ISSN 0235-4160

ОФТАЛЬМОХИРУРГИЯ

№3'2005

Теоретический
и научно-практический
журнал

В 2005 году исполняется 25 лет НИИ Микрохирургии глаза

Федеральное агентство по здравоохранению и социальному развитию
Общество офтальмологов России
ФГУ «МНТК «Микрохирургия глаза» им. акад. С.Н. Федорова Росздрава»

«ОФТАЛЬМОХИРУРГИЯ»
№ 3, 2005 год

Теоретический и научно-практический журнал
Выходит ежеквартально с 1989 года.
Зарегистрирован Комитетом Российской Федерации по печати 9 октября 1990 г. (№ 187).
Учредитель ГУ МНТК «Микрохирургия глаза» им. акад. С.Н. Федорова

ГЛАВНЫЙ РЕДАКТОР
Х. П. Тахчиди

ЗАМ. ГЛАВНОГО РЕДАКТОРА
Л.Ф. Линник
Б.Э. Малюгин

ОТВЕТСТВЕННЫЙ СЕКРЕТАРЬ
Н.С. Ходжаев

РЕДАКЦИОННАЯ КОЛЛЕГИЯ
А.М. Водовозов
Э.В. Егорова
В.Г. Копаева
Л.В. Коссовский
Е.С. Либман
А.Д. Семенов
О.Б. Ченцова
Р. Мармер (США)
В. Эллис (США)
А. Момозе (Япония)
К. Окуяма (Япония)
М. Блюменталь (Израиль)
М. Атамян (Сирия)

РЕДАКЦИОННЫЙ СОВЕТ
А.П. Нестеров (Москва)
В.Д. Захаров (Москва)
Т.П. Кащенко (Москва)
А.И. Горбань (Германия)
О.А. Джалиашвили (Санкт-Петербург)
А.Н. Добромыслов (Санкт-Петербург)
В.В. Волков (Санкт-Петербург)
В.Н. Канюков (Оренбург)
В.А. Мачехин (Тамбов)
Б.Ф. Черкунов (Рязань)
С.Е. Стукалов (Воронеж)
А.-Г.Д. Алиев (Махачкала)

Редакция
М.В. Косточкина,
Л.Л. Юдаева

Дизайн и верстка
Ю.А. Аброчнова, И.С. Воеводская,
Е.Н. Москвичева, А.В. Шабунин

Адрес редакции:
Россия, 127486, Москва,
Бескудниковский б-р, 59а,
ФГУ МНТК «Микрохирургия глаза»
им. акад. С.Н. Федорова Росздрава
Тел.: (095) 488-84-27 Факс: (095) 488-84-09
E-mail: journals@mntk.ru www.mntk.ru

© «Офтальмохирургия», 2005

"OPHTHALMOSURGERY"
No. 3, 2005

Theoretical and research journal
The journal is published quarterly since 1989
Registered by the Committee of the Russian Federation of Press, October 9, 1990 (No. 187)
"Ophthalmosurgery" is founded by Sv. Fyodorov Eye Microsurgery Complex

EDITOR-IN-CHIEF
Kh.P. Takhchidi

ASSOCIATE EDITORS
L.F. Linnik
B.E. Malyugin

EXECUTIVE SECRETARY
N.S. Khodzhaev

EDITORIAL BOARD
A.M. Vodovozov
E.V. Egorova
V.G. Kopaeva
L.V. Kossovsky
E.S. Libman
A.D. Semyonov
O.B. Chentsova
R. Marmer (USA)
V. Ellis (USA)
A. Momose (Japan)
K. Okuyama (Japan)
M. Blumental (Israel)
M. Atamyan (Syria)

EDITORIAL COUNCIL
A.P. Nesterov (Moscow)
V.D. Zakharov (Moscow)
T.P. Kashchenko (Moscow)
A.I. Gorban (Germany)
O.A. Dzhaliashvili (St.-Petersburg)
A.N. Dobromyslov (St.- Petersburg)
V.V. Volkov (St.-Petrsburg)
V.N. Kanyukov (Orenburg)
V.A. Machekhin (Tambov)
B.F. Cherkunov (Ryazan)
S.E. Stukalov (Voronezh)
A.-G.D. Aliev (Makhachkala)

Edition
M.V. Kostochkina
L.L. Yudaeva

Design and makeup
Yu.A. Abrochnova, I.S. Voevodskaya,
E.N. Moskvicheva, A.V. Shabunin

Editorial Office Address:
Sv. Fyodorov
Eye Microsurgery Complex,
Beskudnikovsky bld. 59a,
Moscow, Russia 127486
Tel.: (095) 488-84-27 Fax: (095) 488-84-09
E-mail: journals@mntk.ru www.mntk.ru

© "Ophthalmosurgery", 2005

Номер подписан в печать 25.07.2005
Отпечатано в ООО «Дом печати "Столичный бизнес"»,
103062, г. Москва, ул. Покровка, 47/24
Тираж 1000 экз.

СОДЕРЖАНИЕ

Рефракционная хирургия

Семенов А.Д., Дога А.В., Мушкова И.А., Антонова Е.Г., Бессарабов А.Н.
Лазерная термокератопластика (ЛТК): калориметрические, спектроскопические и морфологические исследования 4

Хирургия катаракты и имплантация ИОЛ

Тахтаев Ю.В., Балашевич Л.И.
Хирургическая коррекция гиперметропии и пресбиопии рефракционно-дифракционными псевдоаккомодирующими интраокулярными линзами AcrySof ReSTOR® 12

Лексуткина Е.В., Крылов В.А., Копаева В.Г.
Опыт применения лазерной энергии Nd:YAG-лазера 1,44 мкм в хирургии перезрелых катаракт 16

Витреоретинальная хирургия

Тахчиди Х.П., Казайкин В.Н., Раппопорт А.А.
Хирургическое лечение рецидивов отслойки сетчатки, возникших во время тампонады витреальной полости силиконовым маслом 20

Офтальмотерапия

Бойко Э.В., Даниличев В.Ф., Сажин Т.Г.
Энзимотерапия фибриноидного синдрома после экстракции катаракты 25

В.В. Черных
Влияние комбинированной консервативной терапии на клинико-иммунобиохимические показатели у пациентов с первичной открытоугольной глаукомой 30

Другие разделы офтальмохирургии

Белый Ю.А., Терещенко А.В., Володин П.Л., Шкворченко Д.О., Новиков С.В.
Эписклеральная имплантация полимерных эластичных магнитных имплантатов к заднему полюсу глаза в хирургическом лечении центральных инволюционных дистрофий сетчатки 34

Экспериментальные исследования

Каган И.И., Канюков В.Н., Урбанский А.К., Пряхин А.В.
Микрохирургическая анатомия и межсекторальные различия артерий радужки 40

Организация офтальмологической помощи

Балашевич Л.И., Баранов Я.И., Переведенцева Л.А.
Факоэмульсификация катаракты – 10-летний опыт 45

Случай из практики

Малюгин Б.Э., Будо К., Морозова Т.А.
Одномоментная билатеральная имплантация факичной ИОЛ модели Artisan у пациента с миопией высокой степени 52

Информация о конференциях

Мороз З.И.
VIII съезд офтальмологов России 55

УДК (617.753-089+615.849.19):612.089

Лазерная термокератопластика (ЛТК): калориметрические, спектроскопические и морфологические исследования

А.Д. Семенов, А.В. Дога, И.А. Мушкова, Е.Г. Антонова, А.Н. Бессарабов

ФГУ «МНТК «Микрохирургия глаза» им. акад. С.Н.Федорова Росздрава», Москва

РЕФЕРАТ

Цель

Определение оптимальной длины волны и энергетических параметров лазерного излучения для лазерной термокератопластики (ЛТК) на основе спектроскопических, калориметрических и морфологических методов исследования.

Материал и методы

В работе использован ИК-лазер: Ho; Im; Cr с диной волны 2,12 мкм, временем воздействия 0,5 сек. ЛТК производили контактным способом с фокусировкой луча с помощью сапфировой линзы интрастромально на глубину 280 мкм с различной энергией излучения.

Спекторoскопические исследования выполняли на спектрометре СФ-8 (Россия). Изучали спектры воды, нативного куриного белка и роговицы человека в инфракрасном диапазоне. Калориметрические исследования проводили на дифференциальном сканирующем калориметре «Setaram» (Франция). Исследовали 22 роговицы 11 кроликов породы шиншилла до и через 30 дней после операции.

Морфологические исследования были выполнены на 24 глазах 12 кроликов. Половине животных исследования, включающие световую, сканирующую и электронную микроскопию, были выполнены сразу после ЛТК, а оставшимся — через 30 дней после операции.

Результаты

Спектроскопические и калориметрические исследования позволили выбрать оптимальную для ЛТК длину волны 2,12 мкм и подтвердить, что при температуре 63,5°С наступает денатурация коллагена роговицы, а в процессе регенерации роговичной ткани происходят изменения ее термодинамических свойств. Метод дифференцированной сканирующей калориметрии позволил создать методику расчета параметров ЛТК, основанную на выявленной нами зависимости объема коагулята и, соответственно, рефракционного эффекта от уровня энергии излучения.

Морфологическое исследования роговицы кроликов показали, что ЛТК с длиной волны 2,12 мкм при оптимально подобранном энергетическом режиме вызывает компенсированные морфологические изменения роговицы.

Выводы

Лазерное излучение ЛТК с длиной волны 2,12 мкм и с энергетическими параметрами, выбранными на основе разработанной методики расчетов, вызывает прогнозируемые морфологические изменения в заданном объеме роговичной ткани. ■

Гиперметропическая рефракция встречается у 55-60% населения и по своей численности превосходит миопическую. В молодом возрасте гиперметропия, гиперметропический и смешанный астигматизм довольно часто приводят к развитию амблиопии и косоглазия. В более старшем возрасте в 35-45 лет в связи с ослаблением аккомодации проявляется скрытая часть гиперметропии, сопровождающаяся явлениями аккомодативной астенопии и снижением работоспособности. Поэтому вопросы коррекции гиперметропической рефракции остаются чрезвычайно актуальными [1].

Изменение кривизны роговицы в оптической части при гиперметропии должно быть направлено в сторону ее усиления. Данную задачу позволяет реализовать термокератопластика, объединяющая методы температурного воздействия на роговицу и подразделяющаяся в соответствии со способом доставки энергии в глубокие слои роговицы, на термокератокоагуляцию (ТКК), где основным источником энергии является разогретая до высоких температур игла, радиочастотную (кондуктивную) кератопластику (РКП), при которой проводником радиочастотного излучения становится внедренный в роговицу зонд, и лазерную термокератокоагуляцию (ЛТК) — энергетическое воздействие на роговицу лазеров с различными длинами волн инфракрасного (ИК) диапазона.

ТКК и РКП — инвазивные методы. Сложность прогноза рубцевания при их использовании снижает точность рефракционного эффекта, а длительный период заживления надолго выводит пациентов из привычного ритма жизни. Поэтому в настоящее время активно разрабатывается ЛТК, назначение которой — снизить травмирующее действие температурного фактора на роговицу.

Эффективность и безопасность метода ЛТК зависит от многих факторов, но главным образом, от длины волны и энергии воздействия.

Первые экспериментальные исследования и клинические наблюдения по применению энергии ИК-лазера с длиной волны 1,54 мкм с целью изменения рефракции роговицы были выполнены в начале 70-х годов в МНТК «Микрохирургия глаза» (Москва) под руководством Семенова А.Д. [7, 8, 10]. В последующем здесь же был проведен цикл работ по возможности использования лазеров с длиной волны 1,32 и 2,12 мкм в рефракционных целях [7]. В середине 80-х годов в Ленинграде Волков В.В. и Гацу А.Ф. углубленно исследовали возможности излучения ИК диапазона для усиления рефракции [4]. В 1990 г. появилась первая зарубежная публикация Seiler T. с соавт., где они опубликовали результаты применения ИК YAG-Но-лазера в клинике для коррекции гиперметропии [14]. В настоящее время именно 2-микронный диапазон длин волн считается наиболее перспективным для усиления рефракции, и исследования в этом направлении активно ведутся во всем мире [5, 12-14].

Лазерное излучение, поглощенное в роговице, образует коагулят, параметры которого определяют в последующем рефракцию, состояние и прозрачность роговой оболочки. Многочисленные морфологические исследования, проводимые исследователями при отработке оптимальных параметров ЛТК, подтверждают приоритет вопросов безопасности в создании современных рефракционных технологий [9, 12-15].

Цель данной работы — определение оптимальной длины волны и энергетических параметров лазерного излучения для ЛТК на основе спектроскопических, калориметрических и морфологических методов исследования.

Распределение роговиц человека в зависимости от пола, возраста и места локализации исследуемой области

Возраст, лет	Глаз	Пол		Локализация	
		м	ж	центр	периферия
17	OD	+		+	+
	OS	+		+	+
26	OD		+	+	+
	OS		+	+	+
34	OD	+		+	+
	OS	+		+	+
47	OD		+	+	+
	OS		+	+	+
63	OD		+	+	+
Количество роговиц	9	4	5	9	9

МАТЕРИАЛ И МЕТОДЫ

Спектроскопические исследования воды, нативного куриного белка и роговицы человека в ИК диапазоне от 1,0 до 2,5 мкм проводили на спектрометрометре СФ-8 (Россия). В основу работы СФ-8 положен принцип измерения отношения двух световых потоков — света, прошедшего через исследуемый образец, к световому потоку, прошедшему через канал сравнения.

В работе использовали сменный фотоэлектронный умножитель ФЭУ-22 для спектральной области 1000-2500 мм. Точность прибора приблизительно равна 1%.

Исследовали спектры пропускания 9 роговиц человека (4 мужчин и 5 женщин) в возрасте от 17 до 63 лет, в зависимости от возраста и места локализации исследуемой области в роговице *(см. таблицу)*. Роговицу человека, выделенную после трепанации свежих кадаверных глаз, помещали на предметное стекло и устанавливали в таком виде в канал измерителя СФ-8. Специальная диафрагма диаметром 2,0 мм позволяла пропускать свет либо через центр, либо через периферию. Процесс записи одного спектра занимал около 10 мин., так что нативные свойства роговицы во время съема информации сохранялись.

Для роговицы наиболее эффективным, если не единственным, методом, с помощью которого можно следить за изменением структуры коллагена в образце ткани, является дифференциальная сканирующая калориметрия.

Калориметрические исследования были выполнены на 22 роговицах 11 кроликов породы шиншилла. У 6 животных из 11 исследовали нативные роговицы. Оставшимся 5 кроликам предварительно на обоих глазах была выполнена ЛТК с нанесением 24 коагулятов на каждый глаз. В работе использован ИК-лазер: Но; Im; Cr с длиной волны 2,12 мкм, временем воздействия 0,5 сек, контактным способом с фокусировкой луча с помощью сапфировой линзы интрастромально на глубину 280 мкм с энергией излучения 90,6 на правом и 120,5 мДж на левом глазу и диаметром коагулята 400 и 500 мкм, соответственно различной энергии излучения. Величина коагулята выбрана, исходя из того, что толщина роговицы кролика 420-450 мкм в зоне коагуляции. Это определяет диаметр оптимального коагулята 400 мкм. Его второе значение, равное 500 мкм, выбрано с целью исследования оптимального энергетического диапазона и влияния избыточной энергии на роговицу. Кролики были выведены из эксперимента через 30 дней после операции методом воздушной эмболии.

Образцы роговицы, как нативной, так и после лазерного воздействия, готовили и подвергали дифференциальной сканирующей колориметрии в тот же день после забоя животных.

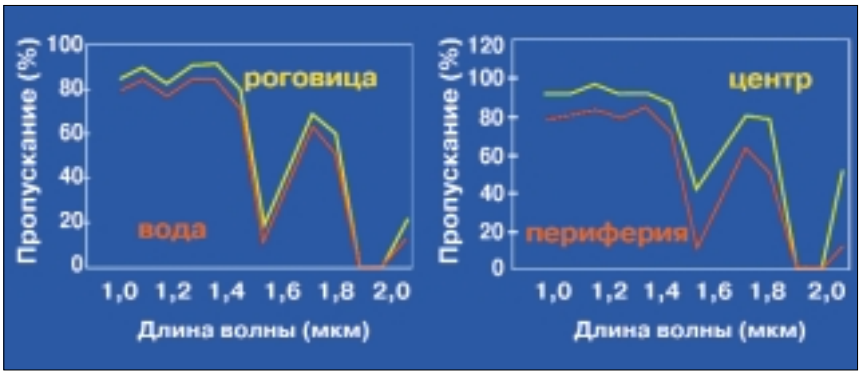

Рис. 1. Спектры пропускания в ИК-диапазоне: а) воды и роговицы; б) роговицы в центре и на периферии

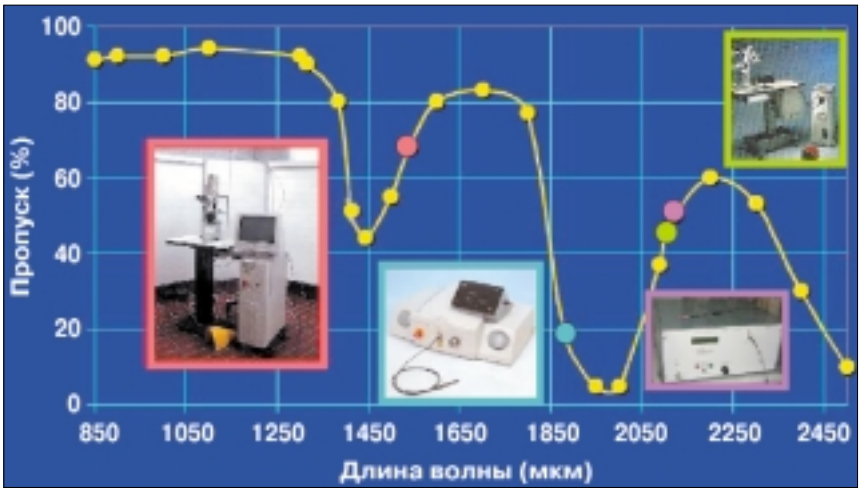

Рис. 2. Спектр пропускания роговицы в ИК диапазоне

При работе были использованы следующие реактивы и препараты: Na-фосфатный буферный раствор с pH 7,33 ионной силы 0,18 из реактивов фирмы Sigma (США), бидистиллированной воды, полученной на установке из кварцевого стекла Fistreem Cyclon (Великобритания).

Исследования проводили на дифференциальном сканирующем калориметре, специально приспособленном для изучения фазовых переходов биополимеров, MICRO DSC фирмы «Setaram» (Франция); pH растворов контролировали на pH-метре «Ionalyzer EA 940» фирмы «Orion Research». Измерения проводили с использованием ячеек объемом 1,0 мл в дифференцирующем режиме относительно фосфатного буферного раствора. Разница в весе с образцами в буферном растворе превышала 1 мг. Скорость нагрева — 1 гр. в мин., усиление — 0,250 мкВт.

Морфологические исследования выполняли с целью экспериментального изучения биологического действия лазерного излучения. Объектом служили 24 глаза 12 кроликов породы шиншилла с массой 2,2-2,8 кг.

Кроликам под местной анестезией 1% раствора дикаина наносили 24 лазерных кератоаппликации по двум окружностям с диаметром 6,0 и 7,0 мм. Энергия лазерного излучения на правом глазу всех кроликов составляла 90,6 мДж, на левом — 120,5 мДж, в соответствии с планом исследования влияния уровня энергии на состояние роговицы.

Выведение животных из эксперимента осуществляли методом воздушной эмболии. У 6 кроликов (12 роговиц) исследования проводили непосредственно после ЛТК, а у второй половины — через 1 мес. после операции.

Каждую роговицу разрезали на 3 сектора и подвергали световой, электронной и сканирующей микроскопии. Гистологические срезы роговицы готовили из I сектора, окрашивали гематоксилин-эозином и изучали с помощью световой микроскопии. Переднюю и заднюю поверхности роговицы исследовали при помощи сканирующей микроскопии (II сектор). Ультраструктуру клеток и волокон стромы эпителия и эндотелия изучали методом электронной микроскопии (III сектор).

РЕЗУЛЬТАТЫ

Спектроскопические исследования ставили своей целью определение механизма поглощения лазерного излучения тканью роговицы и оптимальных длин волн излучения ИК диапазона для ЛТК.

При исследовании спектра пропускания воды, яичного белка и роговицы человека выявлено, что по характеру эти спектры идентичны *(рис. 1)*. Это позволило предположить, что поглощение лазерного излучения определяется гидроксильными группами, содержащимися в роговице. При исследовании спектров пропускания роговицы человека в зависимости от пола, возраста, места локализации в роговице различий в характере спектров также не обнаружено *(см. рис. 1)*.

Нами установлено, что при длинах волн около 1,3 мкм поглощение роговицы невелико. Важно отметить, что в спектральной области более 1,3 мкм имеются два интенсивных максимума поглощения: 1,45 и 2,0 мкм. Особенно сильное поглощение наблюдается в области 2,0 мкм. В данном диапазоне приблизительно 95% энергии падающего света поглощается в 500-600 мкм толщины роговицы человека.

На основании данных литературы и результатов собственных исследований, нами определены длины волн ИК спектрального диапазона, наиболее благоприятных для проведения ЛТК: 1,32; 1,44; 1,54; 1,88; 2,06; 2,08; 2,12 мкм *(рис. 2)*.

При анализе полученных спектров пропускания видно, что при длине волны 1,32 мкм пропускание составляет 89% (0,96 мм$^{-1}$) и лишь

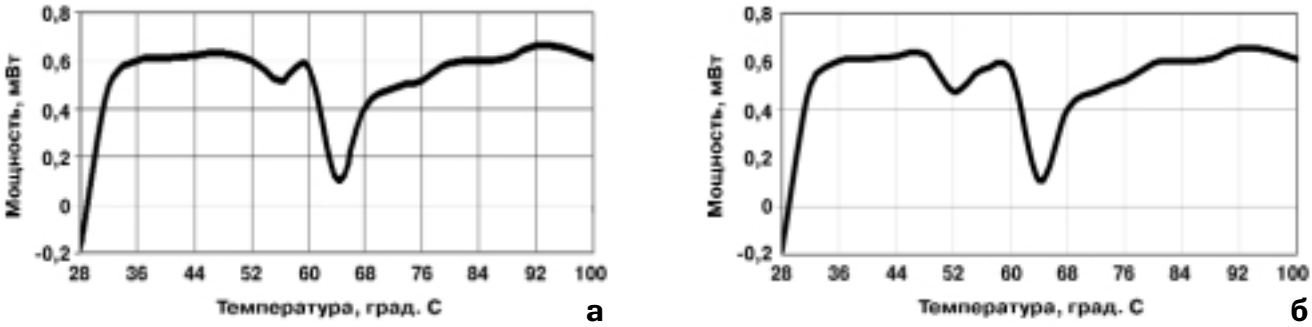

Рис. 3. Термограмма нативной роговицы кролика (а) и через 1 мес. после ЛТК (б)

11% энергии падающего света поглощается роговицей. Поэтому с точки зрения ЛТК данная длина волны лазерного излучения небезопасна из-за повреждающего действия на эндотелий и радужку. С другой стороны, для формирования коагулята заданного объема требуется значительно повышать подводимую энергию излучения, что также травматично для глубоких структур глаза.

При длине волны 1,54 мкм пропускание роговицы все еще высоко и составляет 68% (0,90 мм$^{-1}$), поэтому лазерное излучение с данной длиной волны при эффективной коагуляции может также иметь повреждающее действие на внутренние структуры глаза.

Излучение с длиной волны 1,88 мкм почти полностью поглощается роговицей: величина транзитного светового потока не превышает 10% (0,49 мм$^{-1}$). При этом коагулируются поверхностные рефракционно неэффективные слои роговицы, хотя повреждающее действие на глубокие структуры глаза минимально.

Лазерное излучение с длиной волны 2,06 и 2,078 мкм соответствует 32% (0,74 мм$^{-1}$) и 38% (0,78 мм$^{-1}$) пропускания соответственно. Можно предположить, что при данных длинах волн достигается коагуляция поверхностных слоев стромы. Для усиления рефракции оно недостаточно эффективно. Но при отработанных режимах возможно проведение ЛТК на этих длинах волн у пациентов со слабой степенью гиперметропии, астигматизма и тонкой роговицей.

Излучение с длинами волн 1,44 и 2,12 мкм соответствует 51 и 50% пропускания (0,84; 0,83 мм$^{-1}$), что оптимально с точки зрения возможности более глубокой и равномерной коагуляции роговицы и при выбранных режимах воздействия не травматично для глаза. При этом длина волны 2,12 мкм является предпочтительной, так как это — когерентное излучение в данной области спектра.

Таким образом, проведенные исследования позволяют предположить: 1) поглощение лазерного излучения определяется гидроксильными группами, находящимися в роговичной ткани; 2) лазерное излучение с длиной волны 2,12 мкм является оптимальным для лазерной кератокоагуляции.

Калориметрические исследования. Целью этой части работы явилось определение условий протекания и температурный диапазон денатурации коллагена роговицы, а также необходимый и достаточный объем энергетического воздействия для формирования кератокоагулята заданных параметров.

В процессе нагревания образца меняется конформация белка коллагена, наступает момент его денатурации. При этом меняются термодинамические свойства образца роговицы, что и фиксируется в процессе исследования. Следует отметить, что прибор регистрирует лазерное излучение, дошедшее через роговицу до приемника. Поэтому для оценки поглощенной энергии необходимо учитывать энергию, отраженную от поверхности роговицы, фиксирующих стекол, а также энергию, рассеянную внутри роговицы. Помимо энергии, идущей на термокоагуляцию, часть ее расходуется на термодеструкцию компонентов роговицы, испарение воды и части продуктов деструкции.

На I этапе калориметрические исследования были проведены на 12 нативных роговицах 6 кроликов.

Анализ полученных термограмм показал, что денатурация роговицы состоит из 2 процессов, характеризующихся на графике *(рис. 3а)* двумя пиками: малый пик с максимумом при температуре 57,5°С и большой пик при температуре 63,5°С. Большой пик, видимо, относится к процессам денатурации коллагена роговицы. Малый пик, по-видимому, характеризует денатурацию минорных компонентов роговицы — других белков и полисахаридов, находящихся в клетках эпителия и стромы роговицы.

Определив температуру денатурации, при которой происходит необратимое сокращение коллагеновой молекулы с перестройкой ее пространственной структуры, мы при помощи специальной программы, приложенной к калориметру, определили удельную энтальпию (необходимая энергия для денатурации ткани единичной массы) структурного перехода коллагена, равную 47,8±1,04 Дж/г, в том числе для основного пика — 33,3±1,61 Дж/г. Зная эту величину, возможно проводить ЛТК, точно оценивая количество энергии, требуемой для коагуляции определенной массы роговицы с целью получения заданного рефракционного результата. Так, для получения кератокоагулята диаметром 400 мкм в роговице кроликов требуется затратить 90,6 мДж энергии лазерного излучения, а для коагулята диаметром 500 мкм — 120,5 мДж. Данные расчеты легли в основу разрабатываемой техноло-

гии ЛТК, и в дальнейшем кератокоагуляция проводилась с учетом полученных данных.

С целью определения физиологического состояния роговицы в процессе репарации, проведено калориметрическое исследование еще 10 роговиц глаз 5 кроликов спустя 30 суток после ЛТК. На термограмме *(рис. 3б)* изменились термодинамические свойства образца, а именно, параметры минорного пика — температура плавления понизилась на 2°С, а амплитуда пика повысилась. По-видимому, минорный пик является характеристикой плавления большого числа макромолекул, содержащихся в клетках эпителия и стромы роговицы, а его изменение подтверждает протекание интенсивных репаративных процессов, происходящих к 1 мес. после операции.

Таким образом, проведенные спектроскопические и калориметрические исследования позволили выбрать оптимальную для ЛТК длину волны 2,12 мкм и подтвердить, что уже при температуре 63,5°С наступает денатурация коллагена роговицы, а в процессе регенерации роговичной ткани происходят изменения ее термодинамических свойств. Метод дифференцированной сканирующей калориметрии позволил создать методику расчета параметров ЛТК, основанную на выявленной нами зависимости объема коагулята и, соответственно, рефракционного эффекта от уровня энергии излучения.

Оценка безопасности выбранных режимов ЛТК с длиной волны 2,12 мкм проводилась на основе **морфологических исследований** роговицы после воздействия на нее излучения в выбранном оптимальном режиме и при избыточной энергии излучения, так как при равном коэффициенте поглощения излучения именно уровень подводимой энергии является основным декомпенсирующим фактором для роговицы. Оптимальный уровень энергии по нашим расчетам составил 90,6 мДж (при этом формировался коагулят диаметром 400 мкм), а избыточный — 120,5 мДж (диаметр коагулята — 500 мкм).

Проведенные гистологические исследования роговицы кроликов показали, что при энергии 90,6 мДж в роговице образуется интрастромальный коагулят на 90% толщины роговицы. В зоне коагулята хаотично ориентированы коллагеновые пластины *(рис. 4а)*. Над зоной лазерного воздействия отмечается нарушение целостности поверхностных эпителиальных клеток. При сфокусированной интрастромальной коагуляции боуменова, десцеметова мембраны и эндотелий не повреждаются.

Электронно-микроскопические исследования роговицы подтверждают, что в месте воздействия сохраняются жизнеспособные кератоциты *(рис. 4б)*.

На сканограмме коагулята по хаотичности расположения коллагеновых пластин и наличию ожоговых глыбок стромального материала выделяются интактная зона, переходная и зона коагуляции *(рис. 4в)*. Полученные данные подтверждают, что в результате энергетического лазерного воздействия происходит прежде всего термическая деструкция коллагеновых молекул. В центре кератокоагулята под действием лазерного луча возможно испарение воды и летучих фрагментов деструктивной роговичной ткани (зона коагуляции). Однако соседние области подвергаются более слабому тепловому воздействию, то есть, там происходят преимущественно процессы денатурации (переходная зона).

В отдаленные сроки (30 дней после операции) репарация коагулята в роговице кроликов с оптимальной энергией воздействия идет следующим образом: образуется эпителиальная пробка, в строме — более плотное, чем в интактной части расположение коллагеновых пластин. Форма коагулята прямоугольная, эндотелий — без особенностей *(рис. 4г)*.

При коагуляции с избыточной энергией через 30 дней коллагеновые пластины в месте воздействия резко уплотнены, роговица истончена. Дефект ткани со стороны эпителия заполняется эпителиальной пробкой. Эндотелиальный слой выражен, но травматическим его ответом является образование ретрокорнеальной мембраны *(рис. 4д)*.

Исследования сканограммы эндотелия, полученной сразу после операции, при оптимальной энергии ЛТК не выявили никаких патологических отклонений *(рис. 4е)*. В то время как сканограммы эндотелия при избыточной энергии показали отсутствие клеток эндотелия как под коагулятом, так и на расстоянии от него, пропорциональном энергии воздействии *(рис. 4ж)*.

Таким образом, проведенные морфологические исследования роговицы кроликов показали, что ЛТК с длиной волны 2,12 мкм при оптимально подобранном энергетическом режиме вызывает скомпенсированные морфологические изменения в роговице.

ОБСУЖДЕНИЕ

Основным вопросом разработки технологии ЛТК является определение оптимальной длины волны и энергии лазерного излучения, так как от этого зависит эффективность и безопасность метода воздействия. Уже на первых этапах развития ЛТК была отмечена зависимость уровня предельно допустимой мощности лазерного излучения на роговицу от длины волны. Так, например, в работе Авдеева П.С. показано, что данный показатель значительно выше у лазерного излучения с длиной волны 1,54 мкм, чем 1,06 мкм [2]. Это связано с большим поглощением роговицей света при длине волны 1,54, а повреждение, производимое данным излучением, локализуется в пределах роговицы глаза, при этом более глубокие части глаза остаются практически интактными.

Излучение с большим коэффициентом поглощения в роговице, чем у длины волны 1,54 мкм, требует меньшей энергии излучения, а коагулирующий эффект его выше. Это реализовано в распространенных на Западе технологиях ЛТК на базе созданных лазеров с длиной волны 1,9 мкм (фирма « Роденшток», Германия), 2,08 и 2,12 мкм (фирма «Санрайс», США) *(см. рис. 2)*.

Следует отметить, что при разработке технологии ЛТК наши западные коллеги использовали уже готовые промышленные лазеры с длиной волны 1,9, 2,06 и 2,08 мкм. Мы же в своих исследованиях излучения ИК спектрального диапазона стави-

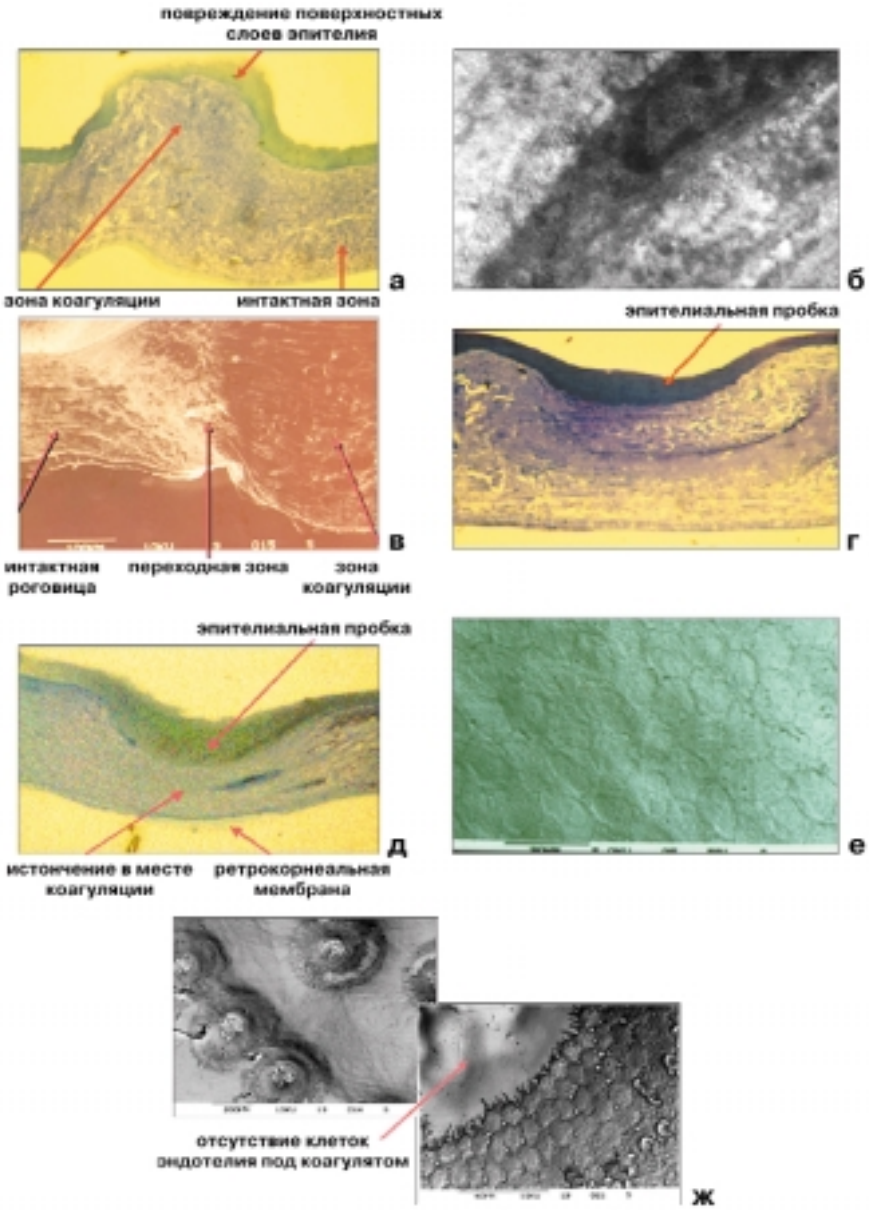

Рис. 4. ЛТК: морфологические исследования коагулята роговицы: а) коагулят роговицы сразу после ЛТК; б) жизнеспособный кератоцит в месте коагуляции при оптимальной энергии ЛТК; в) сканограмма зон коагуляции; г) коагуляция роговицы при оптимальной энергии (30 дней после ЛТК); д) коагулят роговицы при избыточной энергии (30 дней после ЛТК); е) сканограмма эндотелия при оптимальной энергии ЛТК; ж) сканограмма эндотелия при избыточной энергии ЛТК

ли задачу определить оптимальную длину волны с точки зрения эффективности и безопасности воздействия на роговицу. Основным критерием этого, по нашему мнению, является коэффициент пропускания лазерного излучения в роговице.

В нашей работе полученные спектры позволяют определить пропускание роговицы для любой нужной длины волны в диапазоне 1,0-2,3 мкм, что дает возможность подбирать лазерное излучение под конкретную задачу. Следует отметить, что если для 2-микронного диапазона изменение длины лазерного излучения в пределах 0,05 мкм практически не влияет на величину пропускания роговицы, то для 1,5-микронного диапазона подобное изменение длины волны на десятки процентов изменяют ее пропускание. Это существенно повышает требования к лазерам 1,5-микронного диапазона по критерию монохроматичности (стабильности длины волны в процессе излучения).

Проведенные нами исследования показали, что длина волны с высоким коэффициентом пропускания, такая, как 1,32 мкм (89%; 0,96 мм$^{-1}$), является травматичной для роговицы и глубинных структур глаза и, очевидно, не может быть рекомендована к использованию в технологии ЛТК. С другой стороны, излучение с длиной волны 1,88 мкм имеет коэффициент пропускания всего 10% (0,49 мм$^{-1}$), что вызывает поверхностную, рефракционно неэффективную кератокоагуляцию, хотя и безопасную для эндотелия. Промежуточное положение занимают излучения с длиной волны 1,54 (60% — 0,90 мм$^{-1}$), 2,06 и 2,09 мкм (32% — 0,74 мм$^{-1}$ и 38% — 0,78 мм$^{-1}$). Наши исследования показали, что данные длины волн при отработанных режимах могут быть использованы для ЛТК у пациентов со слабой степенью гиперметропии, астигматизма и тонкой роговицей.

Выполненные нами спектральные исследования позволили предположить, что оптимальным с точки зрения глубокой и равномерной коагуляции роговицы является излучение с длиной волны 1,44 и 2,12 мкм (51 и 50% пропускания). Оптимизировав длину волны по коэффициенту пропускания, перед нами встал вопрос — какое излучение предпочесть в разработке прибора, реализующего заданный режим коагуляции в строме роговицы. Мы отдали предпочтение излучению с длиной волны 2,12 мкм, так как при генерации излучения с длиной волны 1,44 мкм технически затруднена селекция данной длины волны от излучения 1,32 и 1,06 мкм, которое, как уже отмечалось выше, имеет повышенную проникающую способность в роговице. В то время, как длина волны 2,12 мкм — когерентное излучение в заданном оптическом диапазоне.

Одной из основных проблем термокератокоагуляции является частичный регресс рефракционного эффекта. Для того чтобы изменение радиуса кривизны роговицы можно было более эффективно регулировать и с высокой точностью изменять рефракцию глаза, необходимо

детально знать о процессах, происходящих в роговице при операции и в период ее заживления на молекулярном, клеточном, тканевом и органном уровнях.

Известно, что около 80% влажного веса роговицы составляет вода. А в сухом остатке около 75% составляют коллаген с мукополисахаридами. [9]. Поэтому можно считать, что термохимические и механические свойства роговицы обусловлены преимущественно свойствами молекул коллагена.

При исследованиях процессов тепловой денатурации белка установлено, что молекула коллагена меняет свою вторичную, третичную и четвертичную структуру. Это следует из многочисленных данных по круговому дихроизму и дисперсии оптического вращения: при повышении температуры раствора коллагена до величины, приводящей к сжатию фибрилл, происходит изменение величины отрицательного оптического вращения с –350 до –120° [14]. При нагревании молекул коллагена могут иметь место как химические изменения, так и кооперативные переходы макромолекулы из одной пространственной структуры в другую, как обратимые, так и необратимые, вследствие перехода конформации макромолекулы в глобальный энергетический минимум — наиболее устойчивое состояние [11]. Значение фазовых и структурных переходов, затрагивающих как небольшие доменты, так и всю макромолекулу в целом, определяется той ролью, которую они могут играть в каждом конкретном случае. Поэтому методы контроля состояния структуры коллагена роговицы после теплового воздействия, к которым прежде всего относится метод дифференциальной сканирующей калориметрии, имеют огромное значение.

Данный метод связан с изменениями термодинамических свойств в образцах роговицы в процессе нагревания — с большим поглощением энергии роговичной тканью в момент ее денатурации. Неоднородность структуры роговицы проявляется в наличии двух процессов, зафиксированных на термограммах двумя пиками: малый пик с максимумом при температуре 57,5°С и большой пик при температуре 63,5°С *(см. рис. 3а)*. Большой пик, по нашему мнению, относится к процессам денатурации коллагена роговицы, нарушению его структуры, уменьшению линейных размеров. Этот процесс должен протекать с большим поглощением энергии, так как изменяются структура и гидратная оболочка волокон коллагена. Малый пик, по-видимому, соответствует денатурации других белков и полисахаридов, находящихся в клетках эпителия и стромы. Подтверждением этому предположению является зафиксированное нами изменение малого пика на термограмме образца роговицы в зоне коагуляции спустя 30 дней после ЛТК *(см. рис. 3б)*. В этот период в роговице протекают интенсивные процессы регенерации ткани, сопровождающиеся увеличением эпителиально-клеточного пласта над зоной коагуляции.

С точки зрения молекулярно-фибриллярного строения роговичной ткани можно теоретически представить влияние энергетического воздействия лазерной энергии на роговицу. Прежде всего, при термическом воздействии под влиянием лазерного луча происходит деструкция эпителиального слоя, испарение воды, разрушение гликозаминогликанов, гликопротеинов и других растворимых компонентов, что соответствует на графике первому процессу денатурации — малому пику. Затем происходит сокращение коллагеновых волокон (большой пик термограммы), которое и определяет характер физического изменения роговицы, то есть, кератокоагуляцию. Теплопроводность соединительной ткани весьма низка. Поэтому характер сокращения коллагеновых волокон имеет дискретный характер — от максимума в точке фокусировки излучения до отсутствия сокращения в глубине роговицы.

Выраженность структурных изменений в роговице и размеры кератокоагулята при равном коэффициенте пропускания излучения зависят от энергии лазерного воздействия. Проведенное калориметрическое исследование позволило нам разработать систему расчетов необходимого количества энергии для коагуляции определенного объема роговицы, что чрезвычайно важно для получения заданного рефракционного эффекта. ЛТК в данных исследованиях проводили с учетом полученных расчетных энергетических параметров.

По нашим данным, оптимальной для лазерного усиления рефракции глаза является длина волны 2,12 мкм. Правильность расчетных данных была подтверждена проведенными нами морфологическими исследованиями роговиц кроликов на основе оценки структурных изменений роговичной ткани после ЛТК с длиной волны 2,12 мкм с расчетно-оптимальным и избыточным уровнем энергии излучения.

Морфологические исследования роговицы после ЛТК с избыточной энергией показали, что все послеоперационные изменения, вызывают грубые нарушения в структуре роговичной ткани, ведут к ее декомпенсации. В месте воздействия разрушается боуменова мембрана, поэтому значительно выраженная эпителиальная пробка внедряется в строму. Грубое воздействие на строму таково, что часть волокон разрушается. Это в свою очередь приводит к резкому истончению роговичной ткани в зоне воздействия. Десцеметова мембрана нарушается, следовательно, страдает и эндотелий, что выражается в возникновении пролиферации нежно-волокнистой ткани по задней поверхности роговицы — ретро-корнеальной мембраны.

В отличие от воздействия с избыточной энергией (500 мДж), исследования роговицы после ЛТК с длиной волны 2,12 мкм при оптимальном энергетическом режиме (400 мДж) показали, что структура роговицы тоже изменяется: образуется защитный эпителиальный пласт, становятся более компактными волокна стромы в месте воздействия лазера. Но интактность десцеметовой мембраны и эндотелия указывает на то, что все эти изменения скомпенсированы и не приведут в будущем к грубым нарушениям в роговице: к ее помутнению, отечности и развитию ретро-корнеальных пролиферативных процессов, что позволяет судить о безопасности предложенной операции.

ВЫВОДЫ

1. Денатурация коллагена стромы роговицы в результате теплового воздействия наступает при температуре 63,5°С.

2. Метод дифференциальной сканирующей калориметрии позволяет установить наличие изменений термодинамических свойств роговицы в зоне коагулята в результате регенерации.

3. Разработанная методика расчета энергетических параметров ЛТК обеспечивает получение кератокоагулята заданного объема.

4. Степень поглощения лазерного излучения различных длин волн ИК диапазона определяется гидроксильными группами, находящимися в роговичной ткани.

5. Лазерное излучение с длиной волны 2,12 мкм является оптимальным для лазерной кератокоагуляции. Именно эта длина волны лазерного излучения и подобранные энергетические режимы ЛТК вызывают скомпенсированные морфологические изменения в роговице.

ЛИТЕРАТУРА

1. *Авдеев П.С.* Экспериментальное определение предельно допустимого уровня энергии для лазеров с длиной волны 1,54 мкм // Квантовая электроника.– 1978.– Т. 5.– № 1.– С. 220-223.

2. *Авдеев П.С., Березин Ю.Д., Волков В.В. и др.* Лазер для лечения стромальных заболеваний роговицы // Вестн. офтальмологии.– 1981.– № 1.– С. 10-13.

3. *Аветисов С.Э.* Основные направления в оказании помощи при рефракционных нарушениях и слабовидении // Ликвидация устранимой слепоты: всемирная инициатива ВОЗ: Российский межрегиональный симпозиум: Материалы.– Уфа, 2003.– С. 48-52.

4. *Волков В.В., Гацу А.Г.* Способы усиления рефракции глаза путем кератопластики инфракрасным излучением в эксперименте // Усовершенствование методов и аппаратуры, применяемых в учебном процессе, медико-биологических исследованиях и клинических исследованиях и клинической практике: Сб. рац. предложений / Военно-медицинская академия.– Л., 1985.– Вып. 16.– С. 29.

5. *Гацу А.Г.* Инфракрасные лазеры (1-3 мкм) в хирургии наружных отделов глаза (клинико-экспериментальное исследование): Автореф. дис. ... д-ра мед.наук.– С.-Пб., 1995.– 40 с.

6. *Ивашина А.И., Антонова Е.Г., Плыгунова Н.Л. и др.* Хирургическая коррекция гиперметропии методом интрастромальной лазерной кератокоагуляции // Междунар. симпозиум по рефракционной хирургии и имплантации ИОЛ и комплексному лечению атрофию зрительного нерва, 2-й: Тез. докл.– М., 1991.– С. 52.

7. *Семенов А.Д., Сорокин А.С., Магарамов Д.А., Канода А.Н.* Применение иттерий-эрбиевого лазера для хирургической коррекции гиперметропии и гиперметропического астигматизма // Хирургические методы лечения близорукости.– М., 1984.– С. 72-78.

8. *Сорокин А.С.* Сравнительная оценка лазерной коррекции аномалий рефракции глаза // Физиология и патология механизмов адаптации органа зрения: Тез. докл. науч. конф.– Владивосток, 1983.– Т. 4.– С. 109-111.

9. *Усов В.Я., Линник Л.А., Привалов П.* Лазерные технологии при коррекции гиперметропии и гиперметропического астигматизма // Офтальмохирургия.– 2002.– № 3.– С. 57-61.

10. *Федоров С.Н., Семенов А.Д. и др.* Лазерная коррекция гиперметропии и гиперметропического астигматизма // Лазерные методы лечения и ангиографические исследования в офтальмологии.– М., 1983.– С. 3-14.

11. *Baikey A.T.* Structure, function and ageing of the collagen of the eye // Eye.– 1987.– Vol. 1.– No. 2.– P. 175-183.

12. *Eggin C.A. et al.* Holmium laser Thermal Keratoplasty for Hyperopia and astigmatism after Photorefractive Keratectomy // J. Refract. Surg.– 2000.– Vol. 16.– P. 317-322.

13. *Namo H.D., Muzzin S.* Noncontact holmium: YaG laser thermal Keratoplasty for hyperopia // J. Cataract Refract. Surg.– 1998.– Vol. 24.– P. 751-757.

14. *Seiler T., Matallaner M., Bede T.* Laser thermokeratoplasty by means of a pulsed Holmium: YaG laser for hyperopic correction // Refract. Corneal Surg.– 1990.– Vol. 6.– P. 99-102.

15. *Wirbelauer C. et al.* Corneal endothelial cell damage after experimental diode laser thermal keratoplasty // J. Refract. Surg.– 2000.– Vol. 16 — P. 223-329.

Поступила 01.04.05

ОБЪЯВЛЕНИЕ

ГУ МНТК «Микрохирургия глаза» им. акад. С.Н. Федорова объявляет конкурс для граждан России для поступления в клиническую ординатуру по специальности **«Офтальмология»** (2006-2008 гг.) и очную аспирантуру по специальности **«Глазные болезни»** (2006-2009 гг.) на бюджетной основе.

Прием заявлений и характеристик-рекомендаций с места работы или учебы осуществляется в секторе послевузовского образования **до 1 июля 2006 г**.

Контактный телефон: (095) 488 85 79.
Факс: (095) 485 59 54 (для НПЦ).

Интернет-сайт: www.mntk.ru.
Раздел: Образование.

УДК 617.753.4.08+617.74-089

Хирургическая коррекция гиперметропии и пресбиопии рефракционно-дифракционными псевдоаккомодирующими интраокулярными линзами AcrySof ReSTOR®

Ю.В. Тахтаев, Л.И. Балашевич

Санкт-Петербургский филиал ФГУ «МНТК «Микрохирургия глаза» им. акад. С.Н. Федорова Росздрава»

РЕФЕРАТ

Цель

Анализ отдаленных результатов имплантации псевдоаккомодирующей ИОЛ AcrySof ReSTOR SA60D3® пациентам после перенесенной операции по замене прозрачного хрусталика с целью коррекции высокой гиперметропии и пресбиопии.

Материал и методы

Прооперированы 27 пациентов в возрасте от 38 до 54 лет с гиперметропической рефракцией от 3,0 до 13,5 дптр. Всем пациентам был удален прозрачный хрусталик через 3,0-мм роговичный тоннельный разрез на факоэмульсификаторе INFINITI с внутрикапсульной имплантацией ИОЛ AcrySof ReSTOR SA60D3®. Операция была выполнена на двух глазах с разницей в 2 мес. Была проведена проверка бинокулярной остроты зрения вдаль и вблизи, определена ближайшая точка ясного зрения, проведена сравнительная оценка частотно-контрастной чувствительности при различных условиях освещенности. В качестве контрольной группы исследованы 30 пациентов с высокой гиперметропией, которым была проведена факоэмульсификация с имплантацией монофокальной ИОЛ AcrySof SA60AT.

Результаты

Рефракция цели с отклонением от нее не более чем на ±0,5 дптр достигнута у 23 пациентов основной группы. В 4 случаях отклонение от прогнозируемой рефракции составило от 0,5 до 0,75 дптр. У более чем половины пациентов в основной и в контрольной группах острота для дали была 0,8 и выше. Острота зрения вблизь на расстоянии 27-32 см у всех пациентов с имплантированной линзой AcrySof ReSTOR была 0,8 и выше, в то время как в контрольной группе не выше 0,3. Контрастная чувствительность в фотопических и мезопических условиях у пациентов с AcrySof ReSTOR была несколько ниже на низких частотах, чем в контрольной группе, однако разница была ниже клинически значимого уровня.

Вывод

Полученные результаты свидетельствуют о том, что появление современных дифракционно-рефракционных линз AcrySof ReSTOR открывает путь к более широкому использованию метода удаления прозрачного хрусталика с целью исправления аномалий рефракции и устранения пресбиопии. ■

Рефракция глаза претерпевает изменения на протяжении всей человеческой жизни. Пресбиопия, как естественный процесс физиологического старения глаза у лиц 40-50 лет и старше, часто сопровождается не только уменьшением объема аккомодации, но и медленным ослаблением рефракции, переходом эмметропической рефракции в дальнозоркость, повышением степени дальнозоркости. Увеличение степени гиперметропии создает серьезные препятствия к нормальному труду и жизни. Проблемы, с которыми сталкивается пациент с высокой гиперметропией в этот период, связаны с необходимостью использования двух пар очков (для дали и близи) с частым подбором более сильной оптики, непереносимостью полной очковой коррекции, появлением астенопических жалоб от ношения оптически сильных линз [1, 6]. Кроме этого, очковая коррекция не может успешно решать проблему анизометропии.

Эксимерлазерная хирургия оказалась неэффективной при коррекции гиперметропии высокой степени (Lindstrom R.L., 1999; Holladay J.T., 1999; Gimbel H., 1999 и др.). Все большее количество офтальмологов сегодня отдают предпочтение интраокулярной коррекции высокой гиперметропии. Замена прозрачного хрусталика на искусственный с рефракционной целью позволяет не только достичь максимально высокой некорригированной остроты центрального зрения, но и решить проблему восстановления аккомодации. Новые перспективы связаны с появлением ИОЛ с улучшенными оптическими характеристиками, способ-



Рис. 1. Псевдоаккомодирующая дифракционно-рефракционная ИОЛ AcrySof ReSTOR SA60D3®: а) общий вид, б) оптическая часть

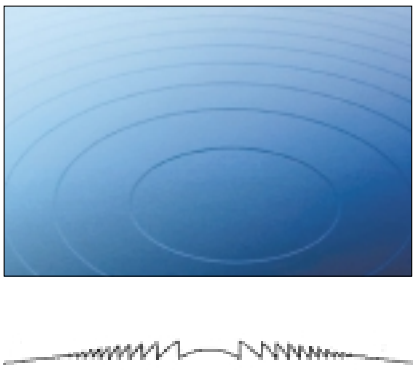

Рис. 2. Принцип аподизации: уменьшение от центра к периферии расстояния между дифракционными кольцами и высоты от 1,3 до 0,4 мкм

ными создавать две или более фокальные плоскости на разных расстояниях от задней поверхности линзы [3, 5, 7]. Улучшение зрительных функций при использовании подобных моделей достигается за счет увеличения глубины зрения [2, 4].

В Санкт-Петербургском филиале ФГУ МНТК «Микрохирургия глаза» им. акад. С.Н. Федорова с ноября 2003 г. было начато клиническое исследование новой модели псевдоаккомодирующей ИОЛ с дифракционно-рефракционным характером оптики AcrySof ReSTOR SA60D3® Алкон (США) *(рис. 1)*. Дифракционная структура у данной модели расположена в центральной части диаметром 3,6 мм, которая делит световой поток приблизительно поровну для дали и близи, а периферическая сферическая часть преломляет только для дали. Впервые в конструкции фазовой решетки был применен принцип аподизации (уменьшения высоты и ширины расположения дифракционных колец от центра к периферии), что позволяет достигнуть определенного компромисса между мультифокальностью и качеством изображения *(рис. 2)*.

Цель данной работы — анализ отдаленных результатов имплантации псевдоаккомодирующей ИОЛ AcrySof ReSTOR SA60D3® пациентам после перенесенной операции по замене прозрачного хрусталика с целью коррекции высокой гиперметропии и пресбиопии.

МАТЕРИАЛ И МЕТОДЫ

С ноября 2003 по апрель 2005 г. были прооперированы 27 пациентов в возрасте от 38 до 54 лет (средний возраст 43,3±0,5 года). У всех пациентов была гиперметропическая рефракция, которая варьировала от 3,0 до 13,5 дптр (в среднем 6,54±0,26 дптр). Оптическая сила роговицы в среднем составила 43,5±0,5 дптр, роговичный астигматизм в среднем не превышал 1,0 дптр. Длина глаз определялась с помощью оптической интерферометрии на приборе IOL Master и была в пределах от 18,1 до 22,3 мм (в среднем 20,42±0,04 мм). Пациенты в 64% случаев не переносили полной очковой коррекции как для дали, так и для близи, и у 8 пациентов прогрессирующая гиперметропия становилась причиной потери трудоспособности. В нашем исследовании все пациенты стремились к эмметропии и к уменьшению постоянной очковой зависимости как для дали, так и для близи.

Всем пациентам было выполнено удаление прозрачного хрусталика через 3,0-мм роговичный тоннельный разрез на факоэмульсификаторе INFINITI с внутрикапсульной имплантацией ИОЛ AcrySof ReSTOR SA60D3®. Операция была проведена на двух глазах с разницей в 2 мес. У пациентов с высокой гиперметропией в 4 случаях в капсульный мешок были имплантированы по две ИОЛ AcrySof, одна из которых была монофокальной (SA60AT), другая бифокальной (SA60D3) общей силой от 32,0 до 36,0 дптр. Была проведена проверка бинокулярной остроты зрения вдаль и вблизи, определена ближайшая точка ясного зрения, проведена сравнительная оценка частотно-контрастной чувствительности при различных условиях освещенности. В качестве контрольной группы исследованы 30 пациентов с высокой гиперметропией, которым была проведена операция факоэмульсификации с имплантацией монофокальной ИОЛ AcrySof SA60AT. Был проведен опрос о наличии проблем сумеречного зрения в основной исследуемой группе.

РЕЗУЛЬТАТЫ

Анализ данных послеоперационной субъективной рефрактометрии показал высокую эффективность операции экстракции прозрачного хрусталика с заменой его на искусственную оптику и высокий уровень прогнозирования результата. Рефракция цели с отклонением от нее не более чем на ±0,5 дптр достигнута у 23 пациентов основной группы. В 4 случаях отклонение от прогнозируемой рефракции составило от 0,5 до 0,75 дптр *(рис. 3)*. Обследование через 3 и 6 мес. после операции показало те же данные рефракции, что и через 1 мес. после операции.

У всех пациентов обеих групп получена острота зрения для дали 0,5 и выше. У более чем половины паци-

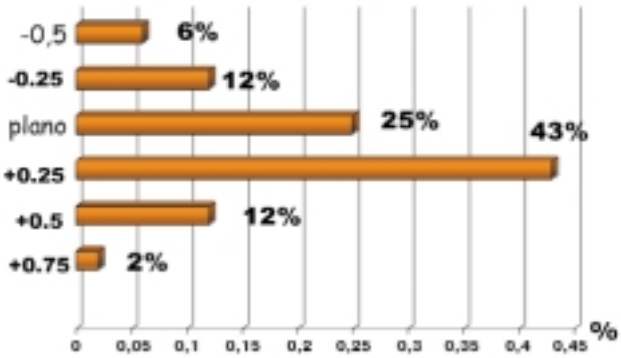

Рис. 3. Частота и степень отклонения от рефракции цели после имплантации ИОЛ AcrySof ReSTOR



Рис. 6. Контрастная чувствительность (бинокулярно) при фотопических условиях освещенности (Vector Vision CSV 1000)

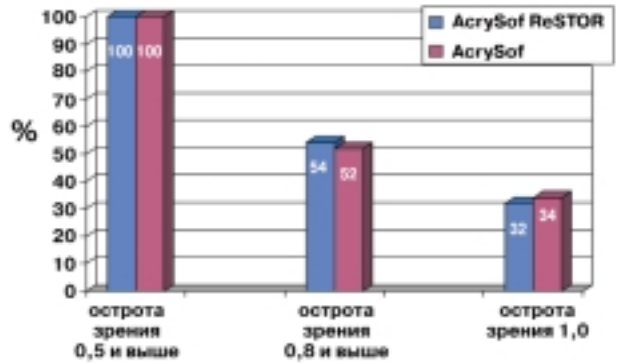

Рис. 4. Острота зрения для дали без дополнительной коррекции в основной и контрольной группах



Рис. 7. Контрастная чувствительность (бинокулярно) при мезопических условиях освещенности (Vector Vision CSV 1000)

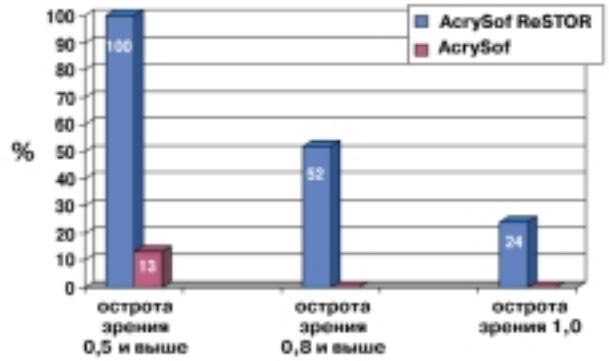

Рис. 5. Острота зрения для близи без дополнительной коррекции в основной и контрольной группах

Рис. 8. Проблемы ночного видения: частота и степень выраженности

ентов в основной и в контрольной группах острота для дали была 0,8 и выше и в 32 и 34% случаев соответственно она была равна 1,0 *(рис. 4)*. Острота зрения вблизь на расстоянии 27-32 см у всех пациентов с имплантированной линзой AcrySof ReSTOR была 0,8 и выше, в то время как в контрольной группе не выше 0,3 *(рис. 5)*.

Контрастная чувствительность в фотопических и мезопических условиях у пациентов с AcrySof ReSTOR была несколько ниже на низких частотах, чем в контрольной группе, однако разница была ниже клинически значимого уровня *(рис. 6, 7)*.

Опрос пациентов показал, что характерные для предыдущих моделей мультифокальных ИОЛ проблемы с ночным зрением встречались только у 8% пациентов и были слабо выражены *(рис. 8)*. 98% пациентов основной группы удовлетворены результатами операции, которая оправдала их ожидания и позволила в большинстве случаев избавиться от постоянной очковой зависимости.

Таким образом, полученные результаты свидетельствуют о том, что

появление современных дифракционно-рефракционных линз AcrySof ReSTOR открывает путь к более широкому использованию метода удаления прозрачного хрусталика с целью исправления аномалий рефракции и устранения пресбиопии.

ЛИТЕРАТУРА

1. *Милова С.В., Линник Е.А., Яновская Н.П., Плюснина С.И.* Хирургическая коррекция пресбиопии у пациентов с аномалиями рефракции // Съезд офтальмологов России, 7-й: Тез. докл.– М., 2000.– Ч. 1.– С. 265-266.

2. *Bleckmann H., Schmidt O., Sunde T., Kaluzny J.* Visual results of progressive multifocal posterior chamber intraocular lens implantation // J. Cataract Refract. Surg.– 1996.– Vol. 22.– No. 8.– P. 1102-1107.

3. *Donoso R., Rodriguez A.* Piggyback implantation using AMO array multifocal intraocular lens // J. Cataract Refract. Surg.– 2001.– Vol. 27.– No. 9.– P. 1506-1510.

4. *Dick H.B., Krummenauer F., Schwenn O., Krist R., Pfeiffer N.* Objective and subjective evaluation of photic phenomena after monofocal and multifocal intraocular lens implantation // Ophthalmology.– 1999.– Vol. 106.– No. 10.– P. 1878-1886.

5. *Javitt J.C., Steinert R.F.* Cataract extraction with multifocal intraocular lens implantation: a multinational clinical trial evaluation clinical, functional, and quality-of-life outcomes // Ophthalmology.– 2000.– Vol. 107.– No. 11.– P. 2040-2048.

6. *Glasser A.* Thoughts on surgical correction of presbyopia // Refractive surgery: Theses of Subspecialty Day of AAO Annual Meeting.– Dallas, TX, 2000.– P. 177-180.

7. *Knorz M.C.* Presbyopic lens exchange (PREFLEX) using the Array multifocal IOL // Congress of the ESCRS, 20th: Abstracts.– 2002.– P. 159.

Поступила 04.07.05

Научно-практические конференции

Уважаемые коллеги!

4–5 ноября 2005 г. в ФГУ «МНТК «Микрохирургия глаза» им. акад. С.Н. Федорова Росздрава» состоится VI Международная научно-практическая конференция

Современные технологии катарактальной и рефракционной хирургии–2005

Основные направления работы конференции:

- Факорефракционная хирургия
- Интраокулярная коррекция в осложненных случаях
- Новые модели ИОЛ
- Бимануальная факоэмульсификация
- Разработка и совершенствование рефракционных лазерных технологий
- Клиническая аберрометрия в диагностике и рефракционной хирургии
- Современные методы хирургической и лазерной докоррекции после рефракционных операций. Коррекция индуцированных аметропий
- Особенности хирургической и лазерной коррекции аметропий в детском возрасте

◆ *В рамках конференции будет проведена выставка офтальмологического оборудования крупнейших зарубежных и российских фирм.*

Материалы конференции будут изданы в виде сборника статей.

Регистрация участников конференции будет проводиться только на сайте ФГУ «МНТК «Микрохирургия глаза» им. акад. С.Н. Федорова Росздрава» **www.mntk.ru до 10 октября 2005 г.** Регистрационный взнос — 750 руб.

Перед началом конференции 3-4 ноября регистрация будет проводиться в соответствии с наличием свободных мест в конференц-зале. Регистрационный взнос при поздней регистрации — 1000 руб.

Телефон Оргкомитета: (095) 484-72-98. **Факс:** (095) 906-17-75.
E-mail: orgconf@mntk.ru • **Internet:** www.mntk.ru

УДК 617.741-004.1:615.849.19

Использование лазерной энергии Nd: YAG-лазера 1,44 мкм в хирургии перезрелых катаракт

Е.В. Лексуткина[1], В.А. Крылов[1], В.Г. Копаева

[1]Краснодарский филиал ФГУ «МНТК «Микрохирургия глаза» им. акад. С.Н. Федорова Росздрава»; ФГУ «МНТК «Микрохирургия глаза» им. акад. С.Н. Федорова Росздрава», Москва

РЕФЕРАТ

Цель

Определение возможности применения отечественной YAG-лазерной системы с длиной волны 1,44 мкм для удаления перезрелых осложненных катаракт.

Материал и методы

Использовали отечественный комплекс для лазерной экстракции катаракты «Ракот-6». Технология предусматривает удержание за счет вакуума и одновременную ротацию ядра с помощью ирригационно-аспирационного наконечника внутри капсульного мешка с одномоментной лазерной фрагментацией периферии ядра.

Выполнены 274 операции, из них проанализированы 69. Возраст пациентов составил от 43 до 86 лет. Острота зрения до операции — от светоощущения с правильной светопроекцией до 0,05. ВГД в пределах нормы выявлено на 64 (82,8%) глазах. Сопутствующая офтальмологическая патология глаз была выявлена в 42 (60,9%) случаях: миопия высокой степени — на 5 глазах, диабетическая ретинопатия — на 12, глаукома — на 3, макулодистрофия — на 19, атрофия зрительного нерва — на 3. Максимальный срок наблюдения 4 года.

Результаты

Интраоперационные осложнения — 1 разрыв задней капсулы хрусталика.

В послеоперационном периоде — 3 случая повышения внутриглазного давления до 28-30 мм рт. ст. с компенсацией в 1-е сутки. Отек роговицы — в 1 случае, когда операция выполнялась при узком зрачке. Потеря эндотелиальных клеток — не более 8%. Острота зрения 0,5 и выше достигнута в 73% случаев, ниже 0,5 — обусловлена сопутствующей патологией.

Выводы

Использование отечественного Nd: YAG-лазера с длиной волны 1,44 мкм безопасно для глаз с плотными, перезрелыми и осложненными катарактами. Лазерная экстракция перезрелых катаракт является эффективным и щадящим энергетическим методом, при котором достигается быстрая реабилитация пациентов со стойкими клиническими результатами, что позволяет рекомендовать данную технологию для широкого использования в офтальмологии. ■

В Краснодарском филиале ФГУ МНТК «Микрохирургия глаза» им. акад. С.Н. Федорова с 1998 г. производится лазерная экстракция катаракты (ЛЭК) через малые самогерметизирующиеся тоннельные разрезы. Используя технологию ЛЭК, было произведено 1022 операции, 274 (26,8%) из них при перезрелой катаракте. Для этой операции использовали отечественный аппарат «Ракот-6» — Nd: YAG-лазер с длиной волны 1,44 мкм, предусматривающий бимануальную технику вмешательства.

Мы обратили внимание на некоторые особенности перезрелой катаракты, которые потребовали определенных изменений в технике ЛЭК [1]. Так, при непрерывном круговом капсулорексисе довольно часто происходят неуправляемые надрывы — «стрелки» передней капсулы хрусталика, которые могут переходить на заднюю капсулу, что может приводить к ее разрывам и выпадению стекловидного тела. Такие непредсказуемые надрывы передней капсулы связаны с ее напряженностью и неравномерной толщиной, повышенной гидратацией хрусталика и интракапсулярной гипертензией. Препятствием для классического капсулорексиса может быть выход в переднюю камеру жидких, мутных лизированных хрусталиковых масс, что затрудняет визуальный контроль за работой в передней камере. Как правило, после эвакуации этих масс в капсульном мешке обнаруживается плотное, свободно плавающее ядро небольшого размера шаровидной или плоской формы. Зачастую перезрелая катаракта сочетается со слабостью цинновых связок и сопутствующей офтальмопатологией, такой, как увеиты, глаукома, миопия высокой степени, макулодистрофия, диабетическая ретинопатия, что влечет за собой дополнительные трудности в хирургии данного вида катаракты.

Цель исследования — определение возможности применения отечественной YAG-лазерной системы с длиной волны 1,44 мкм для удаления перезрелых осложненных катаракт.

МАТЕРИАЛ И МЕТОДЫ

Проанализированы 69 статистических карт пациентов в возрасте от 43 до 86 лет. Мужчин было 29 (42%), женщин — 40 (58%). Острота зрения перед операцией варьировала от светоощущения с правильной проекцией света до 0,05. Внутриглазное давление (ВГД) в пределах нормы отмечалось на 64 (82,8%) глазах.

Сопутствующая офтальмологическая патология была выявлена в 42 (60,9%) случаях: миопия высокой степени — на 5 глазах, диабетическая ретинопатия — на12, глаукома — на 3, макулодистрофия — на 19, атрофия зрительного нерва — на 3 *(рис. 1)*. Максимальный срок наблюдения за пациентами составил 4 года.

В 1 случае у пациента с повышенным до 30 мм рт. ст. ВГД отмечалась набухающая перезрелая катаракта. На этом глазу была произведена только лазерная экстракция катаракты, которая привела к нормализации ВГД.

Всем пациентам проводили следующие клинические исследования: визометрию, рефрактометрию, кератометрию, периметрию, биомикроскопию, эндотелиальную микроскопию, электрофизиологические исследования, ультразвуковое сканирование, офтальмоскопию, тонометрию, тонографию.

В отличие от общепринятых методов производства капсулорексиса при экстракции катаракты через малые тоннельные разрезы выполнить классический капсулорексис часто не позволяют вышеуказанные особенности перезрелой катаракты. Поэтому нами использована следующая методика.

Для прокрашивания передней капсулы хрусталика применяли краситель — трипановый синий [3, 4, 11]. Переднюю камеру наполняли вискоэластиком до легкой гипертензии с целью предотвращения непредсказуемых разрывов передней капсулы хрусталика. В центре передней капсулы хрусталика выполняли микропункцию кончиком капсулотома. Аспирацию появившихся мутных лизированных хрусталиковых масс проводили, как из передней камеры, так и из капсульного мешка через микропункционное отверстие. Через него же капсульный мешок наполняли вискоэластиком. Захватывали край передней капсулы и производили дозированный непрерывный капсулорексис капсулотомом. В некоторых случаях осуществляли диатермический капсулорексис (капсулотом фирмы «Öertli», Швейцария).

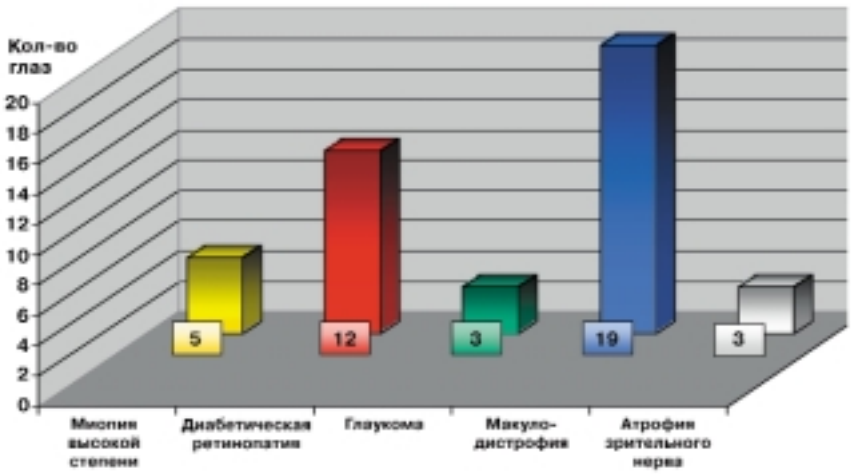

Рис. 1. Сопутствующая офтальмопатия

Способ лазерного удаления ядра катарактального хрусталика с помощью лазерного аппарата «Ракот» с использованием Nd:YAG-лазера с длиной волны 1,44 мкм, предложенный в 1995 г. Копаевой В.Г. с соавт. [7], в силу особенностей перезрелой катаракты зачастую применяться не может. Поэтому нами предложена вариация данного способа удаления ядра хрусталика для перезрелых катаракт[1] [9].

Очень плотное ядро малого размера шарообразной или дисковидной формы, свободно плавающее в капсульном мешке, фиксировали центральной частью к аспирационно-ирригационному наконечнику при помощи аспирации *(рис. 2)*. Удерживая ядро в таком положении внутри капсульного мешка, наконечник лазерного излучателя подводили к периферической части ядра, выступающей за пределы кварцевой трубки аспиратора, и проводили лазерное воздействие первоначально на периферию ядра с последующими концентрическими воздействиями к центру *(рис. 3)*.

Не формируя «чашу» в центральной части ядра с помощью лазерной энергии Nd:YAG-лазера с длиной волны 1,44 мкм за пределами диаметра кварцевой трубки фрагментировали периферию хрусталика при одновременном повороте ядра вокруг точки фиксации за счет вращения аспирационно-ирригационного наконечника вокруг его оси *(рис. 4, 5)*. Время работы лазерного излучателя варьировало от 30 с до 3 мин. Соответственно плотности ядра устанавливали и мощность — от 140 до 280 МДж при частоте 25 Гц.

На завершающем этапе процесс лазерного разрушения каждого фрагмента в отдельности производили с одномоментной аспирацией *(рис. 6, 7)*. Операцию заканчивали имплантацией ИОЛ в капсульный мешок. Швы не накладывали.

В 7 случаях ригидных, узких зрачков, устойчивых к мидриатикам, на глаукомных глазах, при миопии высокой степени и диабетической ретинопатии использовали

[1] Крылов В.А., Сахнов С.Н., Лексуткина Е.В. Способ лазерного разрушения ядра хрусталика при перезрелой катаракте тоннельным доступом. Патент РФ № 2248775 от 08.05.03.

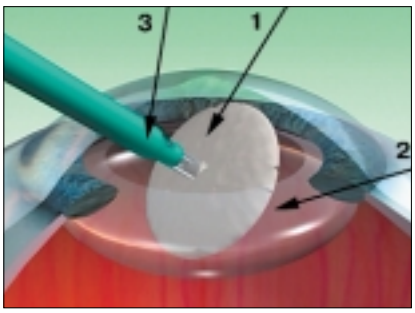

Рис. 2. Фиксация ядра хрусталика

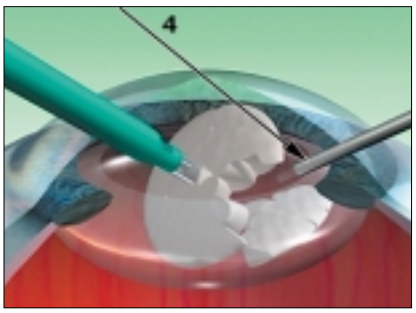

Рис. 3. Лазерное воздействие на периферию ядра хрусталика

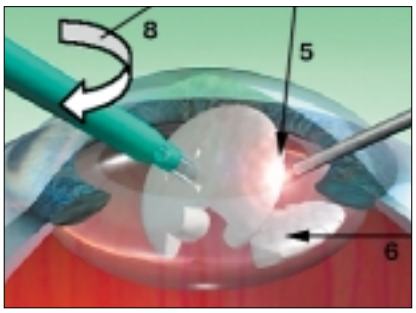

Рис. 4. Фрагментирование периферии ядра хрусталика с одномоментным вращением ядра вокруг оси

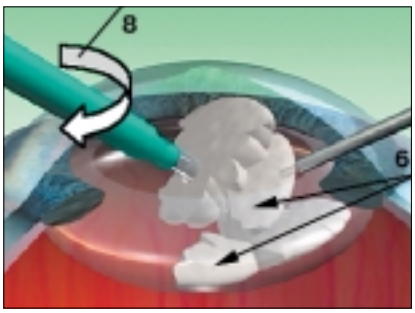

Рис. 5. Завершающий этап лазерной фрагментации ядра хрусталика с одномоментным вращением ядра вокруг оси

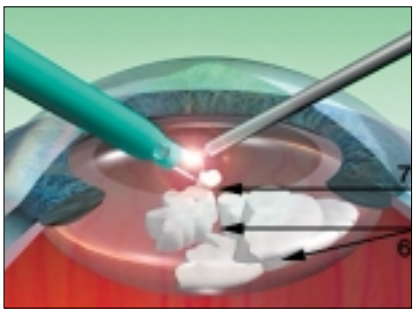

Рис. 6. Лазерное разрушение отдельных фрагментов ядра хрусталика с одномоментной аспирацией

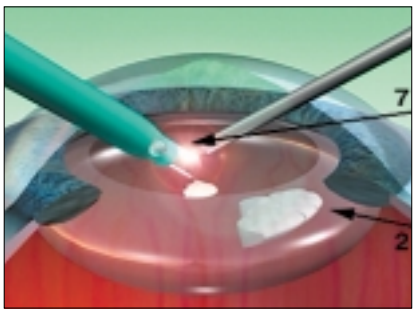

Рис. 7. Окончательный этап лазерной экстракции перезрелой катаракты

Условные обозначения: 1 — ядро хрусталика, 2 — капсульная сумка, 3 — аспирационно-ирригационный наконечник с кварцевой трубкой, 4 — наконечник лазерного излучателя, 5 — лазерное воздействие, 6 — фрагменты ядра хрусталика, 7 — аспирация фрагмента с одновременным лазерным воздействием на него, 8 — направление вращения аспирационно-ирригационного наконечника

предложенную нами технику переворота ядра[2], которая выполняется без применения различных приспособлений для расширения зрачка, таких, как ирис-ретракторы, зрачковые кольца и пр. [2, 8, 10].

РЕЗУЛЬТАТЫ

Во время операции отметили 7 случаев слабости цинновых связок, 2 подвывиха хрусталика I степени и 1 случай с подвывихом II степени. Во всех случаях подвывихов и на 4 глазах с миопией высокой степени со слабостью цинновых связок были имплантированы интракапсулярные кольца [5, 6].

В 4 случаях во время проведения капсулорексиса произошли неконтролируемые разрывы передней капсулы хрусталика, которые не повлекли за собой изменений хода операции на 3 глазах. Однако в 1 случае на глазу с оперированной глаукомой разрыв с передней капсулы перешел на заднюю, что потребовало выполнения передней витрэктомии из-за выпадения стекловидного тела.

В раннем послеоперационном периоде наблюдался 1 случай отека роговицы I степени, в 3 случаях отмечался подъем ВГД, который компенсировался медикаментозно в течение 1-х суток. Потеря эндотелиальных клеток составила не более 8%.

Острота зрения была 0,5 и выше достигнута в 73% случаев, ниже 0,5 — обусловлена сопутствующей патологией.

ВЫВОДЫ

1. Лазерная экстракция при удалении перезрелых катаракт является эффективным и щадящим энергетическим методом, при котором достигается быстрая реабилитация пациентов со стойкими клиническими результатами.

2. Использование отечественного Nd: YAG-лазера с длиной волны 1,44 мкм безопасно для глаз с плотными, перезрелыми и осложненными катарактами.

3. Данная технология рекомендуется для широкого использования в офтальмологии.

ЛИТЕРАТУРА

1. *Копаева В.Г., Андреев Ю.В.* Современные аспекты хирургической тех-

[2] Крылов В.А., Лексуткина Е.В., Сахнов С.Н. Способ лазерной экстракции катаракты при узком зрачке. Заявка на изобретение № 2004109548 от 31.03.2004 г.

ники лазерной экстракции катаракты // Современные технологии хирургии катаракты-2004: Международная научно-практ. конф., 5-я: Сб. науч. ст.– М., 2004.– С. 171-178.

2. *Крылов В.А., Лексуткина Е.В., Сахнов С.Н.* Лазерная экстракция катаракты на глазах с некомпенсированной оперированной глаукомой // Современные технологии хирургии катаракты-2004: Международная научно-практ. конф., 5-я: Сб. науч. ст.– М., 2004.– С. 184-187.

3. *Лексуткина Е.В., Панов Ю.И., Аксенов Г.И.* Опыт применения красителя передней капсулы хрусталика при ультразвуковой и лазерной экстракции зрелых и перезрелых катаракт // Новые технологии микрохирургии глаза.– Оренбург, 2003.– С. 96-98.

4. *Малюгин Б.Э.* Медико-технологическая система хирургической реабилитации пациентов с катарактой на основе ультразвуковой факоэмульсификации с имплантацией интраокулярной линзы: Автореф. дис. ... д-ра мед. наук.– М., 2002.– 27 с.

5. *Тахчиди Х.П., Егорова Э.В., Толчинская А.И.* Интраокулярная коррекция в хирургии осложненных катаракт.– М., 2004.– С. 130-132.

6. *Толчинская А.И.* Прогноз, профилактика и лечение осложнений артифакии в хирургии осложненных катаракт: Автореф. дис. ... д-ра мед. наук.– М., 2001.– 48 с.

7. *Федоров С.Н., Копаева В.Г., Андреев Ю.В. и др.* Способ лазерной экстракции катаракты. Патент РФ № 2102048 от 20.03.95.

8. *Krylov V., Sakhnov S.* Laser cataract extraction in the eyes with axial myopia high degree // Congress of the ESCRS, 22nd: Book of abstracts.– Paris, 2004.– P. 140-141.

9. *Leksutkina E., Fistunenko P.* Features of laser hypermature cataract extraction // Congress of the ESCRS, 22nd: Book of abstracts.– Paris, 2004.– P. 143.

10. *Leksutkina E., Sakhnov S.* Laser cataract extraction in eyes with narrow pupils // Congress of the ESCRS, 22nd: Book of abstracts.– Paris, 2004.– P. 55-56.

11. *Melles G.R., de Waard P.W., Pameijer J.H., Beekhuis W.H.* Farbung der Linsenkapsel mit Trypanblau zur Visualisierung der Kapsulorhexis bei Maturkataraktchirurgie // Klin. Monatsbl. Augenheilkd.– 1999.– No. 6.– P. 342-344.

Поступила 04.03.05

Quantel medical

Всегда на шаг впереди

ASKIN & CO

ТЕХНИКА ДЛЯ ЗРЕНИЯ

Фирма «Аскин и Ко» предлагает

ЛАЗЕРНЫЙ ФОТОКОАГУЛЯТОР VIRIDIS

(Quantel Medical, Франция)

Лазерная установка VIRIDIS для ретинальной фотокоагуляции (длина волны 532 нм) с адаптером для щелевой лампы

Лазер **VIRIDIS** фирмы **Quantel Medical (Франция)** — лучший прибор в классе лазерных систем с диодной накачкой.

VIRIDIS имеет небольшие размеры и его можно устанавливать в любом месте.

- не требует ни водяного, ни воздушного охлаждения, работает бесшумно
- мощность излучения плавно регулируется педалью от 0,05 до 1,5 Вт
- комплектуется эндозондами
- время экспозиции — от 0,01 до 3 сек
- размер фокального пятна плавно меняется от 50 до 500 микрон
- может работать со щелевой лампой, налобным офтальмоскопом, операционным микроскопом
- выносная панель управления

29990 ЕВРО

Фирма Quantel Medical производит и другие лазерные приборы для офтальмологии:

- IRIDIS – диодный лазер. Длина волны 810 нм.
- OPTIMIS II – импульсный YAG-лазер. Длина волны 1064 нм.
- ACTIVIS – диодный лазер для фотодинамической терапии. Длина волны 689 нм.
- VIRIDIS-TWIN – два офтальмологических лазера в одном: 532 и 810 нм.
- VIRIDIS Combi – два офтальмологических лазера в одном: 532 и 1064 нм.

Фирма ООО «Аскин и Ко»

Адрес: 119991, Москва, ГСП-1, 5-й Донской проезд, д. 21б, корп. 1

Тел./факс: (095) 955-55-62, 955-52-87

E-mail: info@askin.ru

http:// www.askin.ru

УДК 617.735-007.281-089

Хирургическое лечение рецидивов отслойки сетчатки, возникших во время тампонады витреальной полости силиконовым маслом

Х.П. Тахчиди, В.Н. Казайкин[1], А.А. Рапопорт[1]

ФГУ «МНТК «Микрохирургия глаза» им. акад. С.Н. Федорова Росздрава», Москва;

[1]Екатеринбургский филиал ФГУ «МНТК «Микрохирургия глаза» им. акад. С.Н. Федорова» Росздрава

РЕФЕРАТ

Цель

Проведение клинико-статистического анализа эффективности собственных методов реопераций при лечении рецидивов отслойки сетчатки (ОС) во время тампонады витреальной полости силиконовым маслом (СМ).

Материал и методы

Проанализированы результаты лечения 47 глаз с рецидивами ОС, которые возникли во время тампонады СМ, в период с марта 1997 по февраль 2003 гг. В зависимости от площади рецидива и степени репролиферативного процесса выделены три основных метода проведения реопераций. Срок диспансерного наблюдения составил 14,2±1,5 мес.

Результаты

Во время реопераций полное прилегание сетчатки было достигнуто во всех 47 случаях. Повторные рецидивы возникли в 15 (31,9%) случаях. Повторные реоперации по поводу рецидива выполняли в 8 случаях, у 2 пациентов сетчатка отслоилась вновь. Проведен анализ факторов, влияющих на возникновение рецидивов ОС, а также анализ ранних и поздних послеоперационных осложнений.

Выводы

Хирургическое лечение рецидивов ОС во время силиконовой тампонады остается актуальной проблемой и требует дальнейшего совершенствования, поскольку тампонада маслом рано или поздно вызывает интраокулярные осложнения и требует своего завершения, а для успешного завершения тампонады сетчатка должна находиться в правильном анатомическом положении. ■

Рецидивы отслойки сетчатки (ОС) во время тампонады витреальной полости силиконовым маслом (СМ) по-прежнему являются серьезной проблемой и причиной неудачных исходов лечения данного заболевания. По данным разных авторов, рецидивы ОС развиваются в 19-77% случаев [2, 3, 5, 6, 8, 9, 11, 15, 16, 18]. Ведущим фактором, определяющим их возникновение, является степень пролиферативной витреоретинопатии (ПВР) — при тяжелой форме ПВР частота рецидивов ОС существенно выше [4, 12]. Причинами ранних рецидивов ОС, как правило, являются остаточные витреоретинальные тракции. Поздние рецидивы вызываются репролиферативным процессом или (реже) фильтрацией ретинальных разрывов без признаков ПВР. Для предупреждения рецидивов ОС имеется много рекомендаций, большинство из которых сводится к полному удалению эпиретинальных мембран, ослаблению всех тракций на сетчатку и тщательному удалению базиса стекловидного тела (СТ).

Тактика лечения рецидивов ОС различается: например, при ранних рецидивах, как правило, выполняется немедленное хирургическое вмешательство. Хотя при прилегании сетчатки в макулярной области выполнение повторной операции возможно и в отсроченном периоде, поскольку присутствие СМ препятствует быстрому и обширному распространению ОС, и, кроме того, повторная хирургия, особенно в раннем послеоперационном периоде, может провоцировать репролиферацию [7, 17].

Методы реоперации при рецидивах ОС во время тампонады СМ представлены в весьма немногочисленных работах. При локальных периферических ОС предложена щадящая техника лечения, в основе которой лежит ограничительная лазерная коагуляция зоны отслойки [10, 14]. При более тяжелых рецидивах предложены радикальные методы, включающие удаление СМ, введение в витреальную полость жидкого перфторорганического со-

единения (ПФОС), удаление мембран, выполнение ретинотомии или ретинэктомии, лазерной коагуляции сетчатки и обмен ПФОС на СМ или газ. В некоторых случаях дополнительно выполняется склеральное пломбирование [1, 13].

По данным литературы, прилегание сетчатки после реоперации наблюдается в 44-70% случаев [2, 3, 5, 6, 11, 13, 15, 16, 18]. Группе пациентов Kapran Z. et al. (2001) для прилегания сетчатки в 12% случаев дополнительно потребовалось третье хирургическое вмешательство, а в 7% — четвертое [8]. У пациентов La Heij E.C. et al. (2001) были получены аналогичные данные — для прилегания сетчатки в среднем потребовалось 2,4 операции [9]. Успех реоперации определялся практически теми же факторами, что и при первичной операции, в первую очередь степенью ПВР, а каждое последующее вмешательство снижало прогноз улучшения зрительных функций [15].

Из вышесказанного следует, что рецидивы ОС во время тампонады СМ по-прежнему встречаются достаточно часто. В литературе можно встретить множество рекомендаций о профилактике рецидивов ОС, но крайне мало работ о том, что делать при их возникновении. Это касается как техники выполнения реоперации, так и сроков ее выполнения. Кроме того, рецидивы ОС во время тампонады СМ нередко повторяются и после повторных операций, а это осложняет задачу более раннего завершения тампонады и способствует развитию осложнений, связанных с пребыванием СМ в полости глаза.

Цель настоящей работы — проведение клинико-статистического анализа эффективности собственных методов реоперации при лечении рецидивов отслойки сетчатки, возникших во время тампонады витреальной полости силиконовым маслом.

МАТЕРИАЛ И МЕТОДЫ

Настоящее исследование явилось составной частью анализа лечения 333 глаз с ОС методом тампонады СМ, представленного в предыдущих публикациях (в журнале «Офтальмохирургия» № 2 и 3, 2004 г.). В данной работе были проанализированы результаты реопераций, выполненных по поводу рецидива ОС во время тампонады СМ на 47 глазах с марта 1997 по февраль 2003 гг. Возраст пациентов составил от 9 до 59 лет (35,6±1,9 лет), срок диспансерного наблюдения — 14,2±1,5 мес.

Площадь рецидива ОС в 5 случаях составила 1/4 всей сетчатки, в 25 — 1/3, в 17 — 1/2. Возникновение рецидива в 1-й день после первичной операции наблюдалось в 5 случаях, в течение последующего месяца — в 21, через 1 мес. и более — в 21. Поздние сроки выявления рецидивов ОС, как правило, были связаны с поздней явкой пациентов на осмотр. В 16 случаях рецидив сопровождался формированием эпимакулярной мембраны. Катаракта отмечалась в 20 случаях (в том числе зрелая — в 3), артифакия — в 12, афакия — в 3, прозрачный хрусталик — в 12. Величина внутриглазного давления (ВГД) составила 20,9±1,2 мм рт.ст., в 9 случаях ВГД было выше 26 мм рт.ст. В 6 случаях наблюдался уровень эмульсии СМ в углу передней камеры, в 1 случае — выпадение СМ в переднюю камеру в виде зерна диаметром 5 мм. Всего в группе выявлены 7 глаз с эмульсификацией СМ, в том числе с выраженной — в 2. У 2 пациентов наблюдался вялотекущий увеит — у обоих после тяжелого проникающего ранения. В 7 случаях сформировались задние синехии. Передне-задняя ось (ПЗО) глазного яблока составила 20,5-33,7 мм (25,6±0,4 мм).

Реоперации по поводу рецидива ОС выполняли в сроки от 1 недели до 1 года после его возникновения (в среднем через 2,3±0,5 месяцев).

Техника реоперации. При повторных операциях сетчатка имела существенно меньшую эластичность, чем при первичных вмешательствах, и поэтому в большей степени была подвержена разрывам и кровотечению. Новообразованные эпиретинальные мембраны имели, как правило, плоскостной характер, а остатки СТ были дегидратированы и также выглядели в виде плоскостных, зачастую обширных тяжей или вязких сероватых напластований на сетчатке. Остатки СТ, как правило, были плотно спаяны с сетчаткой, оказывали на нее тракционное воздействие и затрудняли ее мобилизацию. В зависимости от тяжести рецидива техника реоперации различалась.

1. При локальной ОС и незначительной степени репролиферации повторную операцию выполняли через 2 радиальных трансконъюнктивальных разреза склеры на 2 и 10 ч в 4 мм от лимба (в 4,5-5 мм при прозрачном хрусталике). Места для разрезов выбирали в стороне от рубцов склеры после предыдущих операций. Операцию проводили без удаления СМ из витреальной полости, т.е. в среде СМ. Сначала выполняли удаление мембран, а после полной мобилизации сетчатки — дренирующую ретинотомию. Место для ретинотомии выбирали ближе к периферии и в стороне от зон ранее проведенной лазерной коагуляции или криопексии. Удаление субретинальной жидкости (СРЖ) осуществляли активно при величине вакуума 50-100 мм рт.ст., при этом конец канюли для исключения попадания в нее масла всегда погружали в субретинальное пространство. После прилегания сетчатки выполняли эндолазерную коагуляцию (ЭЛК), а витреальную полость восполняли СМ.

2. При рецидивах ОС, занимавших треть глазного дна, и при умеренной степени репролиферации повторное хирургическое вмешательство начинали с неполного обмена СМ на жидкое ПФОС. Сначала через один из склеральных разрезов удаляли около 0,5 мл СМ, а затем через тот же разрез к диску зрительного нерва подводили одноствольную канюлю, и вводили такое же количество ПФОС. Обмен повторяли от 2 до 5 раз — до достижения достаточной адаптации сетчатки в заднем сегменте (количество этапов зависело от длины глазного яблока). Ирригационную систему не подключали. Выделение и удаление мембран осуществляли частично в среде ПФОС, со всеми присущими для нее положительными свойствами, и частично в среде СМ. После адаптации сетчатки выполняли эн-

долазеркоагуляцию, а затем — обратный поэтапный (по 0,5 мл) обмен ПФОС на СМ.

3. При рецидивах ОС, занимавших 1/2 площади сетчатки и более, а также при выраженной степени репролиферации и эмульсификации СМ, повторное хирургическое вмешательство выполняли через 3 склеральных разреза — с подключением ирригационной системы. Сначала из витреальной полости удаляли СМ, а затем, как при первичной витрэктомии, производили поэтапное введение ПФОС с удалением эпиретинальных мембран (в среде ПФОС). В некоторых случаях перед подключением ирригационной системы для фиксации макулы предварительно выполняли частичный обмен СМ на ПФОС.

Среда ПФОС при повторных операциях существенно снижала травматизацию сетчатки, поскольку, как это было сказано выше, последняя имела существенно меньшую эластичность и легче рвалась. При выраженном фиброзе сетчатки и плотном сращении ее с новообразованными мембранами выполняли релаксирующую ретинотомию. Ретинотомия зачастую имела значительную протяженность, особенно в местах не удаленного во время первичной операции СТ, выделение которого во время реоперации крайне затруднено. Субретинальная жидкость по мере введения ПФОС вытеснялась к периферии и самопроизвольно дренировалась через разблокированные разрывы или через ретинотомические отверстия. После прилегания сетчатки производили эндолазеркоагуляцию и обмен ПФОС на силиконовое или фторсиликоновое масло[1] (ФСМ).

В 31 случае тампонада была продолжена СМ, в 14 — ФСМ и в 2 — жидким ПФОС. В 9 случаях во время реоперации было выполнено удаление хрусталика с имплантацией интраокулярной линзы (ИОЛ) (комбинированное вмешательство), в 6 случаях — задняя капсулотомия. В 7 случаях проводили удаление эмульсии СМ из передней камеры.

РЕЗУЛЬТАТЫ

Во время реоперации полное прилегание сетчатки было достигнуто во всех 47 случаях, при этом отмечались некоторые интраоперационные осложнения: в 1 случае при манипуляциях на сетчатке у зубчатой линии был поврежден прозрачный хрусталик, в 3 случаях в результате опорожнения передней камеры и наличия дефектов в ХД произошло выпадение СМ в переднюю камеру, в 4 случаях при выделении массивных эпиретинальных мембран наблюдалось кровотечение из сосудов сетчатки.

В раннем послеоперационном периоде (в течение 1-го месяца) отмечались следующие осложнения: иридоциклит (12 случаев; 25,5%), в том числе с экссудацией в переднюю камеру (4; 8,5%), повышение ВГД выше 26 мм рт.ст. (10; 21,3%) и миграция масла в переднюю камеру (6; 12,8%).

Воспаление чаще возникало после комбинированных вмешательств ($p<0,05$), проникающих ранений, множественных операций на глазном яблоке и у пациентов более молодого возраста (31,6±4,3 лет). В результате воспаления формировались задние синехии (10 случаев), в том числе круговые, которые вызывали бомбаж радужки (6). При сравнении частоты и проявлений раннего иридоциклита после комбинированных реопераций и после удаления хрусталика в более позднем периоде (т.е. уже после проведения реоперации), существенных различий выявлено не было.

Офтальмогипертензия чаще наблюдалась при ее наличии еще перед реоперацией ($p<0,05$) и после комбинированных вмешательств ($U=1,73$). В 5 случаях нормализация ВГД была достигнута медикаментозно в течение первых 5 суток, еще в 3 — в течение 1-го месяца. В 2 случаях ВГД, несмотря на терапию, удерживалось на уровне 27-28 мм рт.ст.

Миграция масла в переднюю камеру отмечалась в виде эмульсии в углу передней камеры (4 случая) и в виде зерен масла диаметром от 3 до 5 мм (2 случая).

Рецидивы ОС после реоперации возникли в 15 (31,9%) случаях. В 6 случаях рецидив занимал 1/4 площади сетчатки, в 8 — 1/3, в 1 — 1/2. В 1-й день рецидив произошел в 1 случае, еще в 2 — в течение последующего месяца, в 12 — в сроки более 1 мес. При продлении тампонады СМ повторное отслоение сетчатки наблюдалось в 11 случаях (из 31; 35,5%), при обмене СМ на ФСМ — в 4 (из 14; 28,6%), при обмене СМ на ПФОС — ни в одном случае. В 12 случаях рецидив отмечался в нижнем секторе (в 11 — при тампонаде СМ и в 1 — при тампонаде ФСМ), в 3 — в верхнем (при тампонаде ФСМ).

Возникновение рецидивов после реопераций наиболее часто было вызвано неполным ослаблением тракций и репролиферацией. Сроки возникновения рецидива и площадь ОС зависели от степени выраженности остаточных тракций, степени травматизации сетчатки во время реоперации (например, диатермокоагуляцией) и интраоперационных осложнений (кровотечения и др.). Остаточные тракции нередко наблюдались в результате неоправданно максимального сохранения ткани сетчатки. Стремление хирурга к максимальному сохранению сетчатки было вызвано тем, что после каждой реоперации по поводу рецидива новая линия ее фиксации передвигалась ближе к заднему полюсу, т.е. возникал дефицит сетчатки в более центральных отделах, и страдали зрительные функции.

При анализе влияния предоперационного статуса глаза на возникновение рецидивов ОС существенных признаков выявлено не было, хотя были установлены некоторые закономерности: при артифакии рецидивы наблюдались реже ($U=1,4$), а при афакии чаще ($U=1,28$). В отличие от первичной операции выполнение комбинированных вмешательств не влияло на анатомический результат лечения. Чуть чаще реци-

[1] Тахчиди Х.П., Казайкин В.Н. Способ хирургического лечения рецидива отслойки сетчатки при тампонаде витреальной полости силиконовым маслом. Патент РФ № 2190377, приоритет от 31.10.2001. Дата публикации патента 10.10.2002.

Казайкин В.Н. Способ хирургического лечения осложненного рецидива отслойки сетчатки при тампонаде витреальной полости силиконовым маслом. Патент РФ № 2216298, приоритет от 15.04.2002. Дата публикации патента 20.11.2003.

дивы наблюдались при ранних иридоциклитах (U=1,4). Не влияли на анатомический результат лечения величина ВГД, наличие или отсутствие кругового вдавления склеры, острота зрения и другое. При сравнении эффективности тампонады СМ и ФСМ существенных различий также выявлено не было.

Повторная реоперация во время силиконовой тампонады была выполнена в 11 случаях, в том числе в 8 — по поводу рецидива ОС и в 3 — по поводу вновь образовавшихся эпиретинальных мембран. У 2 пациентов после повторной реоперации вновь возник рецидив ОС. На момент проведения анализа тампонада была завершена в 25 случаях.

Поздние послеоперационные осложнения (возникшие в сроки более 1 мес. после реоперации). Прозрачный хрусталик помутнел в 10 глазах (из 12; 83,3%), а катаракта, появившаяся еще до реоперации (20 глаз), прогрессировала всегда, в том числе в 6 случаях до полного помутнения. Удаление катаракты в период тампонады было выполнено в 10 случаях, в том числе отдельной операцией в 6 случаях и во время повторной реоперации — в 4. В 8 случаях удаление катаракты проводили при завершении тампонады. Все операции по поводу катаракты выполняли с имплантацией ИОЛ.

Повышение ВГД свыше 26 мм рт.ст. наблюдалось в 9 (19,1%) случаях, в том числе в 2 — свыше 35 мм рт.ст. Высокое ВГД выявлено при глаукоме (1 случай), миграции эмульсии масла в переднюю камеру (5) и заполнении передней камеры маслом на 1/2 ее объема (1). Срок тампонады при декомпенсации ВГД составил 15,4±7,7 месяцев, возраст пациентов — 29,5±6 года. Медикаментозно ВГД удалось нормализовать в 3 случаях, у остальных пациентов потребовалось удаление масла из витреальной полости.

Эмульсификация масла наблюдалась в 10 (21,3%) случаях, из них выраженная — в 3. Достоверно чаще эмульсификация возникала при замене СМ на ФСМ ($p<0,01$): в 7 случаях из 10 она наблюдалась при замене СМ на ФСМ, и только в 3 — при продолжении тампонады СМ. Достоверной зависимости образования эмульсии от каких-либо других факторов обнаружено не было. Срок появления (обнаружения) эмульсии после реопераций составил от 1 недели до 12 мес. (7,5±1,3 мес.).

Масло в передней камере отмечалось в 13 (27,7%) случаях: в виде выпадения зерен диаметром от 3 до 5 мм — в 3 случаях, в виде уровня эмульсии — в 10. В целом после реоперации число пациентов с маслом в передней камере нарастало, что, скорее всего, было связано с увеличением длительности тампонады, эмульгированием масла и увеличением числа пациентов, у которых была произведена операция на хрусталике. Кератопатия при миграции масла в переднюю камеру не наблюдалась ни в одном случае.

В 9 случаях отмечалось высыпание пигментных преципитатов на ИОЛ со снижением зрительных функций, что составило 42,9% от общего количества артифакий (21). Преципитация наиболее активно проявлялась при вялотекущих увеитах (после реопераций это уже 3 глаза) и после ранних послеоперационных иридоциклитов. В 5 случаях преципитаты были удалены с поверхности ИОЛ ИАГ-лазером в период тампонады, в 4 — аспирацией при последующих операциях (во время удаления масла из полости глаза и др.).

Вторичная катаракта в виде фиброза задней капсулы наблюдалась в 4 случаях (из 8 артифакичных глаз, в которых не выполнялась задняя капсулотомия). У 2 из них во время силиконовой тампонады была выполнена лазерная дисцизия капсулы, но эта процедура была существенно затруднена вследствие прижатия капсулы маслом к оптике ИОЛ. В результате у обоих пациентов произошло частичное повреждение оптики ИОЛ, а разрушенные фрагменты капсулы были не полностью удалены из оптической зоны и продолжали снижать зрительные функции.

Повторное формирование эпимакулярной мембраны наблюдалось в 4 (8,5%) случаях, у всех пациентов в сочетании с повторным рецидивом ОС.

Функциональные результаты лечения представлены на *рис. 1*. У большинства пациентов отмечалось улучшение зрительных функций. На

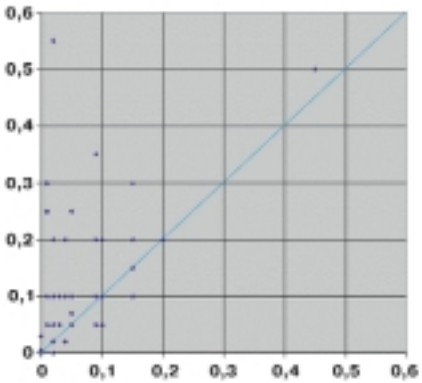

Рис. 1. Функциональные результаты лечения во время силиконовой тампонады

остроту зрения существенно повлияли осложнения исходного состояния глаза: степень выраженности ПВР, наличие глаукомы, помутнения роговицы, макулярный разрыв, амблиопия, а также осложнения, развившиеся после реоперации: рецидивы ОС (15 глаз), катаракта различной степени выраженности (12), длительная офтальмогипертензия (6), эпимакулярная мембрана (4), фиброз задней капсулы (4), преципитаты на оптике ИОЛ (4), эмульгирование масла (3).

ВЫВОДЫ

1. Предложен дифференцированный подход лечения рецидивов ОС, возникающих во время тампонады СМ, который учитывает степень репролиферации, площадь рецидива ОС, а также наличие и степень эмульсификации СМ.

2. При повторном хирургическом вмешательстве необходимо максимальное сохранение ткани сетчатки, поскольку реоперация не всегда обеспечивает стойкое прилегание сетчатки (частота рецидивов ОС составляет до 31,9%), и в дальнейшем может снова потребоваться хирургическое лечение.

3. Причинами рецидивов ОС после реопераций являются остаточные тракции и репролиферативный процесс, вероятность рецидива увеличивается при их сочетании, особенно при интраоперационных кровотечениях и массивной диатермокоагуляции.

4. Проведенный анализ не выявил существенной корреляции между

предоперационным статусом глаза и анатомическими результатами реопераций, что требует проведения дополнительного исследования.

5. Целесообразность замены СМ на ФСМ во время реопераций при нижней локализации рецидива ОС, казалось бы, очевидна, однако по данным проведенного анализа вызывает сомнения и также требует дополнительного исследования.

6. При длительной силиконовой тампонаде развитие катаракты происходит у подавляющего большинства пациентов, поэтому при отсутствии признаков увеита одновременно с реоперацией целесообразно удалять хрусталик и имплантировать ИОЛ.

7. При планировании длительной силиконовой тампонады на глазах с артифакией для профилактики вторичной катаракты во время реоперации следует выполнять заднюю капсулотомию.

8. Декомпенсация ВГД после реопераций учащается, а ее интенсивность нарастает, поскольку увеличивается срок силиконовой тампонады, и нарастает эмульсификация и миграция масла в переднюю камеру.

9. Появление эмульсификации очень вероятно при замене СМ на ФСМ ($p<0,01$), а в остальном она зависит только от индивидуальных особенностей пациента.

10. Зрительные функции после реопераций не являются окончательными, поскольку они зачастую бывают снижены сопутствующей патологией и побочными проявлениями силиконовой тампонады, которые поддаются хирургической коррекции.

ЛИТЕРАТУРА

1. *Blanch V.D., Gonzales E.R., Saera GA.* Treatment of retinal re-detachment in eyes with intraocular silicone oil // Arch. Soc. Esp. Oftalmol.– 2001.– Vol. 76.– No. 7.– P. 241-248.

2. *Chan C., Okun E.* The question of ocular tolerance to intravitreal liquid silicone. A long-term analisis // Ophthalmology.– 1986.– Vol. 93.– No. 5.– P. 651-660.

3. *Cox M.S., Trese M.T., Murphy P.L.* Silicone oil for advanced proliferative vitreoretinopathy // Ophthalmology.– 1986.– Vol. 93.– No. 5.– P. 646-650.

4. *Diddie K.R., Azen S.P., Freeman H.M. et al.* Anterior proliferative vitreoretinopathy in the silicone study. Silicone Study Report Number 10 // Ophthalmology.– 1996.– Vol. 103.– No. 7.– P. 1092-1099.

5. *Dimopoulos S., Heimann K.* Late complications following silicone injection. Long-term follow-up of 100 cases // Klin. Monatsbl. Augenheilkd.– 1986.– Vol. 189.– No. 3.– P. 223-227.

6. *Federman J.L., Schubert H.D.* Complications associated with the use of silicone oil in 150 eyes after retina-vitreous surgery // Ophthalmology.– 1988.– Vol. 95.– No. 7.– P. 870-876.

7. *Gallemore R.P., McCuen B.W.* II. Silicone oil in vitreoretinal surgery // Retina / Ed. by S.J. Ryan.– St. Louis, MO: Mosby, 2001.– P. 2195-2220.

8. *Kapran Z., Uyar O.M., Kaya V., Eltutar K.* Recurrences of retinal detachment after vitreoretinal surgery, and surgical approach // Eur.J.Ophthalmol.– 2001.– Vol. 11.– No. 2.– P. 166-170.

9. *La Heij E.C., Hendrikse F., Kessels A.G.* Results and complications of temporary silicone oil tamponade in patients with complicated retinal detachments // Retina.– 2001.– Vol. 21.– No. 2.– P. 107-114.

10. *Lean J.S.* Use of silicone oil as an additional technique in vitreoretinal surgery // Retina / Ed. by S. Ryan.– St Louis, CV: Mosby, 1994.– Chapter 133.

11. *McCuen B.W., Landers M.B., Machemer R.* The use of silicone oil following failed vitrectomy for retinal detachment with advanced proliferative vitreoretinopathy // Ophthalmology.– 1985.– Vol. 92.– No. 8.– P. 1029-1034.

12. *Meitz H., Heimann K.* Onset and recurrence of proliferative vitreoretinopathy in various vitreoretinal desease // Br. J. Ophthalmol.– 1995.– Vol. 79.– No. 10.– P. 874-877.

13. *Sharma T., Gopal L., Shanmugam M.P. et al.* Management of recurrent retinal detachment in silicone oil-filled eyes // Retina.– 2002.– Vol. 22.– No. 2.– P. 153-157.

14. *Steel D.H., Wier P., James C.R.* Silicone assisted, argon laser confinement of recurrent proliferative vitreoretinopathy related retinal detachment: a technique to allow silicone oil removal in problem eyes // Br. J. Ophthalmol.– 1997.– Vol. 81.– No. 9.– P. 765-770.

15. The Silicone Study Group. Vitrectomy with silicone oil or perfluoropropane gas in eyes with severe proliferative vitreoretinopathy: results of a randomized clinical trial. Silicone Study Report 2 // Arch. Ophthalmol.– 1992.– Vol. 110.– No. 6.– P. 780-792.

16. The Silicone Study Group. Vitrectomy with silicone oil or sulfur hexafluoride gas in eyes with severe proliferative vitreoretinopathy: results of a randomized clinical trial. Silicone Study Report 1 // Arch.Ophthalmol.– 1992.– Vol. 110.– No. 6.– P. 770-779.

17. *Thompson J.T.* Proliferative vitreoretinopathy // Retina / Ed. by S.J. Ryan.– St. Louis, MO: Mosby, 2001. — P. 2287-2316.

18. *Yeo J.H., Glaser B.M., Michels R.G.* Silicone oil in treatment of complicated retinal detachment // Ophthalmology.– 1987.– Vol. 94.– No. 9.– P. 1109-1113.

Поступила 18.11.04

Работа выполнена при поддержке фонда РФФИ, грант №03-01-00266а.

УДК 617.741-089.87:615.355

Энзимотерапия фибриноидного синдрома после экстракции катаракты

Э.В. Бойко, В.Ф. Даниличев, Т.Г. Сажин

Кафедра офтальмологии Военно-медицинской академии, Санкт-Петербург

РЕФЕРАТ

Цель

Изучить возможности энзимотерапии фибринолизином и проурокиназой (препаратом «Гемаза») у больных с фибриноидным синдромом после экстракции катаракты.

Материал и методы

Под нашим наблюдением находились 104 пациента с фибриноидной экссудативной реакцией после экстракапсулярной экстракции катаракты (104 глаза); пациенты 1-й группы (n=35) получали противовоспалительное лечение без фибринолитиков, в лечении пациентов 2-й группы (n=34) применяли фибринолизин, 3-й группы (n=35) — «Гемазу». Оценку результатов лечения проводили в течение 30 суток.

Исходная средняя острота зрения в группах составила 0,09±0,04; 0,08±0,04; 0,09±0,04 и была практически одинакова (p>0,05).

Результаты

Уже через 1 сутки после начала лечения средняя острота зрения в 3-й группе была выше, чем в 1-й и 2-й. До 30-х суток это соотношение сохранилось (соответственно 0,22±0,04; 0,35±0,04; 0,51±0,03) и было статистически достоверным (p<0,05).

При оценке состояния передней камеры отмечали, что уже с 1-х суток после начала лечения в 3-й группе лизис фибрина в передней камере был более выражен, чем в 1-й и 2-й группах, что подтверждалось статистически значимыми различиями в показателях состояния передней камеры (p<0,05). Схожие данные получены при исследовании состояния конъюнктивы, роговицы и радужки. При использовании «Гемазы» не было отмечено аллергической реакции, в то время как при применении фибринолизина в 5 случаях из 34 она имела место.

Выводы

Использование фибринолитических препаратов в комплексной терапии фибриноидного синдрома в передней камере после экстракции катаракты позволяет повысить остроту зрения, ускорить выздоровление и уменьшить проявления воспалительной реакции. При сравнении фибринолитических препаратов — фибринолизина и «Гемазы» — последний обладает лучшим эффектом и дает меньше аллергических реакций. ■

Несмотря на значительный прогресс в совершенствовании техники выполнения экстракции катаракты и имплантации интраокулярных линз (ИОЛ), проблема послеоперационной воспалительной реакции остается довольно актуальной. Фибриноидный синдром развивается в ответ на операционную травму и включает комплекс факторов, причем часть из них остаются до конца не выясненными [4, 8, 10-14].

Чаще такая реакция возникает при экстракции набухающей катаракты, подвывихнутого хрусталика или осложненной катаракты [15, 16].

В результате консервативного лечения воспалительные явления проходят [3], но нередко оставляют после себя передние и задние синехии, отложения на передней поверхности ИОЛ и на волокнах стекловидного тела. Это приводит к деформации зрачка, появлению вторичной катаракты, помутнению стекловидного тела, возникновению вторичной глаукомы, значительному снижению остроты зрения.

Однако при своевременном подключении к лечению ферментов наблюдается значительное уменьшение воспалительных явлений и ускорение рассасывания фибриноидных образований [6, 7].

Цель настоящего исследования — изучить возможности энзимотерапии фибринолизином и проурокиназой («Гемазой») у больных с фибриноидным синдромом после экстракции катаракты.

МАТЕРИАЛ И МЕТОДЫ

Для исследования были отобраны 104 пациента (104 глаза), у которых после экстракции катаракты развилась фибриноидная экссудативная реакция. Они были разделены на 3 группы. Характеристика пациентов представлена в *табл. 1*.

В 1-й группе пациенты получали только противовоспалительное лечение: субконъюнктивально 0,4%-ный р-р дексаметазона и 4%-ный р-р гентамицина; инстилляции макситрола, наклофа, атро-

Таблица 1

Распределение больных в группах по полу и возрасту

Группы	1-я	2-я	3-я
Пол, м/ж	20/15	21/13	25/10
Средний возраст, лет	67,86±3,3	66,05±4,7	64,88±3,8

Таблица 2

Распределение наблюдений в зависимости от показаний и особенностей оперативного вмешательства

Группы	1-я	2-я	3-я
Возрастная катаракта	22 (63%)	20 (59%)	20 (57%)
Осложненная катаракта	10 (28,5%)	11 (32%)	12 (34%)
Набухающая катаракта	3 (8,5%)	3 (9%)	3 (9%)
Всего	35 (100%)	34 (100%)	35 (100%)
Из них: с ИОЛ	25	22	21
без ИОЛ	10	12	14

пина или мидриацила; внутрь преднизолон по схеме, индометацин, диакарб, антигистаминные препараты.

Во 2-й группе пациенты получали те же препараты и дополнительно фибринолизин, который вводили 1 раз в сутки субконъюнктивально в дозе 500 ЕД с 1-го дня после операции. Введение его продолжалось от 3 до 8 суток (в среднем 5 суток).

В 3-й группе, кроме противовоспалительной схемы, применяли «Гемазу», которую вводили субконъюнктивально 1 раз в сутки в дозе 5000 МЕ от 2 до 7 инъекций (в среднем 4). Показаниями к операции были возрастная, осложненная и набухающая катаракта, у некоторых больных были противопоказания к имплантации ИОЛ *(табл. 2)*.

Препарат «Гемаза» был создан в НПО «Техноген» на основе научных разработок в РКНЦ РАМН [1] и проведенных нами экспериментальных исследований [2].

«Гемаза» представляет собой лиофилизированный ферментный препарат, содержащий рекомбинантную проурокиназу (РПУ), помещенную на инертном носителе, в состав которого входят декстран и хлорид натрия. РПУ катализирует превращение плазминогена в плазмин — сериновую протеазу, способную лизировать фибриновые сгустки, и обладает высокой специфичностью действия, так как активизирует плазминоген преимущественно в области сгустка, что снижает риск возникновения возможных кровотечений и геморрагий.

Препарат «Гемаза» применяли в рамках третьего этапа клинических испытаний на основании рекомендации Фармакологического Комитета МЗ РФ (Протокол № 13 от 23.11.2000 г.), разрешения № 219 от 27.03.2001 г. Департамента государственного контроля качества, эффективности, безопасности лекарственных средств и медицинской техники МЗ РФ в соответствии с условиями Протокола и требованиями Федерального Закона Российской Федерации «О лекарственных средствах», ГОСТа 42-511-99 от 29.12.1998 г. «Правила проведения качественных клинических исследований в Российской Федерации».

Обследование пациентов включало: визо-, рефракто- и периметрию, биомикроскопию, офтальмоскопию, тонометрию, эхобиометрию.

Степень выраженности послеоперационной воспалительной реакции оценивали на 1-е, 3-и, 7-е, 14-е и 30-е сутки после начала лечения в баллах по шкалам:

A. Степень перикорнеальной инъекции сосудов: 0 баллов — биомикроскопически норма (склера белого цвета); 1 балл — слабая степень перикорнеальной инъекции в области послеоперационного шва и нормальный цвет конъюнктивы и склеры на остальном протяжении; 2 балла — умеренная смешанная инъекция глазного яблока; 3 балла — резко выраженная смешанная инъекция красного цвета на всем протяжении глазного яблока, хемоз.

B. Состояние роговицы: 0 баллов — биомикроскопически норма (прозрачная, гладкая, блестящая); 1 балл — слабо выраженная отечность; 2 балла — умеренная отечность, появление единичных складок десцеметовой оболочки; 3 балла — выраженный отек эпителия и стромы, десцеметит, буллез.

C. Состояние радужки: 0 баллов — рисунок обычный; 1 балл — рисунок стушеван, отек; 2 балла — отек, единичные задние синехии; 3 балла — выраженный отек, плоскостные задние синехии.

D. Состояние передней камеры: 0 баллов — норма; 1 балл — легкая опалесценция, слабо заметный эффект Тиндаля (единичные клетки); 2 балла — умеренно выраженный эффект Тиндаля (множество клеток), нити фибрина; 3 балла — интенсивный эффект Тиндаля, массивный выпот (гипопион).

Оценивали также наличие и проявления аллергических реакций.

Разницу между средними показателями оценивали с помощью коэффициента достоверности Стьюдента.

Дополнительно, по мере восстановления прозрачности оптических сред, у каждого больного фиксировали день, когда визуализировалось глазное дно.

Для оценки общего статуса были проанализированы показатели общеклинического и биохимического анализов крови, а также показатели, характеризующие состояние свертывающей системы: протромбиновый индекс, фибриноген, ак-

тивное время рекальцификации, время свертывания и время кровотечения. Эти показатели оценивали до начала лечения и повторно через 7 дней.

РЕЗУЛЬТАТЫ

Исходная острота зрения была практически одинакова во всех группах *(рис. 1)*. Через 1 сутки после начала лечения средняя острота зрения в 3-й группе достоверно ($p<0,05$) повышалась по сравнению с 1-й и 2-й группами, причем такое соотношение сохранялось до конца срока наблюдения.

При оценке радужки *(рис. 2)* было отмечено, что до лечения ее статус был примерно одинаков во всех группах ($p>0,05$). В дальнейшем во всех группах ее состояние улучшалось ($p<0,05$) по сравнению с исходным, однако значимых различий между группами на выявлено.

Выраженность фибриноидной реакции в передней камере уже с 1-х суток после начала лечения была ниже в 3-й группе, чем в 1-й и 2-й группах и эти различия статистически достоверны ($p<0,05$) *(рис. 3)*.

При аппроксимировании полученных данных по срокам (в сутках) появления возможности офтальмоскопии построены графики, на которых видно, что в 3-й группе восстановление прозрачности оптических сред происходило значительно быстрее и к 7-м суткам у 90% больных визуализировалось глазное дно, во 2-й группе — немногим более 50%, а в 1-й группе — только около 30% *(рис. 4)*.

Аллергические проявления были отмечены только при введении фибринолизина в 5 (14,7%) случаях и выражались в неприятных ощущениях при субконъюнктивальном введении, появлении отека конъюнктивы и кожи век.

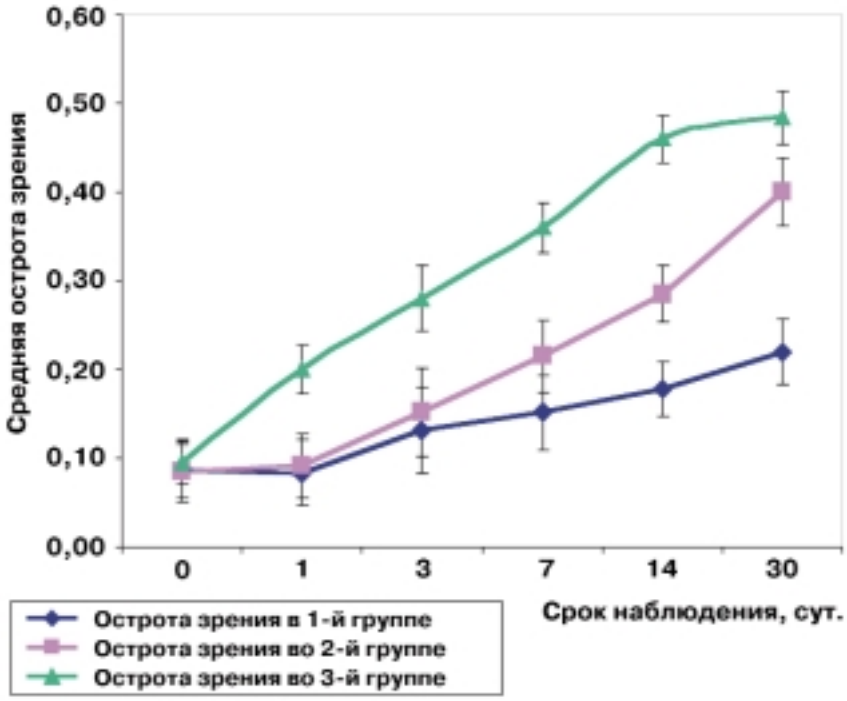

Рис. 1. Динамика остроты зрения в группах наблюдения

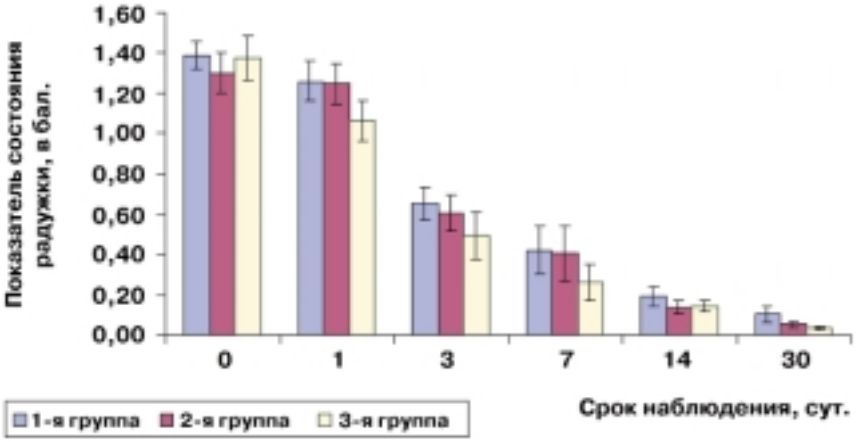

Рис. 2. Динамика показателя состояния радужки в группах наблюдения

ОБСУЖДЕНИЕ

Обследованные группы были близки по составу, среднему возрасту и включали случаи экссудативной реакции в раннем (до 24 ч) послеоперационном периоде. Перед лечением было установлено, что средние показатели остроты зрения, состояние конъюнктивы, роговицы, передней камеры были практически одинаковы во всех группах. Это свидетельствует о равных исходных условиях в каждой группе. Далее было установлено, что динамика средних показателей изменялась по-разному в зависимости от группы наблюдения.

По мнению различных авторов, в 1-е сутки выраженность послеоперационной воспалительной реакции связана с метаболизмом биологически активных веществ — простагландинов [4, 5, 9]. Радужка — это ткань глаза, в которой в наибольшем количестве синтезируются простагландины [17]. Как известно, экстракция катаракты — операция, которая никогда не происходит без механического воздействия на радужку. В литературе приводятся данные, показывающие, что механическое раздражение радужки приводит к увеличению содержания простагландинов в водянистой вла-

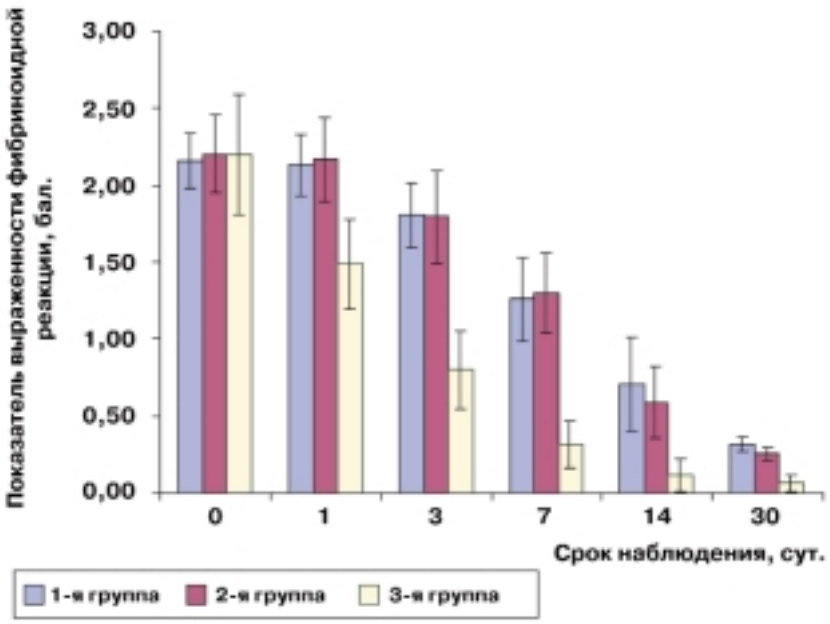

Рис. 3. Динамика состояния передней камеры в группах

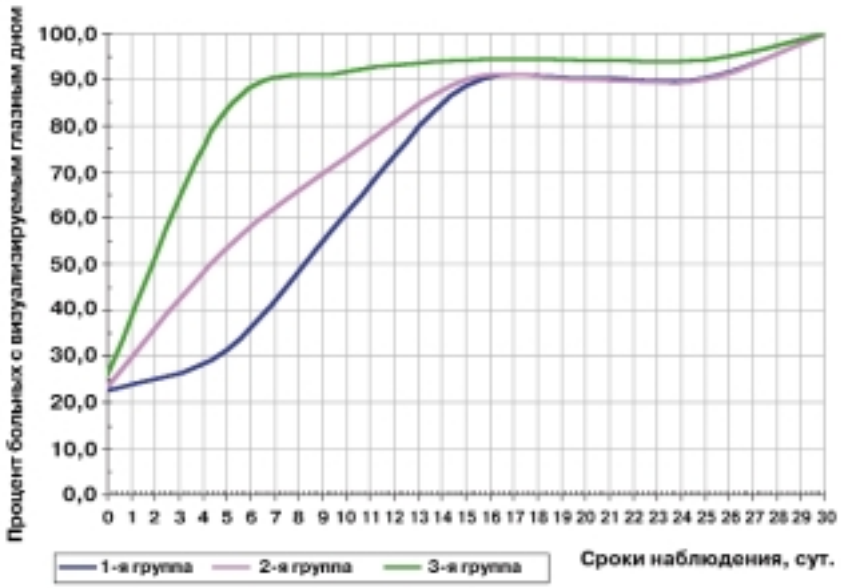

Рис. 4. Визуализация глазного дна в динамике

ге, и состояние радужки коррелирует со степенью выраженности воспалительной реакции [4, 17]. В проведенном нами исследовании базовая противовоспалительная терапия была одинаковой во всех группах, поэтому статистически значимой разницы в состоянии радужки мы не отметили. А при оценке состояния передней камеры с 1-х суток отмечаются статистически значимые различия. Вероятно, в передней камере скапливается воспалительный экссудат, и применение фибринолитиков ускоряет его рассасывание. Поэтому в группах, где применялись фибринолитики, уже с 1-х суток влага передней камеры была прозрачнее.

Величина средней остроты зрения через 1 сутки после начала лечения и до конца наблюдения в 1-й группе была самой низкой, в 3-й группе — наибольшей. При этом в тех группах, где дополнительно применяли фибринолитики, средняя острота зрения достоверно повышалась, в группе с применением фибринолизина — в 1,5 раза, а в группе с «Гемазой» — в 2,5 раза, чем в группе без фибринолитиков.

При сравнении результатов коагулограмм пациентов в группах не было найдено статистически значимых различий ($p>0,05$) средних показателей, что подтверждает отсутствие какого-либо системного влияния на организм фибринолитических препаратов при местном введении.

ВЫВОДЫ

1. Использование фибринолитических препаратов в комплексной терапии фибриноидного синдрома в передней камере после экстракции катаракты позволяет повысить остроту зрения, сократить сроки выздоровления и уменьшить проявления воспалительной реакции.

2. Препарат «Гемаза» обладает большим эффектом и дает меньше аллергических реакций по сравнению с фибринолизином.

ЛИТЕРАТУРА

1. *Белогуров А.А., Бибилашвили Р.Ш., Горюнова Л.Е.* Рекомбинантная плазмидная ДНК ривс, кодирующая активатор плазминогенеза урокиназцого типа, способ ее конструирования и штамм бактерии E. coli: Пат. 162151, А 61КРФ 1993 // Вестн. офтальмологии.– 1998.– № 1.– С. 10-11.

2. *Бойко Э.В., Даниличев В.Ф., Кольцова С.В.* Экспериментальное обоснование применения рекомбинантной проурокиназы и ее иммобилизированных форм для лечения послеоперационного фибриноидного синдрома в офтальмологии // Бюллетень экспериментальной биологии и медицины.– 1997.– Т. 123.– № 2.– С. 201-204.

3. *Бочаров В.Е., Иванов М.Н., Двали М.Л. и др.* Системное применение кортикостероидов для предупреждения фибринозного иридоциклита при артифакии // Вестн. офтальмологии.– 1993.– № 2.– С. 17-19.

4. *Логай И.М., Леус Н.Ф., Георгиев Д.Д.* Эффективность селективных ингибиторов синтеза простагландинов и лейкотриенов в снижении воспалительной

реакции после экстракапсулярной экстракции катаракты с имплантацией ИОЛ // Офтальмол. журн.– 2002.– № 3.– С. 22-27.

5. *Логай И.М., Леус Н.Ф.* Селективные ингибиторы синтеза простагландинов // Офтальмол. журн.– 1999.– № 4.– С. 286-293.

6. *Нарбут Н.П., Нуриева С.М.* Эффективность применения ферментов в лечении токсико-аллергических реакций после экстракции катаракты с имплантацией интраокулярных линз // Вестн. офтальмологии.– 1998.– № 5.– С. 21-23.

7. *Полунин Г.С.* Показания и способы ферментотерапии в офтальмологической практике: Автореф. дис. ... д-ра мед. наук.– М., 1990.– 30 с.

8. *Aaberg T.M., Flynn H.W., Schiffman J. et al.* Nosocomial acute-onset postoperative endophthalmitis survey // Ophthalmology.– 1998.– Vol. 105.– P. 1004-1010.

9. *Cole D.F., Unger W.G.* Proceedings: The involvement of prostaglandin in ocular trauma // Exp. Eye Res.– 1973.– Vol. 17.– P. 357-368.

10. *Davis B.L., Kearsley L., Mamalis N.* Postoperative endophthalmitis vs. Toxic Anterior Segment Syndrome // Ophthalmic hyperguide.– 2002.– Oct. [Электронный ресурс].– Режим доступа: http://www.ophthalmic.hyperguides.com.

11. *Heber K.L., Lim J.I. et al.* Late-onset sterile endophthalmitis after molteno tube implantation (letter to the editor) // Am. J. Ophthalmol.– 1992.– Vol. 114.– P. 771-772.

12. *Jehan F.S., Mamalis N., Spencer T.S., et al.* Postoperative sterile endophthalmitis (TASS) associated with the Memory Lens // J. Cataract Refract. Surg.– 2000.– Vol. 26.– P. 1773-1777.

13. *Kreisler K.R., Martin S.S., Young C.W. et al.* Postoperative inflammation following cataract extraction caused by bacterial contamination of the cleaning bath detergent // J. Cataract Refract. Surg.– 1992.– Vol. 18.– P. 106-110.

14. *Monson M.C., Mamalis N., Olson R.J.* Toxic anterior segment inflammation following cataract surgery // J. Cataract Refract. Surg.– 1992.– Vol. 18.– P. 184-189.

15. *Nelson D.B., Donnenfeld E.D., Perry H.D.* Sterile endophthalmitis after sutureless cataract surgery // Ophthalmology.– 1992.– Vol. 99.– P. 1655-1657.

16. *Powe N.R., Shein O.D., Gieser S.C. et al.* Synthesis of the literature on visual acuity and complications after cataract extraction with intraocular lens implantation // Arch. Ophthalmol.– 1994.– Vol. 112.– P. 239-252.

17. *Preud'homme Y., Demolle D., Boeynaems J.M.* Metabolism of arachidonic acid in rabbit iris and retina // Invest. Ophthalmol. Vis. Sci.– 1985.– Vol. 26.– P. 1336-1342.

Поступила 25.03.05

УДК 617.7.007.681-085

Влияние комбинированной консервативной терапии на клинико-иммунобиохимические показатели у пациентов с первичной открытоугольной глаукомой

В.В. Черных

Новосибирский филиал ФГУ «МНТК «Микрохирургия глаза» им. акад. С.Н. Федорова Росздрава»

РЕФЕРАТ

Цель

С целью расширения представлений о патогенетических механизмах развития первичной открытоугольной глаукомы (ПОУГ), а также для выяснения влияния проводимой комбинированной консервативной терапии на некоторые клинические проявления развития патологического процесса и иммунобиохимические показатели было проведено офтальмологическое обследование и лабораторное исследование слезной жидкости пациентов с ПОУГ.

Материал и методы

В работе проведено обследование 120 больных с диагнозом начальная стадия ПОУГ, разделенных на 2 группы. Пациентам 1-й группы проводили консервативную терапию с использованием стандартных схем лечения. Пациентам 2-й группы проводили комбинированное лечение патологического процесса, включающее традиционные консервативные методики и введение в область регионарных лимфатических коллекторов на стороне пораженного органа комплекса лекарственных веществ по оригинальной рецептуре. В исследовании проведено тестирование следующих показателей: кинетическая периметрия, статическая пороговая периметрия центрального поля зрения по программе 30-2, порог электрической чувствительности и лабильности зрительного нерва, концентрация ТБК-реактивных продуктов, сульфгидрильных групп, интерлейкина-1β и уровней аутоантител к антигенам нативной ДНК в слезной жидкости.

Результаты

При обследовании пациентов с диагнозом ПОУГ до и после двух видов проводимого консервативного лечения были получены результаты, свидетельствующие о значимости в патогенезе глаукоматозного процесса на местном уровне активации перекисного окисления липидов и деструктивно-воспалительных процессов на фоне снижения антиоксидантного потенциала.

Выводы

Полученные в исследовании данные позволяют отнести использование предлагаемой схемы комбинированной терапии к патогенетически обоснованному лечению, эффективному методу консервативной терапии у пациентов с начальной стадией ПОУГ. ■

В настоящее время значительное количество исследований, посвященных изучению различных аспектов патогенеза первичной открытоугольной глаукомы (ПОУГ), позволило констатировать многофакторность механизмов развития патологического процесса, которые приводят к повышению уровня внутриглазного давления (ВГД) и нарушению структуры и функции органа зрения. Однако, по мнению исследователей, многие механизмы развития заболевания остаются до конца неизученными, и это позволяет считать актуальными дальнейшие исследования, направленные на изучение роли деструктивно-воспалительных, иммунных процессов, активности перекисного окисления липидов и антиоксидантного потенциала в патогенезе ПОУГ [1, 5, 6, 8, 10, 11].

Известно, что консервативная терапия при ПОУГ направлена, в целом, на нормализацию ВГД, схемы лечебных мероприятий достаточно отработаны и позволяют в большинстве случаев добиться удовлетворительных результатов. Однако, по мнению ведущих ученых, нормализация ВГД не приводит к остановке развития патологического процесса и снижению частоты возникновения слабовидения, а комплексная терапия ПОУГ должна базироваться на схемах, основанных на изучении патогенеза заболевания и направленных на коррекцию гемоциркуляторных, обменных, иммунных нарушений, повышение антиоксидантного потенциала организма и др. с целью стабилизации развития патологического процесса [4, 5, 7, 9]. Таким образом, разработка патогенетически обоснованных методов лечения ПОУГ остается важной и приоритетной.

Цель работы — изучение влияния разработанной методики комбинированной консервативной те-

рапии на некоторые клинические проявления развития патологического процесса и иммунобиохимические показатели у пациентов с ПОУГ, а также расширение представлений о патогенетических механизмах развития заболевания на основе офтальмологического обследования и лабораторного исследования слезной жидкости.

МАТЕРИАЛ И МЕТОДЫ

В работе проведено обследование 120 больных с диагнозом начальная стадия ПОУГ. Постановка диагноза у всех пациентов основывалась на данных офтальмологического обследования, включающего визометрию, рефрактометрию, тонометрию, тонографию, кинетическую и статическую периметрию, эхобиометрию, допплерографию, биомикроскопию, гониоскопию, офтальмоскопию.

В дальнейшем больные были разделены на 2 группы: 1-ю группу составили 60 пациентов с начальной стадией ПОУГ, которым проводили консервативную терапию с использованием стандартных схем лечения. Во 2-ю группу вошли 60 больных, которым проводили комбинированное лечение, т.е. консервативное лечение патологического процесса, включающее традиционные методики и введение в область регионарных лимфатических коллекторов на стороне пораженного органа, которыми для глаза являются область крылонебной ямки и сосцевидного отростка, комплекса лекарственных веществ (оригинальная рецептура, включающая анестетик, пептидный биорегулятор, синтетический нейропептид, антиоксидант)[1].

Данный метод терапии патогенетически обосновывается в фундаментальных исследованиях НИИ клинической и экспериментальной лимфологии СО РАМН (академик РАМН Бородин Ю.В. с соавт.), и относится к методам лимфотропной терапии. Учитывая данные авторов метода лимфокоррекции, использование его в офтальмологической практике должно улучшить микроциркуляцию, лимфатический дренаж, снять венозный стаз в регионе орбиты глаза и привести к максимальному насыщению данной области лекарственными препаратами. Вышеперечисленное будет способствовать улучшению трофики зрительного органа, элиминации продуктов метаболизма и цитолиза, а также снижению выраженности аутотоксикоза [2, 3].

В настоящем исследовании был проведен анализ следующих клинических данных, отражающих течение патологического процесса: кинетическая периметрия, статическая пороговая периметрия центрального поля зрения по программе 30-2 на аппарате Humphrey-835 (США), порог электрической чувствительности и лабильности зрительного нерва.

У всех пациентов было получено информированное согласие на использование данных обследования в научных целях.

Забор слезной жидкости (СЖ) проводили микроканюлей из нижнего конъюнктивального свода глаза в сухую герметичную пробирку.

В настоящем исследовании было проведено тестирование следующих иммунобиохимических показателей.

Концентрацию ТБК (тиобарбитуровой кислоты содержащих)-реактивных продуктов в СЖ проводили в реакции с тиобарбитуровой кислотой. Повышение концентрации ТБК-реактивных продуктов в СЖ позволяет судить о выраженности процессов перекисного окисления липидов на местном уровне.

Содержание сульфгидрильных групп определяли в реакции взаимодействия 5,5-дитибис-2-нитробензойной кислоты со свободными SH-группами. Изменение уровней SH-групп позволяет судить о содержании в СЖ водорастворимых антиоксидантов, содержащих сульфгидрильные группы (цистеин, глутатион, метионин).

Определение концентрации интерлейкина-1β проводили на тест-системах ProCon IL1-beta, производства ООО «Протеиновый контур» (С.-Петербург). ИЛ-1β является основным провоспалительным цитокином, повышение концентраций которого связано с активацией иммунного ответа по Т-хелперному пути I типа и взаимосвязано с развитием процессов воспаления.

Уровни аутоантител к антигенам нативной ДНК определяли с помощью тест-системы «ДНК-ТЕСТ» производства «СибНИР комплект». Нарастание уровней аутоантител к антигенам (ААТ к АГ) нативной ДНК в СЖ отражает выраженность деструктивных процессов на местном уровне, так как данные аутоантигены являются универсальными маркерами деструкции тканей и появляются в циркуляции при разрушении клеточных мембран и освобождении ядерного вещества.

В качестве нормативных были использованы данные, полученные в результате исследования СЖ 20 «практически здоровых» доноров без наличия офтальмологической патологии (сотрудники НФ ФГУ МНТК «Микрохирургия глаза» им. акад. С.Н. Федорова).

РЕЗУЛЬТАТЫ

В результате проведенных исследований были получены следующие данные.

У пациентов с диагнозом начальная стадия ПОУГ до лечения «средняя» полей зрения составила 435.2±7.2°, после проведения стандартной схемы консервативной терапии «средняя» изучаемого показателя достоверно не изменялась и равнялась 442.3±5.4° ($p>0.05$). После проведения комбинированного лечения «средняя» полей зрения составила 464.5±5.07°, что было достоверно выше значения показателя до лечения ($p<0.05$).

При изучении уровня световой чувствительности до проведения лечебных мероприятий, «средняя» световой чувствительности по квадрантам составила 432.2±8.9 дБ, после проведения стандартной схемы консервативной терапии «средняя» изучаемого показателя равнялась 436.7±8.1 дБ и, достоверно не отличалась от данных, полученных до лечения ($p>0.05$). После проведения комбинированного курса терапии

[1] Братко В.И., Черных В.В., Лукашина Н.С., Трунов А.Н. Способ лечения глаукомной оптической нейропатии. Заявка на изобретение № 2005109338, приоритет от 01.04.2005.

«средняя» световой чувствительности была достоверно выше, чем значения показателя до лечения и составила 472±7.4 дБ (p<0.05).

Уровень лабильности зрительного нерва у обследованных пациентов до лечения равнялся 30.5±1.01 Гц. После проведения лечебных мероприятий с использованием стандартной схемы было зафиксировано недостоверное повышение «средней» уровня изучаемого показателя (32.3±1.14 Гц, p>0.05). Использование комбинированной схемы терапии позволило зафиксировать достоверное повышение «средней» изучаемого показателя — 34.6±1.1 Гц (p<0.05).

Следующим этапом настоящего исследования было тестирование изучаемых иммунобиохимических показателей в СЖ пациентов обследованных групп. Необходимо отметить, что после проведения стандартной схемы консервативной терапии достоверного изменения «средних» уровней изучаемых показателей до и после лечения выявлено не было, в связи с этим в статье иллюстрируется динамика изменений показателей только после комбинированного лечения. Данные представлены в *таблице*.

«Средняя» концентраций ТБК-реактивных продуктов в СЖ пациентов с начальной стадией ПОУГ до лечения составила 5.25±0.16 нмоль/л. При использовании комбинированной терапии «средняя» изучаемого показателя достоверно снижалась относительно «средней» его уровней, тестируемых до лечения (p<0.05), однако оставалась достоверно выше «средней» нормативных значений (p<0.01).

«Средняя» концентраций SH-групп в СЖ пациентов с начальной стадией ПОУГ до лечения составила 0.41±0.02 мкмоль/л. После проведенного курса комбинированного консервативного лечения «средняя» содержания SH-групп была достоверно выше, чем до лечения (p<0.05), однако, динамика ее прироста была незначительной. Полученные в обеих группах «средние» значений изучаемого показателя были достоверно ниже «средней» нормативных показателей и достоверно от нее отличались (p<0.01).

«Средняя» концентраций основного провоспалительного цитокина ИЛ-1β в СЖ пациентов с начальной стадией ПОУГ составила 68.7±5.1 пг/мл. «Средняя» концентраций изучаемого цитокина в группе пациентов до лечения достоверно, более чем в 2 раза, превышала «среднюю» его содержания в СЖ больных после комбинированного лечения (p<0.01). Полученные в обеих группах «средние» значений изучаемого показателя были выше «средней» нормативных показателей ИЛ-1β и достоверно от нее отличались (p<0.01).

«Средняя» уровней ААТ к антигенам нДНК в группе пациентов с начальной стадией ПОУГ до лечения составила 0.85±0.11 усл. ед., а после проведенного комбинированного лечения не было выявлено достоверных изменений ее уровней. Полученные в обеих группах значения «средней» изучаемого показателя были выше «средней» нормативных показателей и достоверно от нее отличались (p<0.01).

Обобщая полученные данные, можно сделать заключение, что у пациентов с начальной стадией ПОУГ было выявлено наличие достоверно высоких концентраций ТБК-реактивных продуктов, основного провоспалительного цитокина ИЛ-1β, уровней аутоантител к антигенам нативной ДНК в СЖ на фоне достоверного снижения содержания SH-групп. Полученные данные свидетельствуют о значимости в патогенезе глаукоматозного процесса на местном уровне активации перекисного окисления липидов и деструктивно-воспалительных процессов на фоне снижения антиоксидантного потенциала.

Проведенное комбинированное лечение с применением метода введения лекарственных веществ в область регионарных лимфатических коллекторов на стороне пораженного органа, относительно стандартных схем терапии позволило получить положительный клинический эффект. Он проявлялся достоверным расширением периферических границ поля зрения, улучшением функций аксиального пучка зрительного нерва (увеличение лабильности и повышение суммарной световой чувствительности по всему полю). Данная положительная динамика происходит на фоне снижения активности процессов перекисного окисления липидов и деструктивно-воспалительных реакций у обследованных пациентов с начальной стадией ПОУГ (достовер-

Значения изучаемых иммунобиохимических показателей в СЖ пациентов с начальной стадией ПОУГ в динамике комбинированной терапии

Сроки исследования	Показатели (M±m)			
	ААТ к АГ нДНК, усл.ед.	ТБК-реактивные продукты, нмоль/л	SH-группы, мкмоль/л	ИЛ-1β, пкг/мл
До лечения	0.85±0.11*	5.25±0.16*	0.41±0.02*	68.7±5.1*
После комбинированной терапии	0.89±0.15*,**	4.64±0.15*,**	0.47±0.02*,**	31.6±4.6*,**
Норма	0.47±0.03	3.07±0.19	0.72±0.03	18.2±3.3

*достоверно отличается от нормативных данных;

**достоверно отличается от данных, полученных до лечения.

ное снижение концентраций ТБК-реактивных продуктов и ИЛ-1β на фоне незначительного, но достоверного повышения SH-групп в СЖ).

Особенно важным является сохранение достигнутых результатов, а у части пациентов — их улучшение в отдаленном периоде (срок наблюдения — более 1 года).

Полученные в исследовании данные позволяют отнести использование предлагаемой схемы комбинированной терапии к патогенетически обоснованному лечению, эффективному методу консервативной терапии у пациентов с начальной стадией ПОУГ.

ЛИТЕРАТУРА

1. *Алексеев В.Н., Мартынова Е.Б., Садков В.И.* Роль перекисного окисления липидов в патогенезе первичной открытоугольной глаукомы // Офтальмол. журн.– 2000.– № 1.– С. 12-17.

2. *Бородин Ю.И., Любарский М.С., Ефремов А.В. и др.* Патогенетические подходы к лимфокоррекции в клинике.– Новосибирск, 1997.– 183 с.

3. *Бородин Ю.И., Труфакин В.А., Любарский М.С. и др.* Очерки по клинической лимфологии.– Новосибирск, 2001.– 191с .

4. *Егоров Е.А., Алексеев В.Н., Мартынова Е.Б., Харьковский А.О.* Патогенетические аспекты лечения первичной открытоугольной глаукомы.– М., 2001.– 118 с.

5. *Еричев В.П.* Патогенез, диагностика и лечение первичной открытоугольной глаукомы // Рос. мед. журн.– 1998.– № 4.– С. 35-38.

6. *Курышева Н.И.* Механизмы повреждения зрительного нерва при первичной открытоугольной глаукоме // Глаукома.– 2001.– № 1.– С. 38-43.

7. *Нестеров А.П.* Первичная открытоугольная глаукома: патогенез и принципы лечения // Клин. офтальмология.– 2000.– Т. 1.– № 1.– С. 1-10.

8. *Трунов А.Н., Гусаревич О.Г., Трунова Л.А.* Патогенетическая значимость процессов перекисного окисления липидов, антиоксидантной активности, аутоиммунных реакций при начальной стадии первичной открытоугольной глаукомы // International J. Immunorehabilitation.– 2000.– Vol. 2.– No. 2.– P. 152-158.

9. *Dreyer E., Grosskreutz C.* Neuroprotective effect of relusol in treatment of open angle glaucoma // Abstr. Inter.– 1998.– Vol. 8.– No. 3.– P. 30-39.

10. *Moreno M.C., Campanelli J., Sande P.* Retinal oxidative stress induced by high intraocular pressure // Free Radic. Biol. Med.– 2004.– No. 6.– P. 3803-3812.

11. *Zhou L., Li Y., Yue B.Y.* Oxidative stress affects cytoskeletal structure and cell-matrix interactions in cells from an ocular tissue: the trabecular meshwork // J. Cell. Physiol.– 1999.– Vol. 180.– No. 2.– P. 182-189.

Поступила 28.06.05

ВИТРЕОРЕТИНАЛЬНЫЙ КЛУБ

«СОВРЕМЕННЫЕ ТЕХНОЛОГИИ ЛЕЧЕНИЯ ВИТРЕОРЕТИНАЛЬНОЙ ПАТОЛОГИИ»

23-24 марта 2006 года

По материалам конференции планируется издание сборника статей.
Срок подачи материалов — **до 1 декабря 2005 г.**
Требования к оформлению статей в сборник аналогичны требованиям к материалам в журнал «Офтальмохирурия».

По вопросам участия в конференции просим обращаться в **Оргкомитет**
127486, Москва, Бескудниковский б-р, 59а,
ФГУ МНТК «Микрохирургия глаза» им. акад. С.Н. Федорова Росздрава
Телефон: (095) 484-72-98, 488-84-27. **Факс:** (095) 906-17-75.
E-mail: orgconf@mntk.ru. **Internet:** www.mntk.ru

УДК 617.735-089

Эписклеральная имплантация полимерных эластичных магнитных имплантатов к заднему полюсу глаза в хирургическом лечении центральных инволюционных дистрофий сетчатки

Ю.А. Белый, А.В. Терещенко, П.Л. Володин, Д.О. Шкворченко[1], С.В. Новиков[1]

Калужский филиал ФГУ «МНТК «Микрохирургия глаза» им. акад. С.Н. Федорова Росздрава»
[1]ФГУ «МНТК «Микрохирургия глаза» им. акад. С.Н. Федорова Росздрава», Москва

РЕФЕРАТ

Цель

Оценка клинической эффективности разработанной методики хирургического лечения центральных инволюционных хориоретинальных дистрофий с использованием полимерных эластичных магнитных имплантатов (ПЭМИ) нового поколения.

Материал и методы

Основную группу составили 64 глаза 45 пациентов с хориоретинальными формами центральной инволюционной дистрофии (ЦИД), которым проводили эписклеральную имплантацию ПЭМИ к заднему полюсу глаза. В контрольную группу были включены 42 глаза 28 пациентов того же возраста, длительности заболевания, состояния зрительных функций и формы заболевания; которым проводили операцию непрямой реваскуляризации (ксенопластики) заднего полюса глаза. Для оценки эффективности предлагаемого способа до и после операции проводили определение остроты зрения, фовеальной чувствительности сетчатки, исследование электрофизиологических показателей, глазной и регионарной гемодинамики.

Результаты

В отдаленном периоде наблюдения (2 года) после эписклеральной имплантации ПЭМИ к заднему полюсу глаза наблюдалось статистически достоверное ($p<0,05$) повышение остроты зрения с 0,22±0,02 до 0,38±0,03 и фовеальной светочувствительности сетчатки с 24,61±0,63 до 30,78±0,64 дБ. По данным центральной электроретинограммы, отмечено увеличение амплитуды а-волны в среднем с 3,03±0,26 до 4,19±0,27 мкВ и b-волны в среднем с 19,03±0,61 до 24,51±0,71 мкВ ($p<0,05$). По данным электроокулографии, наблюдалось статистически достоверное ($p<0,01$) повышение коэффициента Ардена в среднем с 165,18±2,38 до 177,94±1,67%. При исследовании гемодинамики у пациентов основной группы наблюдалось достоверное ($p<0,05$) увеличение средней скорости кровотока в глазничной артерии с 9,59±0,26 до 11,92±0,30 см/сек и задних коротких цилиарных артериях с 5,46±0,07 до 6,64±0,08 см/сек. Повышение фовеальной чувствительности сетчатки, коэффициента Ардена и средней скорости кровотока в задних коротких цилиарных артериях в основной группе оказалось статистически достоверным в сравнении с контрольной ($p<0,01$).

Выводы

Стабильность полученных функциональных результатов хирургического лечения с применением ПЭМИ и высокая эффективность метода позволяют рекомендовать его к использованию в хирургическом лечении хориоретинальных форм ЦИД. Основываясь на результатах проведенных клинико-функциональных исследований, определены показания и противопоказания для проведения эписклеральной имплантации ПЭМИ к заднему полюсу глазного яблока. ■

В настоящее время центральная инволюционная дистрофия сетчатки (ЦИД) является одним из наиболее распространенных заболеваний органа зрения как в нашей стране, так и за рубежом [5, 11, 15, 16]. Патологические изменения, связанные с ЦИД, приводят к стойкой и необратимой утрате зрительных функций, что в свою очередь значительно ухудшает качество жизни пациентов с ЦИД [17].

Одним из ведущих патогенетических механизмов развития центральных хориоретинальных дистрофий являются нарушения микроциркуляции и трофических процессов в сосудистой и сетчатой оболочках, что ведет к снижению функциональной активности, а затем и органическим изменениям пигментного эпителия и фоторецепторов [5, 8, 9, 13, 14].

Вышеизложенное определяет актуальность поиска новых альтернативных подходов к лечению ЦИД с целью оказания более активного лечебного воздействия на дистрофический процесс, включая хирургиче-

ские, а также энергетические методы лечения и их сочетания.

К настоящему времени проведены многочисленные экспериментальные и клинические исследования, свидетельствующие о положительном влиянии постоянных магнитных полей на микроциркуляцию, оксигенацию и реологию крови, а также трофику тканей [4, 6, 7].

Нами разработана хирургическая методика лечения ЦИД, основанная на применении полимерных эластичных магнитных материалов нового поколения, адаптированных для эпиклеральной имплантации к заднему полюсу глазного яблока, сочетающая в себе положительные свойства операции склеропластического типа, а также возможность использования лечебных факторов слабого постоянного магнитного поля (МП) при его локальном воздействии непосредственно на область патологического процесса [3].

Цель данной работы — оценка клинической эффективности разработанной методики хирургического лечения центральных инволюционных хориоретинальных дистрофий с эписклеральной имплантацией полимерных эластичных магнитных имплантатов (ПЭМИ) к заднему полюсу глаза.

МАТЕРИАЛ И МЕТОДЫ

Под наблюдением находились 73 пациента с различными формами ЦИД сетчатки в возрасте от 54 до 84 лет (средний возраст — 66,47± 0,68 лет).

Основную группу составили 64 (33,7%) глаза 45 пациентов с хориоретинальными формами ЦИД, которым проводили эписклеральную имплантацию ПЭМИ к заднему полюсу глазного яблока.

В контрольную группу были включены 42 (22,1%) глаза 28 пациентов того же возраста, состояния зрительных функций и формы ЦИД[1]. При этом однородность распределения пациентов в основной и контрольной группах по всем вышеперечисленным параметрам была статистически достоверной (критерий χ^2, p=0,89; 0,85; 0,94 соответственно). Распределение пациентов по формам заболевания представлено в *табл. 1*.

Таблица 1

Распределение пациентов по формам заболевания в сравниваемых группах

Формы ЦИД	Основная группа		Контрольная группа	
	n	%	n	%
Хориоретинальная (неэкссудативная)	44	68.75%	30	71,43%
Хориоретинальная (атрофическая)	12	18.75%	7	16,66%
Хориоретинальная (рубцовая)	8	12.5%	5	11.91%
Всего	64	100%	42	100%

n — количество глаз

При офтальмоскопии у пациентов основной и контрольной групп отмечались полиморфные изменения от диспигментации, друзообразования и «географической» атрофии пигментного эпителия до формирования дисциформного очага с выраженным субретинальным фиброзом в макулярной области. При ультразвуковом В-сканировании характер патологических изменений стекловидного тела был представлен витреальной деструкцией различной степени выраженности. Пациенты с наличием субретинальной неоваскуляризации из данного исследования исключались.

Острота зрения до операции у пациентов основной и контрольной групп колебалась от 0,03 до 0,5. Во всех случаях имело место снижение фовеальной чувствительности сетчатки *(табл. 2)*. Отмечалась сохранность или незначительное снижение пространственно-контрастной чувствительности (ПКЧ) в области низких и средних частот и ее значительное снижение или полное выпадение в диапазоне 9,0-16,0 цикл/градус. Определение ПКЧ проводили у пациентов основной группы с исходной остротой зрения выше 0,1 (23 глаза — 35,9%) по методу Белозерова А.Е. и Шапиро В.М. (компьютерная программа «Зебра 2,2», ООО «Астроинформ С.-Пб»).

Исследование функционального состояния внутренних слоев сетчатки и аксиального пучка зрительного нерва в основной группе выявило незначительные изменения на 44 (68,8%) глазах, умеренные — на 18 (28,1%) и значительные — на 2 (3,1%) глазах. В 61% случаев наблюдалось снижение амплитуды а-волны макулярной ЭРГ, отражающей функцию наружных слоев сетчатки. Снижение коэффициента Ардена, по данным ЭОГ, отмечено в 56 (87,5%) случаях, что свидетельствовало о снижении функциональной активности клеток пигментного эпителия. В 8 (12,5%) глазах выявлены параметры ЭОГ, превышающие нормальные показатели *(см. табл. 2)*.

Исследование регионарной и глазной гемодинамики проводили на ультразвуковом аппарате HDI-5000 «ATL-Philips». Исследовали показатели кровотока в глазничной артерии (ГА) и задних коротких цилиарных артериях (ЗКЦА) методом дуплексного сканирования с цветовым допплеровским картированием и в импульсно-волновом режиме. Во всех глазах основной и контрольной групп имело место снижение средней скорости кровотока ($V_{ср}$), как в ГА, так и в ЗКЦА по сравнению с возрастными нормами *(см. табл. 2)*.

Характеристика имплантатов. Для изготовления имплантатов использовали эластичные полимерные магнитные материалы нового поколения, разработанные нами совместно с ЗАО «Медсил» (Москва) [1]. При производстве ПЭМИ для офтальмологии использовали поли-

[1] В контрольной группе проводили ретроспективный анализ результатов хирургического лечения методом ксенопластики заднего полюса глаза по методике Чеглакова Ю.А. с соавт. (1996) за период с 1998 по 2002 гг.

Таблица 2

Динамика функциональных, электрофизиологических и гемодинамических показателей в сравниваемых группах

Параметр	Основная группа (n=64)			Контрольная группа (n=42)		
	до операции	2 года п/о	P1	до операции	2 года п/о	P2*
Острота зрения	0,22 ± 0,02	0,38 ± 0,03	<0,05	0.23 ± 0,02	0.32 ± 0.03	>0,05
Фовеальная чувствительность, дБ	24,61 ± 0,63	30,78 ± 0,64	<0,05	25,24 ± 0,87	28,19 ± 0,88	<0,01
Порог электрической чувствительности, мкА	92,59 ± 2,86	81,42 ± 2,84	<0,05	93.4 ± 3,2	84,64 ± 3,11	>0,05
Электрическая лабильность, Гц	33,83 ± 0,34	35,94 ± 0,36	<0,05	34,24 ± 0,48	35,69 ± 0,56	>0,05
Макулярная ЭРГ						
a-волна, мкВ	3,03 ± 0,26	4,19 ± 0,27		3,19 ± 0,29	4,05 ± 0,35	
b-волна, мкВ	19,03 ± 0,61	24,51 ± 0,71	<0,05	20,12 ± 1.17	23,19 ± 1,21	>0,05
ЭОГ Коэф. Ардена, %	165,19 ± 2,38	177,94 ± 1,67	<0,05	164,14 ± 2,51	170,02 ± 2,25	<0,01
$V_{ср}$, см/сек						
в ГА	9,59 ± 0,26	11,92 ± 0,30	<0,05	9,79 ± 0,29	11,4 ± 0,35	<0.05
в ЗКЦА	5,46 ± 0,07	6,64 ± 0,08	<0.05	5,52 ± 0,08	6,24 ± 0,09	>0,05

Примечания. Данные представлены в виде M ± m, где M — среднее значение, m — стандартная ошибка средней.
* — различия между средними значениями фовеальной чувствительности, коэффициента Ардена и Vср в ЗКЦА в основной и контрольной группах достоверны с уровнем значимости p<0,01 и p<0,05 соответственно. Достоверность различий проверялась по t-критерию Стьюдента и U-критерию Манна-Уитни.

Рис. 1. Экстрасклеральные ПЭМИ

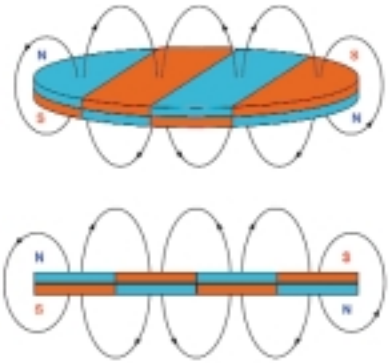

Рис. 2. Схема многополюсно-реверсивного намагничивания ПЭМИ

мерную смесь, формирующуюся смешиванием магнитного наполнителя (порошки $SmCo_5$ марки КС-37, ГОСТ 21559-76) с силиконовым материалом (марки 52-336/4 ТУ 38 103212-76 с изм. 1-9), с дальнейшей ее вулканизацией и намагничиванием. Измерение магнитных свойств материала производили на аппаратуре фирмы ЗАО «Элмат — ПМ» (Калуга). В работе использовали экстрасклеральные имплантаты в виде полоски из химически неактивной силиконовой резины, покрытой коллагеном, толщиной 0,6-0,8 мм, с размещенным на одном конце заполимеризованным полимерным эластичным магнитом в виде диска диаметром 5,0-6,0 мм, индукцией МП 0,5-1,5 мТл с многополюсно-реверсивным видом намагничивания *(рис. 1, 2)*.

Проведенные экспериментальные исследования токсикологических свойств ПЭМИ показали хорошую биосовместимость материала [1]. Было установлено, что созданные материалы с вышеуказанными параметрами не обладают цитотоксическими, цитостатическими и ростостимулирующими свойствами. Материал был признан соответствующим требованиям, предъявляемым к изделиям для офтальмохирургии.

Имплантацию ПЭМИ проводили с целью дополнительной реваскуляризации глазного яблока, улучшения регионарного и хориоидального кровообращения, а также оказания локального инвазивного энергетического воздействия непосредственно на область патологического процесса[2].

[2] Белый Ю.А., Терещенко А.В., Новиков С.В., Багров С.Н. Способ хирургического лечения дистрофических заболеваний сетчатки и зрительного нерва. Патент РФ №2193379 от 27.11.2002 по заявке № 99114885/14(015656) с приоритетом от 08.07.1999

Рис. 3. Схема эписклерального размещения ПЭМИ в зоне проекции макулярной области

Таблица 3

Динамика остроты зрения в отдаленном периоде (2 года) по группам

Острота зрения	Основная группа (n=64)		Контрольная группа (n=42)	
	n	%	n	%
Улучшилась (всего)	53	82.9%	27	64,3%
в том числе на: 0,01-0,09	12	22,6%	11	40,7%
0,1-0,16	22	41,5%	9	33,4%
0,2 и выше	19	35,9%	7	25,9%
Не изменилась	6	9,3%	7	16,7%
Ухудшилась	5	7,8%	6	19%
Всего	64	100%	42	100%

Методика операции. В нижненаружном квадранте глазного яблока, отступив на 10 мм от лимба, выполняли разрез конъюнктивы и теноновой оболочки длиной 5-7 мм. Затем между склерой и теноновой оболочкой формировали тоннель по направлению к заднему полюсу глазного яблока, в который при помощи специального шпателя-проводника вводили ПЭМИ таким образом, что один конец с полимерным эластичным магнитом размещался экстрасклерально в зоне проекции макулярной области *(рис. 3)*. При этом правильность локализации имплантата определяли с помощью склерокомпрессии под офтальмоскопическим контролем. Затем другой конец подшивали к склере в области экватора 2 узловыми швами, что исключало его смещение в послеоперационном периоде. Операцию заканчивали наложением узлового шва на конъюнктиву.

РЕЗУЛЬТАТЫ

При использовании вышеописанной хирургической методики эписклеральной имплантации ПЭМИ к заднему полюсу глаза специфических осложнений, связанных с введением имплантатов, как во время операции, так и в раннем послеоперационном периоде отмечено не было.

Для анализа эффективности предложенной методики хирургического вмешательства использовали данные объективного обследования пациентов в сроки более 2 лет после операции.

В результате проведенного хирургического лечения, включающего эписклеральную имплантацию ПЭМИ к заднему полюсу глаза, в основной группе в отдаленном послеоперационном периоде наблюдалось статистически достоверное повышение остроты зрения (ОЗ) по сравнению с дооперационными показателями (в среднем по группе на 0,16±0,04) ($p<0,05$). В контрольной группе пациентов, которым проводилась ксенопластика заднего полюса глазного яблока, повышение остроты зрения в среднем по группе составило 0,09±0,04. Динамика остроты зрения в сравниваемых группах представлена в *табл. 3*.

Повышение фовеальной чувствительности в глазах основной группы пациентов (в среднем на 6,17±0,89 дБ) ($p<0,05$) наблюдалось в 54 (84,4%) случаях и было статистически достоверным в сравнении с исходными значениями. В контроле фовеальная чувствительность повысилась на 27 глазах, что составило 64,3% случаев (в среднем по группе на 2,95±1,24 дБ).

При исследовании ПКЧ после хирургического лечения в 20 из 23 прооперированных глаз (87%) пациентов основной группы отмечалось статистически достоверное ($p<0,05$) повышение ПКЧ по всем частотам по отношению к дооперационным показателям *(рис. 4)*. Наибольшее увеличение имело место в диапазоне высоких частот (средний прирост ПКЧ на частоте 16 цикл/градус составил 11,32±0,61 дБ) *(табл. 4)*.

Результаты проведенных исследований показали, что у пациентов основной группы имеется тенденция к улучшению электрофизиологических показателей в отдаленном послеоперационном периоде: отмечено снижение порога электрической чувствительности (ПЭЧ) в 79,7% случаев (51 глаз) и повышение электрической лабильности (ЭЛ) зрительного нерва в 76,6% случаев (49 глаз). В среднем по группе ПЭЧ снизился на 11,17±4,04 мкА ($p<0,05$) и ЭЛ повысилась на 2,11±0,49 Гц ($p<0,05$). В контрольной группе динамика вышеперечисленных показателей была следующей: ПЭЧ снизился в среднем по группе на 8,76±4,46 мкА; ЭЛ повысилась на 1,45±0,74 Гц *(см. табл. 2)*.

Динамика показателей макулярной ЭРГ: в основной группе пациентов после хирургического лечения отмечено увеличение амплитудных характеристик а-волны в среднем по группе на 1,16±0,37 и b-волны — на 5,48±0,94 ($p< 0,05$). В контрольной группе увеличение амплитуды а-волны в среднем по группе составило 0,86±0,45 мкВ и b-волны — на 3,07±1,68 мкВ соответственно *(см. табл. 2)*.

По данным ЭОГ, в результате проведенного хирургического вмешательства было отмечено статистически достоверное повышение ко-

Таблица 4

Динамика показателей ПКЧ у пациентов с ЦИД после эписклеральной имплантации ПЭМИ к заднему полюсу глаза

Сроки исследования	Пространственная частота, цикл/градус* (n = 23)						
	0,5	0,9	1,6	2,8	5,0	9,0	16,0
До операции	24,46 ± 0,84	32,85 ± 0,90	36,97 ± 0,73	38,07 ± 0,86	31,12 ± 0,70	18,49 ± 0,43	8,09 ± 0,38
2 года после операции	26,38 ± 1,05	35,48 ± 0,90	39,78 ± 0,79	42,20 ± 0,80	36,04 ± 0,83	24,72 ± 1,04	15,21 ± 0,89
Границы нормы	22,5-35	33-45	39-48	45-54	42-48	38-45	27-37,5

Примечания. Данные представлены в виде M ± m, где M — среднее значение, m — стандартная ошибка средней.
* — различия между средними значениями на всех частотах достоверны с уровнем значимости p<0,05. Достоверность различий проверялась по критериям знаков и Вилкоксона. Выбор непараметрических критериев обусловлен малым объемом выборки и отклонением распределений данных в выборках от нормального.

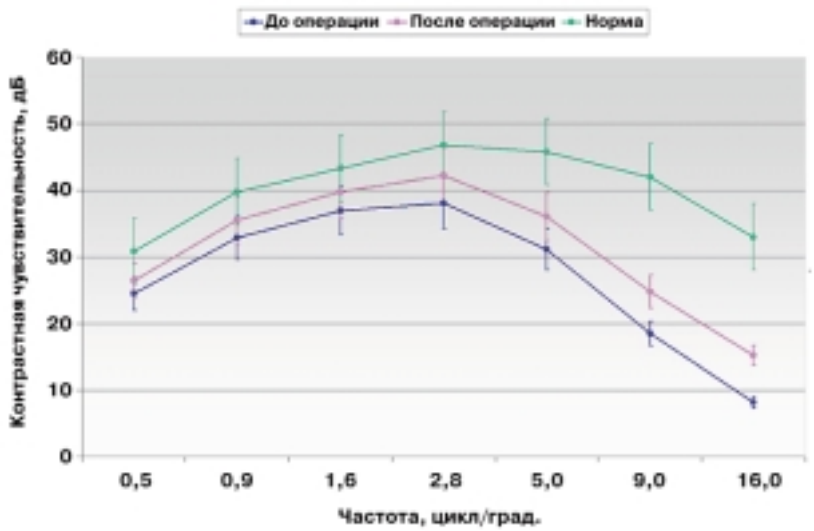

Рис. 4. ПКЧ у пациентов с ЦИД до и после имплантации ПЭМИ к заднему полюсу глаза

эффициента Ардена (кА) в основной группе в 54 (84,4%) случаях, составившее в среднем по группе на 12,75±2,91% (p<0,05). В контроле изменения были менее значительны — кА увеличился в среднем на 5,88±3,37% *(см. табл. 2)*.

При исследовании гемодинамики в ГА и ЗКЦА у пациентов основной группы в 55 (85,9%) случаях наблюдалось достоверное (p<0,05) увеличение средней скорости кровотока ($V_{ср}$) по сравнению с дооперационными показателями. Так, $V_{ср}$ в ГА повысилась в среднем по группе на 2,23±0,39 см/сек, $V_{ср}$ в ЗКЦА — на 1,18±0,12 см/сек. В контрольной группе была отмечена следующая динамика: $V_{ср}$ в ГА повысилась в среднем по группе на 1,61±0,45 см/сек и $V_{ср}$ в ЗКЦА — в среднем на 0,72±0,14 см/сек соответственно *(см. табл. 2)*.

ОБСУЖДЕНИЕ

В результате предложенного метода хирургического лечения ЦИД отмечена положительная динамика зрительных функций, которая проявлялась повышением ОЗ, фовеальной чувствительности, уменьшением площади центральных скотом. Так, ОЗ в отдаленном периоде наблюдения повысилась или осталась прежней в 92,2% случаев у пациентов основной группы.

При исследовании ПКЧ у пациентов с ЦИД до операции отмечалась сохранность или незначительное снижение ПКЧ в области низких и средних частот и ее значительное снижение или полное выпадение в диапазоне (9,0-16,0 цикл/градус). В отдаленном послеоперационном периоде у пациентов основной группы отмечено статистически достоверное повышение ПКЧ во всем диапазоне пространственных частот, в особенности в области высоких частот (p<0,05).

Наряду с положительной динамикой зрительных функций у большинства пациентов (в 85,9% случаев) основной группы в отдаленном периоде после операции было выявлено улучшение гемодинамических показателей (средней скорости кровотока как в ГА, так и в ЗКЦА), что свидетельствует о положительном влиянии операции на регионарную и глазную гемодинамику, и, соответственно, патогенетической обоснованности вмешательства.

Объективным подтверждением улучшения зрительных функций и дальнейшей стабилизации дистрофического процесса в отдаленном периоде явились данные ЭРГ и ЭОГ. Увеличение амплитудных характеристик макулярной ЭРГ и повышение коэффициента Ардена указывает на усиление функциональной активности клеток пигментного эпителия и фоторецепторов сетчатки, что определяет повышение зрительных функций в основной группе пациентов.

Анализ клинико-функциональных результатов эписклеральной имплантации ПЭМИ к заднему полюсу глаза у пациентов с ЦИД свидетельствует о высокой эффективности предложенного метода лечения, что обусловлено одновременным воздействием на различные звенья патогенеза заболевания.

Использование биологически активного «энергетического» имплантата позволяет добиться более высоких функциональных результатов, что, с нашей точки зрения, связано с положительным влиянием инвазивного локального слабого постоянного МП на микроциркуляцию и обменные процессы в сетчатке и сосудистой оболочке заднего отрезка глазного яблока.

Кроме того, имплантация ПЭМИ является по сути операцией склеропластического типа. Введение биологически активного ПЭМИ к заднему полюсу глаза вызывает умеренно выраженное воспаление окружающих тканей, что приводит к расширению сосудов в зоне асептического воспаления и развитию реваскуляризации [2]. Вследствие активной васкуляризации соединительной капсулы имплантата и окружающих тканей опосредованно улучшается состояние регионарной и общей гемодинамики глаза, что также способствует улучшению функционального состояния центральной области сетчатки.

Существенную роль в механизме повышения зрительных функций при имплантации ПЭМИ играет выявленный нами в эксперименте эффект направленного магнитоориентационного воздействия локального слабого постоянного МП имплантата на фоторецепторный аппарат сетчатки [2]. Как известно, нарушение пространственной ориентации фоторецепторов сетчатки в условиях развития дистрофического процесса клинически проявляется в снижении светочувствительности и контрастной чувствительности сетчатки [10, 12]. Следовательно, восстановление правильного упорядоченного расположения и пространственной ориентации фоторецепторов сетчатки под действием локального инвазивного слабого постоянного МП ПЭМИ может способствовать повышению зрительных функций при данной патологии.

Стабильность полученных функциональных результатов хирургического лечения с применением экстрасклеральных ПЭМИ и высокая эффективность метода позволяют рекомендовать его к использованию в хирургическом лечении различных форм ЦИД.

В результате проведенных исследований нами определены показания и противопоказания к хирургическому лечению различных форм ЦИД с использованием экстрасклеральных ПЭМИ.

Эписклеральная имплантация ПЭМИ к заднему полюсу глаза показана при хориоретинальных формах ЦИД с отсутствием экссудативного компонента и выраженной патологии задней гиалоидной мембраны и прилежащих слоев стекловидного тела. Это неэкссудативная форма заболевания в стадии друзообразования и диспигментации, «географическая» атрофия пигментного эпителия и рубцовая хориоретинальная дистрофия сетчатки.

Относительным противопоказанием для разработанной методики хирургического лечения ЦИД является наличие выраженной экссудативно-геморрагической активности на глазном дне.

ЛИТЕРАТУРА

1. *Белый Ю.А.* Разработка новых витреоретинальных технологий на базе полимерных эластичных магнитных имплантатов: Дис. ... д-ра мед. наук.– М., 2002.

2. *Белый Ю.А., Хорошилова-Маслова И.П., Захарова Г.П. и др.* Экспериментальное обоснование применения полимерных эластичных магнитных имплантатов в хирургическом лечении центральных хориоретинальных дистрофий // Офтальмохирургия.– 2003.– № 2.– С. 10-13.

3. *Белый Ю.А., Терещенко А.В., Шкворченко Д.О. и др.* Клинико-функциональные результаты комбинированного метода хирургического лечения центральных инволюционных дистрофий сетчатки // Офтальмохирургия.– 2003.– № 3.– С. 32-37.

4. *Демецкий А.М., Алексеев А.Г.* Искусственные магнитные поля в медицине.– Минск, 1981.– 94 с.

5. *Калинников Ю.Ю.* Возможности коррекции гемодинамики глаза в лечении инволюционной макулодистрофии: Автореф. дис. ... канд. мед. наук.– М., 1990.

6. *Линник Л.Ф., Антропов Г.М., Максимов Г.В. и др.* Биофизические и функциональные отклики биологических тканей на воздействия магнитными полями и электрическими токами // Новые технологии микрохирургии глаза.– Оренбург, 1995.– С. 35-37.

7. *Федоров С.Н., Линник Л.Ф., Шигина Н.А. и др.* Магнитотерапия при посттравматических атрофиях зрительного нерва // Офтальмохирургия.– 1990.– № 4.– С. 25-31.

8. *Федоров С.Н., Шилкин Г.А., Йоффе Д.И. и др.* Результаты операции пересечения поверхностной височной артерии при поражении сосудисто-нервного аппарата глаза // Вестн. офтальмологии.– 1987.– №5.– С. 42-45.

9. *Чеглаков Ю.А., Багров С.Н., Ларионов Е.В. и др.* Ксенотрансплантаты для лечения пациентов с «сухой» инволюционной хориоретинальной дистрофией // Офтальмохирургия.– 1996.– № 2.– С. 14.

10. *Шамшинова А.М., Романова Е.В., Барсегян Г.Л.* Контрастная чувствительность в диагностике заболеваний сетчатки и зрительного нерва // Клиническая физиология зрения: Сб. ст.– М., 2002.– С. 260-267.

11. *Bressler N.M., Bressler S.B., Fine S.Z.* Age-related macular degeneration // Surv. Ophthalmol.– 1988.– Vol. 32.– No. 6.– P. 375-413.

12. *Enoch J.M.* The relationship between receptor orientation and photoreceptor optics // Int. Ophthalmol. Clin.– 1978.– Vol. 18.– No. 2.– P. 41-80.

13. *Friedman E., Krupsky S., Lane A.M. et al.* Ocular blood flow velocity in age-related macular degeneration // Ophthalmology.– 1995.– Vol. 102.– No. 4.– P. 640-646.

14. *Gass J.D.M.* Stereoscopic atlas of macular diseases.– St. Louis: Mosby, 1977.

15. *Hawkins B., Bird A., Klein R.* Epidimiology of age-related macular degeneration // Mol. Vision.– 1999.– Vol. 5.– P. 26.

16. *Hyman l., Schachat A.P. et al.* Hypertension, cardiovascular disease, and age-related macular degeneration // Arch. Ophthalmol.– 2000.– Vol. 118.– No. 3.– P. 351-358.

17. *Williams R.A., Brody B.L., Thomas R.G. et al.* The psychosocial impact of macular degeneration // Arch. Ophthalmol.– 1998.– Vol. 116.– P. 514-520.

Поступила 15.09.03

УДК 611.842.1+617.721-089

Микрохирургическая анатомия и межсекторальные различия артерий радужки

И.И. Каган, В.Н. Канюков[1], А.К. Урбанский, А.В. Пряхин

Кафедра оперативной хирургии и клинической анатомии им. проф. С.С. Михайлова ГОУ ВПО «Оренбургская государственная медицинская академия Министерства здравоохранения и социального развития РФ»;

[1]Оренбургский филиал ФГУ «МНТК «Микрохирургия глаза» им. акад. С.Н. Федорова Росздрава»

РЕФЕРАТ

Цель

Получение новых данных и установление закономерностей строения и микротопографии артерий радужки применительно к потребностям современной офтальмохирургии.

Материал и методы

Инъекцией артерий глазного яблока водной взвесью черной туши с последующим просветлением и гистотопографическим методом на 78 трупных глазах изучена микрохирургическая анатомия артерий радужки.

Результаты

Показана анатомическая изменчивость артерий радужки, проявляющаяся индивидуальными и межсекторными различиями в формировании и микротопографии большого артериального круга радужки, ангиоархитектонике радиальных артерий радужки, и индивидуальными различиями в формировании и ангиоархитектонике сосудистой сети малого кольца радужки («малого артериального круга радужки»).

Выводы

Для артерий радужки характерна выраженная анатомическая изменчивость, проявляющаяся индивидуальными и межсекторными различиями в формировании, ангиоархитектонике и микротопографии сосудов. Малый артериальный круг радужки представляет собой микроциркуляторную сеть, расположенную равномерно по всей ширине малого кольца радужки, в которой нельзя выделить какой-либо одиночный сосуд преобладающего диаметра. При разработке и выполнении оперативных вмешательств на радужке необходимо учитывать индивидуальные различия, зональность топографии и ангиоархитектоники кровеносных сосудов. Они могут использоваться при выполнении разрезов, ушивании разрывов, восстановительных вмешательствах при деформации и врожденных пороках радужки. ■

Сведения о строении и топографии кровеносных сосудов глазного яблока являются весьма значимой частью анатомической основы офтальмологии и офтальмохирургии [1, 2, 8, 14]. Для микрохиругии глаза в целом и радужки в частности анатомия артерий имеет ключевое значение [4, 10, 12]. В то же время, несмотря на большое количество работ, посвященных данной тематике [2, 7, 9, 11, 13], некоторые важные вопросы нуждаются в дальнейшем изучении применительно к потребностям современных методов диагностики и лечения [3, 7, 12]. Актуальность подобных исследований объясняется еще и постоянным совершенствованием методических и аппаратных возможностей изучения структур глаза в условиях нормы и патологии [5, 6, 8, 12, 15, 16].

Цель настоящего исследования — получение новых данных и установление закономерностей строения и микротопографии артерий радужки применительно к потребностям современной офтальмохирургии.

МАТЕРИАЛ И МЕТОДЫ

Исследование выполнено на 78 глазных яблоках 40 трупов людей в возрасте от 36 до 75 лет без грубой патологии органа зрения. 22 глаза исследовали с применением инъекции артерий водной взвесью черной туши с последующим просветлением препарата в диметилфталате. Гистотопографическим методом были изучены 56 глазных яблок путем приготовления меридианных срезов и окраской препаратов гематоксилин-эозином и по Ван-Гизону.

Просветленные глаза и гистотопограммы изучали под стереоскопическим микроскопом МБС-10 при 8-56-кратных увеличениях. Исследовали гистотопографию большого артериального круга радужки, диаметр артерий радужки, их форму и ход, а также формирование и структуру микроциркуляторной се-

ти малого кольца радужки. Полученные количественные показатели подвергли вариационно-статистической обработке.

РЕЗУЛЬТАТЫ

Различия в анатомическом строении большого артериального круга радужки. Основными источниками формирования большого артериального круга радужки являлись задние длинные ресничные артерии (ЗДРА), которые, в количестве двух, проходили строго по горизонтальным меридианам *(рис. 1)*. Средний диаметр артерий составлял 0,1±0,03 мм. На расстоянии 3,3-7,7 мм (в среднем 4,8±1,1 мм) от корня радужки артерии делились на верхнюю и нижнюю ветви каждая. Различия в расстоянии позволили выделить 3 формы деления задних длинных ресничных артерий — близкое к корню (3,3-4,4 мм), умеренно удаленное (4,5-5,6 мм) и экваториальное (5,7-7,7 мм). Наиболее частым было умеренно удаленное деление (38 случаев), наиболее редким — экваториальное (2 случая).

Верхняя и нижняя ветви в 95,5% случаев шли прямо на протяжении 4,4±0,37 мм (от 3,5 до 5,33 мм). После этого, на расстоянии 2,8±0,47 мм (1,9-3,9 мм) от корня радужки они отдавали первые ветви, которые были направлены друг к другу или в ресничное тело. Данные сосуды не относились к кровеносной системе радужной оболочки, их ветвление происходило в толще ресничной мышцы. Подходя к переднему краю ресничного тела, основные ветви давали ряд дополнительных ветвей (2 или 3), которые и формировали большой артериальный круг радужки. Отметим, что первые ветви не всегда соединялись друг с другом, также не всегда имелось соединение между вторыми ветвями двух противоположных сторон. Третьи ветви проходили угловое расстояние, не превышающее 2 ч, и также не соединялись друг с другом. На 2 препаратах вторая ветвь соединялась с передней ресничной артерией, которая и формировала соответствующий участок большого артериального круга радужки.

Передние ресничные артерии, количеством от 3 до 6, впадали в большой артериальный круг двумя различными способами. Большая часть (99,7%) передних ресничных артерий перед вступлением в большой артериальный круг радужки делилась на 2 ветви, которые являлись частью большого артериального круга. В местах впадения, таким образом, большой артериальный круг радужки был представлен именно ветвями передних ресничных артерий. В 0,3% случаев передние ресничные артерии впадали в большой артериальный круг радужки под углом 86-93° без образования двух ветвей. В этих случаях большой артериальный круг радужки формировался за счет ветвей задних длинных ресничных артерий.

Диаметр большого артериального круга радужки в среднем составил 62,90±6,07 мкм с интервалом от 25 до 100 мкм. На 2 препаратах (правый и левый глаз, разные пары) обнаружены дополнительные артерии, имеющие в 2 раза меньший, чем у основного сосуда, диаметр и соединяющие между собой отдельные участки большого артериального круга. Их угловая длина не превышала 2 ч.

Расстояние от большого артериального круга до радужки составляло в от 0,1 до 0,5 мм, однако ветви II порядка проходили на большем расстоянии от корня, описанном выше. Таким образом, проекция большого артериального круга радужки на склеру представляет собой кольцо с утолщенными внутренней и наружной четвертями. На *рис. 2* представлена зона примерного расположения большого артериального круга радужки и его элементов и их проекция на склеру и радужку *(рис. 3)*.

Разнообразие гистотопографии большого артериального круга радужки укладывалось в следующие варианты: у вершины радужно-роговичного угла; у вершины радужно-ресничного угла; в ресничном теле тотчас позади корня радужки; на передней поверхности радужки.

Ангиоархитектоника и микротопография радиальных артерий радужки. Радиальные артерии радужки начинались от большого артериального круга радужки, отходя от него под углом 75-90°, однако в 5 случаях угол отхождения составлял 30-45°. Диаметр просвета артерий колебался от 0,02 до 0,06 мм. Основываясь на значении диаметра, артерии радужки были разделены на большие (диаметр просвета более 0,04 мм) и малые (диаметр просвета менее 0,04 мм). При этом преобладали мелкие артерии (от 78 до 90% от общего ко-

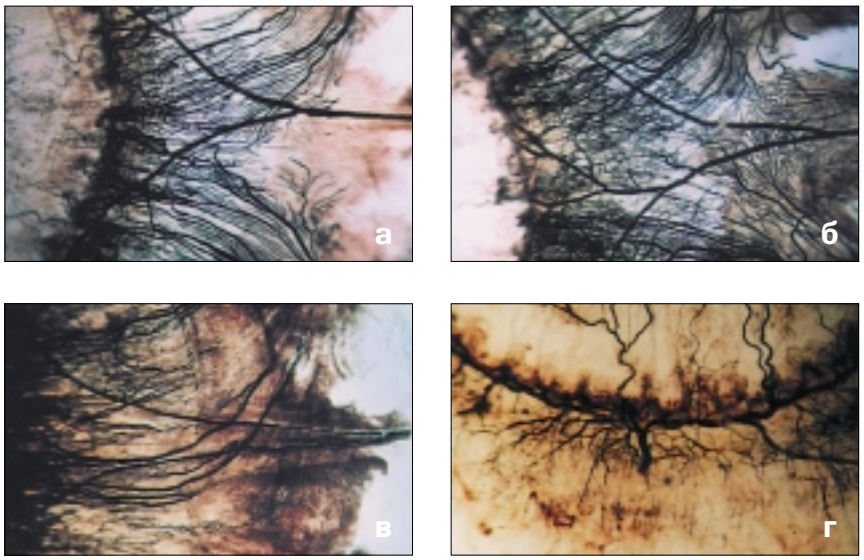

Рис. 1. Варианты деления задней длинной ресничной артерии (а-в) и участия передних ресничных артерий (г) в формировании большого артериального круга радужки. Инъекция черной тушью с просветлением в диметилфталате. Микрофотографии через МБС-10. Ок. 6, об. 2

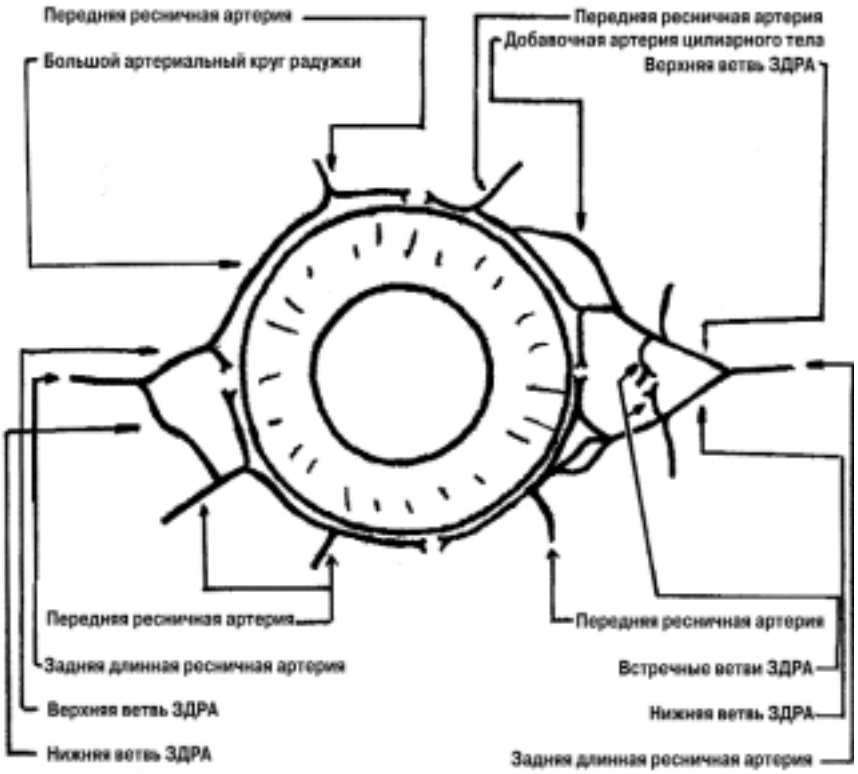

Рис. 2. Схема формирования большого артериального круга радужки

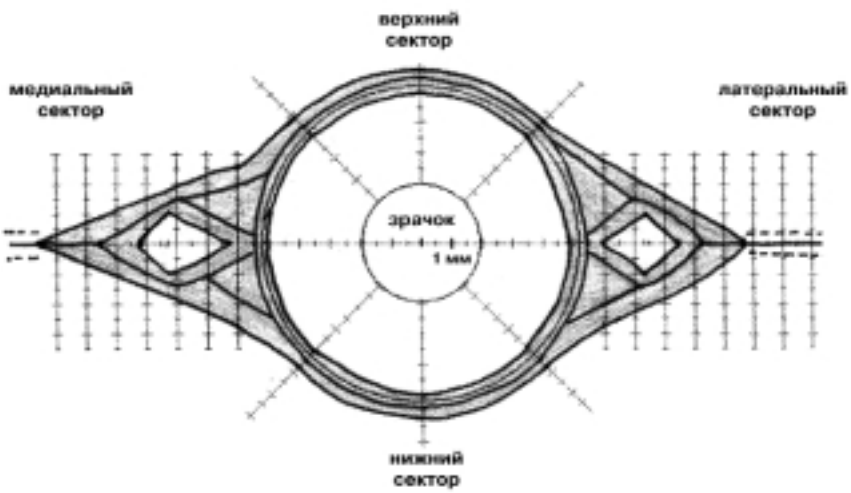

Рис. 3. Схема проекции большого артериального круга радужки на склеру и радужку

личества). В то же время большие артерии имели большие зоны кровоснабжения, чем малые артерии (от 51 до 63% от общей площади радужки). Данный факт объясняется прежде всего различиями в ангиоархитектонике этих артерий *(рис. 4, 5)*.

Как правило, малые артерии лежали ближе к передней поверхности радужки и шли по ее радиусам. Ангиоархитектоника этих артерий была крайне разнообразной: были встречены магистральный, рассыпной, возвратный варианты, а также ряд переходных в виде частично возвратного или дихотомического.

Артерии большего диаметра имели более сложное пространственное расположение, зависящее от количества ветвей. В том случае, когда артерия имела небольшое количество ветвей, она отходила от большого артериального круга радужки под острым углом, пересекала большое кольцо радужки наискосок, отдавая ряд небольших ветвей, не отдаляющихся от главного ствола более чем 0,18 мм. Переходя в малое кольцо, артерия разветвлялась там на свои конечные ветви.

В случае, если крупная артерия имела большое число ветвей, они отходили от нее, формируя древовидную картину кровеносного русла, разброс между крайними ветвями мог достигать 2,3 мм. Диаметр ветвей постепенно уменьшался от периферии к центру радужки. Имелись возвратные ветви, идущие к периферии радужки, и анастомозы как между ветвями одной артерии, так и между соседними радиальными артериями.

Примерно 30% крупных артерий, отходя от большого артериального круга радужки, первоначально располагались по радиусу, однако, пройдя некоторое расстояние (от 0,1 до 3,0 мм), артерия поворачивала на 90° и дальше шла параллельно зрачковому краю радужки. При этом она давала ряд ветвей, располагающихся строго по радиусам и не связанных друг с другом анастомозами. Указанные ветви шли до малого кольца, где и разветвлялись на конечные ветви. Протяженность концентрической части артерии составляла 0,3-2,0 мм, причем концевая ветвь могла идти по радиусу с образованием конечных ветвей в малом кольце, а могла соединяться с концевой ветвью такой же рядом расположенной артерии. Диаметр просвета таких артерий также был наибольшим и составлял от 0,05 до 0,06 мм. На *рис. 4* представлен вариант архитектоники таких артерий. Отметим, что такие артерии, как правило, располагались в секторах 45°, 135°, 225°, 315°, то есть начинались от участков большого артериального круга радужки, формирующихся и за счет передних ресничных, и за счет задних длинных ресничных артерий. Количество основных артерий в одной радужке варьировало от 0 до 4, при этом не всегда они располагались одновременно во всех указанных меридианах, имелись также случаи, когда одна из основных артерий распола-

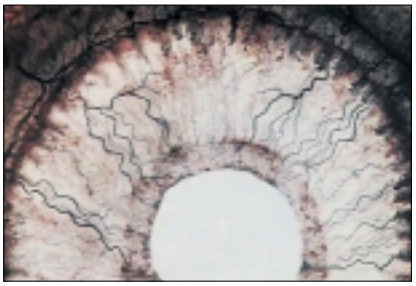

Рис. 4. Радиальные артерии радужки. Инъекция черной тушью с просветлением в диметилфталате. Микрофотография через МБС-10. Ок. 6, об. 1

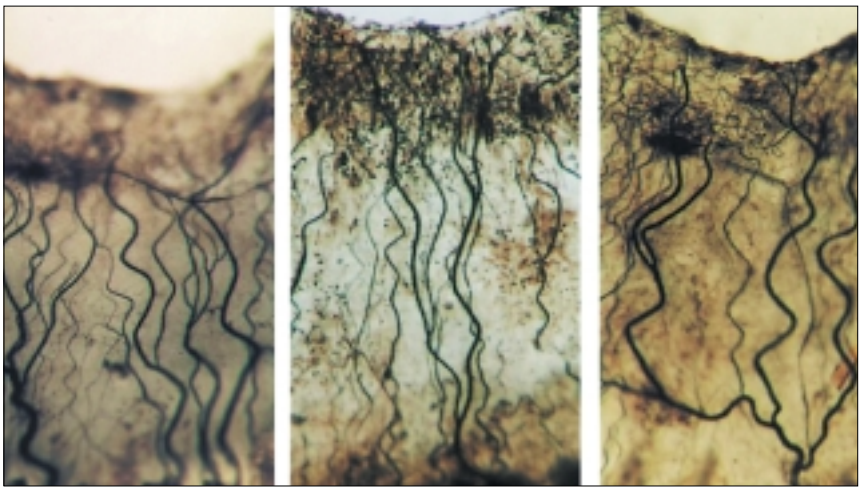

Рис. 5. Различия во внешнем строении радиальных артерий радужки. Инъекция черной тушью с просветлением в диметилфталате. Микрофотографии через МБС-10. Ок. 6, об. 2. (объяснение в тексте)

галась в горизонтальном секторе радужки. Других закономерностей в строении основных артерий выявлено не было.

Ангиоархитектоника и микротопография артерий малого кольца радужки. Подходя к кругу Краузе, радиальные артерии постепенно приближались к передней поверхности радужки, и, таким образом, пересекали круг Краузе, находясь кпереди от сфинктера зрачка.

В пределах малого кольца радужки радиальные артерии делились на свои конечные ветви с образованием микроциркуляторной сети. Большинство (92%) радиальных артерий пересекало круг Краузе под прямым углом. Меньшая часть этих артерий (5%) проходила сквозь все малое кольцо радужки, отдавая мелкие ветви, ориентированные концентрически. Ствол такой артерии доходил до самого зрачкового края радужки, где делился на 2 конечные ветви, расходящиеся под развернутым углом. Таким образом, указанные артерии имели магистральный ход. 22% артерий не достигали зрачкового края, однако также делились на 2 конечные ветви, которые доходили до зрачкового края и соединялись краевым анастомозом. 24% артерий проходили большую часть малого кольца аналогично предыдущим, однако затем делились по рассыпному варианту. Большинство же артерий (49%) начинали рассыпное деление тотчас после входа в малое кольцо, иногда они отдавали ряд ветвей еще в пределах большого кольца.

8% артерий пересекали круг Краузе под углом, отличным от прямого. В пределах малого кольца эти артерии формировали структуру, напоминающую кисть, с одной-двумя ветвями преобладающего диаметра и несколькими тонкими ветвями *(рис. 6)*.

Продольная ось формируемого русла располагалась концентрически зрачку, сосуды имели сравнительно большую протяженность и часто отдавали возвратные ветви, направленные в большое кольцо радужки. Другой особенностью данных артерий было формирование протяженных краевых сосудов, которые располагались по зрачковому краю или вдоль круга Краузе.

Ни на одном из препаратов нам не встретились артерии, которые, дойдя до зрачкового края, образовывали петли и шли обратно к большому артериальному кругу радужки. Тем не менее, некоторые ветви радиальных артерий действительно пересекали круг Краузе в обратном направлении, однако их диаметр был несравнимо меньше диаметра артериального ствола, от которого они начинались.

Между отдельными радиальными артериями имелись боковые анастомозы, как в зоне круга Краузе, так и в пределах малого кольца радужки. Эти анастомозы, однако, не формировали сплошной замкнутый артериальный сосуд, описываемый как «малый артериальный круг радужки», и часто соединяли только 2 расположенные рядом радиальные артерии.

Концентрически расположенные сосуды проходили также непосредственно у зрачкового края радужки, где формировались краевые анастомозы микроциркуляторной сети. В этих случаях данные структуры могли продолжаться без перерыва до половины зрачкового края, но представляли собой не единый круговой сосуд, а совокупность сосудов, формирующих ячейки микроциркуляторной сети. При этом диаметр описываемых сосудов не отличался от диаметра остальных элементов указанной сети *(см. рис. 6)*.

Микроциркуляторная сеть имела полигональный характер, преимущественно располагалась кпереди от сфинктера зрачка. Средний размер ячейки составлял от 0,04 до 0,14 мм. Внутренний край сосудистой сети совпадал со зрачковым краем радужки, наружная граница микроциркуляторной сети была ме-

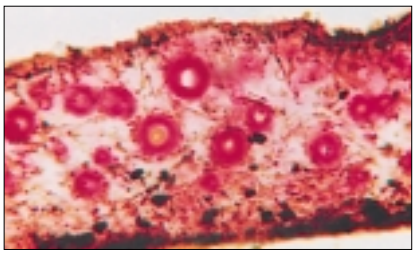

Рис. 6. Кровеносные сосуды радужки на тангенциальной гистотопограмме. Окраска по Ван-Гизону. Микрофотография через МБС-10. Ок. 10, об. 4

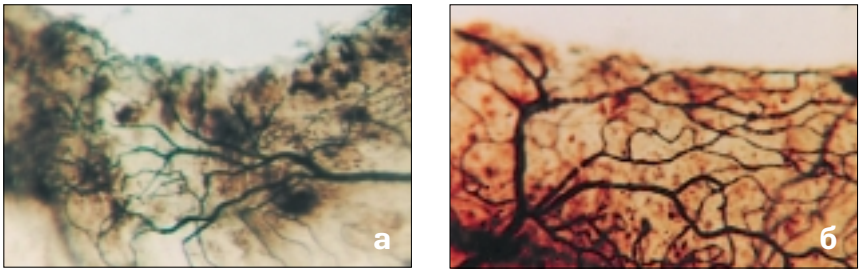

Рис. 7. Различия формирования и ангиоархитектоники микроциркуляторной сети малого кольца радужки. Инъекция черной тушью с просветлением в диметилфталате. Микрофотографии: а) ок. 8, об. 7; б) ок. 10, об. 9

нее четкой и в большей или меньшей степени соответствовала кругу Краузе.

Сформированная в малом кольце радужки микроциркуляторная сеть располагалась преимущественно кпереди от сфинктера зрачка. Почти всегда микроциркуляторная сеть располагалась в один слой, за исключением области рядом с кругом Краузе, где происходило ее формирование и артерии могли располагаться в несколько этажей *(рис. 7)*.

Кроме передней микроциркуляторной сети, имелась задняя, лежащая кзади от сфинктера зрачка. Данная сеть также располагалась в один слой и соединялась с передней сетью посредством прободающих сфинктер зрачка анастомозов. Места прободения вне зависимости от формы сфинктера.

ВЫВОДЫ

1. Для артерий радужки характерна выраженная анатомическая изменчивость, проявляющаяся индивидуальными и межсекторными различиями в формировании, ангиоархитектонике и микротопографии сосудов. Малый артериальный круг радужки представляет собой микроциркуляторную сеть, расположенную равномерно по всей ширине малого кольца радужки, в которой нельзя выделить какой-либо одиночный сосуд преобладающего диаметра.

2. При разработке и выполнении оперативных вмешательств на радужке необходимо учитывать индивидуальные различия, зональность топографии и ангиоархитектоники кровеносных сосудов. Они могут использоваться при выполнении разрезов, ушивании разрывов, восстановительных вмешательствах при деформации и врожденных пороках радужки.

ЛИТЕРАТУРА

1. *Архангельский В.Н.* Морфологические основы офтальмологической диагностики.– М.: Медгиз, 1960.– 176 с.

2. *Бунин Л.А. Кацнельсон Л.А., Яковлев А.А.* Микроциркуляция глаза.– М.: Медицина, 1984.– 176 с.

3. *Вит В.В.* Строение зрительной системы человека.– Одесса: Астропринт, 2003.– 664 с.

4. *Горбань А.И., Джалиашвили О.А.* Микрохирургия глаза. Ошибки и осложнения.– СПб.: Гиппократ, 1993.– 201 с.

5. *Каган И.И., Канюков В.Н.* Методические подходы к изучению микрохирургической анатомии органа зрения как основы его оперативной хирургии // Новые технологии микрохирургии глаза: Научно-практ. конф., 12-я: Материалы.– Оренбург, 2000.– С. 4-8.

6. *Качан Т.В., Бирич Т.А., Якубов А.С. и др.* Новые диагностические подходы при патологии переднего отдела глазного яблока // Офтальмохирургия.– 2002.– № 3.– С. 62-65.

7. *Красникова А.П.* Кровеносные сосуды внутренних оболочек глаза в клинико-анатомическом освещении: Автореф. дис. ... д-ра мед. наук.– Баку, 1971.– 24 с.

8. *Краснов М.Л.* Элементы анатомии в клинической практике офтальмолога.– М.: Медгиз, 1952.– 106 с.

9. *Круглова Е.В.* Трехмерная ультразвуковая реконструкция сосудов глаза и орбиты: Автореф. дис. ... канд. мед. наук.– М., 2003.– 20 с.

10. *Линник Л.Ф.* Цилиохориоретинальные оперативные вмешательства по поводу новообразований // Вопросы сосудистой патологии органа зрения: Сб. науч. тр. кафедры глазных болезней.– Харьков, 1972.– С. 129-134.

11. *Падалкин Ю.К.* Микрохирургическая анатомия кровеносных сосудов и оболочек глазного яблока некоторых животных и человека в постнатальном периоде развития и при глаукоме: Автореф. дис. ... д-ра мед. наук.– Ростов-на-Дону, 1971.

12. *Петраевский А.В.* Исследование кровообращения переднего сегмента глаза, его клиническое значение: Автореф. дис. ... д-ра. мед. наук.– М., 2004.– 26 с.

13. *Смирнов В.Г.* Топографо-анатомическая характеристика артерий глаза // Арх. АГЭ.– 1984.– Т. 87.– № 8.– С. 97-102.

14. *Шульпина Н.Б.* Биомикроскопия глаза.– М.: Медицина, 1974.– 264 с.

15. *Chan E.C., Roberts D.K., Loconte D.D., Wernick M.N.* Digital camera system to perform infrared photography of iris transillumination // J. Glaucoma.– 2002.– No. 11.– P. 426-428.

16. *Roberts D.K.* Digital infrared photography assists in the detection of iris and ciliary body cysts // J. Glaucoma.– 2003.– No. 3.– P. 288-291.

Поступила 17.06.05

УДК 617.741-004.1-089

Факоэмульсификация катаракты — 10-летний опыт

Л.И. Балашевич, И.Я. Баранов, Л.А. Переведенцева

Санкт-Петербургский филиал ФГУ МНТК «Микрохирургия глаза» им. акад. С.Н. Федорова Росздрава

РЕФЕРАТ

Цель

Анализ трудностей внедрения факоэмульсификации (ФЭ) в хирургическую практику и способов их преодоления. Оценка клинической и экономической эффективности операций, выполненных данным методом.

Материал и методы

За 10 лет выполнено 21 047 операций методом ФЭ. Исходная острота зрения варьировала от светоощущуния до 0,8. ФЭ проводилась по стандартной методике с роговичным или склеро-роговичным тоннельным разрезом, с использованием современных факоэмульсификаторов ведущих фирм. Операция завершалась имплантацией мягких или жестких ИОЛ различных моделей.

Результаты

Внедрение ФЭ в широкую практику позволило увеличить ее долю в общем количестве экстракций катаракты с 2,6% в 1994 г. до 73,9% в 2004 г. Достигнуты высокие функциональные результаты. Некорригированная острота зрения более 0,5 отмечена у 51,3% пациентов, а зрение с коррекцией более 0,5 получено в 86,9% случаев. При этом цилиндрическая коррекция в среднем составила 1,0 дптр.

Выводы

10-летний опыт внедрения ФЭ в хирургическую практику показал возможность адаптации современной технологии к российским условиям. Определены основные трудности процесса освоения данного метода и способы их преодоления. Отработана оптимальная система теоретической и практической подготовки хирургов, осваивающих факоэмульсификацию. ■

Факоэмульсификация (ФЭ) катаракты, предложенная в 1967 г. Чарльзом Келманом, завоевала признание офтальмологов во всем мире и стала «золотым стандартом» хирургии катаракты, заняв в странах Запада доминирующие позиции [14, 15]. Для этого имелись две главные предпосылки. Во-первых, высокий уровень жизни населения в этих странах и развитая система страхования обеспечивают доступность дорогостоящих видов медицинской помощи. Кроме того, законы рынка в странах сложившейся экономики диктуют необходимость быстрой смены технологий и оперативного внедрения новой техники [6].

В ноябре 2004 г. исполнилось 10 лет с того дня, когда в Санкт-Петербургском филиале ФГУ МНТК «Микрохирургия глаза» была выполнена первая экстракция катаракты методом факоэмульсификации. Однако тогда мало кто верил, что эта технология приживется в России — уж слишком дорогостоящей она казалась и при этом ломала почти все каноны предшествующих технологий хирургии катаракты. Процесс перехода к ФЭ для нашей клиники был трудным и длительным. Мощным стимулом на этом пути стало то обстоятельство, что к 1994 году практически полностью исчерпался резерв роста качества выполнения экстракапсулярной экстракции катаракты (ЭЭК) за счет совершенствования индивидуального мастерства хирургов. К началу 1994 г. показатели стабилизировались. Корригированная острота зрения 0,5 и выше при выписке достигла 72%, однако остроту зрения без коррекции выше 0,5 имели при этом только 27% пациентов. Цилиндрическая коррекция колебалась от 0,5 до 8,0 дптр и в среднем оставляла 2,3 дптр. Непредсказуемость рефракционного результата из-за появления индуцированного астигматизма не давала возможности хирургу вмешиваться на ранних стадиях развития катаракты. Стало очевидно, что дальнейший поиск должен идти в направлении усовершенствования технологии операции. Было принято решение о внедрении нового направления — хирургии катаракты малого разреза [1].

Вмешательства с самогерметизирующимися малыми разрезами тоннельного профиля позволяют не только избежать наложения традиционного шва на фиброзную капсулу глазного яблока, но и обеспечить высокую остроту зрения уже в ближайшем послеоперационном периоде и значительно уменьшить индуцированный астигматизм [11, 16].

Внедрение факоэмульсификации было связано с рядом проблем, часть из которых являлись специфическими для условий России [3, 12, 13].

Данная технология заставляет в принципе пересмотреть вопросы, связанные с формированием операционного разреза, манипуляци-

ями в передней камере глаза и в капсульном мешке, имплантацией ИОЛ и герметизацией раны. Это требует использования новых инструментов, освоения новых технических приемов. Хирург впервые сталкивается с проблемой воздействия на ткани глаза не только с помощью инструментов, но и с помощью энергии ультразвука, а также с необходимостью одновременного использования при работе не только обеих рук, но и обеих ног для управления приборами и микроскопом.

Серьезным препятствием на пути внедрения новой технологии явился некоторый консерватизм части наших хирургов, которые, прекрасно овладев классической техникой экстракции с роговичным разрезом и получая неплохие относительно запросов наших неизбалованных граждан результаты, не рвались к освоению более сложной технологии [1].

Определенные трудности вызывал и контингент больных, треть из которых обращалась к нам с осложненными катарактами, а остальные — со зрелыми и перезрелыми, которые меньше всего подходили для освоения факоэмульсификации. Опрос хирургов показал, что 70% из них испытывали трудности именно с подбором пациентов с «подходящей» катарактой для своих первых операций. В то же время технические трудности освоения метода озадачивали только 52% хирургов [2, 6].

Наконец, главной проблемой являлась высокая стоимость импортной аппаратуры и расходных материалов. В 1994 г. уровень оплаты операций из государственных фондов был таким, что для покупки одного эмульсификатора стоимостью US$ 35000 нашему хирургу необходимо было выполнить 375 операций, в то время как американскому — всего 30 при условии оплаты только из «Medicare». Стоимость расходных материалов, предлагаемых зарубежными производителями, в 1,5 раза превышала уровень оплаты операции из фондов ОМС, что делало внедрение данной технологии нерентабельным [3, 12]. Перед нами стояла задача адаптации технологии факоэмульсификации катаракты к российским экономическим реалиям.

С этой целью в период освоения нового метода был использован один из первых вариантов факоэмульсификаторов фирмы «Alcon Co», относительно недорогой «Universal». Нами был предпринят ряд мер по замене импортных расходных материалов на более дешевые отечественные аналоги. Имплантировались преимущественно отечественные модели ИОЛ. Все это позволило снизить расходы в расчете на одну операцию с US$ 160 до US$ 20 [1, 3].

Проведенный анализ данных эндотелиоскопии показал, что применение усовершенствованного метода ФЭ с использованием отечественных ИОЛ, вискоэластиков и ирригационных растворов не приводит к статистически достоверной разнице в потере эндотелиальных клеток по сравнению с классической методикой [10].

Параллельно с освоением факоэмульсификации осваивались и внедрялись в практику альтернативные методы хирургии малого разреза — различные способы механической фрагментации и тоннельной экстракции катаракты [13]. Это оказалось полезным в том числе и для отработки техники факоэмульсификации, так как некоторые приемы операций аналогичны. В ряде случаев при тоннельной экстракции катаракты использовалась упрощенная методика ирригации-аспирации с применением предложенного нами устройства, что также оказалось полезным для освоения этапа эвакуации хрусталиковых масс при факоэмульсификации[1].

С открытием в декабре 2000 г. «Wet Lab» — учебного центра по обучению факоэмульсификации на специальных тренажерах, проблема освоения технической стороны ФЭ была успешно решена. Этот совместный проект фирмы «Alcon» (США), Медицинской академии последипломного образования и СПб филиала ФГУ МНТК «Микрохирургия глаза» им. акад. С.Н. Федорова Росздрава позволил каждому офтальмохирургу пройти двухнедельную подготовку на тренажерах в условиях, приближенных к реальным в операционной, с использованием аналогичных аппаратов, инструментов, вискоэластиков и ИОЛ. Высокий уровень теоретической подготовки курсантов обеспечивался лекциями одного из ведущих микрохирургов в области ФЭ катаракты. Возможность ежедневно наблюдать «живую хирургию», обсуждать варианты выполнения операции в зависимости от исходного состояния глаза, способы предупреждения осложнений и изменения тактики в нестандартной ситуации позволяла обучающимся глубже усвоить теорию, лучше подготовиться к самостоятельной работе и избежать в дальнейшем многих ошибок, свойственных периоду освоения новой технологии [6].

Широкое внедрение ФЭ в практику существенно тормозилось из-за более высокой себестоимости операции по сравнению с ЭЭК [3, 6]. Так, страховые компании способны оплатить клинике только 16% от минимальной цены факоэмульсификации, остальную сумму пациенты вынуждены доплачивать из своих средств. В результате в ряде случаев ФЭ не может быть выполнена по материальным причинам даже у тех пациентов, которым она могла быть рекомендована по медицинским показаниям *(рис. 1)*.

В 1994 г. в нашей клинике методом ФЭ были выполнены первые 16 операций, а в 1995 г. — уже 222. За 10 лет в общей сложности выполнено 21 047 факоэмульсификаций.

Динамика роста ФЭ катаракты за этот период представлена на *рис. 2 и 3*. Как видно на диаграммах, количество ФЭ ежегодно возрастало от 222 в 1995 г. до 7259 в 2004 г. Соответственно увеличилась и доля ФЭ в общем количестве операций по поводу катаракты от 2,6 до 73,9%, а доля ЭЭК за те же годы закономерно уменьшилась с 92,5 до 11,5%.

Распределение пациентов в зависимости от этиологии катаракты представлено на *рис. 4*. На диаграммах видно, что наибольшее количество операций (51.9%) в среднем за 10 лет выполнено по поводу осложненных катаракт, при этом доля осложненной катаракты по

[1]Баранов И.Я., Дятлов В.Н., Новак Я.Н. Упрощенная ирригационно-аспирационная система. Патент на полезную модель № 36973 от 10.04.02.

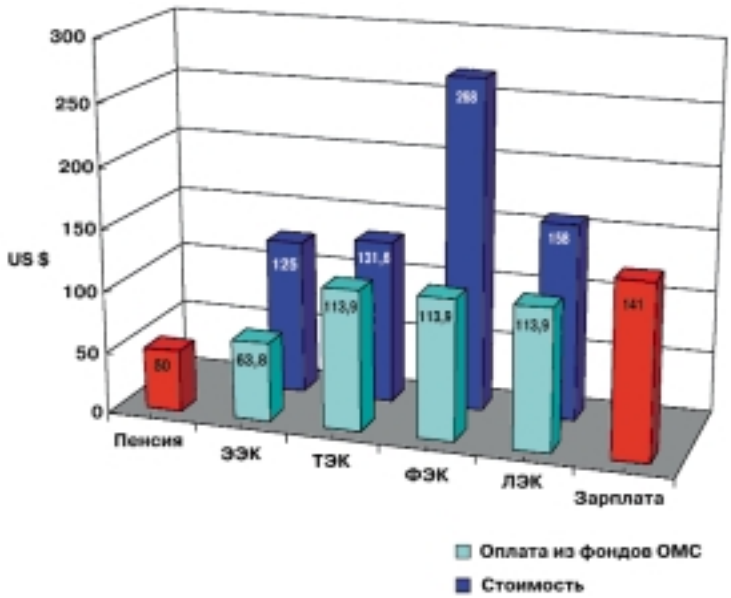

Рис. 1. Соотношение стоимости и оплаты за экстракцию катаракты

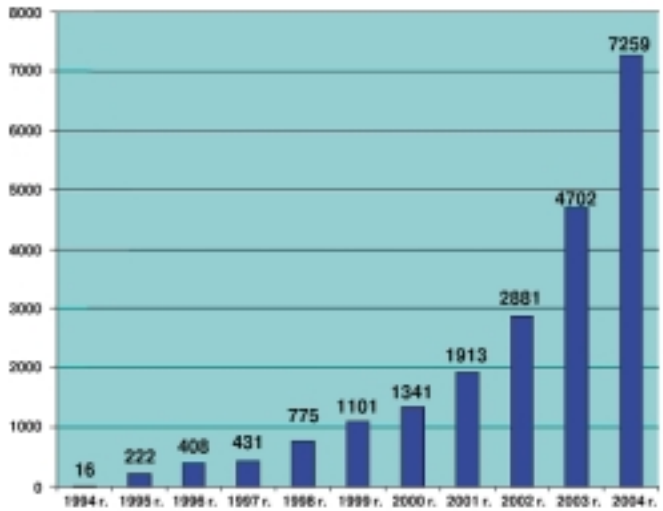

Рис. 2. Динамика роста количества ФЭ катаракты за 10 лет в абсолютных цифрах

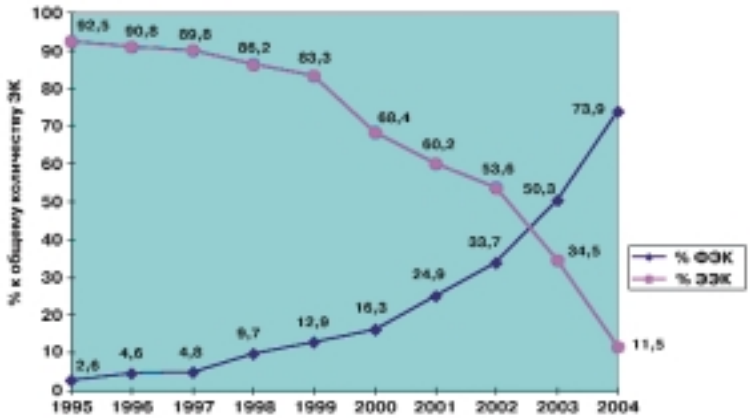

Рис. 3. Динамика изменения структуры операций катаракты за 10 лет в % к общему количеству экстракций катаракты

мере накопления опыта возрастала от 32,4% в 1995 г. до 45% в 2000 г. и 65,7% в 2004 г. Одновременно уменьшалось количество возрастных катаракт от 65,7% в 1995 г. до 52,4% в 2000 г. и 33,2% в 2004 г. В то же время доли врожденных и травматических катаракт оставались довольно стабильными на протяжении всех 10 лет.

Возрастная катаракта отличалась различной интенсивностью помутнений хрусталика *(рис. 5)*. У пациентов с сенильными катарактами в среднем за 10 лет начальная стадия

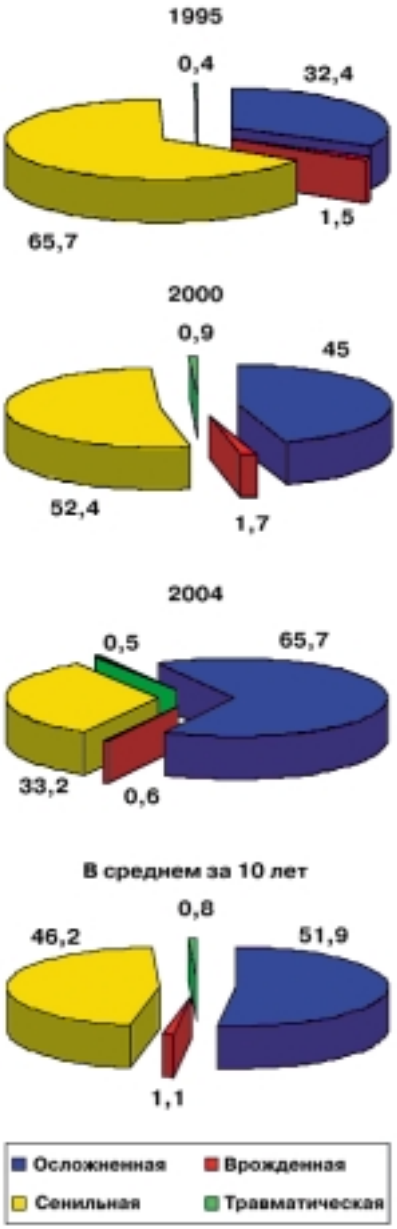

Рис. 4. Распределение пациентов в зависимости от этиологии катаракты (%)

Рис. 5. Распределение пациентов с возрастной катарактой в зависимости от клинической картины

Таблица 1

Комбинированные с ФЭ операции за период с 01.01.1995 по 31.12.2004 гг.

Операции	Количество	%
Гипотензивные операции:	107	31,8
в том числе:		
• глубокая склерэктомия	3	0,9
• непроникающая глубокая склерэктомия	18	5,3
• обратный циклодиализ	68	20,1
• транскорнеальная активизация зоны предыдущей гипотензивной операции[2]	6	1,8
• периферическая иридэктомия	12	3,6
Операции при отслойке сетчатки:	50	14,8
в том числе:		
• круговое вдавление склеры	12	3,6
• экстрасклеральное пломбирование разрыва сетчатки	4	1,2
• эндовитреальная лазерная коагуляция сетчатки	4	1,2
• комбинированные при отслойке	2	0,6
• удаление силикона и ПФОС	28	8,3
Синехиотомия	115	34,1
Пластика радужки, формирование зрачка	13	3,9
Закрытая задняя витрэктомия	38	11,3
Удаление внутриглазного инородного тела	5	1,5
Прочие (реваскуляризация хориоидеи, операции на веках, склеропластика, удаление птеригиума и другие)	9	2,7
Всего	337	100

[2]Баранов И.Я., Переведенцева Л.А. Способ восстановления гипотензивного эффекта антиглаукомных операций. Патент РФ № 2229866 от 22.10.02.

была диагностирована в 52,3% случаев, незрелая — в 31,9%, зрелая — в 14,2% и перезрелая — в 1,6% случаев. Удельный вес незрелых и начальных катаракт, оптимальных для ФЭ, составил в среднем 84,2%, в то время как в 15,8% случаев имели место зрелые и перезрелые катаракты. Однако обращает на себя внимание тот факт, что после открытия «WetLab» в конце 2000 г. и массового внедрения технологии ФЭ в практику филиала доля начальных и незрелых катаракт постепенно уменьшилась с 90.8% в 2001 г. до 70,2% в 2004 г., а зрелых и перезрелых катаракт за те же годы увеличилась с 9,2 до 29,8%.

У пациентов с осложненной катарактой отмечалась следующая сопутствующая патология: глаукома I-III стадий, в том числе ранее оперированная; сахарный диабет; миопия II-III степени; состояния после выполненных ранее рефракционных операций по поводу аномалий рефракции, в том числе после имплантации отрицательных ИОЛ; сублюксация хрусталика I-II степени; эксфолиативный синдром; отслойка сетчатки; гемофтальм. В данной группе пациентов чаще наблюдались неравномерные помутнения с наибольшей интенсивностью вдоль задней капсулы хрусталика; дистрофические изменения передней и задней капсул; задние синехии; ригидность зрачка; слабость связочного аппарата хрусталика. В ряде случаев наличие сопутствующей патологии потребовало выполнения комбинированных с факоэмульсификацией вмешательств *(табл. 1)*.

У пациентов с травматическими катарактами помутнения хрусталика часто сочетались с различными дефектами радужки; локальными или диффузными изменениями передней капсулы; выраженной гидратацией хрусталика; слабостью цинновых связок или частичным их отсутствием.

Острота зрения до операции варьировала в широких пределах: от правильной светопроекции до 0,8.

Операции проводили через склеро-роговичные и роговичные двухступенчатые самогерметизирующиеся тоннельные разрезы. Протяженность склерального тоннеля до прозрачной зоны роговицы составляла 2,0-3,0 мм, роговичного 2,0-2,5 мм. Непрерывный круговой капсулорексис выполняли с помощью

инъекционной иглы с загнутым концом или капсульным пинцетом. При необходимости переднюю капсулу окрашивали трипановым синим. Гидродиссекцию и гидроделинеацию осуществляли с помощью обычной канюли и шприца с ирригационным раствором.

В зависимости от плотности ядра и индивидуального опыта хирурга применялись различные варианты фрагментации и удаления хрусталика. В период освоения метода ФЭ обычно использовали один из способов, предложенных Gimbel, который стал традиционным, — «divide & conquer». По мере накопления опыта переходили к сочетанным приемам ультразвукового и механического воздействия — «stop & chop», «phaco-chop» и другим. В процессе освоения и совершенствования приемов проведения ФЭ мы постепенно пришли к пониманию того, что в данном методе ультразвук не является главной составляющей успеха. Безопасность и высокие функциональные результаты данного вмешательства в значительной мере определяются автоматическим поддержанием постоянства внутриглазного давления и, следовательно, формы роговицы, и тоннельным самогерметизирующимся разрезом. Кроме того, для успешного выполнения операции необходимы высококлассный коаксиальный микроскоп, вискоэластики и адаптированные к малому разрезу ИОЛ. Что же касается ультразвука, то для удаления мягких катаракт он вообще не нужен, а при дроблении плотных ядер активное применение бимануальной техники позволяет резко снизить ультразвуковую нагрузку на эндотелий роговицы и стекловидное тело [1]. В последнее время нами используется одна из самых современных методик дробления ядра, сочетающая в себе ультразвуковое и звуковое воздействие — технология Neo-Sonix, которая позволяет уменьшить ультразвуковую энергетическую нагрузку при эмульсификации ядер различной степени плотности [9]. Однако наилучшие функциональные результаты достигаются при начальной и незрелой катаракте, поэтому грамотный отбор пациентов для ФЭ не потерял своего значения.

Таблица 2

Виды моделей ИОЛ, имплантированных при ФЭ катаракты с 1995 по 2004 гг.

Название моделей	Количество	%
Гибкие ИОЛ	5430	26,2
в том числе:		
• «AcrySof» (Alcon)	5194	25,1
• «AcrySof ReStor» (Alcon)	102	0,5
• другие модели:		
из сополимера коллагена, силиконовые, гидрогелевые (ЭТП «МГ», Rayner, Storz, Hanita)	134	0,7
Жесткие ИОЛ	15291	73,8
в том числе:		
• «Т-26» (ЭТП «МГ»),	9364	45,2
• другие модели:		
ПММА (Alcon, Storz, Rumex), сапфировые	5927	28,6
ВСЕГО	20721	100

Остатки хрусталиковых масс удаляли бимануально с помощью наконечников для ирригации и аспирации, входящих в комплект факоэмульсификатора.

Операции ФЭ выполняли на приборах: Universal, Universal-II, Legacy-20000, ACCURUS, INFINITI (Alcon, США), Millenium (Bausch & Lomb, США), PREMIERE (STORZ, США).

Имплантацию ИОЛ выполняли после ФЭ катаракты в 98,5% случаев. Расчет оптической силы ИОЛ проводили по стандартной для системы ФГУ МНТК «Микрохирургия глаза» методике. Однако для пациентов, ранее перенесших рефракционное вмешательство по поводу миопии, во избежание ошибки при расчете силы ИОЛ необходимо вносить поправки в кератометрические данные. В ближайшие годы предвидится существенный рост числа таких пациентов [7]. Для имплантации использовали различные модели ИОЛ, как жесткие, так и гибкие. Эластичные модели ИОЛ применяются в нашей клинике с 1997 г. [4]. Всего за 10 лет имплантировано 20 721 ИОЛ, в том числе 5430 гибких моделей, что составило 26,2% *(табл. 2)*.

Использование жестких моделей ИОЛ диктовало необходимость расширения тоннельного разреза перед имплантацией до 5,5-6,0 мм, в зависимости от диаметра оптической части ИОЛ. Проведенная оценка самогерметизирующих свойств тоннельных разрезов в зависимости от их топографии, длины и уровня ВГД в условиях экспериментального исследования показала, что склеральные и роговично-склеральные тоннельные разрезы способны сохранять герметичность глазного яблока при увеличении длины операционной раны до 6,0 мм даже в случае повышения уровня ВГД до 100 мм рт.ст. Увеличение же длины чисто роговичной раны до 5,0 мм приводит к снижению ее самоадаптирующих свойств и разгерметизации глазного яблока при повышении уровня ВГД до 43 мм рт.ст., в связи с чем такие раны рекомендуется ушивать. Вместе с тем увеличение длины тоннельного разреза до 5,0 мм не оказывает существенного влияния на показатели остроты зрения и индуцированного астигматизма в отдаленном послеоперационном периоде (через 6 мес. и более после операции) [10].

В период начального освоения технологии ФЭ проводился тщательный отбор пациентов для операции. ФЭ выполняли только при отсутствии какой-либо сопутствующей патологии и при наличии оптимальных условий для операции — незрелой катаракты с ядром I-II степени плотности и достижении максимального мидриаза не менее

Таблица 3

Количество операционных и послеоперационных осложнений за период с 01.01.1995 по 31.12.2004 гг.

Осложнения	Количество	%
Операционные	559	2,70
в том числе:		
• разрыв задней капсулы хрусталика	319	1,60
• выпадение стекловидного тела	168	0,80
• отрыв цинновых связок	63	0,30
• фрагменты ядра в стекловидном теле	7	0,03
• экспульсивная геморрагия	1	менее 0,01
• прочие	1	менее 0,01
Послеоперационные	156	0,80
в том числе:		
• гифема	24	0,10
• децентрация ИОЛ	56	0,30
• иридоциклит	11	0,05
• эпителиально-эндотелиальная дис трофия роговицы	6	0,03
• отслойка сосудистой оболочки	13	0,06
• стекловидное тело в передней камере	31	0,15
• остатки хрусталиковых масс	5	0,03
• гипертензия	4	0,03

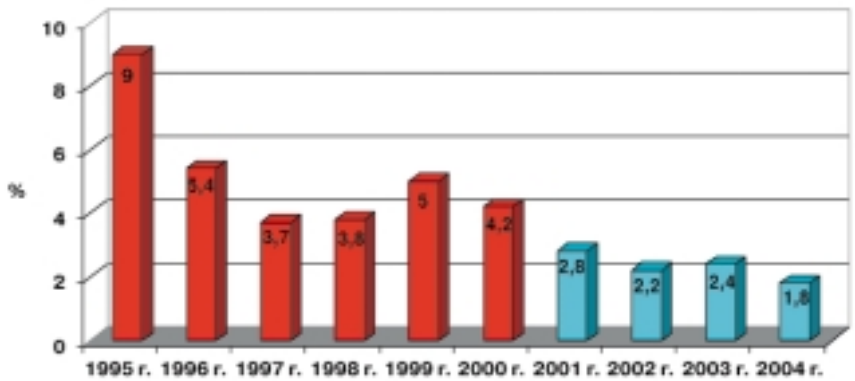

Рис. 6. Динамика частоты операционных осложнений при ФЭ катаракты за 10 лет (%)

5,0 мм. Тем не менее, на этапе освоения метода ФЭ (первые 100 операций) частота операционных осложнений достигала 9%, а послеоперационных — 28%. Среди операционных осложнений отмечены разрыв задней капсулы хрусталика в 8 случаях и надрыв цинновых связок — в 1 случае. Наиболее частым послеоперационным осложнением был отек роговицы различной степени выраженности (20 пациентов). В большинстве случаев отек роговицы был купирован медикаментозно в течение 5-7 дней, однако у 2 пациентов отек сохранялся более 3 недель, а у 1 из них развилась ЭЭД роговицы, потребовавшая в дальнейшем проведения сквозной субтотальной кератопластики. Децентрация ИОЛ отмечена в 4 случаях, при этом в одном из них выполнена репозиция ИОЛ оперативным путем. Послеоперационный иридоциклит наблюдался в 2 случаях. Повышение офтальмотонуса в первые дни после операции также отмечено в 2 случаях. Компенсация ВГД достигнута применением гипотензивных препаратов.

Несмотря на довольно высокий процент осложнений первых 100 операций, были достигнуты высокие функциональные результаты после ФЭ: некорригированную остроту зрения 0,5 и более получили 75% пациентов, при этом в 45% случаев острота зрения без коррекции была 0,8 и выше. Острота зрения с коррекцией 0,5 и выше отмечалась в 94% случаев. Сферическая коррекция в 93% случаев не превышала 1,5, а цилиндрическая была не более 1,0 у 81% пациентов.

Для выполнения первых 100 операций по новой технологии потребовалось 10 месяцев. Такое же количество ФЭ было выполнено всего за два последних операционных дня в 2004 г. При этом отмечено одно осложнение в ходе операции — выпадение стекловидного тела в переднюю камеру. В послеоперационном периоде в 10 случаях наблюдался отек роговицы I-II степени на протяжении первых 3-5 дней, в 2 случаях возник иридоциклит и в 1 случае выявлены хрусталиковые массы за ИОЛ, которые были удалены оперативным путем.

В среднем за 10 лет частота операционных осложнений составила 2,7%, а послеоперационных — 0,8%. Общее количество и структура операционных и послеоперационных осложнений за этот период приведены в *табл. 3*. Динамика частоты операционных осложнений представлена на *рис. 6*. Как видно на диаграмме, наибольшая частота осложнений наблюдалась в первые 6 лет освоения новой технологии (в среднем 4,5%). После открытия в конце 2000 г. учебного центра «Wet Lab» отмечается заметное снижение частоты операционных осложнений, в среднем до 2,3% в последние 4 года. Мы проанализировали зависимость частоты осложнений при ФЭ от ранее накопленного индивидуального опыта хирурга *(рис. 7)*. Оказалось, что при выполнении первых 50 операций экстракции катаракты по новой технологии частота осложнений составила в среднем 7,4%. По мере накопления опыта частота осложнений закономерно снижается и стабилизируется на уровне в среднем 0,7% при выполнении 500 и более операций ФЭ.

Анализ функциональных результатов, достигнутых в среднем за 10 лет, подтверждает неоспоримые преимущества ФЭ по сравнению с операциями, выполненными традиционным способом. Некорригированная острота зрения более 0,5 отмечена у 51,2% пациентов, а зрение с коррекцией более 0,5 получено в 86,9% случаев. Цилиндрическая коррекция в 97,5% случаев не превышала 2,5 дптр, от 3,0 дптр до 6,0 дптр наблюдалась в 2,5% случаев и в среднем за 10 лет составила 1,0 дптр.

Средняя продолжительность пребывания пациентов в стационаре после ФЭ составила 3,5 дня, тогда как после ЭЭК тот же показатель составил 5,1 дня.

Достижение высоких результатов возможно лишь при овладении в совершенстве техникой ФЭ. В этой технологии заложен практически неограниченный резерв для совершенствования. ФЭ действительно обеспечивает выход хирургии катаракты на новый качественный уровень. Последние тенденции связаны с минимизацией хирургических доступов; созданием оптических систем, восстанавливающих не только прозрачность оптики, но и восполняющих аккомодационную функцию хрусталика. Имплантация мультифокальных ИОЛ AcrySof Restor фирмы Алкон (США) позволяет добиться исключительно высоких результатов остроты зрения как вдаль, так и вблизи без дополнительной очковой коррекции [8]. Наша клиника является пионером по внедрению данной технологии в России. С декабря 2003 г. по декабрь 2004 г. по этой методике выполнено более 100 операций. Мы вплотную приближаемся к решению проблемы пресбиопии хирургическим путем и возможности решения большинства рефракционных проблем за счет хирургии хрусталика.

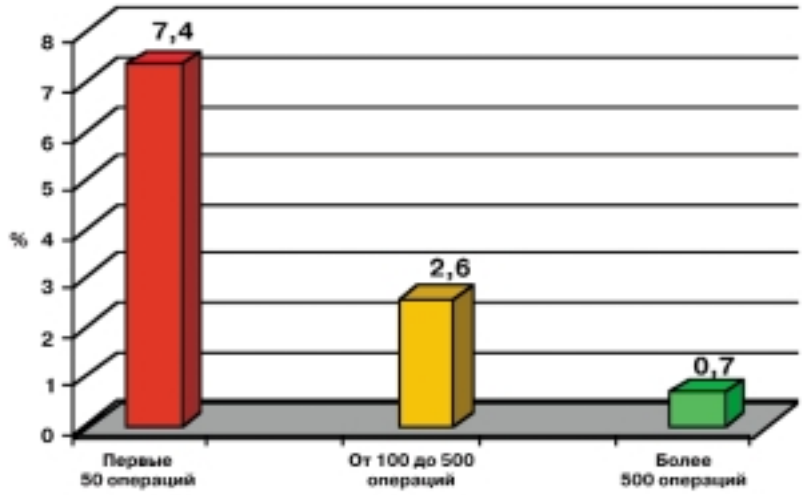

Рис. 7. Зависимость частоты осложнений при ФЭ катаракты (%) от опыта хирурга (количества ранее выполненных ФЭ)

ЛИТЕРАТУРА

1. *Балашевич Л.И.* К дискуссии по проблеме факоэмульсификации катаракты // Новое в офтальмологии.– 1996.– № 4.– С. 45-47.

2. *Балашевич Л.И.* Подготовка офтальмохирургов: решающий шаг на пути ее улучшения и интенсификации // Окулист.– 2000.– № 8.– С. 11.

3. *Балашевич Л.И., Тахтаев Ю.В.* Проблемы внедрения факоэмульсификации в России // Научно-практ. конф. офтальмологов Респ. Беларусь, 6-я: Тез. докл.– Минск, 1996.– С. 19-20.

4. *Балашевич Л.И., Тахтаев Ю.В.* Первый опыт клинического применения интраокулярных линз AcrySof // Новое в офтальмологии.– 1998.– № 2.– С. 45-45.

5. *Балашевич Л.И.* Факоэмульсификация катаракты: перспективы внедрения в новом тысячелетии // Современные технологии хирургии катаракты. Лечение с гарантированным функциональным результатом: Научно-практ. конф.: Доклад.– М., 2000. (МНТК «МГ»).

6. *Балашевич Л.И.* Экономические и профессиональные проблемы внедрения факоэмульсификации катаракты // Современные технологии хирургии катаракты — 2001: Сб. науч. статей.– М.: МНТК «МГ», 2001.– С. 35-39.

7. *Стахеев А.А., Балашевич Л.И.* Определение преломляющей силы роговицы для расчета интраокулярных линз после ранее произведенных рефракционных операций // Офтальмохирургия и терапия.– 2002.– Т. 2.– № 2.– С. 2-9.

8. *Тахтаев Ю.В., Балашевич Л.И.* Первый опыт клинического применения мультифокальных интраокулярных линз ReStor® // Офтальмохирургия.– 2004.– № 3.– С. 30-33.

9. *Тахтаев Ю.В., Балашевич Л.И.* Сравнительная оценка эффективности звуковой и ультразвуковой факоэмульсификации при применении технологии Avantec NeoSonix // Новое в офтальмологии — 2003.– № 1.– С. 42.

10. *Тахтаев Ю.В.* Особенности факопротезирования при факоэмульсификации: Автореф. дис. ... канд. мед. наук.– СПб., 1999.– С. 15-20.

11. *Тахчиди Х.П., Балашевич Л.И., Баранов И.Я.* Механическая факофрагментация и тоннельная экстракция катаракты: Учебное пособие.– СПб., 2003.– С. 2-12.

12. *Balashevich L.* Mass Cataract Surgery // Congress of European Society of Cataract an Refractive Surgeons, 15th.– Prague, 1997.– P. 78.

13. *Balashevich L., Tachtaev J.* Phaco in Russia: the problems and ecisions // Annual meeting of German Ophthalmic Surgeons, 9-th: Abstracts.– Nurnberg, 1996.– P. 3.

14. *Kelman C.* Phacoemulsification an aspiration (a new technique of cataract removal). A preliminary report // Am. J. Ophthalmol.– 1967.– Vol. 64.– No 1.– P. 23-25.

15. *Kelman C.* The history an evelopment of phacoemulsification // Int. Ophthalmol. Clin.– 1994.– Vol. 34.– No. 2.– P. 1-12.

16. *Maloney W.F., Shapiro .R.* Universal small incision for cataract surgery // J. Cataract Refract. Surg.– 1991.– Vol. 17.– P. 702-705.

Поступила 02.03.05

УДК 617.753.29-089:617.741-007.21.87

Одномоментная билатеральная имплантация факичной ИОЛ модели Artisan у пациента с миопией высокой степени

Б.Э. Малюгин, К. Будо, Т.А. Морозова

ФГУ «МНТК «Микрохирургия глаза» им. акад. С.Н. Федорова Росздрава», Москва

В последнее время офтальмохирурги все больше внимания уделяют методу имплантации интраокулярных линз (ИОЛ) в факичные глаза. Всплеск интереса к данному виду коррекции связан с рядом объективных причин.

В первую очередь с тем что, несмотря на совершенствование технологий персонализированной абляции с использованием лазерного луча в виде летающего пятна малого диаметра, оптимизированного распределения энергии в фокусе, систем слежения, а также применение анализаторов волнового фронта и появление новых видов лазеров (твердотельных, фемтосекундных) и ряда других нововведений, к сожалению, пока не удалось достичь точно прогнозируемой рефракции у пациентов, особенно при высоких степенях аметропий. Во-вторых, невозможно полностью предсказать регенераторный ответ тканей роговицы, предупредить появление помутнений, индуцированных аметропий, а также кератэктазии.

Кроме того, согласно современным представлениям считается, что исследование остроты зрения лишь частично характеризует функцию зрительного анализатора, все больше внимания уделяется показателям качества зрения — пространственной контрастной чувствительности, остроте зрения в вариабельных условиях освещения, наличию или отсутствию аберраций высокого порядка и ряду других. С учетом этих представлений рефракционными хирургами проводится большая работа по оптимизации профилей абляции, в особенности при сочетании нескольких видов аметропий, использованию оптических зон большого диаметра, сглаживанию профиля переходных зон в парацентральных участках роговицы. И все же, интерес офтальмохирургов к поиску альтернативных методов рефракционной хирургии не ослабевает. В полной мере это следует отнести к проблеме имплантации факичных ИОЛ.

История данного вида коррекции берет начало с первых сообщений B. Strampelli (1954) об имплантации переднекамерной ИОЛ из ПММА с капроновыми гаптическими элементами при монолатеральной миопии. Позднее метод был развит и усовершенствован в работах G. Baikoff, С.Н. Федорова, В.К. Зуева, М.Л. Двали, P. Fechner, J. Worst и многих других видных офтальмологов.

Разрабатывались три основных варианта ИОЛ в зависимости от метода фиксации: с креплением в углу передней камеры, за радужку и в задней камере. Вследствие большого количества осложнений в послеоперационном периоде после имплантации переднекамерных ИОЛ, последние не получили большого распространения в практике. Напротив, низкий процент осложнений при использовании линз заднекамерной фиксации и с креплением за радужку со временем определил их конкурентоспособность. На сегодняшний день выпускается семь моделей факичных ИОЛ, различных по конструкции, материалам и методам фиксации.

Мы хотим представить клинический случай одномоментной билатеральной имплантации факичной ИОЛ Artisan (Ophtec BV, Голландия), проведенной бельгийским офтальмологом Camille Budo в рамках «живой» хирургии на V Международной конференции «Современные технологии хирургии катаракты», проходившей 5-6 ноября 2004 года в ГУ МНТК «Микрохирургия глаза» им. акад. С.Н. Федорова в Москве.

Следует отметить, что прототипом данной линзы стала так называемая линза-краб (iris-claw lens), предложенная в начале 70-х годов доктором J.Worst для коррекции афакии. Название линзы отражает особенность конструкции ее гаптических элементов, выполненных в виде клешней, в которых зажимается складка радужки, тем самым, обеспечивая надежную фиксацию ИОЛ. Линза Artisan выполнена целиком из ПММА, оптическая часть имеет диаметр от 5,5 до 6,0 мм, общий размер составляет 8,5 мм. Профиль факичной линзы модифицирован по сравнению с прототипом и имеет не плоскостную, а дугообразную форму, что позволяет отодвинуть оптику ИОЛ от радужки и области зрачка, тем самым не нарушая подвижность последнего. В передней камере линза фиксируется на 3 и 9 ч за периферическую

часть радужки. При правильной фиксации вероятность овализации зрачка в послеоперационном периоде минимальна. Преимуществом данного типа линз по сравнению с заднекамерными моделями является то, что после имплантации линза Artisan удалена как от эндотелия роговицы, так и от передней поверхности естественного хрусталика. Фирма Ophtec производит линзы различной диоптрийности, что дает возможность использовать ее для коррекции как миопии, так и гиперметропии.

К основному недостатку линзы следует отнести жесткость конструкции и невозможность имплантации через малый самогерметизирующийся разрез. Необходимость шовной герметизации раны приводит к индукции астигматизма особенно в раннем послеоперационном периоде и удлиняет срок зрительной реабилитации. Однако уже имеются первые клинические результаты имплантации новой эластичной линзы Artiflex с силиконовой оптикой и гаптическими элементами из ПММА (Budo C., XXII Конгресс Европейского общества катарактальных и рефракционных хирургов (ESCRS), Париж, 2004). Имплантация этой линзы возможна и безопасна уже при близорукости от -2,0 дптр и требует проведения малого разреза 3,2 мм, что в свою очередь снижает риск послеоперационных осложнений.

К настоящему моменту наши зарубежные коллеги определились с показаниями к имплантации факичных ИОЛ, основным из которых является миопия более 10 дптр, хотя производитель выпускает линзы, начиная с -2,0 дптр. Как правило, решение о проведении факичной имплантации ИОЛ определяется индивидуально не только в зависимости от степени близорукости, но и ряда других факторов, ведущим из которых является толщина роговицы, ограничивающая глубину лазерной абляции.

К противопоказаниям следует отнести глубину передней камеры (измеряемой от задней поверхности роговицы до передней поверхности хрусталика) менее 3,0 мм, плотность эндотелиальных клеток менее 2100 на 1 мм^2, истинное ВГД не выше 17 мм. рт.ст., операция не может быть проведена у пациентов с сопутствующей патологией органа зрения (глаукомой, помутнением хрусталика, макулярной патологией, при хронических воспалительных и аллергических заболеваниях).

Пациентка К., 19 лет, обратилась в нашу клинику по поводу стационарной осевой миопии высокой степени обоих глаз, сложного миопического астигматизма левого глаза. В анамнезе обращало на себя внимание проведение склероукрепляющей операции на обоих глазах в 1999 г.

При обследовании:

Данные рефрактометрии на фоне узкого зрачка:

OD sph -8,00 D cyl -0,25 D ax 75°
OS sph -8,5 D cyl -1,25 D ax 175°

Данные рефрактометрии на фоне циклоплегии:

OD sph -7,75 D cyl -0,75 D ax 71°
OS sph -7,75 D cyl -0,5 D ax 156°

Субъективая визометрия:

Vis OD= 0,04 с sph -8,00 D =1,0
Vis OS= 0,04 с sph -7,75 D cyl -1,0 D ax 175°=0,9

Кератометрия:

OD 43,50 ax 35° OS 43,00 ax 175°
43,25 ax 125° 44,25 ax 85°

Кератопахиметрия в центре составила:

OD 455 мкм OS 457 мкм

Плотность эндотелиальных клеток:

OD 2800 кл/мм^2 OS 2700 кл/мм^2

Пневмотонометрия:

OD 17 мм. рт.ст. OS 19 мм. рт.ст.

Биометрия:

глубина передней камеры, мм
OD 3,73 OS 3,86
толщина хрусталика, мм
OD 3,57 OS 3,50
длина глаза, мм
OD 25,76 OS 25,76

Характер зрения — бинокулярное неустойчивое.

Офтальмоскопия: OU: ДЗН бледно-розовый, границы четкие, миопический конус, на периферии сетчатки грубых дистрофических изменений и патологических очагов не выявлено, ход сосудов не изменен.

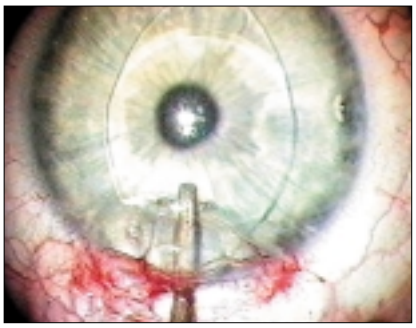

Рис. 1. Этап имплантации ИОЛ

Учитывая данные исследования, а также невозможность получения эмметропии в послеоперационном периоде в результате проведения эксимерлазерной коррекции с учетом пахиметрии, больной рекомендована имплантация отрицательных факичных ИОЛ Artisan на обоих глазах.

5 ноября 2004 г. проведена одномоментная билатеральная имплантации факичных ИОЛ Artisan, хирург — C. Budo (Бельгия). На OD имплантирована отрицательная ИОЛ силой -10,0 дптр, на OS — отрицательная ИОЛ силой -9,0 дптр.

Техника операции. Операцию выполняли под общей анестезией. Перед операцией зрачок был максимально сужен с помощью инстилляций 1% раствора пилокарпина гидрохлорида. После обработки операционного поля выполнены 2 парацентеза на 10 и 2 ч для введения инструментов и основной роговичный разрез длиной 6,2 мм на 12 ч для имплантации ИОЛ. В переднюю камеру введены миотик (ацетилхолин) и вискоэластик (ARTIVISC). Линза имплантирована в переднюю камеру с помощью пинцета над глайдом для защиты передней капсулы хрусталика *(рис. 1)* и ротирована таким образом, чтобы гаптические элементы располагались горизонтально. Глайд был удален из передней камеры, проведена окончательная центрация ИОЛ по отношению к зрачку. Затем через дополнительные парацентезы с помощью специальных инструментов проведена «энклавация» или фиксация

Рис. 2. Этап «энклавации»

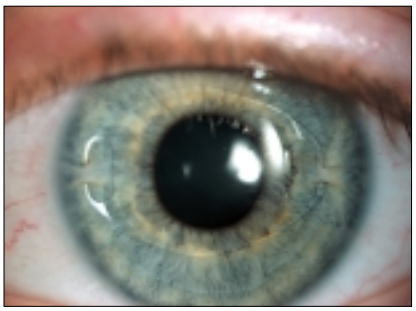

Рис. 3. Глаз после имплантации факической ИОЛ

гаптических элементов (ущемление периферической части радужки на 3 и 9 ч в «клешнях» ИОЛ) — особый этап операции, который определяет взаиморасположение ИОЛ, радужки и естественного хрусталика, а в конечном итоге надежность и безопасность последующего нахождения ИОЛ в передней камере *(рис. 2)*.

Окончательные этапы операции включали базальную иридэктомию, вымывание вискоэластика и наложение узловых швов на роговицу (нейлон 10-0).

Послеоперационный период без особенностей. В раннем послеоперационном периоде:

Vis OD= 0,7 с ∅ 3 мм cyl -0,75 D ax 5°=0,9

Vis OS= 0,7 с ∅ 3 мм cyl -0,5 D ax 170°=1,0

По данным объективной рефрактометрии остаточная рефракция составила:

OD sph +0,25 D cyl -2,00 D ax 5°

OS sph +0,5 D cyl -0,75 D ax 170°

При кератометрическом исследовании выявлено появление индуцированного астигматизма на правом глазу:

OD 42,50 ax 180° OS 43,00 ax 170°
45,00 ax 90° 44,00 ax 80°

По данным пневмотонометрии:

OD 15 мм рт.ст. OS 17 мм рт. ст.

При осмотре на 1-е сутки после операции отмечалась следующая картина: конъюнктива практически спокойна, роговица прозрачная, шов чистый, края раны адаптированы, незначительный эффект Тиндаля I степени во влаге передней камеры. ИОЛ в правильном положении, центрирована, единичные пигментные преципитаты на передней и задней поверхности ИОЛ, зрачок круглый, 3 мм в диаметре, радужка спокойна, определяется диастаз между задней поверхностью ИОЛ и передней поверхностью естественного хрусталика. Собственный хрусталик прозрачен, глубжележащие оптические среды не изменены. В течение первых 2 суток после операции отмечали овализацию зрачка на левом глазу, которая исчезла к 3-м суткам.

Через 3 мес. наблюдения после операции:

Vis OD= 1,0 без коррекции

Vis OS= 1,0 без коррекции

По данным объективной рефрактометрии остаточная рефракция составляет:

OD sph -0,25 D cyl -0,5 D ax 25°

OS sph +0,25 D cyl +0,75 D ax 61°

При кератометрическом исследовании выявляется редукция (нейтрализация) астигматизма на обоих глазах:

OD 43,25 ax 173° OS 43,25 ax 2°
44,00 ax 83° 43,50 ax 92°

По данным пневмотонометрии:

OD 15 мм рт.ст. OS 16 мм.рт.ст.

Плотность эндотелиальных клеток:

OD 2800 кл/мм^2 OS 2700 кл/мм^2

По данным биомикроскопии обоих глаз: слизистая спокойна, роговица прозрачная, шов чистый, влага передней камеры прозрачная, ИОЛ в правильном положении, центрирована, зрачок круглый, 3 мм в диаметре, радужка спокойна, определяется диастаз между задней поверхностью ИОЛ и передней поверхностью естественного хрусталика, хрусталик прозрачен *(рис. 3)*. По данным ультразвуковой биомикроскопии обоих глаз: ИОЛ в правильном положении, радужка интактна, имеется щель между капсулой естественного хрусталика и ИОЛ.

Правильный выбор тактики лечения подтверждается состоянием зрительных функций в послеоперационном периоде и быстрой реабилитацией. Субъективно пациентка полностью удовлетворена проведенным оперативным лечением. Короткий период выздоровления и высокое качество зрительных функций позволили ей быстро вернуться к обычному образу жизни и справляться со значительными зрительными нагрузками на фоне активного учебного процесса.

Мы выражаем свою признательность д-ру C. Budo за его участие в V Международной конференции «Современные технологии хирургии катаракты» и блестящую хирургию.

VIII СЪЕЗД ОФТАЛЬМОЛОГОВ РОССИИ

Москва, 1-4 июня 2005 г.

VIII съезд офтальмологов России, посвященный памяти академика С.Н. Федорова и 120-летию Общества офтальмологов России (ООР), проходил с 1 по 4 июня 2005 г. в здании Правительства Москвы. На съезде присутствовали 1442 офтальмолога, из них 285 делегатов съезда, уполномоченных решать организационные вопросы ООР. Работу съезда обслуживали 123 человека оргкомитета. Освещали работу съезда 15 журналистов и 3 телекомпании.

Первого июня 2005 г. в Большом конференц-зале прошло Пленарное заседание. Места в президиуме заняли 40 человек: Представители власти, Правительства Москвы, Общества слепых, Фонда областного обязательного медицинского страхования, Российского медицинского общества.

Ошеломляющим сюрпризом для всех присутствующих зазвучал всем знакомый глубокий баритон Святослава Николаевича, который с большого экрана, с трибуны VII съезда офтальмологов России обращался к собравшимся с призывом встречаться чаще и объединять свой интеллект, создавая новые технологии для блага России. После исполнения Гимна России VIII съезд офтальмологов был объявлен открытым.

С приветствиями выступили Председатель Комитета Госдумы по охране здоровья Яковлева Т.В., руководитель Департамента здравоохранения г. Москвы Сельцовский А.П., Президент Всероссийского общества слепых Неумывакин А.Я., Исполнительный директор областного фонда ОМС Черепова А.А., Генеральный секретарь Российского медицинского общества Михайлов Л.А., Главный офтальмолог Украины Сергиенко Н.М., Главный офтальмолог Белоруссии Бирич Т.А., директор глазной клиники г. Токио Кодо Окуяма, ведущие офтальмологи России и стран ближнего и дальнего зарубежья, проректор Харбинского Университета (Китай) Ли Юкунь. Почетное место в Президиуме заняли обе дочери С.Н. Федорова — Ирина Святославна и Ольга Святославна.

Минутой молчания присутствующие почтили светлую память ушедших из жизни коллег.

Избрав рабочие органы съезда (редакционная и мандатная комиссии и секретариат), съезд приступил к выполнению научной программы.

В докладе «120 лет Обществу офтальмологов России» Либман Е.С. осветила основные вехи становления ООР и отметила заслуги ведущих офтальмологов того времени.

Здание Правительства Москвы

Приветственное слово генерального директора ФГУ «МНТК «Микрохирургия глаза» им. акад. С.Н. Федорова Росздрава» Тахчиди Х.П.

Председатель Комитета Госдумы по охране здоровья Яковлева Т.В.

Руководитель Департамента здравоохранения г. Москвы Сельцовский А.П.

Программные доклады по важнейшим проблемам офтальмологии. Слева — Гундорова Р.А. (Москва), справа — Волков В.В. (Санкт-Петербург)

Тахчиди Х.П. в докладе «Жизненный путь и творческое наследие академика С.Н. Федорова» отразил яркую творческую жизнь Святослава Николаевича, его неоценимый и гениальный вклад в отечественную и мировую офтальмологию. Далее были сделаны 8 программных докладов по важнейшим проблемам офтальмологии: «Организационные вопросы оказания офтальмологической помощи и подготовки кадров» (Мошетова Л.К., Аветисов С.Э., Тахчиди Х.П., Нероев В.В.); «Слепота и инвалидность по зрению в России» (Либман Е.С.); «Современные возможности коррекции рефракционных нарушений» (Аветисов С.Э.); «Современные аспекты эндовитреальной хирургии» (Тахчиди Х.П.); «Современная боевая травма глаза» (Волков В.В.); «Травмы органа зрения: нерешенные вопросы» (Гундорова Р.А.); «Состояние и современные аспекты детской офтальмологии» (Хватова А.В.); «Перспективы развития детской офтальмологии» (Сидоренко Е.И.).

Второго и третьего июня 2005 г. проходили научные заседания в 4 залах по 16 основным проблемам офтальмологии: «Коррекция рефракционных нарушений», «Глаукома», «Детская офтальмология», «Заболевания сетчатки и зрительного нерва», «Офтальмотравматология», «Витреоретинальная хирургия», «Миопия», «Лечение заболеваний придаточного аппарата глазного яблока», «Офтальмопластика», «Нарушения глазодвигательного аппарата и бинокулярного зрения», «Медико-социальные проблемы, заболеваемость, инвалидность, слепота, слабовидение, реабилитация», «Организация офтальмологической помощи, кадровая политика», «Лечение заболеваний хрусталика, хирургия катаракты», «Воспалительные, инфекционные и аллергические заболевания глаз», «Заболевания роговицы, кератопластика, кератопротезирование, глазной банк», «Современные методы диагностики и морфо-функциональная характеристика заболеваний

Почетный гость съезда Кодо Окуяма (Япония)

Дискуссия на секционном заседании

Большой президиум съезда

Награждение генеральных спонсоров съезда



В выставке офтальмологического оборудования и лекарственных препаратов приняли участие 60 отечественных и зарубежных фирм

В каждой секции авторитетной комиссией был выбран лучший стендовый доклад и награждены их авторы

Обучающие курсы, проведенные силами ведущих специалистов ФГУ МНТК «МГ», НИИ глазных болезней РАМН, МНИИ глазных болезней им. Гельмгольца, Российского государственного медицинского университета, посетили 596 человек

органов зрения», «Офтальмоонкология». На 16 секционных заседаниях было сделано 212 научных, прекрасно иллюстрированных докладов. Издан сборник тезисов, который включил 973 статьи по 16 основным научным направлениям.

На съезде было представлено 106 великолепно оформленных стендовых докладов. Оценив их содержание, иллюстрации и оформление, авторитетная комиссия выбрала по одному лучшему докладу в каждой из секций, а их авторы были награждены дипломами.

Научная программа съезда включала 9 сателлитных симпозиумов, на которых было сделано в общей сложности 63 доклада. В рамках съезда впервые был проведен совместный симпозиум Европейского и Американского обществ катарактальных и рефракционных хирургов (ESCRS/ASCRS). В организации сателлитных симпозиумов приняли участие фирмы: Bausch&Lomb «Синдром «сухого глаза», Carl Zeiss «Новые диагностические технологии в офтальмологии», Трейдомед и Российский офтальмологический альянс «Ретина-2005», BSC-медикал «Новейшие технологические разработки в хирургии катаракты», Промед-экспортс «Медикаментозные и физиотерапевтические пути терапии прогрессирующей близорукости», Мукос-фарма «Системная энтеротерапия в офтальмологии», Интел-мед «Новые возможности ультразвуковой диагностики», Эко-Мир «Заболевания макулы. Современные методы диагностики, профилактики и лечения».

31 мая 2005 г. в рамках VIII съезда офтальмологов России прошли курсы, проведенные силами ведущих сотрудников ФГУ МНТК «МГ», НИИ глазных болезней РАМН, Российского государственного медицинского университета, МНИИ глазных болезней им. Гельмгольца, которые посетили 596 человек.

Почетный Председатель ООР — Либман Е.С.

Почетный член ООР — Краснов М.М.

На съезде работала выставка, в которой приняли участие 60 отечественных и зарубежных фирм. Порадовало возросшее число отечественных фирм-производителей.

У VIII съезда офтальмологов России было 9 генеральных спонсоров: Alcon, Bausch&Lomb, ДжаМП-Japan Medical Products, МОНОЛИТ, Zeiss, R-OPTICS Rumex, Optimed, Офтальмика, Трейдомед и 8 официальных спонсоров, включая: Юнимед, Вартамана Интернешнл Тредерс, Rosslyn Medical, Leica, Sifi, Corneal, Объединенная Медицинская группа.

3 июня 2005 г. состоялось заседание, посвященное организационным вопросам ООР. И.о. Председателя Общества офтальмологов России сделала доклад о работе Президиума и Правления ООР за отчетный период (2000 — 2005 г.г.). Тайным голосованием избрано новое Правление (183 человека), в которое вошли ведущие офтальмологи России и Председатели 78 региональных обществ офтальмологов. Новым Председателем ООР был избран Генеральный директор ФГУ «МНТК «Микрохирургия глаза» им. акад. С.Н. Федорова Росздрава» Тахчиди Христо Периклович.

4 июня 2005 г. на своем первом Пленуме Правление избрало Президиум в составе 36 человек и 4 заместителей Председателя ООР: Аветисова С.Э., Мошетову Л.К., Нероева В.В. и Догу А.В., ответственного секретаря ООР — Ходжаева Н.С. Председателем ревизионной комиссии стал Бочаров В.Е.

На церемонии закрытия были подведены итоги работы съезда, которая оказалась очень плодотворной, насыщенной новыми сведениями по всем основным проблемам офтальмологии. Прошло награждение памятными дипломами Генеральных спонсоров и Почетных членов Общества офтальмологов России, избранных на VII и VIII съездах. Ими стали: Почетный Председатель ООР — Е.С. Либман. Почетные члены: К.В. Трутнева, Э.С. Аветисов, В.В. Волков, М.М. Краснов, А.П. Нестеров, Т.В. Бирич, И.М. Логай.

Участники и делегаты VIII съезда ООР, разъезжаясь по регионам и возвращаясь к рабочим будням, увозили колоссальные впечатления о новой научной информации и о встречах со своими коллегами по цеху. Все участники съезда выражали глубокую признательность сотрудникам ФГУ МНТК «МГ» за труд по подготовке съезда, который они, в основном, взяли на себя. Самой высокой оценкой многомесячной работы организаторов VIII съезда были слова: «Вы устроили нам большой и светлый праздник!».

Профессор Мороз З.И.,
ФГУ МНТК «Микрохирургия глаза»,
Москва

REFRACTIVE SURGERY

Laser Thermokeratoplasty (LTK): Calorimetric, Spectroscopic, and Morphological Studies

A.D. Semenov, A.V. Doga, I.A. Mushkova, E.G. Antonova, A.N. Bessarabov

Sv. Fyodorov Eye Microsurgery Complex, Moscow

Purpose

Determination of the optimal wavelength and power of laser radiation for LTK on the basis of spectroscopic, calorimetric, and morphological methods.

Material and methods

We used IR-laser: Ho, Im, Cr with 2.12 µm wavelength and 0.5 sec of influence. LTK was performed using the contact method with the beam focused by sapphire lens intrastromally at a depth of 280 µm with different radiation power.

Spectroscopic studies were performed using spectrometer SF-8 (Russia). We examined spectra of water, native egg white, and human cornea in infrared range. Calorimetric studies were carried out using differential scanning calorimeter «Setaram» (France). We examined 22 corneas of 11 chinchilla rabbits preoperatively and 30 days postoperatively.

Results

Spectroscopic and calorimetric studies allowed us to choose optimal wavelength for LTK at 2.12 µm and to confirm that denaturation of the corneal collagen starts already at 63.5°C and thermodynamic properties of the corneal tissue change during its regeneration. Differential scanning calorimetry made it possible to develop the method for calculation of LTK parameters based on the found dependence of coagulate volume and refractive effect, respectively, on radiation power.

Morphological examination of rabbit corneas showed that LTK with 2.12 µm wavelength and power parameters defined with the developed method of calculation caused compensated morphological alterations in the given volume of the corneal tissue.

Conclusions

Laser radiation of LTK with 2.12 µm wavelength and power parameters defined with the developed method of calculation causes compensated morphological alterations in the given volume of the corneal tissue.

CATARACT SURGERY AND IOL IMPLANTATION

Surgical Correction of Hyperopia and Presbyopia by Refractive-Diffractive Pseudoaccommodating Intraocular Lenses AcrySof ReSTOR®

Yu.V. Takhtaev, L.I. Balashevich

Sv. Fyodorov Eye Microsurgery Complex, St.-Petersburg Branch

Purpose

Analysis of the follow-up of implantation of pseudoaccommodating IOL AcrySof ReSTOR SA60D3® in patients after substitution of transparent lens to correct high hyperopia and presbyopia.

Material and methods

We have operated on 27 patients between the ages of 38 and 54 years with hyperopic refraction at 3.0 to 13.5 D. All patients have undergone removal of the transparent lens through 3.0 mm tunnel incision using phacoemulsificator INFINITY with intracapsular implantation of IOL AcrySof ReSTOR SA60D3®. Operation was performed in both eyes 2 months apart. We examined near and far binocular visual acuity, determined the nearest point of clear vision, and compared frequency-contrast sensitivity in different illumination conditions. Control group comprised 30 patients with high hyperopia, who had undergone phacoemulsification with implantation of monofocal IOL AcrySof SA60AT.

Results

Aim refraction with deviation from it by not more than ±0.5 D was achieved in 23 patients of the main

group. In four cases, deviation from the predicted refraction amounted at 0.5 to 0.75 D. In more than half patients of the main and control groups, far visual acuity amounted at 0.8 and higher. Near visual acuity at 27-32 cm was 0.8 and higher in all patients with AcrySof ReSTOR while it was not higher than 0.3 in the control group. Contrast sensitivity in photopic and twilight conditions was slightly lower at low frequencies in patients with AcrySof ReSTOR as compared to the control group but the difference was insignificant.

Conclusions

The results obtained indicate that the development of modern diffractive-refractive lenses AcrySof ReSTOR opens prospects for wider use of removal of the transparent lens for correction of refraction abnormalities and elimination of presbyopia.

Experience in Using Laser Power of 1.44 µm Nd:YAG Laser in the Surgery of Hypermature Cataract in Southern Russia

E.V. Leskutkina, V.A. Krylov[1], V.G. Kopaeva

[1]Sv. Fyodorov Eye Microsurgery Complex, Krasnodar Branch; Sv. Fyodorov Eye Microsurgery Complex, Moscow

Purpose

To determine the possibility to use home YAG laser system with 1.44 µm wavelength for removal of hypermature complicated cataracts.

Material and methods

We used home complex for laser cataract extraction «Rakot-6». The technique implies vacuum retention of the nucleus with its simultaneous rotation using irrigation-aspiration tip inside the capsular bag with simultaneous laser fragmentation of the nucleus periphery.

We performed 274 operations of which 69 were analyzed. Age of the patients varied from 43 to 86 years. Preoperative visual acuity was from right light perception to 0.05. Normal IOP was recorded in 64 (82.8%)eyes.

Concomitant eye pathology was found in 42 cases (60.9%): high myopia in five eyes, diabetic retinopathy — 12, glaucoma — 3, macular dystrophy — 19, optic atrophy — 3. Maximal follow-up was four years.

Results

Intraoperative complications — one break of the posterior lens capsule. In postoperative period, there were three cases of intaocular pressure elevation to 28-30 mm Hg with compensation within one day. Corneal edema was observed in one case with narrow pupil. Loss of endothelial cells was not more than 8%. Visual acuity amounted at 0.5 and higer in 73% of cases while it was lower than 0.5 in cases with concomitant pathology.

Conclusions

The use of home Nd-YAG laser with 1.44 µm wavelength is safe for eyes with not only soft cataracts but dense, hypermature, and complicated ones, including with high axial myopia. Laser extraction of hypermature cataracts is safe and sparing power method providing quick rehabilitation of patients with stable clinical results that allows its wide use in ophthalmology.

VITREORETINAL SURGERY

Surgical Treatment of Recurrent Retinal Detachment Appeared during Tamponade of Vitreal Cavity by Silicone Oil

Kh.P. Takhchidi, V.N. Kazaikin[1], A.A. Rapoport[1]

Sv. Fyodorov Eye Microsurgery Complex, Moscow

[1]Sv. Fyodorov Eye Microsurgery Complex, Ekaterinburg Branch

Purpose

To perform clinico-functional analysis of the effectiveness of authors' methods of repeated operations for treatment of recurrent retinal detachment during tamponade of the vitreal cavity by silicone oil.

Material and methods

We have analyzed results of treatment of 47 eyes with recurrent retinal detachment, which had appeared during silicone oil tamponade, during the period from March 1997 to February 2003. Three main surgical methods were determined, depending on relapse area and degree of reproliferative process. The follow-up averaged at 14.2±1.5 months.

Results

During repeated operations, complete attachment of the retina was achieved in 47 cases. Repeated relapses were observed in 15 cases (13.9%). Repeated operation for the relapse was performed in 8 cases, in two patients the retina detached once more. We analyzed factors affecting relapses of retinal detachment, early and late postoperative complications.

Conclusions

Surgical treatment of recurrent retinal detachment during silicone tamponade is an actual problem, which requires further improvement, as sooner or later oil tamponade causes intraocular complications and requires completion. At the same time, retina has to be in right position to complete successfully tamponade.

Enzyme Therapy of Fibrinoid Syndrome after Cataract Extraction

E.V. Boiko, V.F. Danilichev, T.G. Sazhin

Ophthalmology Department, Military Medical Academy, St.-Petersburg

Purpose

To study possibilities of enzyme therapy by fibrinolysin and prourokinase («Gemaza») in patients with fibrinoid syndrome after cataract extraction.

Material and methods

We observed 104 patients with fibrinoid exudative reaction after extracapsular cataract extraction (104 eyes). Patients of the group I (n=35) received anti-inflammatory treatment without fibrinolytics, fibrinolysin was used in the treatment of patients from the group II (n=34), «Gemaza» — in the group III (n=35). Results were evaluated during 30 days.

Initial visual acuity in groups averaged at 0.09±0.04; 0.08±0.04; 0.09±0.04 and was almost equal ($p>0.05$).

Results

Already on day one after beginning of the treatment, average visual acuity was higher in group III as compared to groups I and II. By the day 30, this correlation preserved (0.22±0.04; 0.35±0.04; 0.51±0.03, respectively) and was significant ($p<0.05$).

Evaluation of the anterior chamber condition showed that from the first day of the treatment, fibrin lysis in the anterior chamber was more pronounced in group III as compared to group I and II. This was confirmed by significant differences in the anterior chamber condition ($p<0.05$). Similar data were obtained from conjunctiva, cornea, and iris. Allergic reactions were not recorded with «Gemaza», while fibrinolysin caused them in 5 cases of 34.

Conclusions

The use of fibrinolytic preparations in the complex therapy of fibrinoid syndrome in the anterior chamber after cataract extraction allows one to increase visual acuity, accelerate recovery, and decrease manifestations of inflammatory reaction. «Gemaza» provide better effect and causes less allergic reactions as compared to fibrinolysin.

Influence of Combined Conservative Therapy on Clinical, Immunological, and Biochemical Parameters in Patients with Primary Open-angle Glaucoma

V.V. Chernykh

Sv. Fyodorov Eye Microsurgery Complex, Novosibirsk Branch

Purpose

Ophthalmological examination and laboratory study of lacrimal fluid of patients with primary open-angle glaucoma (POAG) was performed to extend concept of pathogenetic mechanisms of POAG development and to find out the influence of the performed combined conservative therapy on some clinical signs of the process and immunobiochemical parameters.

Material and methods

We examined 120 patients with initial stage of primary open-angle glaucoma, which were divided into two groups. In the first group, standard conservative therapy was used. Patients of the second group have received combined treatment, which consisted of routine conservative methods and injection of the preparation complex (application for patent No. 2005109338, priority of April 1, 2005) into area of regional lymphatic collectors on the side of the organ affected. The following parameters were tested: kinetic perimetry, static threshold perimetry of the central vision field according to the program 30-2, threshold of electric sensitivity and optic nerve lability, concentration of TBK-reactive products, sulfhydric groups, interleukin-1β, and the level of autoantibodies against antigens of native DNA in lacrimal fluid.

Results

Examination of patients with primary open-angle glaucoma before and after two types of conservative treatment provided results that confirm significance of lipid peroxidation and destructive-inflammatory process at the local level in pathogenesis of glaucomatous process with decrease of antioxidative potential.

Conclusions

The results obtained allow us to consider the proposed regimen of combined therapy to be pathogenetically substantiated treatment and effective therapy in patients with initial stage of POAG.

OTHER SECTIONS OF OPHTHALMOSURGERY

Surgical Treatment of the Central Involutional Chorioretinal Dystrophies with Episcleral Implantation of Polymer Elastic Magnets to the Posterior Eye Pole

Yu. A. Belyi, A.V. Tershchenko, P.L. Volodin, D.O. Shkvorchenko[1], S.V. Novikov[1]

Sv. Fyodorov Eye Microsurgery Complex, Kaluga Branch;
[1]Sv. Fyodorov Eye Microsurgery Complex, Moscow

Purpose

To evaluate clinical effectiveness of the developed method of surgical treatment of central involutional chorioretinal dystrophies with the use of polymer elastic magnet implants (PEMI) of new generation.

Material and methods

The main group comprised 45 patients (64 eyes) with chorioretinal forms of CID who have undergone episcleral implantation of PEMI to the posterior eyeball pole according to the developed method. Control group comprised 42 patients (42 eyes) of the same age, duration of disease, condition of visual functions, and CID form, who have undergone the operation of indirect eyeball revascularization (xenoplasty).

Pre- and postoperatively, we determined visual acuity, foveal sensitivity, space-contrast sensitivity, examined electrophysiological and hemodynamic parameters to evaluate effectiveness of the proposed technique.

Results

Two years postoperatively, we observed significant ($p<0.05$) difference, as compared to preoperative values, in the following parameters: visual acuity (from 0.22±0.02 to 0.38±0.03), foveal sensitivity (from 24.61±0.63 to 30.78±0.64 dB), threshold of electric sensitivity, electric lability, amplitude ERG characteristics, Arden coefficient (from 165.18±2.38 to 177.94±1.67%), and linear velocity of blood flow in orbital artery (from 9.59±0.26 to 11.92±0.30 cm/sec, $p<0.05$), posterior short ciliar arteries (from 5.46±0.07 to 6.64±0.08 cm/sec) and, as compared to the control, in foveal sensitivity ($p<0.01$), Arden coefficient ($p<0.01$), and average blood flow in the posterior short ciliar arteries ($p<0.01$).

Conclusions

Stability of functional results of the surgery with the use of PEMI and high effectiveness of the method make it possible to recommend it for the use in the surgical treatment of different CID forms. On the basis of results of clinico-functional studies, indications to extrascleral PEMI implantation to the posterior eyeball were determined.

EXPERIMENTAL STUDIES

Microsurgery Anatomy and Intersectoral Distinctions of Iris Arteries

I.I. Kagan, V.N. Kanyukov[1], A.K. Urbanskii, A.V. Pryakhin

Prof. S.S.Mikhailov Department of operative surgery and clinical anatomy, SEI HPE «Orenburg State Medical Academy of Ministry of Health and Social Development of RF»

[1]Sv. Fyodorov Eye Microsurgery Complex, Orenburg Branch

Purpose

To obtain new data and determine regularities of iris arteries structure and microtopography, which are referred to needs of modern ophthalmosurgery.

Material and methods

Microsurgery anatomy of iris arteries was studied in 78 cadaver eyes by injection of black Indian ink dredge into eyeball arteries with subsequent blooming and using of histotopographic method.

Results

Anatomic variability of iris arteries was shown, which is manifested by individual and intersectoral differences in formation and microtopography of iris big arterial circle, angioarchitecture of radial iris arteries and individual differences in formation and angioarchitecture of iris small circle vascular net («iris small arterial circle»).

Conclusions

Iris arteries are characterized by pronounced anatomic variability, manifested in individual and intersectoral differences in formation, angioarchitecture and microtopography of vessels. Iris small arterial circle represents microcirculatory net, situated uniformly in all width of iris small circle, where impossible to mark out some vessel of prevailing diameter. At the development and performance of operations, it is important to take into consideration topography zoning and angioarchitecture of blood vessels.

ORGANIZATION OF OPHTHALMIC AID

Cataract Phacoemulsification — Ten Years' Experience

L.I. Balashevich, I.Ya. Baranov, L.A. Perevedentseva

Sv. Fyodorov Eye Microsurgery Complex, St.-Petersburg Branch

Purpose

Analysis of difficulties of phacoemulsification (PE) introduction into surgical practice and methods to overcome them. Evaluation of clinical and economical effectiveness of the method.

Material and methods

During ten years, 21047 operations using PE were performed. Initial visual acuity varied from light perception to 0.8. PE was performed using standard technique with corneal or sclero-corneal tunnel incision using modern phacoemulcificators of leading firms. Operation was completed by transplantation of soft or rigid IOL of different models.

Results

Introduction of PE into wide practice made it possible to increase its share in the total number of cataract extractions from 2.6% in 1994 to 73.9% in 2004. High functional results were achieved. Uncorrected visual acuity was higher than 0.5 in 51.3% of patients, and corrected one was obtained higher than 0.5 in 86.9% of cases. Cylinder correction was 1.0 D, on average.

Conclusions

Ten years' experience of PE introduction into surgical practice showed the possibility to adapt modern technology to Russian conditions. Authors have determined the main difficulties of mastering the method and ways to overcome them. Optimal system of theoretical and practical training for surgeons was developed.