Новое в офтальмологии **New in Ophthalmology**
№ 2. 2013 год No. 2, 2013
Реферативно-информационный журнал. Synoptic and information journal.
Выходит ежеквартально с октября 1995 года. Published quarterly since October 1995.
Зарегистрирован Комитетом Российской Федерации по печати 28 сентября 1995 г. (№ 014096). Registered by the Committee of the Russian Federation for press on 28th of September, 1995 (No. 014096)

Учредитель **Founder**
ФГБУ МНТК «Микрохирургия глаза» им. акад. С.Н. Федорова S. Fyodorov Eye Microsurgery Complex State Institution

Главный редактор **Editor-in-chief**
профессор В.Д. Захаров Prof. V.D. Zakharov

Зам. главного редактора **Associate Editors**
профессор Б.Э. Малюгин Prof. B.E. Malyugin
профессор Н.П. Паштаев Prof. N.P. Pashtaev

Зам. главного редактора по информации **Deputy editor-in-chief for information**
к. п. н. Е.А. Политова E.A. Politova, PhD

Научные консультанты **Scientific consultants**
к. м. н. И.А. Захарова I.A. Zakharova, PhD
к. м. н. С.Ю. Копаев S.Yu. Kopaev, PhD
к. м. н. Н.В. Майчук N.V. Maichuk, PhD

Ведущие разделов **Section Moderators**
Е.А. Агафонова E.A. Agafonova
О.Б. Кудряшова O.B. Kudryashova

Литературный редактор **Literature Editor**
И.И. Пронина I.I. Pronina

Компьютерная графика и верстка **Computer Graphics and Imposition**
М.В. Ситнина M.V. Sitnina
Е.В. Маринин E.V. Marinin

Корректор **Corrector**
И.И. Пронина I.I. Pronina

Реклама и распространение **Advertisement and Distribution**
С.М. Будилина S.M. Budilina

С предложениями о размещении рекламы звонить по телефону: (499) 488-89-25 Tel. for advertising proposals: (499) 488-89-25

Редакция не несет ответственности за содержание рекламных материалов и не имеет возможности возвращать и рецензировать рукописи. Editorial staff is not responsible for content of advertising materials and has no possibilities to return and review manuscripts.

Номер подписан в печать 31.05.2013 The volume was sent to press on 31.05.2013

© «Новое в офтальмологии», 2013 © "New in Ophthalmology", 2013

Журнал издается ООО «Издательство «Офтальмология». The journal is published by Publishing House "Ophthalmology".

Цена договорная. Price is contracted.

Адрес редакции **Editorial Office address**
127486, Москва, Бескудниковский б-р, 59А Beskudnikovsky blvd. 59A, 127486, Moscow, Russia
Тел.: (499) 488-89-25 Tel: (499) 488-89-25
Факс: (499) 488-84-09 Fax: (499) 488-84-09

www.eyepress.ru
E-mail: publish_mntk@mail.ru

Содержание №2'13

2 Новости

6 Рефераты

Роговица | Рефракция | Катаракта | Витреоретинальная патология | Разное

20 Случаи из практики

32 Круглый стол

Практический взгляд на роль нестероидных противовоспалительных препаратов в офтальмологии. Фокус на катарактальную и рефракционную хирургию

52 EUROTIMES РОССИЯ

52 Индекс массы тела и глаукома

53 Мировая практика скрининга на глаукому у пациентов с диабетом

54 Экстракция катаракты является эффективной для лечения первичной открытоугольной глаукомы

55 Внутрикамерное введение антибиотиков для профилактики эндофтальмита стало стандартной процедурой среди европейских катарактальных хирургов

57 Рефракционная ленсэктомия

58 Расплавление роговицы: новый метод лечения

59 Результаты задней послойной кератопластики

60 Метод лечения птеригиума при помощи anti-VEGF-препаратов

61 Лечение возрастной макулярной дегенерации

62 Влияние диеты на течение диабетической ретинопатии

64 Практикующему врачу

70 Изобретения

74 Медицинский путеводитель

78 Календарь

Новости

По данным доктора **Minoru Tomita**, использование комбинации нового фемтосекундного лазера Ziemer Femto LDV Z4 и эксимерного лазера Schwind Amaris позволяет повысить точность, безопасность и прогнозируемость выполнения лазерного кератомилеза in situ. Особенностью лазера Ziemer Femto LDV Z4 является возможность смещения фокусировки луча по оси координат x, y и z, что позволяет хирургу выкраивать различные по диаметру, форме, расположению ножки и углу среза (side cut) роговичные лоскуты.

Доктор Tomita представил результаты первых 35 операций (70 глаз). Роговичные лоскуты выкраивались толщиной 90 или 100 мкм в зависимости от данных ультразвуковой пахиметрии, проведенной до операции. Измерение толщины выкроенных лоскутов показало колебание в пределах 1 мкм.

В послеоперационном периоде были получены высокие результаты: через 3 месяца после вмешательства острота зрения у всех пациентов составила 1,0. В 100% случаев величина сферического компонента рефракции была в пределах 1,0 дптр от расчетной, в 93% случаев – в пределах 0,5 дптр.

Ocular Surgery News.– 2012.– Vol. 30.– No 19.– P. 18.

Исследование, проведенное доктором **David Maberley**, показало, что системное применение антибиотиков фторхинолонового ряда иногда (4%) может приводить к развитию отслойки сетчатки. К группе риска относятся пациенты с миопией, сахарным диабетом, а также больные пожилого возраста и после экстракции катаракты. В этих случаях риск развития отслойки сетчатки увеличивается в 4-5 раз.

Исследования, проведенные ранее, выявили связь между приемом фторхинолонов и разрывом сухожилий, не исключено, что эти препараты оказывают аналогичное негативное влияние на состояние коллагена, содержащегося в стекловидном теле.

Ocular Surgery News.– 2012.– Vol. 30.– No 18 (OSN Retina.– 2012.– Vol. 1.– No 9.– P. 8)

Качество донорских трансплантатов и техника операции играют решающую роль в успехе проведения эндотелиальной кератопластики. Во время удаления десцеметовой мембраны теряется около 30% эндотелиальных клеток, поскольку на этом этапе уделяется меньше внимания состоянию донорского материала. Использование специально разработанных глайдов (например, Busin glide, Moria) позволяет снизить потерю эндотелиальных клеток до 20%. Приспособление Tan EndoGlide (Network Medical Products) позволяет проводить манипуляции еще более безопасно и сократить потерю эндотелия до 15%.

Также предложено новое приспособление для трансплантации донорского лоскута D-Mart, предназначенное для поддержки трансплантата. Оно имеет форму шпателя, диаметр рабочей части составляет 9,0 мм, толщина – 50,0 мкм. Донорский лоскут прочно держится на поверхности инструмента, что исключает вероятность появления складок; кроме того, он позволяет сократить время проведения хирургического вмешательства.

Ocular Surgery News.– 2012.– Vol. 30.– No 19.– P. 16.

Доктор **Toshihiko Ohta** предложил методику Y-образной интрасклеральной фиксации заднекамерной интраокулярной линзы при проведении операции на глазах с недостаточной поддержкой со стороны капсульного мешка.

Операцию проводят под перибульбарной анестезией. В начале хирургического вмешательства формируют 5,0-мм конъюнктивальную перитомию на 8 часах. Затем маркером (Duckworth & Kent) наносят разметку и проводят 2 разреза Y-образной формы с противоположных сторон друг от друга на расстоянии 2,0 мм от лимба *(рис. 1)*. Ножом для выполнения витреоретинальных вмешательств 23-го калибра формируют отверстие склеротомии параллельно радужке и Y-образному разрезу *(рис. 2)*. В конце Y-образного разреза формируют склеральный тоннель параллельно зоне лимба *(рис. 3)*.

Далее на 10 часах кератомом выполняют роговичный разрез длиной от 2,4 до 3,0 мм для имплантации стандартной трехкомпонентной ИОЛ с помощью инжектора. Линзу имплантируют таким образом, чтобы одна из дужек и оптическая часть находились в полости глаза, а вторая дужка – снаружи, за пределами роговичного разреза. Дужку, находящуюся в полости глаза, захватывают пинцетом 25-го калибра и выводят наружу через отверстие склеротомии с левой стороны. Затем вторую дужку вводят пинцетом в переднюю камеру, после чего U-образным крючком (Duckworth & Kent) подводят ее к центру зрачка, захватывают пинцетом 25-го калибра и вытягивают наружу через второе отверстие склеторотомии с правой стороны *(рис. 4)*. Пинцетом дужку вводят в склеральный тоннель и центрируют ИОЛ в капсульном мешке. Для фиксации ИОЛ в склеральном ложе накладывают 1 шов (нейлон 8-0), чтобы исключить вероятность дислокации линзы сразу после операции *(рис. 5)*. После того как разрез полностью герметизирован, а дужка фиксирована в склере, из передней камеры удаляют приспособление для поддержания ее глубины или инфузионную канюлю *(рис. 6)*. На конъюнктиву накладывают швы (викрил 8-0).

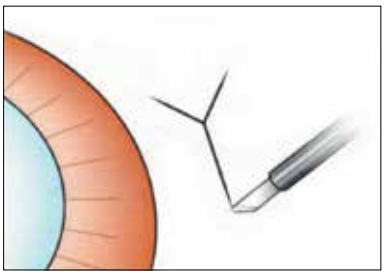

Рис. 1. Разрез Y-образной формы выполнен на расстоянии 2,0 мм от лимба

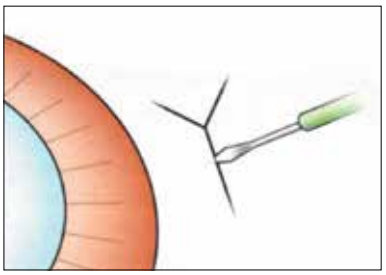

Рис. 2. Ножом для выполнения витреоретинальных вмешательств 23-го калибра формируют отверстие склеротомии параллельно радужке

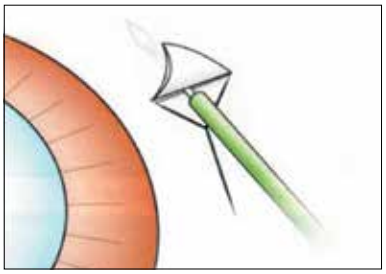

Рис. 3. Ножом для выполнения витреоретинальных вмешательств 23-го калибра формируют склеральный тоннель

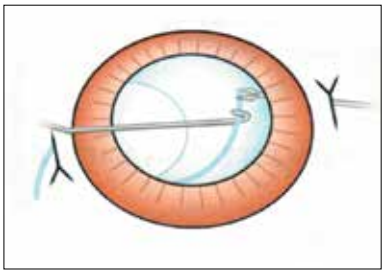

Рис. 4. U-образный крючок используют для выведения опорного элемента ИОЛ в центр зрачка. Затем дужку захватывают пинцетом 25-го калибра и вытягивают наружу через второе отверстие склеротомии

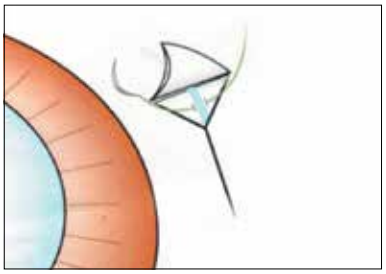

Рис. 5. Шов (нейлон 8-0) накладывают на склеральное ложе, чтобы не допустить дислокации ИОЛ сразу после операции

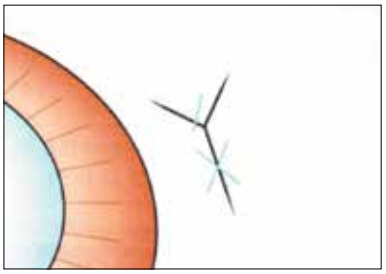

Рис. 6. На склеру накладывают шов (викрил 8-0), разрез полностью герметизируют, опорный элемент ИОЛ фиксирован в склере

Существует несколько методик интрасклеральной фиксации опорных элементов заднекамерной ИОЛ, включая использование фибринового клея. Каждая из методик имеет свои недостатки и преимущества. Хирург в праве выбрать ту методику, которую он считает оптимальной в каждом конкретном случае. По мнению доктора Ohta, предложенная Y-образная техника является более простой и безопасной, чем остальные. В результате операции, выполненной по этой технике, достигается анатомическая и оптическая стабильность.

Ocular Surgery News.– 2012.–
Vol. 30.– No 19.– P. 41.

Имплантация микростента CyPass (Transcend Medical) пациентам с глаукомой является эффективной микроинвазивной процедурой, обеспечивающей стабильное снижение внутриглазного давления в послеоперационном периоде. По данным доктора **Magda Rau**, после имплантации микростента пациенты получают возможность использовать меньшее количество антиглаукоматозных препаратов, а в ряде случаев – совсем отказаться от их применения.

Имплантацию микростента CyPass провели 462 пациентам с глаукомой в качестве изолированного вмешательства или в комбинации с экстракцией катаракты. До операции у половины пациентов уровень ВГД составлял 21,0 мм рт. ст., количество применяемых антиглаукоматозных препаратов – 2,4. После операции в среднем ВГД составляло 17,0 мм рт. ст., количество применяемых антиглаукоматозных препаратов – 1,4. Пациенты не испытывали никаких болевых ощущений в послеоперационном периоде, острота зрения оставалась на дооперационном уровне, стабилизация ВГД и зрительная реабилитация проходили очень быстро.

Ocular Surgery News.– 2012.– Vol. 30.– No 19.– P. 16.

Интравитреальное введение окриплазмина является минимально инвазивным, но весьма эффективным методом лечения пациентов с витреомакулярными тракциями и макулярными разрывами.

По данным доктора **Carl D. Regillo**, у 29,8% пациентов из 188 больных с наличием витреомакулярной тракции адгезия была разрушена через 28 дней после однократного введения окриплазмина в дозировке 125 мг. Наблюдение за пациентами выявило повышение зрительных функций на 0,2-0,3 и более после выполнения инъекции (от 7 дней до 6 месяцев).

У 60% пациентов из 155 больных с наличием макулярного разрыва через 28 дней после однократного введения окриплазмина было выявлено блокирование разрыва. Макулярные разрывы размером от 250 до 200 мкм были блокированы у 36,8% пациентов. Блокирования разрывов величиной более 400 мкм не отмечено.

Ocular Surgery News.– 2012.– Vol. 30.– No 18 (OSN Retina.– 2012.– Vol. 1.– No 9.– P. 8)

Проведение монотерапии препаратами-антагонистами эндотелиального сосудистого фактора роста не всегда обеспечивает желаемый результат у некоторых пациентов с хроническим диабетическим макулярным отеком (ДМО).

По мнению доктора **Pravin U. Dugel**, необходимо дифференцировать хронические и острые ДМО, поскольку их развитие вызывается целым рядом причин. Он считает, что введение пациентам с хроническим ДМО имплантата Iluvien, содержащего кортикостероид (флюоцинолона ацетонида), обеспечивает значительное улучшение состояния органа зрения. Основным условием эффективной работы имплантата является медленное высвобождение кортикостероида.

Пациентам с хроническим ДМО необходимо обязательно назначать противовоспалительные лекарственные средства, а для лечения острого ДМО более эффективно применение препаратов-антагонистов эндотелиального сосудистого фактора роста.

Что касается безопасности использования имплантата, содержащего кортикостероид, было отмечено, что риск развития эндофтальмита после его введения составляет около 0,2%, а риск развития офтальмогипертензии и формирования катаракты – 50,1%.

Ocular Surgery News.– 2012.– Vol. 30.– No 18 (OSN Retina.– 2012.– Vol. 1.– No 9.– P. 8)

Доктор **Camille Budo** имплантировал трифокальную интраокулярную линзу FineVision (PhysIOL) 37 пациентам после экстракции катаракты и 41 больному после ленсэктомии. Большинство пациентов очень довольны результатом операции, около 4% больных сразу предъявили жалобы на возникновение эффекта поблескивания. После опроса пациентов оказалось, что наличие этого эффекта отмечают 20% пациентов, но большинству из них это не доставляет никакого дискомфорта.

Подавляющее количество пациентов были способны вести нормальную жизнь, заниматься привычной деятельностью без каких-либо проблем. Около 4% больных испытывали незначительные трудности при управлении автомобилем в ночное время суток, в магазинах, при работе за компьютером, чтении книг и газет. Ни один из прооперированных не предъявил жалоб на дискомфорт при управлении автомобилем в дневное время суток, просмотре телевизионных программ, приготовлении пищи или узнавании лиц знакомых людей.

Для достижения таких высоких послеоперационных результатов необходим тщательный отбор больных. Наилучшими кандидатами для имплантации ИОЛ FineVision являются пациенты, которые хотят избавиться от необходимости использования очков, ради чего готовы терпеть возникновение слабовыраженных оптических феноменов в послеоперационном периоде.

Ocular Surgery News.– 2012.– Vol. 30.– No 19.– P. 16.

Доктор **Eric D. Donnenfeld** разработал новую номограмму расчета выполнения послабляющих надрезов с помощью фемтосекундного лазера по данным аберрометрии, проведенной во время операции, что обеспечивает более точную коррекцию астигматизма после экстракции катаракты, по сравнению с выполнением этих надрезов традиционным способом.

В соответствии с новой номограммой параметры послабляющих надрезов рассчитываются с уменьшением на 33%, поскольку по предыдущей номограмме рассчитывались параметры надрезов, выполняемых алмазным лезвием. Преимуществом использования фемтосекундного лазера является возможность проведения надрезов любой необходимой длины и глубины.

Доктор Donnenfeld провел исследование, в котором приняли участие 38 пациентов. Каждому больному выполнили по два послабляющих надреза, которые раскрывали в зависимости от данных аберрометрии. Рефракционный эффект разреза достигается после его раскрытия. В случаях когда необходимый результат достигали после раскрытия одного разреза, второй не раскрывали.

В среднем величина цилиндрического компонента рефракции после экстракции катаракты составляла 1,11 дптр, она уменьшалась до 0,39 дптр ±0,27 дптр после раскрытия одного разреза. В соответствии с данными аберрометрии, полученными после раскрытия одного разреза, второй разрез раскрывали только у 20 пациентов. У 18 больных второй разрез раскрывать не стали из-за вероятности возникновения гиперкоррекции.

Полученные результаты показали, что новая номограмма обеспечивает уменьшение разброса корригированной величины цилиндрического компонента рефракции в 2 раза (до 0,15 дптр).

Выполнение послабляющих надрезов фемтосекундным лазером открывает новую эру коррекции астигматизма во время экстракции катаракты, кроме того, проведение интраоперационной аберрометрии не только улучшает послеоперационный результат, но и исключает риск гиперкоррекции.

Ophthalmology Times.– 2012.– Vol. 37.– No 18.– P. 19.

Предложена новая методика проведения термокератопластики пациентам с пресбиопией, названная Opti-K (оптимальная кератопластика). При выполнении этой операции на роговицу накладывают сапфировый протектор, который исключает вероятность термического поражения ее тканей. Результат оптимальной кератопластики непродолжителен, что, в известном смысле, является преимуществом для пациентов с прогрессирующими изменениями рефракции на фоне пресбиопии, связанными со старением естественного хрусталика. При необходимости возможно провести повторные вмешательства, не опасаясь повреждения роговицы.

Ocular Surgery News.– 2012.– Vol. 30.– No 15.– P. 16

Рефераты

Роговица

Лечение рефрактерных язв роговицы с помощью фотоактивируемого рибофлавина

A. Panda, S.N. Krishna, S. Kumar. Photo-activated riboflavin therapy of refractory corneal ulcers // Cornea.– 2012.– Vol. 31.– P. 1210-1213.

Доктор Panda с соавт. провели исследование с целью определения эффективности лечения рефрактерных язв роговицы с помощью фотоактивируемого рибофлавина (ФАР).

В исследовании приняли участие семь пациентов в возрасте от 18 до 72 лет, у которых развилась язва роговицы на фоне инфекционного кератита. По месту жительства всем больным выполняли инстилляции 5% раствора цефазолина, 1,3% раствора тобрамицина и 5% раствора натамицина каждый час в течение 4-12 недель. Одному пациенту был назначен системный прием ацикловира по 400 мг 5 раз в день в течение 2 недель, одному пациенту с кератитом, вызванным микроорганизмами Acanthamoeba, – инстилляции 1% раствора хлоргексидина и пропамидина изетионата 6 раз в день в течение 4 месяцев. Назначенное лечение оказалось неэффективным у всех пациентов.

При обращении продолжительность заболевания составила от 4 до 17 недель. Всем больным провели биомикроскопическое исследование для оценки состояния роговицы и передней камеры, а также определения размеров язвы; для исследования заднего отрезка глаза выполнили ультразвуковую биомикроскопию, определили степень чувствительности роговицы. Для проведения микробиологических исследований были получены соскобы роговицы. У всех больных выявили выраженный болевой синдром, гиперемию и снижение остроты зрения. У одного пациента была отмечена светобоязнь и эпифора. У 6 пациентов язва располагалась в центральной оптической зоне, у 1 пациента – в парацентральной зоне. На 4 глазах был выявлен гипопион, который впоследствии рассосался в сроки от 2 до 4 дней. Поскольку традиционная противомикробная терапия не дала желаемого результата, было принято решение начать лечение ФАР. Под местным обезболиванием удалили эпителиальный слой роговицы и выполнили аппликации 0,1% раствора рибофлавина, смешанного с 20% раствором декстрана каждые 5 минут в течение 30 минут (Ribolink, Appasamy Associates, Индия) с последующей экспозицией ультрафиолетовыми лучами типа А (УФ-А) с длиной волны 370 нм в течение 30 минут (3 мВ/см^2). Во время воздействия УФ-А выполняли инстилляции ФАР каждые 4-5 минут. Через 2 часа после процедуры пациентам назначили инстилляции антибиотиков каждый час до выявления признаков начала эпителизации, затем – инстилляции 0,5% раствора моксифлоксацина 6 раз в день, циклоплегических препаратов 2 раза в день, препарата искусственной слезы 3-4 раза в день, а также антиглаукоматозных препаратов (при необходимости). Лечение антибиотиками закончили через неделю после полной эпителизации роговицы. Больным с кератитом, вызванным микроорганизмами Acanthamoeba, назначали инстилляции растворов полигекса-

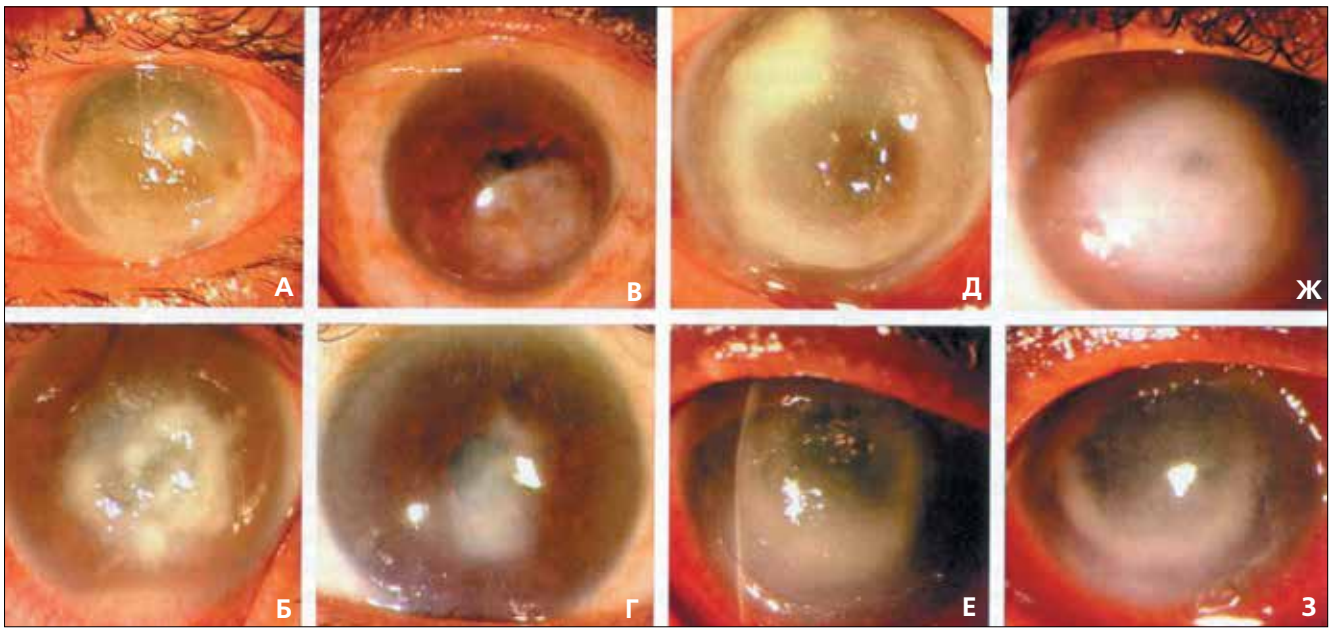

Рис. 1. Биомикроскопическое исследование глаз пациентов: пациент 1 (A – до лечения, B – после лечения ФАР), пациент 2 (C – до лечения, D – после лечения ФАР), пациент 6 (E – до лечения, F – после лечения ФАР), пациент 7 (G – до лечения, H – после лечения ФАР)

метилена бигуанида и изопропамидина в течение 3 месяцев.

После лечения пациентам проводили биомикроскопию ежедневно в течение недели, далее 1 раз в 3 дня, затем еженедельно и ежемесячно. Срок наблюдения составил 3 месяца *(рис. 1)*. Признаки эпителизации роговицы были выявлены через 48-72 часа после лечения. Роговица эпителизовалась полностью в промежутке от 10 до 18 дней, язва была купирована через 3-5 недель после применения ФАР.

Проведенное исследование показало, что лечение рефрактерных язв роговицы с помощью ФАР позволяет получить положительные результаты, отсрочить или даже избежать необходимости проведения кератопластики с терапевтической целью. К сожалению, после заживления рефрактерных язв формируется стойкое помутнение роговицы, что требует выполнения кератопластики для зрительной реабилитации пациентов. По мнению авторов, применение ФАР является эффективным дополнительным методом лечения рефрактерной язвы роговицы, который ни в коем случае не может быть использован в качестве изолированной методики лечения вместо проведения антибактериальной терапии. ■

Сквозная кератопластика с использованием донорской роговицы, консервированной в растворе глицерола, выполненная пациентам с острым инфекционным кератитом с терапевтической целью

Ju-Wen Yang, Hsin-Chiung Lin, Chin-His Hsiao, Phil Y.F. Chen. Therapeutic penetrating keratoplasty in severe infective keratitis using glycerol-preserved donor corneas // Cornea.– 2012.– Vol. 31.– P. 1103-1106.

Инфекционный кератит – это опасное заболевание, которое в ряде случаев приводит к значительному снижению зрительных функций. Он может возникнуть после травмы или выполнения хирургического вмешательства, использования контактных линз, а также применения кортикостероидов. Несмотря на то что в распоряжении офтальмологов имеются антимикробные препараты широ-

Рис. 1. Глаз пациента с острым грибковым кератитом, вызванным микроорганизмами Candida albicans: визуализируются дефекты эпителия, расплавление стромы и развитие неоваскуляризации роговицы

Рис. 2. Глаз пациента через 2 месяца после проведения СКП с использованием донорской роговицы, консервированной в растворе глицерола: на трансплантате хорошо виден незначительный дефект эпителия

Рис. 3. Тот же глаз через 2 года после проведения СКП с использованием донорской роговицы, консервированной в растворе глицерола: в зоне трансплантации отмечено незначительное помутнение роговицы

кого спектра действия, некоторым пациентам проводят сквозную кератопластику (СКП) с терапевтической целью, особенно в случаях перфорации роговицы вследствие развития язвы. В некоторых странах хирурги сталкиваются с дефицитом свежего донорского материала, поэтому им приходится использовать консервированные роговицы. Доктор Ju-Wen Yang с соавт. представили результаты трансплантации роговицы, консервированной в растворе глицерола, пациентам с инфекционным кератитом.

Ретроспективно изучили истории болезни 8 пациентов в возрасте от 40 лет до 81 года, у которых на фоне инфекционного кератита, вызванного патогенными микроорганизмами (Aspergillus, Candida albicans, Fusarium solani, Sterptococcus pneumoniae, Strenotrophomonas maltophilia и Staphilococcus aureus), развилась язва роговицы, что привело к коллапсу передней камеры (5 глаз) и возникновению микроперфорации с выраженной воспалительной реакцией в передней камере (3 глаза) *(рис. 1)*. Острота зрения составляла от светоощущения до 0,06. Всем пациентам была проведена СКП с терапевтической целью.

В качестве донорского материала использовали помутневшие роговицы, иссеченные у пациентов при выполнении сквозной кератопластики, проводимой с целью зрительной реабилитации больных. Роговицы диаметром от 7,5 до 8,0 мм консервировали в растворе глицерола при температуре 4°С.

Пациентам иссекали роговицу в зоне расположения язвы, выкраивали консервированный донорский трансплантат в зависимости от диаметра области инфильтрации (от 2,0 до 8,0 мм). Роговичный лоскут подшивали нейлоном 10-0. После операции больным назначали инстилляции раствора антибиотиков. Срок наблюдения составил от 9 до 59 месяцев.

В послеоперационном периоде у 7 пациентов не выявили рецидивов развития язвы, эпителизацию роговицы отметили в среднем через 10,2 дня. Одному пациенту выполнили эвисцерацию вследствие развития вторичной закрытоугольной глаукомы через 19 месяцев после вмешательства, у одного пациента отметили рецидив развития язвы донорской роговицы через 2 месяца после операции *(рис. 2)*. Рецидив развития язвы был вызван теми же микроогранизмами (Staphilococcus aureus), что и первичное заболевание. В качестве лечения пациенту назначили инстилляции ванкомицина в концентрации 25 мг/мл каждый час и выполнили трансплантацию амниотической мембраны, после чего язва зарубцевалась *(рис. 3)*. Одному пациенту провели повторную СКП с использованием неконсервированной донорской роговицы с целью зрительной реабилитации, диаметр трансплантата составил 7,5 мм. После операции острота зрения у 4 пациентов повысилась и составила 0,4 (до операции – светоощущение), у пациента после повторной СКП – 0,1 (до операции – движение руки на расстоянии 10,0 см). У 4 пациентов зрительные функции отсутствовали, но глаза были сохранены как анатомический орган.

Полученные результаты показали возможность использования донорской роговицы, консервированной в растворе глицерола, для проведения СКП с терапевтической целью для лечения пациентов с язвой роговицы. Как правило, после купирования воспалительного процесса требуется проведение повторной СКП для зрительной реабилитации больных. В случаях парацентрального расположения язвы роговицы, когда центральная оптическая зона остается интактной, выполнение повторной операции не обязательно *(рис. 2, 3)*. Тем не менее проведенное исследование имеет ряд ограничений. Во-первых, в нем приняло участие малое количество пациентов (n=8). Во-вторых, диаметр донорского трансплантата составлял всего от 7,5 до 8,0 мм, что меньше стандартного размера донорской роговицы, это может не позволить выполнить СКП при поражении роговицы большего диаметра. ■

Рефракция

Новое поколение лазеров для выкраивания роговичного лоскута во время проведения лазерного кератомилеза in situ

T. Kohnen, O.K. Klaproth. The next generation of LASIK flaps // Cataract Refracr. Surg. Today Europe.– 2012.– Vol. 7.– No 7.– P. 28-29.

Исследования последних лет показали, что рефракционные хирурги предпочитают формировать роговичный лоскут во время лазерного кератомилеза in situ (ЛАЗИК) с помощью фемтосекундного лазера, который обеспечивает возможность точного выкраивания более тонкого лоскута с запланированной толщиной.

В настоящее время фемтосекундный лазер используют не только для формирования лоскута, но и для выполнения интрастромальных роговичных тоннелей и карманов, послабляющих надрезов, проведения кератопластики, коррекции пресбиопии и экстракции катаракты, включая формирование отверстия капсулорексиса и фрагментацию хрусталика.

Несмотря на все преимущества фемтосекундного лазера, его использование чревато риском повреждения зрительного нерва и роговицы вследствие наложения вакуумного кольца в течение длительного времени. Кроме того, этот лазер необходимо размещать в специальном помещении, где обеспечивается кондиционирование воздуха и предусмотрена система охлаждения. Тем не менее области применения фемтосекундного лазера в офтальмологии постоянно расширяются.

Фирма Schwind eye-tech-solutions выпустила новый наносекундный лазер SmartTech, работающий на частоте 150 кГц, который открывает новые возможности формирования роговичного лоскута *(рис. 1)*. Принцип работы лазера SmartTech аналогичен принципу работы фемтосекундного лазера: ткань рассекается плазменным лучом с низкой плотностью, но вместо использования сложной технологии, работу аппарата обеспечивает инновационная компактная микросхема *(рис. 2)*. SmartTech – это коротковолновый лазер, излучение которого находится в ультрафиолетовом спектре света (355 нм), наличие безаберрационной оптической системы гарантирует точность выкраивания лоскута, а размер фокального пятна составляет 1/3 размера пятна стандартного фемтосекундного лазера.

Использование плазмы с низкой плотностью в комбинации с коротковолновым излучением обеспечивает качественную работу лазера, т.е. выполнение точных разрезов и формирование роговичного лоскута с более гладкой поверхностью среза *(рис. 3)*. Лазер оснащен технологией распознавания зрачка, что гарантирует точное расположение лоскута относительно центра зоны абляции. Для обеспечения надежной фиксации глаза во время операции имеется интегрированная

Рис. 1. Лазер SmartTech

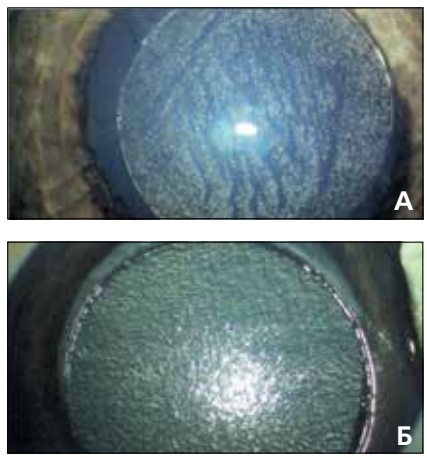

Рис. 2. А – Вид роговичного лоскута, выкроенного наносекундным лазером, перед его поднятием. Б – Вид стромального ложа после поднятия выкроенного роговичного лоскута



Рис. 3. Микроскопическое исследование роговичного лоскута (А), выкроенного наносекундным лазером, и бокового среза (Б)

вакуумная система, располагаемая на роговице. Лазер SmartTech работает от стандартной электрической сети и не требует специальной системы охлаждения.

Выкраивание роговичного лоскута во время ЛАЗИК осуществляется в течение 15 секунд, включая формирование стромального ложа и выполнение боковых врезов, то есть время наложения вакуумного кольца минимально. Вакуум отключается автоматически после завершения формирования лоскута.

Лазер SmartTech позволяет выкраивать роговичный лоскут различного диаметра и толщины с необходимой ориентацией его ножки. В ближайшем будущем этот лазер возможно будет применять во время проведения ламеллярной кератопластики, имплантации интрастромальных кольцевых сегментов, роговичных инлаев и кератотомии по поводу астигматизма. ■

Новая стратегия асимметричной центрации зоны абляции с учетом одновременного использования данных расположения центра зрачка и антропометрической точки роговицы при выполнении рефракционной операции: теоретические выкладки

S. Arba Mosquera, T. Ewering. New asymmetric centration strategy combining pupil and corneal vertex information for ablation procedures in refractive surgery: theoretical background // J. Refract. Surg.– 2012.– Vol. 28.– P. 567-573.

Доктора Arba Mosquera и Ewering представили новый метод центрации зоны абляции с учетом одновременного использования данных расположения центра зрачка и антропометрической точки роговицы.

Новые профили абляции определяли, основываясь на данных компонентов рефракции и вектора, проходящего от антропометрической точки роговицы к центру зрачка, таким образом, чтобы исключить вероятность возникновения сферических аберраций высшего порядка в центральной оптической зоне. Безаберрационные профили Schwind Cam включают асферические профили, позволяющие сбалансировать возникновение сферических аберраций путем контроля формы роговицы (асферичности) в послеоперационном периоде. Кроме того, абляция с использованием летающего пятна исключает риск возникновения термального поражения ткани.

Параметры асферической абляции (АА) рассчитывались таким образом, чтобы края оптической зоны располагались концентрически по отношению к центру зрачка, а зрительная ось зоны абляции соответствовала расположению антропометрической точки роговицы.

Асимметричное расположение зоны абляции отличается от симметричного лишь тем, что ее границы обрываются с одной из сторон.

АА проводится на ту же глубину и с тем же диаметром, что и симметричная абляция. На *рис. 1* представлены примеры выполнения АА. На изображении видно, что результат такой абляции больше выражен при проведении операции по поводу гиперметропии, чем при коррекции миопии и астигматизма.

Анализ данных максимальной глубины абляции и объема удаленной ткани по отношению к рефракционному результату показал, что при увеличенном размере оптической зоны эти показатели возрастают и являются более высокими при симметричной абляции по сравнению с АА. АА проводится несколько глубже и с большим объемом удаленной ткани, чем при стандартном профиле абляции. Эта разница относительно невелика и постоянна, с точки зрения достижения коррекции рефракционной ошибки (~3,0 мкм – для максимальной глубины, ~110 нЛ – для общего количества удаленной ткани).

Анализ данных максимальной глубины абляции и общего объема удаленной ткани по отношению к диаметру центральной оптической зоны выявил, что при увеличении диаметра зоны показатели максимальной глубины абляции и общего объема удаленной ткани также возрастают. АА также проводится на несколько большую глубину и с увеличением объема удаленной ткани по сравнению с выполнением вмешательства со стандартным профилем абляции. Эта разница незначительна и постоянна с точки зрения

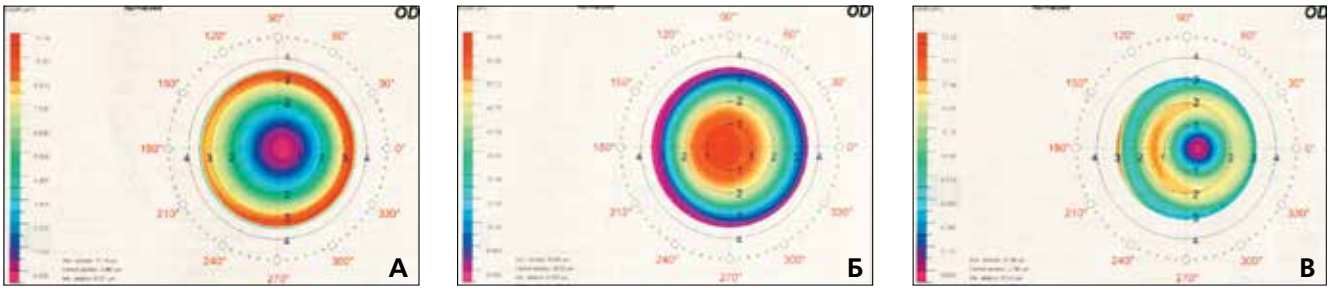

Рис. 1. Результат выполнения АА при использовании различных профилей без применения технологии wavefront (глубина 500 мкм). А – Коррекция гиперметропии величиной +1,0 дптр, диаметр оптической зоны – 6,7 мм. Б – Коррекция миопии величиной -4,0 дптр, диаметр оптической зоны – 6,3 мм. Б – Выполнение абляции с целью достижения биасферической эмметропической рефракции, добавка мультифокальной абляции величиной +2,25 дптр, диаметр оптической зоны – 6,2 мм. Очевидно, что результат абляции больше выражен при проведении операции по поводу гиперметропии, чем при коррекции миопии и астигматизма.

достижения коррекции рефракционной ошибки (~5,0 мкм – для максимальной глубины, ~154 нЛ – для общего количества удаленной ткани).

АА обеспечивает возможность использования данных расположения центра зрачка и антропометрической точки роговицы при выполнении рефракционной операции, когда ось абляции находится на зрительной оси, а края оптической зоны расположены концентрически по отношению к границе зрачка. По мнению авторов, необходимо проведение клинических исследований с целью подтверждения состоятельности теоретических выкладок на практике. ■

Катаракта

Экстракция катаракты на глазах с нанофтальмом и передним микрофтальмом

Kyoung In Jung, Ji Wook Yang, Young Chun Lee, Su-Young Kim. Cataract surgery in eyes with nanophthalmos and relative anterior microphthalmos // Am. J. Ophthalmol.– 2012.– Vol. 153.– P. 1161-1168.

Отличительными характеристиками нанофтальма являются длина переднезадней оси глаза менее 20,0 мм, маленький размер переднего отрезка, а также большая частота развития закрытоугольной глаукомы и увеальная эффузия. При переднем микрофтальме, как правило, длина переднезадней оси глаза находится в пределах нормы, а размер переднего отрезка глаза непропорционально мал.

Экстракция катаракты на таких глазах технически сложна и чревата возникновением операционных и послеоперационных осложнений, кроме того, представляет трудность расчет оптической силы интраокулярной линзы.

Доктор Kyoung In Jung с соавт. сравнили рефракционные результаты и количество осложнений после экстракции катаракты, проведенной пациентам с нанофтальмом (17 глаз, средний возраст пациентов – 55,44±15,8 лет), передним микрофтальмом (29 глаз, средний возраст пациентов – 73,36±10,06 лет) и с нормальными анатомическими параметрами глаз (54 глаза, средний возраст пациентов – 68,96±11,68 лет).

Всех больных разделили на три группы в соответствии со следующими параметрами: длиной переднезадней оси – <20,5 мм на фоне нанофтальма и отсутствием морфологических изменений; диаметром роговицы – ≤11,0 мм, глубиной передней камеры – ≤2,2 мм и длиной переднезадней оси – ≥20,5 мм на фоне переднего микрофтальма; длиной переднезадней оси – ≥20,5 мм, диаметром роговицы – >11,0 мм и глубиной передней камеры – >2,2 мм на фоне нормальных размеров глазного яблока (контрольная группа).

Оптическую силу ИОЛ рассчитывали по четырем формулам: SRK II, SRK/T, Hoffer Q и Holladay 1. Для каждой формулы определили средние числовую и абсолютную погрешности. Через два месяца после операции исследовали плотность эндотелиальных клеток и анализировали осложнения.

Расчет средних числовой и абсолютной погрешностей для формул SRK II, SRK/T, Hoffer Q и Holladay 1 показал, что наибольшую сложность представляет расчет оптической силы ИОЛ на глазах с нанофтальмом. У этих пациентов чаще отмечали сдвиг рефракции в сторону миопии при расчете по формуле SRK II, в сторону гиперметропии – при расчете по формуле Hoffer Q. Наиболее точным расчет силы линзы и лучшие рефракционные результаты у пациентов в этой группе были получены при использовании формулы Holladay 1 (P<0,001). После операции рефракцию в пределах ±1,0 дптр от расчетной выявили у 46-66% пациентов с нанофтальмом, у 65-72% – с передним микрофтальмом и у 90-98% больных в контрольной группе.

Наибольшее количество случаев развития отека роговицы в раннем послеоперационном периоде (в 1-е сутки и через 1 неделю) выявили у пациентов с нанофтальмом, наименьшее – у больных в контрольной группе.

В среднем потеря эндотелиальных клеток в группе пациентов с нанофтальмом составила 14,22±18,45%, с передним микрофтальмом – 11,57±11,34%, в контрольной группе – 7,61±8,77% (P=0,421). Интраоперационный разрыв задней капсулы хрусталика наблюдался только на глазах с нанофтальмом, у одного пациента в этой группе произошел перелом опорного элемента ИОЛ во время имплантации, одному больному дополнительно провели трабекулэктомию через 3 месяца после экстракции катаракты из-за невозможности компенсации внутриглазного давления лекарственными препаратами.

Развитие технологии экстракции катаракты с имплантацией ИОЛ позволило улучшить результаты операций, проводимых на глазах с нанофтальмом и микрофтальмом. Тем не менее хирурги сталкиваются с большим количеством осложнений и трудностями точного расчета оптической силы ИОЛ для имплантации пациентам с этой патологией. ■

Биаксиальная экстракция катаракты через операционный разрез менее 2,0 мм

M. Packer. Even-smaller-incision biaxial microincisional cataract surgery // Cataract Refract. Surg. Today.– 2012.– Vol. 12.– No 3.– P. 75-77.

По данным Американского общества катарактальных и рефракционных хирургов, только 3,9% хирургов выполняют бимануальную (биаксиальную) экстракцию катаракты через разрез менее 2,0 мм, хотя эта операция имеет очевидные преимущества по сравнению со многими другими методиками, включая обеспечение исключительной стабильности глубины передней камеры и исключение риска пролапса радужки и стекловидного тела.

В настоящее время чаще употребляют термин «биаксиальная», чем «бимануальная», для того чтобы подчеркнуть принципиальное отличие этой методики от коаксиальной факоэмульсификации: использование отдельных инструментов для аспирации и ирригации, что исключает образование потоков жидкости в зоне расположения иглы наконечника факоэмульсификатора, сталкивающихся друг с другом. При желании хирург может использовать второй наконечник для ирригации, что обеспечит вымывание фрагментов хрусталика из периферической зоны капсульного мешка и разжижение эпинуклеуса и кортикальных масс.

При замене хрусталика с рефракционной целью возможно его полное вымывание из капсулы и удаление при помощи только аспирации и вакуума без использования ультразвука и введения инструментов внутрь капсульного мешка, что повышает безопасность проведения вмешательства в осложненных случаях. Поток жидкости, поступающий из ирригатора, позволяет мобилизовать вещество хрусталика очень аккуратно, не нанося травмы окружающим внутриглазным структурам.

Другим преимуществом использования отдельного инструмента для ирригации является возможность эффективного выполнения полировки задней капсулы.

Но самая главная отличительная черта биаксиальной техники – возможность качественного удаления кортикальных масс из-под

зоны расположения операционного разреза. Разместив ирригационный и аспирационный наконечники между двумя микроразрезами, хирург может безопасно и эффективно удалить кортикальные массы по всей окружности капсульного мешка.

Биаксиальная техника обеспечивает стабилизацию структур переднего отрезка глаза, что очень важно для пациентов с миопией высокой степени, находящихся в группе риска развития отслойки сетчатки после удаления хрусталика. Кроме того, эта методика теоретически может уменьшать риск возникновения задней отслойки стекловидного тела.

Использование отдельного инструмента для ирригации и размещение его над радужкой практически исключает вероятность ее пролапса. Операционный разрез менее 2,0 мм обеспечивает дополнительную стабилизацию глубины передней капсулы, поскольку вероятность вымывания вискоэластичного препарата очень мала. При оптимальной глубине и стабильности передней камеры безопаснее и эффективнее формировать отверстие капсулорексиса, что очень важно при выполнении операции на глазах со слабостью или разрывом цинновых связок, очень мелкой передней камерой, после выполнения антиглаукоматозной операции фильтрующего типа, а также пациентам с нанофтальмом.

Для проведения операции по биаксиальной технике очень важно обращать внимание на мельчайшие детали выполнения вмешательства *(рис. 1, 2)*. Большое значение имеет длина операционного разреза, которая варьируется в зависимости от калибра инструментов, используемых для проведения вмешательства. Например, при использовании наконечника факоэмульсификатора 20-го калибра, внешний диаметр которого составляет 0,9 мм, а окружность – 2,8 мм, необходимо проводить разрез длиной 1,4 мм. Разрез меньшей длины будет растягиваться и разрываться, что не гарантирует его самогерметизации. Оптимальной конфигурацией разреза является трапециевидная форма, но более важна его длина. Разрез должен быть выполнен таким образом, чтобы при введении инструмента в полость глаза он из линии превращался в круг, а после его удаления – снова в линию. ■

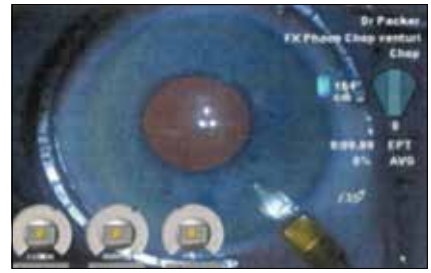

Рис. 1. Микроразрез выполняют алмазным ножом с лезвием трапециевидной формы

Рис. 2. С помощью ирригационного чоппера и иглы наконечника факоэмульсификатора при высоком уровне вакуума выполнена фрагментация хрусталика в вертикальном направлении

Курьезный случай при проведении операции у пациента с развитой катарактой и ригидным зрачком

J. Blanckaert. The curious case of the nondilating pupil // Cataract Refract. Surg. Today Europe.– 2012.– Vol. 7.– No 7.– P. 45-46.

Наличие ригидного зрачка у пациентов, которым проводится факоэмульсификация катаракты с имплантацией интраокулярной линзы, относится к разряду наиболее сложных случаев. Доктор Blanckaert представил клинический случай выполнения операции пациенту с развитой катарактой, у которого не удалось расширить зрачок с помощью мидриасерта, препарата содержащего тропикамид и фенилэфрин, а также дополнительного введения в переднюю камеру циклопентолата, лидокаина и фенилэфрина.

Для облегчения проведения вмешательства переднюю капсулу хрусталика окрасили трипановым синим, расширить зрачок планировали с помощью крючков для радужки. Вместо этого было при-

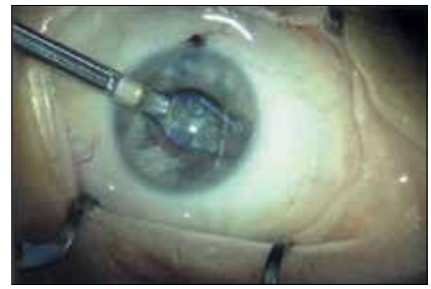

Рис. 1. Кольцо модели Б.Э. Малюгина введено в полость глаза

Рис. 2. Кольцо расправлено в передней камере, но латеральный завиток не фиксирован на краю зрачка

Рис. 3. Для фиксации четвертого завитка кольца на краю зрачка в зоне под операционным разрезом в переднюю камеру введен второй инструмент – толкатель

нято решение об использовании кольца модели Б.Э. Малюгина диаметром 6,25 мм, применение которого не требовало дополнительных парацентезов. Кроме того, ввести приспособление в полость глаза было возможно через основной операционный разрез длиной 2,2 мм, выполненный для проведения коаксиальной факоэмульсификации. При введении кольца в полость глаза дистальный завиток фиксировали на краю зрачка с противоположной стороны от разреза. Фиксировать латеральный завиток с первой попытки не удалось, поэтому пришлось использовать дополнительный инструмент – толкатель *(рис. 2, 3)*.

Диаметр используемого толкателя оказался равным диаметру отверстия завитка кольца, что привело к блокировке наконечника. Чтобы освободить наконечник из отверстия, пришлось применить еще один инструмент. Для проведения успешной манипуляции диаметр наконечника обязательно должен быть меньше диаметра отверстия. После фиксации кольца диаметр зрачка составил 6,25 мм, что позволило успешно выполнить факоэмульсификацию с имплантацией ИОЛ. Удаление кольца из передней камеры не вызвало никаких затруднений. В 1-е сутки после операции зрачок был правильной формы и нормального диаметра. ■

Витреоретинальная патология

Потеря ганглиозных клеток и снижение остроты зрения на фоне рассеянного склероза

S.D. Walter, H. Ishikawa, K.M. Galetta, et al. Ganglion cell loss in relation to visual disability in multiple sclerosis // Ophthalmology.– 2012.– Vol. 119.– P. 1250-1257.

Рассеянный склероз (РС) – идиопатическое состояние воспалительно-дистрофической этиологии, при котором поражается центральная нервная система. Неврит зрительного нерва (НЗН) является распространенным глазным проявлением РС, характеризующимся резкой потерей остроты зрения и сужением поля зрения, изменением цветового восприятия и болевым синдромом при движении глаза. Хотя зрение со временем полностью восстанавливается, контрастная чувствительность остается пониженной.

При исследовании глазного дна пациентов с РС и НЗН, как правило, выявляют атрофию зрительного нерва и истончение слоя нервных волокон (СНВ) в перипапиллярной зоне сетчатки. Потеря аксонов ганглиозных клеток коррелирует со снижением контрастной чувствительности. Доктор Walter с соавт. провели оптическую когерентную томографию (ОКТ) с сегментацией слоев сетчатки с целью определения взаимосвязи течения острого НЗН, истончения СНВ перипапиллярной зоны сетчатки, состояния зрительных функций и качества зрения на фоне понижения остроты зрения у пациентов с РС.

В исследование были включены 122 пациента (329 глаз) с РС и 31 здоровый доброволец (61 глаз). На 87 глазах больных РС ранее был выявлен НЗН.

Сегментация слоев сетчатки была проведена с использованием алгоритма для исследования пациентов с глаукомой *(рис. 1)*. Толщину слоя ганглиозных клеток (СГК) и внутреннего плексиформного слоя (ВнуПС), СНВ перипапиллярной

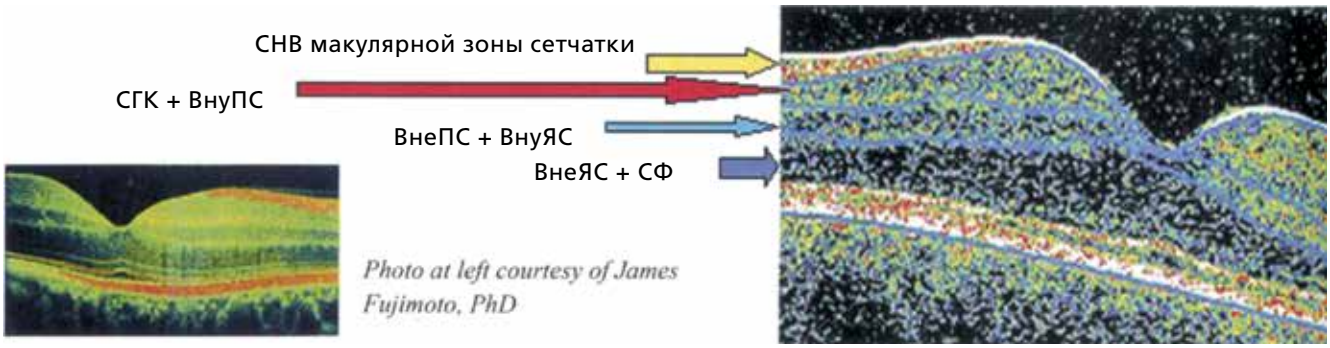

Рис. 1. Результат проведения ОКТ правого глаза пациента. На томограмме визуализируются слои макулярной зоны сетчатки: слой нервных волокон, слой ганглиозных клеток и внутренний плексиформный слой, внешний плексиформный и внутренний ядерный слои, внешний ядерный слой и слой фоторецепторов. Также просчитана толщина сегментов по 3 концентрическим кругам с диаметрами 1,0; 3,0 и 6,0 мм, разделенным на равные квадранты по диагонали

зоны сетчатки, внешнего плексиформного слоя (ВнеПС) и внутреннего ядерного слоя (ВнуЯС), а также внешнего ядерного слоя (ВнеЯС) и слоя фоторецепторов (СФ) измеряли у пациентов с РС и здоровых добровольцев с последующим анализом полученных данных. Также сравнивали данные обследования глаз с наличием НЗН и без него. Кроме того, выявляли взаимосвязь толщины макулярной зоны и состояния зрительных функций.

Данные толщины СНВ перипапиллярной зоны сетчатки, слоя ганглиозных клеток и внутреннего плексиформного слоя были значительно снижены у пациентов с РС по сравнению с контрольной группой ($P<0,001$ и $P=0,001$ соответственно), а также на глазах с наличием НЗН и без него ($P<0,001$). Изменение состояния СНВ перипапиллярной и макулярной зон, слоя ганглиозных клеток и внутреннего плексиформного слоя, а также комбинация показателей СНВ перипапиллярной зоны сетчатки, слоя ганглиозных клеток и внутреннего плексиформного слоя в значительной степени коррелировали с данными остроты зрения ($P\leq0,001$) и контрастной чувствительности ($P<0,001$).

Снижение показателей толщины слоя ганглиозных клеток и внутреннего плексиформного слоя ($P<0,001$), СНВ макулярной зоны сетчатки ($P=0,006$), а также комбинации показателей состояния СНВ макулярной зоны сетчатки, слоя ганглиозных клеток и внутреннего плексиформного слоя в значительной степени коррелировали с отрицательными субъективными ощущениями пациентов и оценкой качества жизни. Степень истончения слоя ганглиозных клеток и внутреннего плексиформного слоя соответствовала состоянию СНВ макулярной зоны сетчатки.

Проведенное исследование показало, что истончение слоя ганглиозных клеток и внутреннего плексиформного слоя коррелировало со снижением остроты зрения и качества жизни пациентов с РС и может служить структурным маркером этого заболевания. Данные изменения состояния головного мозга, полученные при проведении магнитно-резонансного исследования, могут рассматриваться как маркер поражения нервной системы у пациентов с РС. ■

ОБЩЕСТВО ОФТАЛЬМОЛОГОВ РОССИИ
WWW.OOR.RU ОБЩЕСТВО ОФТАЛЬМОЛОГОВ РОССИИ – В ИНТЕРНЕТЕ!

Новая методика лечения операционной отслойки сосудистой оболочки, развившейся во время проведения 23G-витрэктомии

A.J. Witkin, M. Fineman, A.C. Ho, M. Spirn. A novel method of draining intraoperative choroidal detachments during 23-Gauge pars plana vitrectomy // Arch. Ophthalmol.– 2012.– Vol. 130.– P. 1048-1050.

В ряде случаев во время проведения 23G-витрэктомии из-за случайного попадания инфузионной жидкости в хориоидею или супрахориоидальное пространство может развиться отслойка сосудистой оболочки (ОСО). Доктор Witkin с соавт. представили новую методику дренирования жидкости для достижения прилегания ОСО.

Операцию по новой методике выполнили 4 пациентам (4 глаза) с макулярным разрывом (1 глаз) и регматогенной отслойкой сетчатки (3 глаза), у которых во время операции развилась ОСО из-за неправильного положения инфузионной канюли во время проведения витрэктомии. На всех глазах была ранее имплантирована интраокулярная линза.

Операционная ОСО в нижневисочном квадранте произошла в момент выполнения компрессии склеры (3 глаза) или репозиции инфузионной канюли (1 глаз). Подачу жидкости немедленно отключили, канюлю, расположенную в нижневисочном квадранте, отсоединили от трубки, оставив ее на месте *(рис. 1А)*. Затем трубку соединили с другой канюлей, введенной в верхневисочном квадранте, и, убедившись, что эта канюля находится в правильном положении, включили подачу жидкости. Отверстие канюли, расположенной в верхненосовом квадранте, заблокировали, уровень внутриглазного давления подняли до 60,0 мм рт. ст. на короткое время.

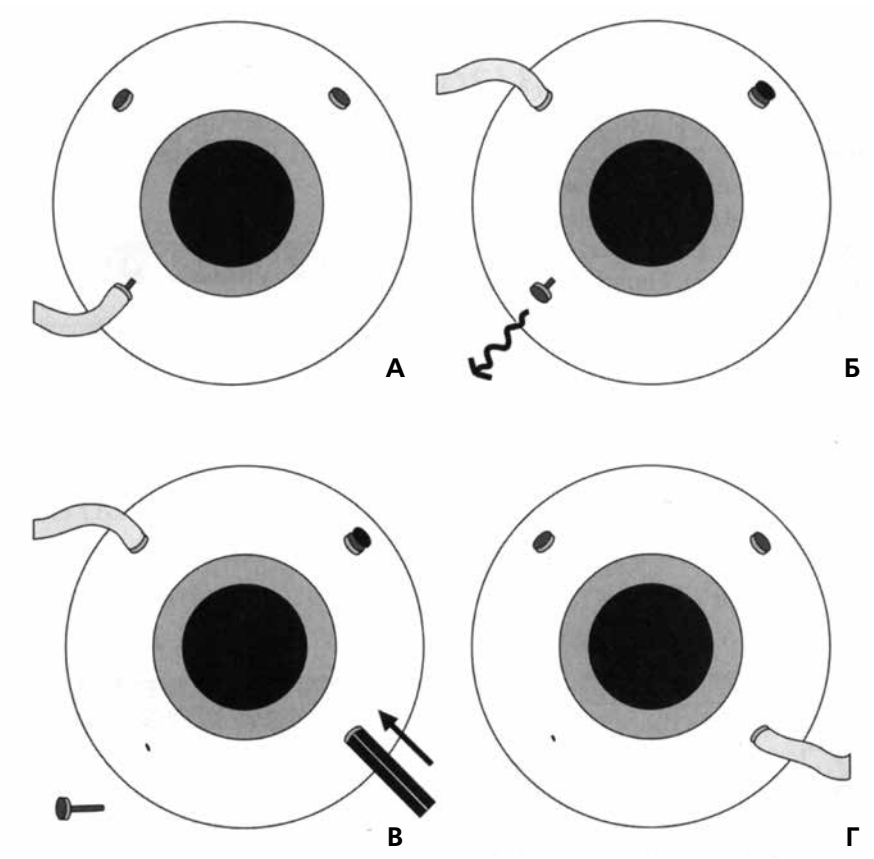

Рис. 1. А – Выявлена ОСО, развившаяся на фоне смещения инфузионной канюли, введенной в нижневисочный квадрант. Б – Трубка, подающая инфузионный раствор, отсоединена от канюли, которую оставили на месте. Трубку соединили с канюлей, расположенной в верхневисочном квадранте. Отверстие канюли, расположенной в верхненосовом квадранте, заблокировали. Инфузионная жидкость, вызвавшая ОСО, дренируется через отсоединенную канюлю (указана извилистой стрелкой). В – После прилегания ОСО в ниженосовом квадранте вводят троакар (указан стрелкой). Канюлю, расположенную в нижненосовом квадранте, удаляют. Г – Трубку соединяют с канюлей, расположенной в нижневисочном квадранте, включают подачу жидкости и продолжают проведение операции

Проведение операции по предложенной методике позволило эвакуировать всю жидкость, попавшую в хориоидею или супрахориоидальное пространство, через частично выдвинутую наружу канюлю, вве-

денную в нижневисочном квадранте *(рис. 1Б)*. Затем в нижненосовом квадранте ввели троакар 23-го калибра и удалили канюлю, введенную в нижневисочном квадранте *(рис. 1В)*. Нижневисочную канюлю подключили к трубке, подающей инфузионную жидкость, и, убедившись в ее правильном положении, включили подачу раствора, а затем продолжили выполнение вмешательства *(рис. 1Г)*.

Анализ результатов проведения хирургического вмешательства показал, что предложенная методика эвакуации инфузионной жидкости, случайное попадание которой в хориоидею или в супрахориоидальное пространство привело к развитию ОСО, является эффективной и безопасной. ■

Важность увеличения массы тела недоношенных детей в ранние сроки после рождения для обеспечения нормального ангиогенеза сетчатки

C. Wu, C. Lofaqvist, L.E.H. Smith, et al. Importance of early postnatal weight gain for normal retinal angiogenesis in very preterm infants // Arch. Ophthalmol.– 2012.– Vol. 130.– P. 992-999.

Ретинопатия недоношенных (РПН) является одной из основных причин слепоты у детей и диагностируется через некоторое время после рождения. У большинства новорожденных это заболевание выражено слабо и самопроизвольно купируется с течением времени. Тяжелые случаи РПН приводят к отслойке сетчатки и необратимой потере зрительных функций. Прогностическими факторами развития РПН являются вес и гестационный возраст младенца при рождении. Других показателей, которые могли бы прогнозировать возникновение и дальнейшее клиническое течение РПН, пока нет.

Доктор Wu с соавт. провели исследование, цель которого изучить состоятельность алгоритма прогнозирования развития РПН у недоношенных детей, разработанного в Центре педиатрической офтальмологии университета Гетеборга (Швеция), который учитывает изменение показателей веса младенца после рождения.

Ретроспективно изучили медицинские карты 1706 недоношенных детей, родившихся в 10 неонатальных центрах, гестационный возраст которых при рождении составлял от 22 до 31 недели, вес – от 378 до 2240 г. Анализ записей в картах выявил корреляцию между степенью выраженности РПН и наличием соматической патологии (бронхолегочной дисплазии, гидроцефалии, некротизирующего энтероколита и т.д.).

У 146 недошенных выявили РПН типа I, у 75 – РПН типа II и у 605 – другую форму РПН. Лечение по поводу РПН было проведено 149 младенцам. У 880 недоношенных признаков развития РПН выявлено не было. Всех детей разделили на две группы: непредрасположенных (группа 1) и предрасположенных (группа 2) к развитию РПН типа I. В группу 1 вошли 605 малышей, из них у 603 развитие РПН типа I не наблюдалось, только двум провели лечение по поводу РПН типа I.

Группу 2 составил 1101 ребенок. Их отнесли к разряду предрасположенных сразу после рождения, хотя в среднем гестационный возраст при рождении составил 29,5 недель, но масса тела была несоизмеримо мала. Признаки развития РПН типа I выявили у 144 детей в сроки от 0 до 12 недель после рождения.

Анализ полученных данных показал, что состоятельность разработанного алгоритма прогнозирования развития РПН типа I составляет 98% (144 из 146 недоношенных), положительное прогностическое значение – 13,1% (144 из 1101 недоношенного), отрицательное – 99,7% (603 из 605 недоношенных).

Как правило, у недоношенных детей увеличение массы тела происходит очень медленно. Таким младенцам требуется много времени для стабилизации метаболических процессов после рождения, у них отмечается гиперметаболизм, препятствующий увеличению веса.

Проведенное исследование показало, что медленное увеличение веса в течение первых недель жизни недоношенного является маркером высокого риска развития тяжелой формы РПН. Это поможет микропедиатрам и офтальмологам выявить детей из группы риска, а также идентифицировать детей, не предрасположенных к развитию этого заболевания. ■

Разное

Образование врожденных фиброваскулярных зрачковых мембран: данные клинического и гистопатологического исследований

S.R. Lambert, E.G. Buckley, P.D. Lenhart, et al. Congenital fibrovascular pupillary membranes: clinical and histopathologic findings //Ophthalmology.– 2012.– Vol. 119.– P. 634-641.

Причиной одностороннего поражения переднего отрезка глаза, связанного с наличием врожденной зрачковой мембраны (ЗМ) белого цвета и патологией угла передней камеры, является эктопия радужной оболочки. Пациентам, у которых отсутствует розовый рефлекс с глазного дна, как правило, проводят мембранэктомию и пупиллопластику с ленсэктомией или без нее. Гистопатологическое исследование ЗМ показало, что она является фиброваскулярной тканью с наличием удлиненных веретенообразных клеток. Случаев рецидивов образования ЗМ в литературе до сих пор представлено не было.

Доктор Lambert с соавт. представили случаи рецидивирования фиброваскулярной ЗМ у детей и предположили, что ЗМ является частью эмбриональной сосудистой сети (ЭСС), располагающейся в переднем отрезке глаза, а также представили результаты гистопатологического и клинического исследований.

В исследование включили 6 детей в возрасте от 4 дней до 3 месяцев с наличием односторонней ЗМ (n=5) и классической ЭСС (n=1). Младенцам выполнили мембранэктомию, пупиллопластику или ленсэктомию *(рис. 1-4)*. Затем провели гистопатологическое исследование образцов иссеченных ЗМ. После операции особое внимание обращали на состояние зрительных функций и диаметр зрачка.

Рис. 1. Фотография правого глаза пациента в возрасте 7 недель с наличием ЭСС, полученная во время проведения операции. Выполнена аспирация хрусталика, хорошо видна васкуляризированная ретролентикулярная мембрана, спаянная с цилиарными отростками

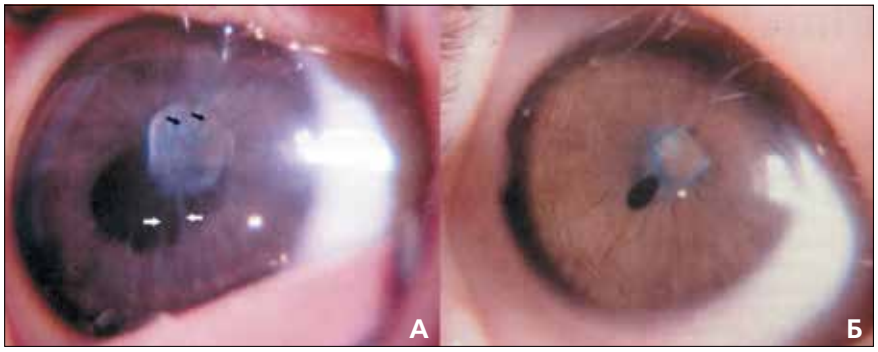

Рис. 2. А – Правый глаз пациента 1 (возраст ребенка – 2 недели) после инстилляции мидриатика. Фиброваскулярная мембрана блокирует зрачок с носовой стороны. Мембрана спаяна со зрачковым краем в нижней области волокнами радужки (указаны стрелками белого цвета). Радиальные сосуды радужки (указаны стрелками черного цвета) заходят на поверхность мембраны. Б – Тот же глаз (возраст ребенка – 8 месяцев) после инстилляции мидриатика. Наблюдается адгезия зрачкового края к фиброваскулярной мембране, незаращение зрачка отмечается только в небольшой зоне, расположенной с нижневисочной стороны

В послеоперационном периоде были отмечены рецидивы формирования ЗМ у 4 детей: диаметр зрачка составлял от 2,0 до 5,0 мм, зрительные функции были высокими. У 2 больных, которым провели множественную сфинктеротомию во время операции, повторного образования ЗМ не отмечено. Гистопатологическое исследование 2 образцов первичных ЗМ показало, что они состоят из фиброваскулярной ткани и не окрашиваются нейроспецифической энолазой *(рис. 5)*. На

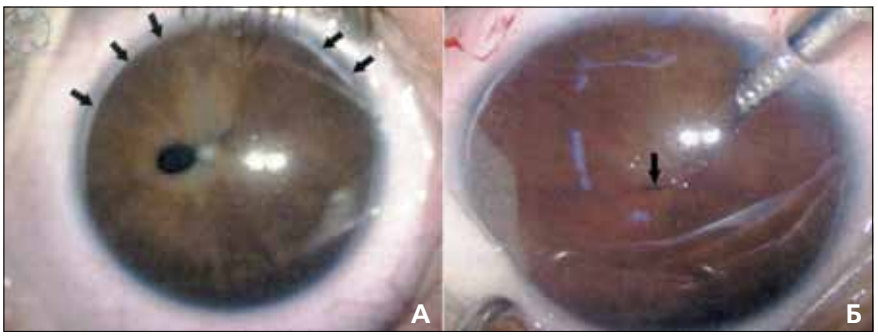

Рис. 3. А – Правый глаз пациента 2 (возраст ребенка – 3 месяца) после инстилляции мидриатика. Зрачок практически полностью блокирован фиброваскулярной мембраной. Визуализируется задний эмбриотоксон (указано стрелками). Б – Тот же глаз (возраст ребенка – 10 месяцев) после 2 рецидивов образования ЗМ. После инстилляции мидриатика зрачок представляет собой узкую щель (указано стрелкой), розовый рефлекс с глазного дна отсутствует

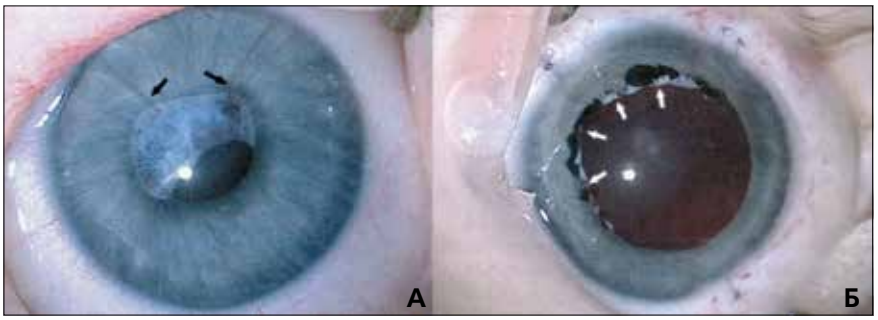

Рис. 4. Левый глаз пациента 6 после инстилляции мидриатика. Зрачок практически полностью блокирован фиброваскулярной мембраной. Хорошо видно, что радиальные сосуды радужки (указаны стрелками) заходят на поверхность мембраны и прорастают в мембрану. Б – Тот же глаз после проведения мембранэктомии и пупиллопластики. Выполнена множественная сфинктеротомия. Мембрана белого цвета (указана стрелками), спаянная с пигментным эпителием радужки, проросла под радужку (180°)

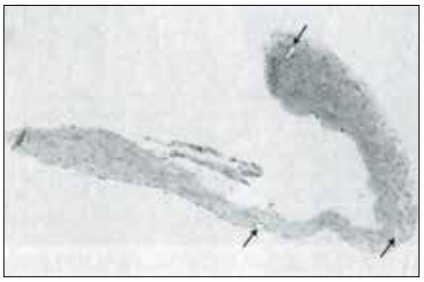

Рис. 5. Исследование иссеченной ЗМ (пациент 6): в фиброваскулярной ткани визуализируются сосудистые каналы (указаны стрелками), клетки веретенообразной и круглой формы, а также экстрацеллюлярный коллаген (хемотрипсин-эозин) (х40)



Рис. 6. Гистопатологическое исследование образца ткани (узла), взятого из-под радужки (пациент 2, возраст – 10 месяцев). Коллагенизированная фиброваскулярная ткань содержит клетки веретенообразной формы, иммунореактивные в отношении мышечного актина, представленного в виде миофибробластов. Пигментный эпителий радужной оболочки, расположенный над ЗМ, гипертрофирован (хемотрипсин-эозин) (х100)

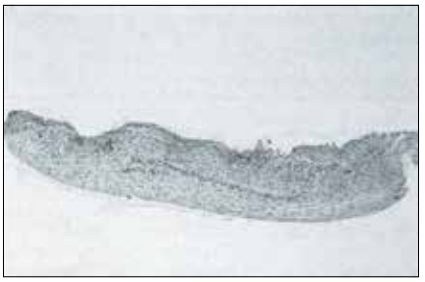

Рис. 7. Гистопатологическое исследование ретролентикулярной мембраны, полученной у ребенка в возрасте 7 недель, у которого выявлено наличие ЭСС. Образец содержит множественные сосудистые каналы и представляет собой гиперцеллюлярную структуру (хемотрипсин-эозин) (х25)

стенках сосудов был обнаружен только мышечный актин. Исследование вновь образовавшейся ЗМ выявило наличие коллагенизированной фиброваскулярной ткани, иммунореактивной в отношении мышечного актина *(рис. 6)*. Исследование ретролентикулярной мембраны, извлеченной из глаза пациента с классической ЭСС, показало, что она идентична рецидивирующей ЗМ *(рис. 7)*.

Врожденные фиброваскулярные ЗМ у детей являются разновидностью ЭСС, которые рецидивируют в случае неполного иссечения. Для уменьшения риска повторного формирования ЗМ необходимо удалить как можно тщательнее и увеличить диаметр зрачка путем проведения сфинктеротомии. При этом желательно не выполнять ленсэктомию, если это возможно. ■

Случаи из практики

Успешное применение моксифлоксацина в качестве монотерапии у пациентов с кератитом грибковой этиологии

A.Y. Matoba. Fungal keratitis responsive to moxifloxacin monotherapy // Cornea.– 2012.– Vol. 31.– P. 1206-1209.

Традиционно для лечения грибковой инфекции применяют фунгицидные препараты. Антибактериальные лекарственные средства иногда используют в качестве дополнительного лечения в случае поражения грибками. В последние несколько лет появились сообщения об успешном лечении кератита, вызванного микроорганизмами Fusarium, только местными антибиотиками.

Доктор Matoba представил 5 клинических случаев развития грибкового кератита, который удалось купировать инстилляциями 0,5% раствора моксифлоксацина.

Клинический случай 1

Пациент 49 лет предъявил жалобы на ощущение инородного тела в левом глазу в течение 15 дней, появившееся после работы во дворе. Острота зрения составила 0,8. Биомикроскопическое исследование выявило наличие плотного инфильтрата размером 1,5 мм в передних слоях стромы в нижневисочной области роговицы. После получения образцов для микробиологического исследования пациенту назначили инстилляции 0,5% раствора моксифлоксацина по 1 капле каждый час. Через 5 дней после начала лечения жалобы на болевые ощущения не предъявлялись, инфильтрат стал менее плотным. Лечение моксифлоксацином было продолжено, через 2 недели инфекционный процесс был полностью купирован. Микробиологическое исследование выявило наличие только микроорганизмов Curvularia spp. Острота зрения после лечения составила 1,0.

Клинический случай 2

Пациент 52 лет предъявил жалобы на острую боль в левом глазу в течение 2 дней. Тремя неделями ранее ему удалили металлическое инородное тело, после чего состояние глаза постепенно ухудшалось. Острота зрения левого глаза составила 0,6-0,7. При осмотре за щелевой лампой выявили наличие инфильтрата неправильной формы размером 2,0 мм в передних слоях стромы и дефект эпителия на средней периферии роговицы на 3 часах. Ткани, окружающие инфильтрат, были воспалены. Учитывая данные биомикроскопии, было сделано предположение о наличии грибковой инфекции. После получения образцов для микробиологического исследования пациенту назначили инстилляции 0,5% рас-

твора моксифлоксацина по 1 капле каждые полчаса.

На следующий день отметили, что инфильтрат начал эпителизироваться, степень выраженности болевых ощущений снизилась. Через 5 дней плотность и размер инфильтрата уменьшились. Воспалительный процесс был полностью купирован через 2 недели после начала лечения, острота зрения составила 1,0. Микробиологическое исследование выявило наличие только микроорганизмов Curvularia spp.

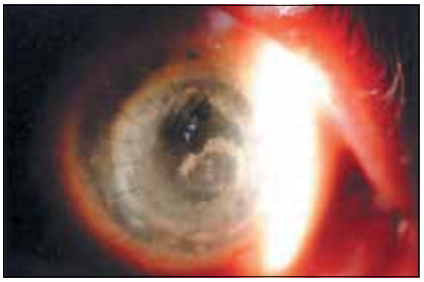

Рис. 1. Клинический случай 3: кератит, развившийся на донорском трансплантате, вызванный микроорганизмами Candida parapsilosis; визуализируется инфильтрат, от которого расходятся структуры, по внешнему виду напоминающие кристаллические

Рис. 2. Клинический случай 4: кератит, вызванный микроорганизмами Paecilomyces lilacinum, представлен в виде наличия инфильтрата в передних слоях стромы роговицы

Клинический случай 3

Пациент 79 лет с инсулиннезависимым диабетом, которому были проведены 3 операции сквозной кератопластики на левом глазу по поводу буллезной кератопатии, предъявил жалобы на постепенно нарастающую боль на этом глазу в течение месяца. Острота зрения составила счет пальцев на расстоянии около 1,5 м. При осмотре левого глаза выявили наличие отека донорского трансплантата и инфильтрата в передних слоях стромы роговицы размером 4,0 мм, от которого отходили «лучи», по виду отдаленно напоминавшие кристаллические структуры *(рис. 1)*. После получения образцов для микробиологического исследования пациенту назначили инстилляции цефтазидима в концентрации 50 мг/мл по 1 капле каждый час. Через 3 дня выявили рост колонии дрожжей, к этому времени значительного улучшения состояния пациента не отмечено. От применения натамицина больной отказался по финансовым соображениям. Вместо этого препарата ему рекомендовали инстилляции 0,5% раствора моксифлоксацина по 1 капле каждый час.

Через 3 дня состояние пациента улучшилось, инфильтрат начал рассасываться. Лечение моксифлоксацином продолжали в течение 3 недель, воспалительный процесс был полностью купирован. Микробиологическое исследование выявило наличие только микроорганизмов Candida parapsilosis.

Клинический случай 4

Пациентка 40 лет, применявшая мягкие контактные линзы, предъявила жалобы на усиливающуюся боль в правом глазу в течение 1 недели. По месту жительства ей назначили инстилляции тобрамицина в концентрации 14мг/мл и 0,3% раствора гатифлоксацина по 1 капле каждый час. Проводимое терапевтическое лечение желаемого эффекта не дало.

Острота зрения правого глаза через 2 дня после начала лечения составила 0,3. При обследовании выявили наличие инфильтрата размером 1,8 мм в передних слоях стромы в центральной оптической зоне роговицы. Центральный инфильтрат был окружен инфильтратами меньшего размера *(рис. 2)*. После получения образцов для микробиологического исследования пациенту назначили инстилляции 0,5% раствора моксифлоксацина по 1 капле каждые полчаса.

Через сутки степень выраженности болевого синдрома уменьшилась, центральный инфильтрат начал рассасываться. Лечение моксифлоксацином продолжали в течение 2 недель, воспалительный процесс был полностью купирован. Микробиологическое исследование выявило наличие только микроорганизмов Paecilomyces lilacinum.

Клинический случай 5

У пациента 21 года, применявшего контактные линзы, по месту жительства выявлен инфильтрат на роговице правого глаза. Острота зрения составляла счет пальцев на расстоянии около 2,0 м. В течение 3 недель больному проводили лечение по поводу бактериального кератита: назначили инстилляции цефтазидима в концентрации 50 мг/мл и ванкомицина в концентрации 25 мг/мл по 1 капле каждые полчаса.

Несмотря на проводимую терапию, состояние пациента постепенно ухудшалось. Посев на чувствительность не выявил роста колонии каких-либо бактерий.

При осмотре пациента на правом глазу выявлен инфильтрат белого цвета размером 7,5x3,0 мм, занимающий нижнюю треть роговицы, от которого в строму прорастали структуры, по виду отдаленно напоминавшие кристаллические *(рис. 3)*. После получения образцов для микробиологического исследования пациенту назначили инстилляции 0,5% раствора моксифлоксацина по 1 капле каждые полчаса.

Через 4 дня инфильтрат стал менее плотным, его границы – более четкими. Острота зрения

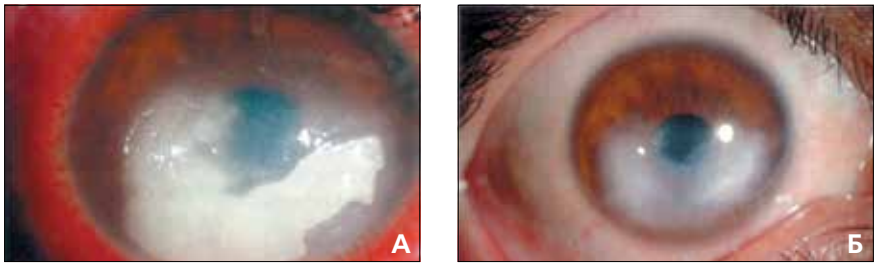

Рис. 3. Клинический случай 5: кератит, вызванный микроорганизмами Aspergillus flavus, представлен в виде инфильтрата передних слоев стромы роговицы (А). После купирования воспалительного процесса визуализируется васкуляризированный рубец (Б)

повысилась и составила 0,05. Поскольку была отмечена положительная динамика, лечение моксифлоксацином продолжали в течение 6 недель до полного купирования воспалительного процесса. После лечения острота зрения составила 0,4. Микробиологическое исследование выявило наличие только микроорганизмов Aspergillus flavus.

Результаты лечения представленной группы пациентов показали, что успешное применение антибиотиков в случае поражения роговицы не всегда свидетельствует о наличии бактериального кератита. Иногда грибки, вызывающие это заболевание, могут быть чувствительны к антибиотикам. В связи с этим рекомендуется воздерживаться от применения кортикостероидных препаратов до выявления истинной причины развития кератита. ■

Декомпенсация эндотелия роговицы после проведения кросс-линкинга: клинический случай

B. Bagga, S. Pahuja, S. Murthy, V.S. Sangwan. Endothelial failure after collagen cross-linking with riboflavin and UV-A: case report with literature review // Cornea.– 2012.– Vol. 31.– P. 1197-1200.

Методику операции кросс-линкинга для лечения пациентов с кератоконусом разработали в 1998 г. В литературе появилось большое количество публикаций, доказывавших эффективность и безопасность этой процедуры. Только в нескольких статьях содержалась информация о развитии осложнений, в значительной степени снижавших зрительные функции в послеоперационном периоде: ламеллярного и герпетического кератитов, ирита и помутнения роговицы. Доктор Bagga с соавт. представили клинический случай развития декомпенсации эндотелиального слоя роговицы после проведения кросс-линкинга.

У пациента 18 лет отметили отсутствие зрительных функций на правом глазу через 20 дней после выполнения кросс-линкинга по поводу прогрессирующего кератоконуса. До операции острота зрения правого глаза с максимальной коррекцией составляла 1,0, левого глаза – 0,1; кератометрические показатели правого глаза – 50,0 дптр, левого глаза – 63,0 дптр; толщина роговицы правого глаза – 514 мкм, левого глаза – 314 мкм. Биомикроскопическое исследование выявило наличие рубца роговицы на левом глазу. Ввиду наличия толщины роговицы, равной 314 мкм, было принято решение о нецелесообразности проведения кросс-ликинга на этом глазу.

Операцию на правом глазу провели по стандартной методике, после чего на глаз наложили бандажную контактную линзу, которую удалили через 1 неделю. В качестве противовоспалительной терапии назначили инстилляции моксифлоксацина 4 раза в день и 1% раствора преднизолона ацетата каждые 2 часа. Биомикроскопическое исследование выявило наличие отека цилиарного тела и роговицы, складок десцеметовой оболочки и преципитатов. Внутриглазное давление на обоих глазах находилось в пределах нормы. Пациенту рекомендовали продолжить инстилляции преднизолона каждые 2 часа. Через 10 дней после вмешательства острота зрения правого глаза с максимальной коррекцией составила 0,125. Повторное исследование показало наличие отека эпителия, стромы роговицы, складок десцеметовой мембраны и пигментированных преципитатов, зрачок был расширен, на левом глазу – наличие рубца роговицы и кольца Fleischer *(рис. 1)*. Проведение пахиметрии показало, что толщина роговицы правого глаза составляет более 1000 мкм *(рис. 2)*. Местное лечение преднизолоном продолжали в течение 3 недель. Подозрение на поражение

вирусом простого герпеса не подтвердилось.

Через 3 недели острота зрения правого глаза с максимальной коррекцией составила 0,125. Осмотр на щелевой лампе выявил уменьшение отека роговицы и наличие пигментных отложений на эндотелии, радужка была атрофичной, зрачок расширен *(рис. 3)*. Плотность эндотелиальных клеток составила 1571 кл./мм^2.

Через 6 месяцев после операции у больного развился выраженный отек роговицы, ему было предложено проведение сквозной кератопластики. Гистопатологическое исследование иссеченного роговичного лоскута показало отсутствие слоя эндотелиальных клеток и наличие ретрокорнеальной мембраны *(рис. 4)*. Через 3 месяца

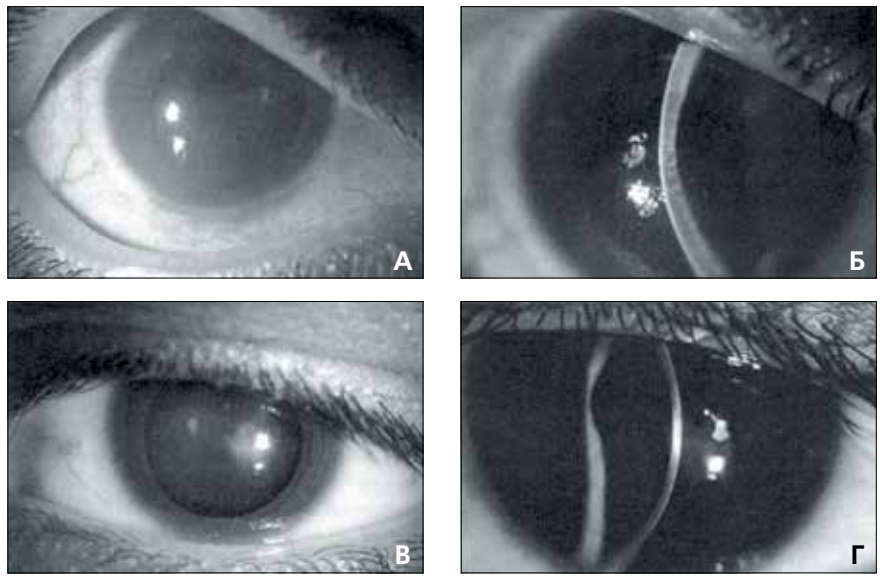

Рис. 1. Биомикроскопическое исследование глаз пациента. А, Б – Правый глаз через 20 дней после проведения кросс-линкинга: отек роговицы с наличием диффузной пигментации на эндотелии. В, Г – Левый глаз: развитой кератоконус и наличие рубца в центральной оптической зоне роговицы

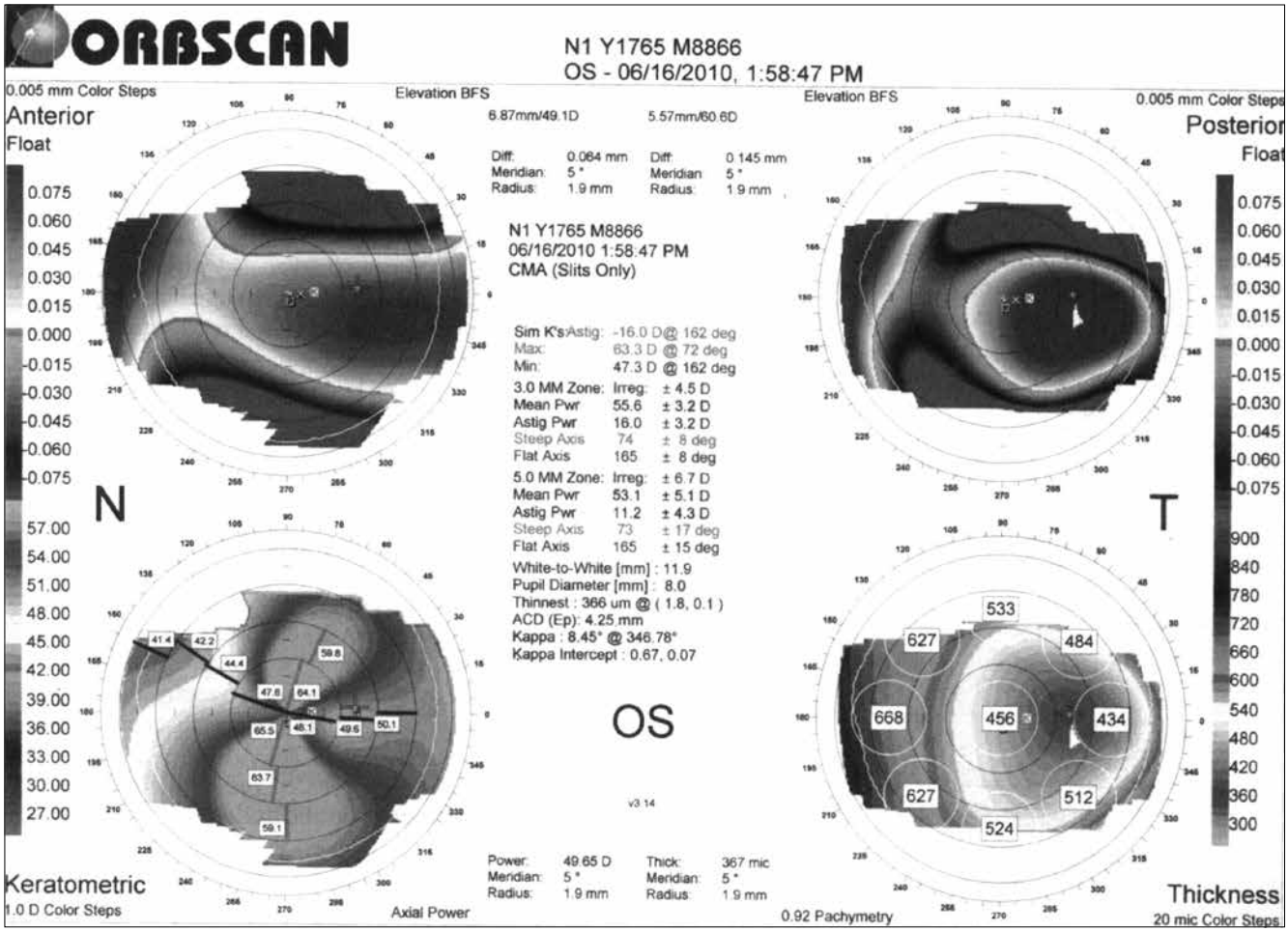

Рис. 2. Пахиметрическое исследование правого глаза: толщина роговицы (особенно в нижней зоне) увеличена

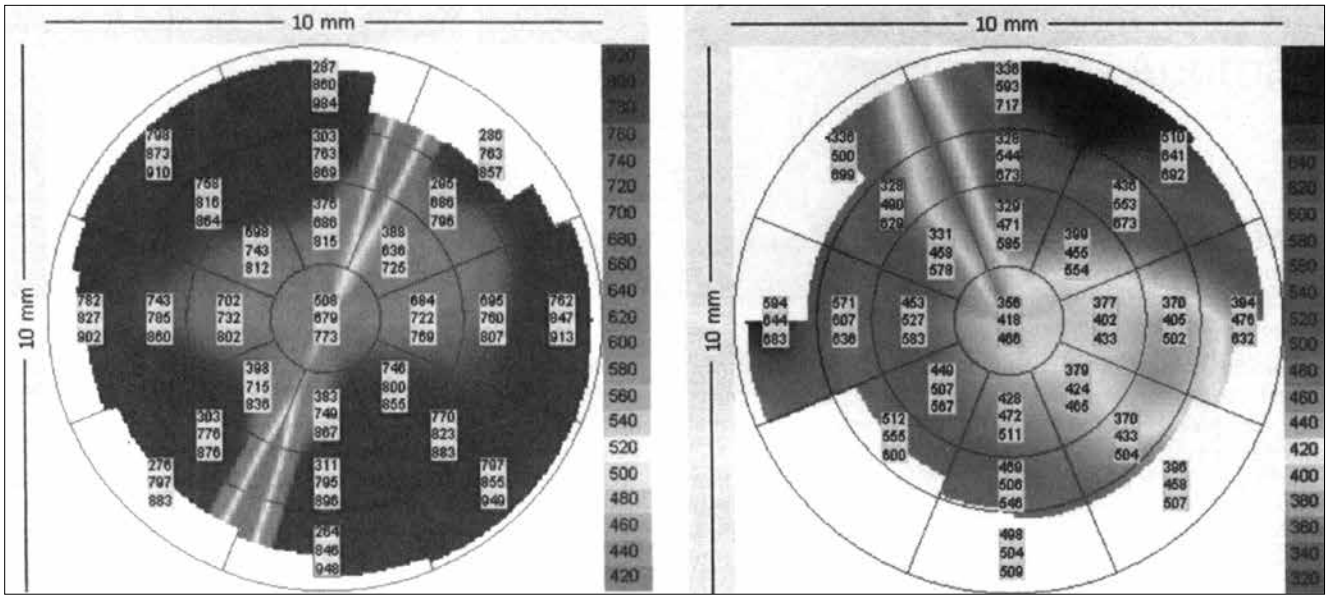

Рис. 3. Пахиметрическое исследование обоих глаз пациента: левый глаз – развитой кератоконус, правый глаз – отек роговицы



Рис. 4. Гистопатологическое исследование удаленного роговичного лоскута: эндотелиальный слой отсутствует, визуализируется тонкая ретрокорнеальная мембрана (указана черной стрелкой), что свидетельствует о наличии хронического воспалительного процесса

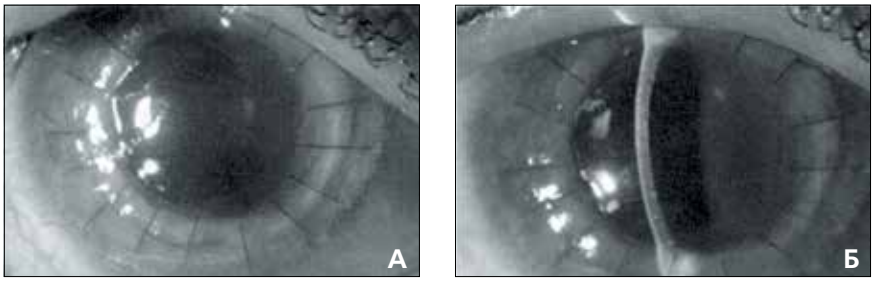

Рис. 5. Правый глаз пациента через 1 неделю после сквозной кератопластики: донорский трансплантат прозрачный, отмечается слабовыраженный отек

после кератопластики роговичный трансплантат оставался прозрачным, острота зрения составила 0,3 *(рис. 5)*.

Представленный клинический случай свидетельствует о возможности развития отека и потери эндотелиального слоя роговицы после выполнения кросс-линкинга, несмотря на проведение интенсивного лечения кортикостероидами. Причиной развития такого осложнения, возможно, стали передозировка ультрафиолетового излучения А (УФ-А) или недостаточная фокусировка луча. В эксперименте доказано, что УФ-А обладает цитотоксическим действием на эндотелиальные клетки роговицы при дозе, равной 3,6 мВ/см^2. При стандартных параметрах выполнения операции доза УФ-А, достигающая эндотелия роговицы, составляет лишь 0,18 мВ/см^2. Также возможно повреждение тканей роговицы свободными радикалами, образующимися под воздействием УФ-А.

Несмотря на то что кросс-линкинг является эффективным и безопасным методом лечения пациентов с кератоконусом, офтальмологам необходимо помнить о возможном риске развития дистрофии эндотелия роговицы в послеоперационном периоде, что свидетельствует о необходимости более тщательного отбора пациентов для проведения данного вида лечения. ■

Повышение зрительных функций после проведения кросс-линкинга коллагена роговицы у пациента, перенесшего инфекционный кератит в раннем послеоперационном периоде

F. Hafezi. Significant visual increase following infectious keratitis after collagen cross-linking // J. Refract. Surg.– 2012.– Vol. 28.– P. 587-588.

Кросс-линкинг коллагена роговицы, включающий аппликацию рибофлавина с последующим облучением ультрафиолетовыми лучами А, является методикой лечения пациентов с прогрессирующим кератоконусом. Хотя вмешательство считается безопасным, тем не менее в ряде случаев хирурги сталкиваются с осложнениями, в том числе, с возникновением воспалительного процесса, связанного с деэпителизацией значительной площади роговицы. Доктор Hafezi представил клинический случай развития бактериального кератита после кросс-линкинга, что, в конечном итоге, привело к повышению остроты зрения вдаль с коррекцией.

У пациента 21 года на левом глазу выявили прогрессирующий кератоконус. Рефракция правого глаза составляла sph -1,0 D cyl -1,25 D ax 58°, левого глаза – -0,5 D cyl -1,0 D ax 113°, острота зрения правого глаза – 0,2, левого глаза – 0,1. Толщина роговицы в центральной оптической зоне составляла 492 мкм, левого глаза – 481 мкм. Было принято решение о проведении кросс-линкинга на левом глазу. Вмешательство прошло без осложнений, по его окончании больному наложили бандажную контактную линзу, пропитанную раствором офлоксацина, несодержащего консервантов. В послеоперационном периоде дополнительно назначили применение мази с офлоксацином.

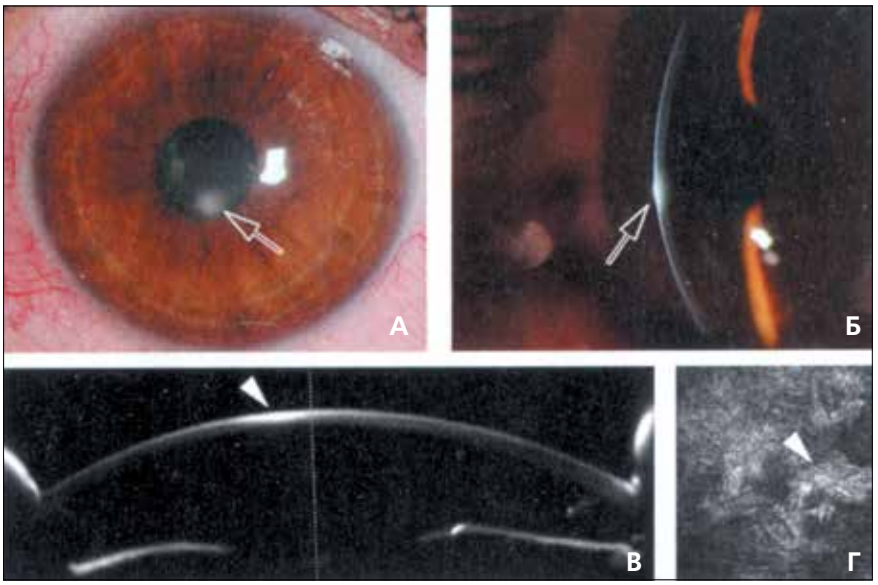

Рис. 1. Исследование левого глаза пациента: А, Б – при проведении биомикроскопии отчетливо виден рубец в передних слоях стромы роговицы, расположенный в парацентральной зоне (указан стрелкой); В – изображение рубца, полученное по методике Scheimpflug с высоким разрешением (указан маленькой стрелкой); Г – конфокальная микроскопия, проведенная на глубине 280 мкм, показала наличие зоны гиперрефлективности (указано маленькой стрелкой)

Через 6 дней после операции у пациента выявили наличие инфильтрата диаметром 3,0 мм слева в парацентральной зоне роговицы *(рис. 1)*. Больному назначили инстилляции растворов офлоксацина и грамицина в течение 10 дней. Через 3 недели на месте инфильтрата образовался рубец *(рис. 1)*.

Конфокальная микроскопия, проведенная через 3 недели после кросс-линкинга, показала наличие области гиперрефлективности стромы роговицы на глубине 280 мкм, расположенной вблизи зоны проведения операции (300 мкм) *(рис. 1)*. Посев на чувствительность выявил наличие микроорганизмов Staphylococcus aureus. Через 3 недели после операции острота зрения вдаль без коррекции повысилась и составила 0,3 (до операции – 0,1), с коррекцией – 0,6 (до операции – 0,2). Кератометрическое исследование отметило снижение показателей на 11,1 дптр *(рис. 2)*. Жалоб на возникновение эффектов «гало» или светорассеяния пациент не предъявлял.

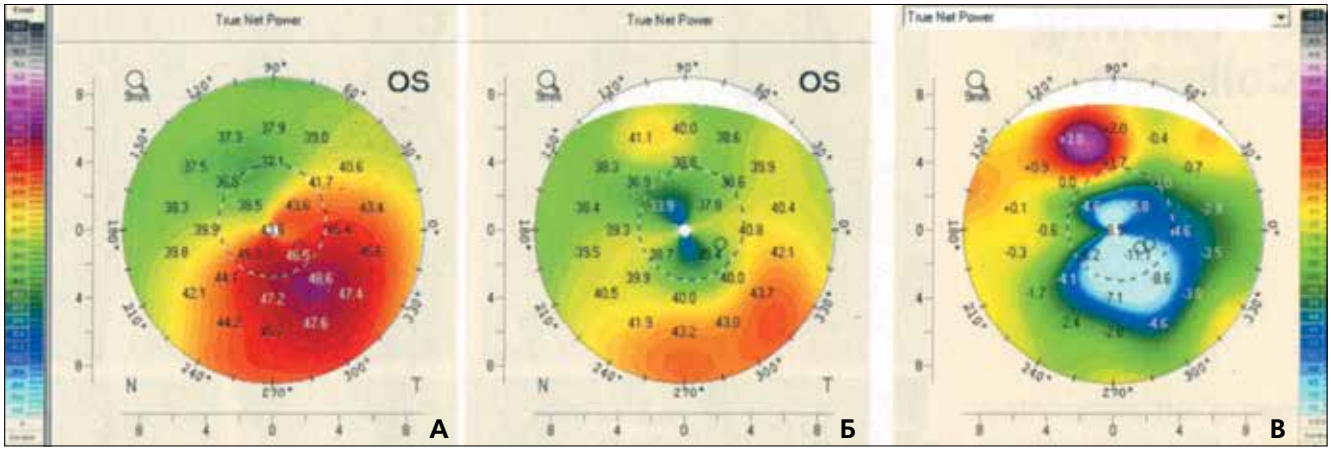

Рис. 2. Результаты исследования того же глаза по методике Scheimpflug: А – состояние передней поверхности роговицы до операции, Б – состояние передней поверхности роговицы через 3 недели после кросс-линкинга, В – на дифференциальном изображении отчетливо видно уменьшение максимальных кератометрических показателей на 11,1 дптр

В настоящее время механизм уплощения передней поверхности роговицы после проведения кросс-линкинга недостаточно изучен. В течение 1 года после вмешательства у 60% пациентов уплощение в среднем составляет 2,68 дптр, в отдельных случаях – >9,0 дптр. Представленный клинический случай продемонстрировал значительное изменение кривизны роговицы благодаря образованию парацентрального рубца после купирования бактериального кератита, развившегося в раннем послеоперационном периоде. ■

Применение фибринового клея для блокирования микроперфораций десцеметовой мембраны, возникших во время проведения глубокой передней послойной кератопластики

H.M. Anwar, A. El-Danasoury, A.N. Hashem. The use of fibrin glue to seal Descemet membrane microperforations occurring during deep anterior lamellar keratoplasty // Cornea.– 2012.– Vol. 31.– P. 1193-1196.

Возникновение микроперфораций десцеметовой мембраны (ДМ) является наиболее распространенным осложнением при проведении глубокой передней послойной кератопластики (ГППК). В 1946 г. доктор Katzin впервые использовал фибриновый клей во время выполнения сквозной кератопластики в эксперименте на глазах кроликов. С тех пор его широко применяют в клинической практике. Доктор Anwar с соавт. использовал фибриновый клей для блокирования микроперфораций ДМ, возникших во время проведения ГППК.

Клинический случай 1

Пациенту 26 лет с кератоконусом на правом глазу выполнили ГППК с применением фемтосекундного лазера (IntraLase, США). В течение 7 лет больной применял ригидные газопроницаемые контактные линзы. На протяжении последних 3 месяцев пациент отметил непереносимость контактной коррекции на правом глазу. Перед операцией острота зрения с максимальной коррекцией на правом глазу составляла 0,125, на левом глазу – 0,6-0,7. Центральная оптическая зона роговицы обоих глаз была прозрачной, наличия рубцов не выявлено.

При проведении ГППК роговичный лоскут выкроили трепаном в форме гриба, далее использовали шпатель с тупым краем. Затем с помощью иглы 27-го калибра ввели

пузырек воздуха, выполнили поверхностную кератэктомию и сделали парацентез для обеспечения фильтрации внутриглазной жидкости и уменьшения внутриглазного давления, а также ножом сформировали перфорации и канал для выхода воздуха. В этот канал ввели шпатель Barraquer, после чего ножницами Vannas отсепаровали десцеметову мембрану. Остаточную часть надлежащей стромы разделили на 4 части и удалили.

Во время отсепаровывания края зоны трепанации образовалась микроперфорация ДМ. В глаз закапали мидриатик для профилактики зрачкового блока вследствие наличия пузырька воздуха. Фрагмент иссеченной стромы роговицы наложили на область микроперфорации, при этом в переднюю камеру ввели пузырек воздуха небольшого объема для тампонады передней камеры. Воздух вводили очень аккуратно, чтобы избежать увеличения разрыва ДМ, после чего использовали фибриновый биоадгезив. Фрагмент стромы, наложенный на микроперфорацию, удалили. Выполнили инстилляцию 1 капли фибриноген-фактора XIII-атропина и 1 капли раствора тромбина-CaCl2. Через 2 минуты микроперфорация была надежно блокирована фибриновым клеем, избыток которого удалили ножницами *(рис. 1, 2)*. Через 3-4 минуты было возможно продолжить диссекцию ДМ, поскольку признаков фильтрации жидкости выявлено не было. Донорскую роговицу фиксировали нейлоном 10-0. Жидкость, находившуюся в интерфейсе, аккуратно удалили путем надавливания шпателем на край донорского трансплантата. Часть воздуха также эвакуировали из передней камеры, чтобы не допустить развития зрачкового блока.

В послеоперационном периоде пациенту назначили инстилляции 0,5% раствора хлорамфеникола и 0,1% раствора дексаметазона каждые 2 часа. Пациента осматривали в 1-е сутки после вмешательства, через 1 неделю, 1, 3, 6 и 12 месяцев.

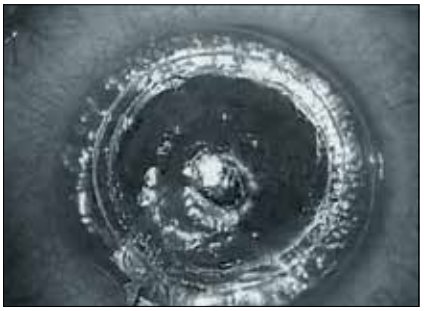

Рис. 1. Клинический случай 1. Через 2 минуты после аппликации фибринового клея он распространился по большей площади

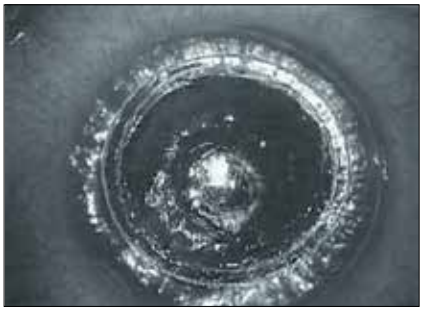

Рис. 2. Тот же глаз после иссечения избытка адгезива

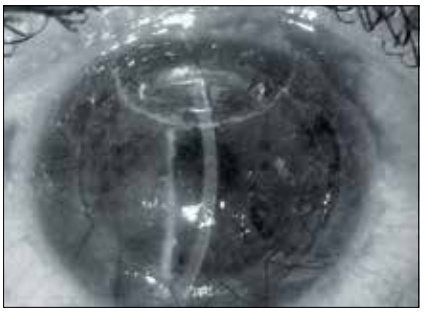

Рис. 3. Тот же глаз в 1-е сутки после операции

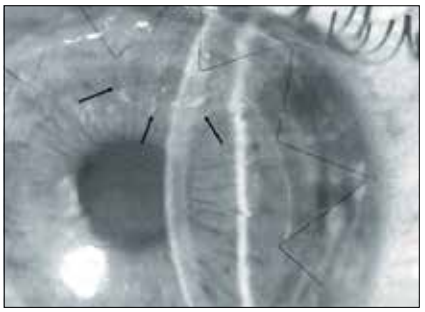

Рис. 4. Тот же глаз через 1 месяц после операции

В 1-е сутки после операции ДМ прилежала, трансплантат был прозрачным, воспалительная реакция не выявлена *(рис. 3)*. Через 1 месяц острота зрения оперированного глаза с максимальной коррекцией составила 0,3, через 6 месяцев – 0,6-0,7 с коррекцией sph -3,0 D cyl -1,25 D ax 50° *(рис. 4)*. Плотность эндотелиальных клеток через 6 месяцев составила 1998 кл/мм^2, через 12 месяцев – 1904 кл/мм^2. Зона аппликации фибринового клея была прозрачной, наличия инфильтратов или неоваскуляризации не выявлено.

Клинический случай 2

Пациент 23 лет предъявил жалобы на размытость зрения на обоих глазах в течение 4 лет. Острота зрения с максимальной коррекцией на правом глазу составила 0,6-0,7, на левом глазу – счет пальцев на расстоянии 3,0 м. Обследование больного выявило наличие кератоконуса на обоих глазах. Пациент не переносил контактной коррекции. Данных о полученной ранее травме, наличии амблиопии или предшествующих хирургических вмешательствах в анамнезе не было.

Больному на левом глазу провели ГППК по методике, представленной в клиническом случае 1. В переднюю камеру ввели пузырек воздуха большого объема, во время отсепаровывания роговичного лоскута от стромального ложа образовалась микроперфорация ДМ на 2 часах по величине несколько большая, чем в клиническом случае 1. Она была расположена в 2,0 мм от внутреннего края трепанации роговицы. Блокирование микроперфорации с использованием фибринового клея выполнили по методике, представленной выше. Через 2 минуты после аппликации клея процедура отделения лоскута была

завершена. Донорский трансплантат был фиксирован нейлоном 10-0. К моменту окончания хирургического вмешательства пузырек воздуха в передней камере не визуализировался.

В послеоперационном периоде пациенту назначили инстилляции 0,5% раствора хлорамфеникола и 0,1% раствора дексаметазона каждые 2 часа. Пациента осматривали в 1-е сутки после вмешательства, через 1 неделю, 1, 3, 6 и 12 месяцев.

В 1-е сутки после операции признаков формирования двойной передней камеры, наличия воспалительной реакции и инфильтрации в зоне аппликации фибринового клея не выявлено. Трансплантат оставался прозрачным в течение всего срока наблюдения. Через 1 месяц после вмешательства острота зрения оперированного глаза с максимальной коррекцией составила 0,3, через 12 месяцев – 0,5 с коррекцией sph -4,0 D cyl -5,0 D ax 10°. Плотность эндотелиальных клеток через 12 месяцев составила 2005 кл/мм^2.

Представленные клинические случаи свидетельствуют о возможности использования фибринового клея для блокирования микроперфорации ДМ, образующейся во время ГППК, что уменьшает необходимость использования воздуха для тампонады разрыва и обеспечивает более быструю реабилитацию пациентов в послеоперационном периоде. ■

Хирургическое лечение астигматизма после сквозной кератопластики (предварительные результаты)

З.И. Мороз, Ю.Ю. Калинников, С.Л. Легких, А.А. Ушакова

С давних пор кератопластика является единственной операцией при многих состояниях роговицы – исходов различных заболеваний и травм. Достижения микрохирургии, совершенствование инструментария, тщательный отбор донорского материала сделали эту операцию безопасной и высокоэффективной. Биологические результаты зависят от этиологии бельма, сроков наблюдения, и прозрачное приживление колеблется от 53 до 97% (из этой статистики исключаются ожоговые, сосудистые бельма).

Самый высокий процент прозрачного приживления (до 97%) мы наблюдаем у пациентов с кератоконусом. При развитых и далеко зашедших стадиях заболевания с изменениями в центральной части роговицы в виде помутнения и отека показана сквозная кератопластика (СКП). Метод относительно прост и прошел испытание временем. СКП является самой проверенной и наиболее результативной из всех видов трансплантации.

Несмотря на успехи СКП процент осложнений довольно велик. Если процент отторжения после СКП на глазах с кератоконусом колеблется от 3 до 5%, то развитие регулярного и иррегулярного астигматизма наблюдается до 100% случаев. Возникает неприятная ситуация, когда при прозрачном трансплантате острота зрения остается низкой и причиной этого является астигматизм.

Требования к проводимой СКП у пациентов с кератоконусом особенно велики в силу высокого процента прозрачного приживления трансплантата и молодого трудоспособного возраста. Посттрансплантационный астигматизм от 2,0 до 12,0 дптр и более сводит на нет полученный биологический результат. Наблюдение за пациентами после СКП показало, что формирование эктазий на трансплантате характеризуется следующими симптомами: на кератотопограмме чаще всего имеет место увеличение кривизны роговицы в разных отделах трансплантата в виде изображения «целующихся птиц». Нарушение зрительных функций в виде снижения остроты зрения, монокулярной диплопии, появления миопического нерегулярного астигматизма, невозможности адекватной сфероцилиндрической коррекции.

Причин развития астигматизма на глазах после СКП много, и их все необходимо тщательно учитывать и стараться избегать, среди них:

- эксцентричное расположение трансплантата по отношению к оптической оси глаза,
- некачественное выкраивание роговичного трансплантата и ложа для него в роговице реципиента,
- различная толщина донорской роговицы и роговицы реципиента,
- неравномерное наложение швов и натяжение нити,
- наличие астигматизма и эктазий в донорской роговице,

- несовпадение сторон донорской роговицы (верх, низ, висок, нос) с соответствующими сторонами глаза больного,
- особенности заживления операционной раны.

В конце прошлого столетия для исправления посттрансплантационного астигматизма широко использовали клиновидную резекцию и послабляющие надрезы, трапециевидную кератотомию, циркуляторную кератотомию, тангенциональную кератотомию, циркулярно-радиальную и радиально-секторально-тангенциональную кератотомию.

Недостатками этих методов является непредсказуемость и нестабильность рефракционного результата, грубое рубцевание, регресс функционального эффекта.

В настоящее время для исправления посттрансплантационного астигматизма широкое распространение получили лазерные операции (LASIK, ФРК). Эти методы имеют как положительные качества, так и некоторые недостатки, к которым относятся низкая предсказуемость рефракционного эффекта проводимых операций и регресс функционального эффекта в послеоперационном периоде.

Для исправления миопии и миопического астигматизма при ранних и развитых стадиях кератоконуса довольно широко используют интрастромальную кератопластику (ИСКП) с имплантацией сегментов. Операция дает хорошие результаты, т.е. значительно улучшает остроту зрения, уменьшает сферический и цилиндрический компоненты, уменьшает силу роговицы.

Цель

Изучение возможностей интрастромальной кератопластики с имплантацией сегментов для коррекции аметропии после СКП.

Материал и методы

В работе представлены 3 случая интрастромальной кератопластики с имплантацией сегментов на глазах после СКП, проведенной по поводу кератоконуса IV стадии. Имплантация сегментов предпринималась по поводу посттрансплантационного астигматизма высокой степени. Обследование больных до и после операции проводилось по одной схеме: визометрия, рефрактометрия, кератотопография, пахиметрия.

Клинический случай 1

Больной Г., 30 лет. Диагноз: кератоконус IVстадии обоих глаз.

24.04.2010 больному была произведена СКП на правом глазу (трепан d 8,0 мм).

До операции:

Vis OD = 0,01 н/кор.

После операции:

Vis OD = 0,09 н/кор.

25.06.2012 больному была выполнена операция LASIK по поводу астигматизма высокой степени (-9,0 дптр).

До операции:

Vis OD = 0,02 Sph -1,5 дптр

Cyl -6,0 дптр Ax 75° = 0,3

Vis OD в контактной линзе =0,4-0,5. Контактную коррекцию больной не переносит.

Рефрактометрия:

OD Sph -4,5 дптр

Cyl -6,5 дптр

Ax 75°

Толщина роговицы в 5-7-мм зоне – 497 мкм

ПЭК OD= 2300 кл/мм^2

После операции LASIK:

Vis OD = 0,02

с Cyl -8,0 дптр Ax 70°

Рефрактометрия:

OD Sph +1,0 дптр

Cyl -10,0 дптр Ax 72°

03.09.2012 произведена ИСКП с имплантацией сегментов OD. Учитывая высокую степень астигматизма, решено было имплантировать по 1/2 сегмента. Разрез длиной 1 мм на глубину 420 мкм произведен по сильному меридиану 160°. В 5-7-мм зоне сформированы 2 канала, в которые имплантировали 2 сегмента длиной 90°, высотой 200 мкм, установив их по меридиану 70°.

До операции:

Vis OD = 0,05 Sph +4,0 дптр

Cyl -6,0 дптр Ax 80° = 0,2

Рефрактометрия:

OD Sph +7,0 дптр

Cyl -9,0 дптр

Ax 79°

Кератометрия:

OD 45,98 дптр – 160°// 36,14 дптр – 70° *(рис. 1А)*.

Клинический случай 2

Больная Т., 26 лет.

22.10.2008 была произведена СКП.

До операции:

Vis OS = 0,04 н/кор.

После операции СКП:

Vis OS = 0,4 Sph +1,25 дптр

Cyl -3,5 дптр

Ax 83° = 0,9

Рефрактометрия:

OS Sph +0,75 дптр

Cyl -3,75 дптр

Ax 83°

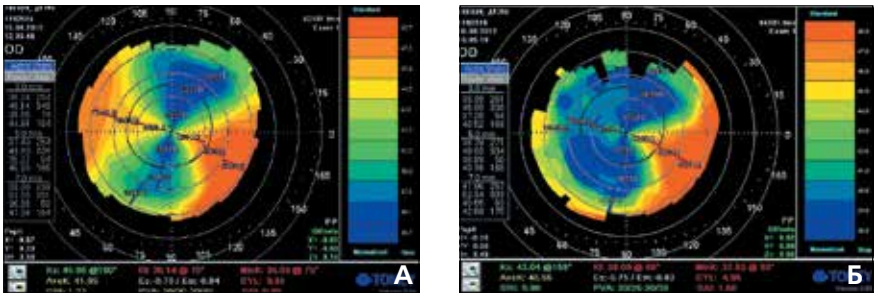

Рис. 1. Клинический случай 1. А – Кератотопограмма до ИСКП, Б – Кератотопограмма после ИСКП

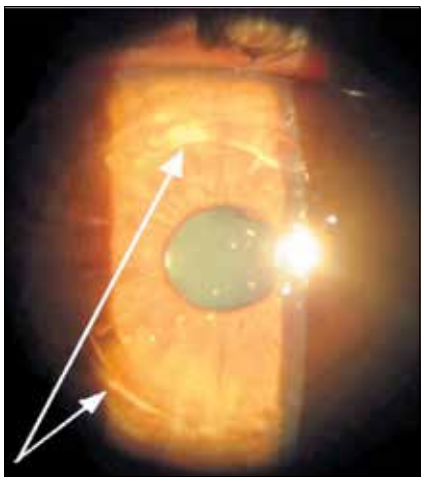

Рис. 2. Клинический случай 1. Глаз больного после ИСКП

Рис. 3. ОСТ-византе переднего отдела. Положение сегментов в трансплантате

Кератометрия:

OS 39,0 дптр – 86°// 42.5 дптр – 176°. Шов снят 28.03.2010.

24.10.2011

Vis OS = 0,10 Sph -1,25 дптр

Cyl -5,0 дптр Ax 130° = 0,5

18.09.2012

Vis OS = 0,05 Sph +1,50 дптр

Cyl -6,0 дптр Ax 125° = 0,9

Рефрактометрия:

OS Sph -1,25d Cyl -7,0d Ax 122°

Кератометрия:

40,75 дптр – 122°// 47,0 дптр – 32° *(рис. 4А)*. Толщина роговицы в 5-7-мм зоне – 554 мкм.

03.10.2012 произведена ИСКП с имплантацией сегментов: разрез длиною 1 мм на глубину 460 мкм произведен по сильному меридиану 30°. Из разреза в 5-7-мм зоне сформирован канал, в который имплантирован 1 сегмент высотой 250 мкм.

Клинический случай 3

Больной Н., 23 года.

В 2010 году была проведена СКП (г. Киев) по поводу кератоконуса IV стадии.

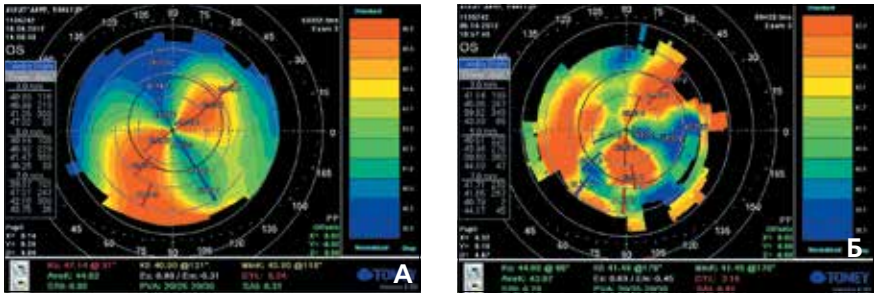

Рис. 4. Клинический случай 2. А – Кератотопограмма до ИСКП, Б – Кератотопограмма после ИСКП

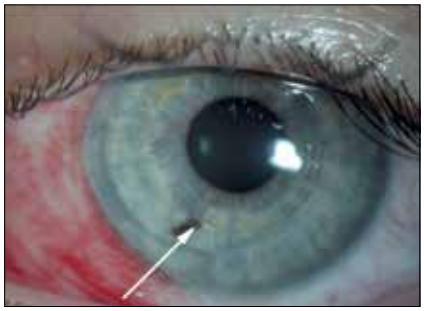

Рис. 5. Клинический случай 2. Глаз больной после ИСКП

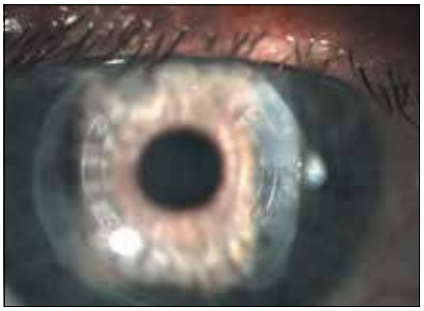

Рис. 6. Клинический случай 3. Глаз больной после ИСКП

Перед операцией ИСКП с имплантацией сегментов:

Vis OD = 0,08 н/кор.

Рефрактометрия:

OD не определялась

Кератометрия:

OD 50,51 дптр – 70°//40,94 дптр – 160°, цилиндрический компонент -9,58 дптр.

19.12.2012 ИСКП с имплантацией сегментов OD : разрез на глубину 540 мкм в меридиане 70°, имплантированы 2 сегмента длиной 90° и высотой по 250 мкм. Сегменты установлены по слабому меридиану 160°.

Результаты

После проведения ИСКП с имплантацией сегментов получены следующие результаты:

Клинический случай 1:

Vis OD = 0,7 н/кор. *(рис. 2, 3)*

Кератометрия:

OD 43,00 дптр – 158°// 36.09 дптр – 68° *(рис. 1Б)*.

Клинический случай 2:

Vis OS = 0,6 Cyl -1,5 дптр

Ax 100° = 0,8 *(рис. 5)*

Кератометрия:

44,8 дптр – 83°// 41,22 дптр – 173° *(рис. 4Б)*.

Клинический случай 3:

Vis OD = 0,5 *(рис. 6)*

Рефрактометрия:

Sph – 0,75 дптр

Cyl -3,75 дптр

сфероэквивалент -2,75.

Заключение

Представленные случаи из нашей клинической практики вселяют надежду на возможность устранения индуцированной аметропии с помощью ИСКП с имплантацией сегментов.

Для проведения ИСКП с имплантацией сегментов необходимо соблюдать следующие условия: диаметр трансплантата должен быть не менее 8,0 мм, временно́й период после снятия швов должен составлять 9-12 месяцев. ■

Living up to Life

Leica
MICROSYSTEMS

Leica M822

Новейший операционный микроскоп
премиум-класса для офтальмохирургов

- Инновационная система двойного освещения
- Высочайшие глубина резкости и контрастность изображения
- Полный комплект аксессуаров для работы на переднем и заднем отрезках глаза
- Видео высокой четкости (HD)

RUMEX GROUP

Rumex - эксклюзивный дистрибьютор операционных микроскопов Leica

Тел.: (495) 780-92-55/56, факс: (495) 780-92-57, e-mail: info@rumex.ru

www.rumex.ru, www.leica-micro.ru

Круглый стол

Практический взгляд на роль нестероидных противовоспалительных препаратов в офтальмологии

Фокус на катарактальную и рефракционную хирургию

Продолжение. Начало «круглого стола» читайте в № 1'2013.

Комбинирование НПВП и стероидных противовоспалительных препаратов (СПВП)

Ugay Devgan: Есть ли преимущества в комбинировнном назначении НПВП и СПВП?

Elizabeth A. Davis: Существует ряд исследований, показывающих, что комбинированное применение НПВП и СПВП при лечении кистозного макулярного отека имеет лучший эффект, чем использование одного из них. Что касается профилактики, то Raizman и соавт. показали, что пациенты, получавшие только стероиды, чаще страдали от кистозного макулярного отека, чем пациенты, получавшие стероид и диклофенак. Другие исследования выявили клиническую эффективность непафенака и кеторолака 0,4% в сочетании со стероидом для профилактики этого заболевания. Все вышеперечисленное убедительно свидетельствует в пользу комбинации НПВП и СПВП для профилактики и лечения кистозного макулярного отека.

James P. Gillis: Я согласен с целесообразностью применения комбинации НПВП и СПВП до, во время и после операции. Это действительно приносит пользу.

Johnny Gayton: Если вы вспомните патофизиологию воспалительного процесса и примените некоторые базовые знания из биохимии, то поймете, что эти препараты – стероиды и нестероидные противовоспалительные средства – синергисты в контроле за воспалительным процессом. Стероиды уменьшают количество свободной арахидоновой кислоты с помощью блокирования фермента фосфолипазы. Стероид не в состоянии полностью блокировать синтез арахидоновой кислоты, которая является субстратом фермента циклооксигеназы, образующей с ее помощью ряд побочных провоспалительных продуктов. НПВП включается в процесс ингибированием этого превращения с помощью блокирования фермента циклооксигеназы. НПВП и СПВП действуют вместе, чтобы обеспечить быстрый и полный контроль над воспалением.

Практическое использование НПВП в рефракционной хирургии

НПВП также применяют для купирования боли после рефракционных операций. Только кеторолак 0,4% и диклофенак 0,1% одобрены FDA для этой цели. Бромфенак и непафенак также прошли испытания. Sher и соавт. доказали, что бромфенак, так же как и кеторолак эффективен для снижения болевого синдрома после фоторефрактивной кератэктомии (ФРК). Galdwell и соавт. выявили, что непафенак также уменьшает боль после ФРК.

Ugay Devgan: Каким образом вы используете НПВП при рефракционных операциях?

Elizabeth A. Davis: Я использую НПВП ограниченно в течение 3 дней после ФРК, а затем прекращаю. Есть пациенты, которые абсолютно не испытывают послеоперационного дискомфорта, и если им известно, что мы назначаем эти препараты только с целью обезболивания, они их не капают. Я не применяю их при операции ЛАЗИК, хотя есть исследование, в котором показано, что предварительное и интраоперационное использование кеторолака 0,5% уменьшает боль после операции. Дискомфорт после ЛАЗИК ощущается лишь в течение первых двух часов, так что я не думаю, что это необходимо.

Johnny Gayton: Я использую исключительно методы поверхностной кератоабляции, поэтому применяю НПВП. Как правило, начинаю их инстиллировать за 1 день до операции и продолжаю в течение трех дней после процедуры. Я представлял результаты исследования, в котором мы сравнивали три наиболее распространенных НПВП: кеторолак 0,4%, непафенак и бромфенак. Мы обнаружили, что в группе пациентов, получавших непафенак, отмечалась статистически значимая более медленная скорость эпителизации роговицы по сравнению с кеторолаком и бромфенаком; болевой синдром лучше купировался в группе бромфенака.

Применение НПВП действительно сделало ФРК более комфортной для пациентов, поскольку при этом мы лучше контролируем болевой синдром.

Ugay Devgan: Аналогичное исследование Trattler и соавт., посвященное послеоперационному заживлению после ФРК, говорит о похожих результатах. Оно было остановлено по показаниям безопасности. Еще одно исследование, которое также включало пациентов после ФРК, не обнаружило замедления заживления при инстилляции непафенака. Таким образом, данные об эпителиальных проблемах, связанных с непафенаком, не получили подтверждения.

Меры по улучшению соблюдения пациентом назначений НПВП

Ugay Devgan: Один из основных факторов, влияющих на исход лечения, это соблюдение пациентом рекомендаций врача относительно послеоперационной терапии. Что мы можем сделать, чтобы оптимизировать исход лечения с помощью НПВП? Если рассматривать соблюдение пациентом рекомендаций, то чем реже необходимо применять назначаемый препарат, тем больше вероятность того, что он будет это делать.

Elizabeth A. Davis: Я считаю идеальным послеоперационным состоянием такое, при котором пациент не нуждается в медикаментах. Вы приблизитесь к этому, если максимально снизите частоту инстилляций и длительность терапии. Я использую бромфенак, поскольку его надо капать только 1 раз в день.

Ugay Devgan: Многие из нас назначают местные противовоспалительные препараты в течение нескольких недель (до и после операции). Как быть с соблюдением пациентом рекомендаций при этом?

Elizabeth A. Davis: Это очень серьезная проблема, особенно у пациентов старшей возрастной группы. Иногда они забывают проинформировать нас о других проблемах со здоровьем, в связи с которыми они получают различные медикаменты в течение дня. Это осложняет ситуацию. Подвижность некоторых пациентов ограничена, например, в связи с артритом. При этом далеко не все их попытки закапать себе капли в глаза оказываются удачными. Это еще более затруднительно, если препараты надо применять 3 или 4 раза в день. Я полагаю, что закапывание в середине дня крайне неудобно и имеет высокую вероятность быть пропущенным. Если пациент находится вне дома и не взял с собой препарат, то, скорее всего, он забудет о дневной процедуре.

Johnny Gayton: Зачастую наши пациенты имеют помощников из числа родственников или патронажных сестер. Они могут посетить пациента один или два раза в день, чтобы помочь ему, но не чаще. Если вам надо принимать что-то 1 или 2 раза в день, то вероятность соблюдения рекомендаций колеблется около 90%; если 4 раза в день – менее 60%. При наличии помощника очень важно постараться назначать пациенту такие препараты, которые можно применять редко.

James P. Gillis: С целью улучшения соблюдения пациентом назначений я рекомендую 1 каплю НПВП, 1 каплю СПВП и 1 инъекцию триамцинолона ретробульбарно. Если пациент забудет закапать любой из препаратов, то это не страшно, поскольку он находится под защитой триамцинолона. Где-то около трети или больше пациентов не следуют рекомендациям врача относительно применения препаратов.

Ugay Devgan: Естественно, применение ретробульбарных инъекций триамцинолона не является типичным в стандартной практике. Для большинства хирургов инстилляции препарата предпочтительнее, кроме того, это менее инвазивно и может быть легко прекращено в слу-

чае, например, развития стероид-индуцированной глаукомы. Я предпочитаю упрощенный режим, состоящий из НПВП 1 раз в сутки в течение нескольких недель, СПВП 1 раз в сутки в течение более короткого времени и антибиотика 2 раза в день в течение 1 недели.

Безопасность НПВП

С увеличением длительности лечения после катарактальной хирургии, особенно у пациентов, которым имплантированы ИОЛ премиум-класса или которые находятся в группе повышенного риска развития кистозного макулярного отека, более актуальной становится проблема токсичности НПВП. Временное ощущение жжения – частое явление при их инстилляции. Случаи расплавления роговицы описаны при использовании диклофенака 0,1%, кеторолака 0,5%, непафенака 0,1% и бромфенака 0,09%. В 1999 г. многочисленные случаи расплавления роговиц после применения дженериков диклофенака привели к отзыву данных препаратов из клинической практики. Осталось невыясненным, что послужило причиной данного осложнения: неправильное использование препарата или недостаточное наблюдение за пациентами.

Ugay Devgan: Различаются ли побочные эффекты у разных НПВП или они одинаковы для всех препаратов? Есть ли угроза получить расплавление роговицы при использовании любого НПВП? В *таблице 2* приведены данные литературы о таких случаях для каждого НПВП.

James P. Gillis: Я уверен, что сегодняшняя статистика намного лучше имеющейся ранее. Применение НПВП в малых и средних дозировках должно снизить частоту расплавлений роговицы. Я считаю, что пациенты с тяжелым синдромом «сухого глаза» и те, у кого нет полного смыкания глазной щели, не должны подвергаться подобному лечению. Я видел несколько случаев расплавления роговицы, развившихся в ответ на применение дженериков диклофенака. Это произошло у пациентов с синдромом «сухого глаза» более 15 лет назад, и причиной мог стать растворитель, который применялся при приготовлении препарата. Я никогда не встречался с подобными осложнениями при назначении других НПВП.

Ugay Devgan: Я полагаю, есть много причин для назначения НПВП в возможно минимальных концентрациях и дозировках. При применении любого НПВП хирург должен быть особенно внимателен к пациентам группы повышенного риска, например, с эпителиальными дефектами, недостаточно скомпенсированным сахарным диабетом, тяжелым синдромом «сухого глаза» или ревматоидным артритом. Но нужно иметь в виду, что преимущества НПВП намного превышают потенциальный риск при их применении у абсолютного большинства пациентов.

Если говорить о длительном применении НПВП, то недавние доклады, представленные на съезде членов Американской академии офтальмологии в 2010 г., показали, что кеторолак, непафенак или бромфенак, могут безопасно использоваться пациентами, по крайней мере, в течение 3 месяцев. Данное исследование включало некоторых пациентов, применявших НПВП до 120 месяцев. Больные, у которых выявляли расплавление роговицы, могли иметь и сопутствующие заболевания, такие, как диабет или аутоиммунные состояния, что повысило риск развития данного осложнения. Вероятность расплавления роговицы, описанная в данном докладе, составила 1 случай на 500000 пациентов.

Роль НПВП после хирургических вмешательств

Имплантация специальных линз после экстракции катаракты

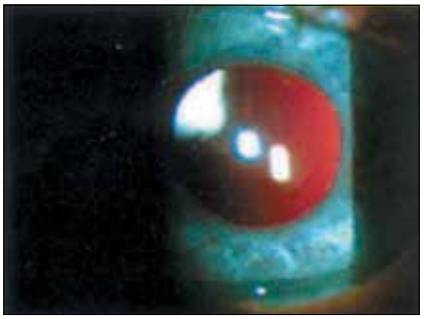

Рис. 1А. Мультифокальная интраокулярная линза

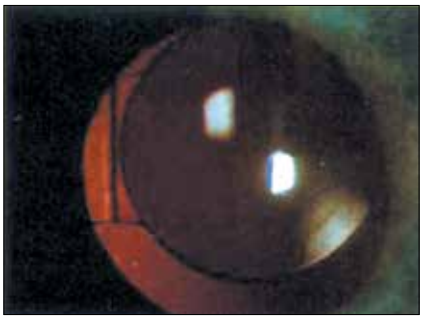

Рис. 1Б. Аккомодирующая интраокулярная линза

Ugay Devgan: Какова роль применения НПВП после операции у таких пациентов?

Elizabeth A. Davis: Я полагаю, что применение НПВП может способствовать не только повышению комфорта и уменьшению воспалительной реакции в передней камере, но и уменьшению субклинического кистозного макулярного отека, т.е. повышению качества, контрастности и остроты зрения.

Ugay Devgan: А что вы скажете относительно профилактики фиброза капсулы хрусталика или его уменьшения у пациентов, которым имплантируются аккомодирующие ИОЛ? Я полагаю, что длительное применение противовоспалительных препаратов может помочь предотвратить выраженный фиброз

Индивидуальные режимы терапии

Каждый из участников дискуссии представил собственный режим назначения медикаментов при катарактальной хирургии. Препараты, приведенные здесь, являются приоритетными для каждого хирурга. Некоторые из препаратов используются «не по показаниям»

Ugay Devgan

1. До операции: бромфенак в форме для применения 1 раз в сутки и антибиотик фторхинолонового ряда за 3 дня.

2. После операции: антибиотик фторхинолонового ряда в течение недели, стероид – 3 недели, бромфенак в форме для применения 1 раз в сутки – 6 недель.

Для пациентов с высоким риском развития кистозного макулярного отека: послеоперационная ОКТ с направлением к витреоретинальному хирургу в случае выявления утолщения сетчатки.

James P. Gills

1. До операции: бромфенак 2 раза в день в течение трех дней.

2. В конце операции: введение в переднюю камеру ванкомицина, цефтазидима и дексаметазона.

3. Ретробульбарная инъекция 1,0 мл ацетонида триамцинолона (Kenalog®).

4. В послеоперационном периоде: 1 капля бромфенака 1 раз в день и 1 капля ацетата преднизолона (Pred Forte®) в течение 6 – 7 недель.

Elizabeth A. Davis

1. До операции: азитромицин в течение 1 недели до операции, бромфенак однократно за 1 день до операции.

2. После операции: бромфенак в форме для применения 1 раз в сутки и преднизолон в течение 4-6 недель, моксифлоксацин в течение 2-3 недель.

Johnny Gayton

1. До операции: азитромицин в течение одной недели, бромфенак в форме для применения 1 раз в сутки (если страховая компания не диктует другие медикаменты):

а) за 1 неделю до операции в случае если пациент относится к группе повышенного риска,

б) за 2 дня до операции в стандартных случаях.

2. После операции: фторхинолоновый антибиотик (гатифлоксацин или моксифлоксацин) каждые 2 часа в день операции, затем 3 раза в день в течение 13 дней; бромфенак в форме для применения 1 раз в сутки, по крайней мере, 6 недель (если пациент находится в группе риска развития кистозного макулярного отека или отмечаются признаки макулярного отека препарат назначается дольше 6 недель), стероид каждые 2 часа в день операции, затем:

а) если используется ацетат преднизолона, то 4 раза в день в течение двух недель, затем 2 раза в день в течение еще 2 недель,

б) если используется дифлюпреднат (DurezolTM), то 2 раза в день в течение двух недель, затем 1 раз в день в течение еще 2 недель.

Таблица 2

Опубликованные клинические случаи расплавления роговицы при использовании НПВП

Ссылка	Acular (кеторолак)	Voltaren (диклофенак)	Nevanac (непафенак)	Xibrom (бромфенак)	Диклофенак (дженерик)
Lin et al. (2000)		2 случая			3 случая
Congdon et al. (2001)	22 случая	32 случая			63 случая
Flach (2001)		4 случая			7 случаев
Asai et al. (2006)				3 случая	
Mian et al. (2006)	1 случай				
Bekendam et al. (2007)			1 случай		
Isawi et al. (2007)				1 случай	
Wolf et al. (2007)	1 случай		1 случай		
Di Pascuale at al. (2008)			1 случай		

капсулы хрусталика и, в свою очередь, – смещение и неправильное расположение ИОЛ.

James P. Gillis: Трудно провести исследование, способное определить, помогают ли стероиды уменьшить фиброз. Но поскольку отмечалось большое количество случаев развития фиброза капсульного мешка, некоторые хирурги прекратили имплантировать такие линзы. Сейчас ситуация стала немного лучше, так как появились биасферичные линзы. Я полагаю, что пациенты, которым их имплантировали, находятся в более благоприятном положении относительно риска развития кистозного макулярного отека, чем те, которым имплантировали мультифокальные ИОЛ.

Хирургия бурых или набухающих катаракт

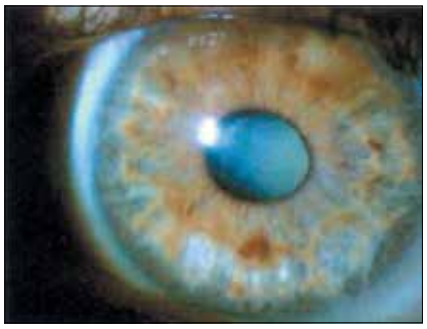

Рис. 2А. Бурая катаракта

Рис. 2Б. Молочная катаракта

Ugay Devgan: Ожидаете ли вы более выраженное послеоперационное воспаление после экстракции бурой катаракты? Измените ли рекомендуемое медикаментозное лечение?

James P. Gillis: Наличие бурой катаракты не слишком отличается от стандартного случая. Если я предвижу развитие более выраженной воспалительной реакции, то просто увеличу дозу стероида и нестероидных противовоспалительных препаратов до 2 раз в день, а также дозу ретробульбарно вводимого триамцинолона до 1,5 мл.

Ugay Devgan: Будете ли вы вводить трипановый синий при экстракции молочной катаракты? Я предполагаю, что даже небольшое количество трипанового синего может привести к выраженной воспалительной реакции. В таких случаях, особенно если катаракта плотная и требуется большая энергия ультразвука во время операции, я ожидаю более выраженной послеоперационной воспалительной реакции и применяю НПВП и СПВП в течение более длительного периода.

Elizabeth A. Davis: Это зависит от того, набухающая ли это катаракта, насколько много энергии ультразвука было использовано на ее дробление и от причины ее развития. Если молочная катаракта появилась в результате витреоретинальной операции, пациент находится в группе высокого риска развития кистозного макулярного отека. В случае травматической катаракты может потребоваться комплексное хирургическое вмешательство. Я считаю, что лучше быть готовым ко всему и относиться к лечению глаза с белой катарактой, как к ситуации с повышенным риском послеоперационного воспаления. Это тот случай, когда необходимо назначить НПВП в послеоперационном периоде.

Johnny Gayton: Я отношу большинство катаракт, особенно молочных и бурых, к группе повышенного риска и начинаю лечить их НПВП за 1 неделю до операции.

Патология сетчатки, выявленная во время операции по поводу катаракты

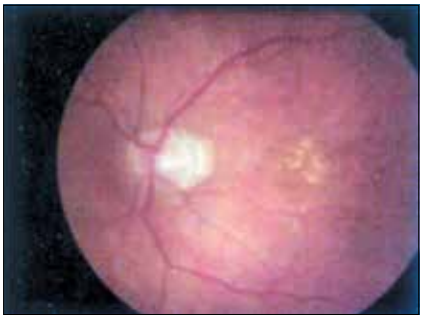

Рис. 3Б. Сухая форма возрастной макулярной дегенерации (ВМД)

Рис. 3А. Диабетическая ретинопатия

Ugay Devgan: Используете ли вы какие-либо специфические схемы при назначении НПВП, СПВП в до- и послеоперационном ведении пациентов с патологией заднего сегмента глаза, таких как диабетическая ретинопатия или сухая форма ВМД?

James P. Gillis: Это зависит от результатов ОКТ: если срезы сетчатки достаточно плоские, то я назначаю пациентам с диабетом нестероидные противовоспалительные капли до операции, а в послеоперационном периоде – интравитреальные инъекции по необходимости. Если ОКТ выявляет значительный отек сетчатки (более 300 мкм), то я ввожу триамцинолон и бевацизумаб

интравитреально. Затем я провожу контрольную ОКТ и удостоверяюсь, что сетчатка стала плоской. Эффект от лечения обычно длится 3 недели, затем, как правило, отек рецидивирует. Таким пациентам необходимо проконсультироваться у специалиста по лазерному лечению сетчатки относительно будущей лазеркоагуляции, поскольку инъекции – это временные меры. Таким образом, вы назначаете временное лечение диабетической ретинопатии после экстракции катаракты, а затем направляете пациента к специалисту по сетчатке на проведение лазерного лечения.

Ugay Devgan: Я предпочел бы проконсультировать такого пациента у витреоретинального хирурга до операции, чтобы прояснить ситуацию. На предоперационном приеме специалист по сетчатке также может провести интравитреальную инъекцию или начать лечение местными НПВП.

Хирургия катаракты на глазах с патологией сосудистой оболочки

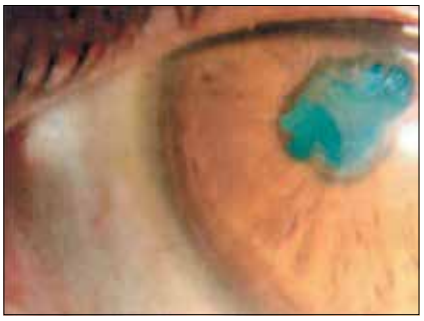

Рис. 4А. Увеит

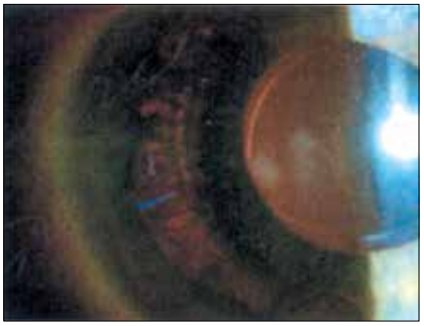

Рис. 4Б. Потеря пигмента в радужке из-за травматизации краем ИОЛ

Ugay Devgan: Ожидаете ли вы более выраженного воспаления при экстракции катаракты на глазах с увеитом? Как вы измените свои назначения?

Johnny Gayton: У пациентов с хроническим воспалением во время операции я произвожу интравитреальную инъекцию триамцинолона в добавок к более интенсивному назначению местных НПВП и СПВП.

Ugay Devgan: Вероятно, стоит ожидать более выраженного воспаления на глазах, где производили больше манипуляций с радужкой, чем обычно, например, при разделении задних синехий. В добавок, глаза с увеитом имеют более высокий риск развития кистозного макулярного отека в послеоперационном периоде. В этих случаях я иногда применяю бромфенак в течение месяцев после экстракции катараты.

Elizabeth A. Davis: Манипуляции на увеальных тканях повышают риск воспаления не только в передней, но и в задней камере (например, развитие кистозного макулярного отека). Таким пациентам необходимо проводить интенсивную терапию НПВП и СПВП.

Хирургические вмешательства на глазах с глаукомой/синдромом пигментной дисперсии

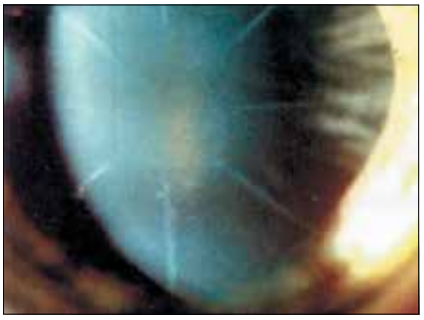

Рис. 5А. Надрезы после радиальной кератотомии и пигментное веретено Крукенберга

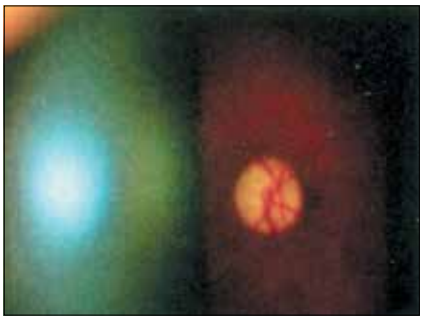

Рис. 5Б. Глаукоматозное изменение зрительного нерва и кортикальная катаракта при пигментной глаукоме

Ugay Devgan: Может имеет смысл отменить стероиды и назначить более интенсивный и длительный курс НПВП для купирования воспаления после проведения операции на глазах с глаукомой или синдромом пигментной дисперсии?

James P. Gillis: Я наблюдаю за пациентами с глаукоматозной оптической нейропатией в послеоперационном периоде с помощью кератотопографии и назначаю им НПВП и стероиды по индивидуальным схемам. Больные с глаукомой должны быть под пристальным наблюдением для уверенности, что их внутриглазное давление (ВГД) находится в передлах нормы. Очень сложно правильно его измерить у пациента, которому была сделана радиальная кератотомия (РК), поэтому необходимо пристально следить за изменением диска зрительного нерва и пользоваться для этих целей наиболее точным методом, имеющимся в арсенале.

РК, как правило, приводит к гиперметропическому сдвигу в течение 2-4 недель после операции из-за отека роговичных насечек. Я обычно добавляю от 0,5 до 1,0 диоптрии к расчетной силе имплантируемой линзы, поскольку около 80% глаз после РК в итоге остаются с гиперметропической рефракцией. Я предупреждаю об этом пациента и в послеоперационном периоде

назначаю раствор хлорида натрия, а также стероиды 6 раз в день до тех пор, пока не получу целевую рефракцию.

Elizabeth A. Davis: Что касается медикаментозной терапии, то если пациенты с глаукомой до операции применяют аналоги простагландинов, это может повысить риск послеоперационных воспалительных осложнений и кистозного макулярного отека. Я уверена, что данные пациенты нуждаются в НПВП и в определенных ситуациях в более длительном курсе их приема. Я бы использовала и стероиды при тщательном мониторинге ВГД.

Johnny Gayton: Действительно стоит беспокоиться о пациентах со значительным сужением полей зрения. Таким пациентам я делаю эндолазерную циклоабляцию или эндоскопическую циклофотокоагуляцию. Я считаю, что комбинация НПВП и СПВП является очень эффективной для контроля над воспалительной реакцией после циклоабляции. Необходимо очень внимательно контролировать подъемы уровня ВГД. Мы обычно наблюдаем за такими пациентами в течение нескольких часов после операции и повторно через несколько часов в тот же день, чтобы быть абсолютно уверенными в том, что нет подъема ВГД. Потом мы проводим осмотр на следующий день. При выявлении подъема уровня ВГД проводим декомпрессию передней камеры. По моему мнению, НПВП сделали использование эндоскопической циклофотокоагуляции более безопасным из-за возможности контролировать воспалительный процесс. Одна из проблем циклодеструктивных или циклоаблирующих процедур – это послеоперационное воспаление. Применение НПВП позволяет сделать их безопаснее и пролонгировать гипотензивный эффект за счет контроля за воспалительными реакциями.

James P. Gillis: Мы контролируем ВГД у всех пациентов в раннем послеоперационном периоде после экстракции катаракты. Измерение ВГД с помощью пневмотонометра должно быть выполнено в первый раз через 20 минут после окончания операции. Если невозможно сделать это бесконтактным методом, следует использовать методы аппланационной тонометрии. Пациенты, которым имплантируются ИОЛ премиум-класса, остаются в клинике под наблюдением в течение 1 часа. Им производится измерение ВГД дважды: через 20 минут и через 1 час после операции.

Заключение

Роль НПВП в последние годы возрастает как в лечении офтальмопатологии, так и при различных офтальмохирургических вмешательствах. Популярность препаратов этой группы обеспечивается, в том числе, увеличением безопасности современных НПВП, а также упрощением схем их применения. Соблюдение пациентом назначенного врачом режима их использования является ключом к улучшению исхода лечения, а упрощение схем применения повышает вероятность того, что пациент будет им следовать.

Уменьшение количества случаев развития кистозного макулярного отека после экстракции катаракты – очень важный показатель для назначения НПВП, поскольку возникновение данного осложнения приводит к существенному снижению зрительных функций и требует комплексного и длительного лечения. Повышение популярности линз премиум-класса также требует включения НПВП в режим послеоперационного лечения, поскольку воспаление в данном случае может также негативно повлиять на результаты процедуры.

НПВП могут сделать методы поверхностной кератоабляции более комфортными для пациента. Дополнительное их включение в медикаментозную схему как катарактальной, так и рефракционной хирургии может улучшить исход данных вмешательств. Дискуссионными в настоящий момент остались вопросы длительности назначения НПВП, а также подходы к отбору пациентов для оптимизации результатов лечения.

A practical look at the role of NSAIDs in ophthalmology. Focus on cataract and refractive procedures.– Ophthalmology Times (Suppl.).– March 1.– 2011.– P. 6-11.

Фотографии представлены доктором Ugay Devgan

ГЛУБИНА И БЕСКОМПРОМИССНОСТЬ АНТИБАКТЕРИАЛЬНОГО ЭФФЕКТА

Благодаря хорошей проникающей способности Вигамокс® действует там, где необходимо[1], эффективен в отношении как грамположительных, так и грамотрицательных микроорганизмов[2,3]

1. Инструкция по применению препарата ВИГАМОКС®. 2. Mather R, Karenchak LM, Romanowski EG, Kowalski RP. Fourth generation fluoroquinolones: new weapons in the arsenal of ophthalmic antibiotics. Am J Ophthalmol. 2002;133:463-466. (Мазер Р., Каренчак Л.М., Романовски Е.Г., Ковалски Р.П. Четвертое поколение фторхинолонов: новое оружие среди антибиотиков выбора в офтальмологии. Ам Джи Офтальмолог.2002;133:463-466). 3. Stroman DW,Medoza B, Sukplang P, Schlech BA. Kinetics of kill of moxifloxacin and ciprofloxacin of ocular isolates. Presented at: Association for Research in Vision and Ophthalmology; May 4-9, 2003, Fort Lauderdale, Fla. (Строман Д.В., МедозаБ., Сукпланг П., Счлеч В.А., Представлено на: Ассоциация исследований в офтальмологии; Май 4-9, 2003, Форт Лаурдал, Фла). 4. Robertson SM, Sanders M, Jasheway D, et al Penetration and distribution of moxifloxacin and ofloxacin into Ocular tissues and plasma following topical ocular administration to pigmented rabbits. Presented at: Association for research in vision and ophthalmology: May 4-9, 2003; Fort lauderdale, Fla. (Робертсон С.М., Сандерс М., Яшевай Д. и др. Проникновение и распространение глазных форм моксифлоксацина и офлоксацина в тканях глаза и плазме кроликов. Представлено на: Ассоциация по исследованиям в офтальмологии. Май 4-9. 2003; Форт Лаудер).

Регистрационное удостоверение № ЛСР-003706/10 от 04.05.2010

Февраль 2013

Alcon®
a Novartis company

ООО «Алкон Фармацевтика»
109004 Москва, Россия, ул. Николоямская, 54
Тел.: +7 (495) 961 13 33 Факс: +7 (495) 258 52 79

Вигамокс®
(моксифлоксацин 0,5%, глазные капли)

RUS13VIG002

ИНФОРМАЦИЯ ПРЕДНАЗНАЧЕНА ДЛЯ МЕДИЦИНСКИХ И ФАРМАЦЕВТИЧЕСКИХ РАБОТНИКОВ

Синергизм глазных капель Окомистина и Офтальмоферона в терапии аденовирусных конъюнктивитов

В.В. Позднякова, Е.В. Яни, Д.Е. Токарев

ФГБУ «Московский НИИ глазных болезней им. Гельмгольца Минздрава РФ»

Аденовирусные заболевания глаз остаются серьезной проблемой практической офтальмологии в связи с широким распространением и высокой частотой вспышек аденовирусной инфекции (АВИ). Наиболее частые возбудители: аденовирусы серотипа 8, 11, 19 (эпидемический кератоконъюнктивит), аденовирусы серотипа 3, 4, 6, 7 (фарингоконъюнктивальная лихорадка), а также энтеровирусы [2].

Лечение АВИ сопряжено с трудностями, так как на сегодняшний день не существует лекарственных средств, селективно воздействующих на аденовирусы. Обычно используют препараты широкого противовирусного действия – интерфероны. Одним из них является препарат генно-инженерного интерферона альфа-2 – глазные капли Офтальмоферон® [5].

При этом нужно отметить, что вторичная бактериальная флора при АВИ присутствует довольно часто, в среднем у 35% больных, поэтому в зарубежных руководствах обычно рекомендуют применять антибактериальные препараты. Вместе с тем, именно глазные капли антибиотиков часто могут приводить к возникновению токсико-аллергической реакции на лекарственное средство или на консервант, содержащийся в каплях. В связи с этим все более важное место в медицинской практике занимают антисептические глазные капли, имеющие более широкий спектр антимикробного действия по сравнению с антибиотиками, а некоторые из них не содержат в своем составе консерванты [1].

В офтальмологической практике в последнее время широко применяется лекарственный антисептический препарат российского производства – глазные капли Окомистин®. Окомистин – современные глазные капли для лечения и профилактики инфекционно-воспалительных заболеваний глаз, одновременно действуют на вирусы, бактерии, грибы и простейшие. Действующее вещество Окомистина – бензилдиметил-(миристоиламино)-пропил-аммоний (мирамистин®) — антисептический лекарственный препарат с местным иммуномодулирующим действием. Необходимо отметить, что Окомистин – однокомпонентный препарат, не содержит в своем составе консервантов и поэтому не обладает аллергизирующими свойствами, не раздражает кожу и слизистые оболочки.

Окомистин обладает выраженным антимикробным действием в отношении грамположительных и грамотрицательных бактерий в виде монокультур и микробных ассоциаций, включая госпитальные штаммы с полирезистентностью к антибиотикам (Pseudomonas aeruginosa, Staphylococcus aureus, Klebsiella pneumoniae, Proteus vulgaris, Escherichia coli). Препарат действует на стрептококки, стафилококки, коринебактерии, бациллы, энтеробактерии, псевдомонады, вибрионы, спирохеты, гонококки, бледные трепонемы, трихомонады, хламидии, а также на вирусы герпеса, гриппа, аденовирусы и др. Оказывает фунгицидное действие на дрожжеподобные грибы (Candida albicans, Candida krusei и т.д.), дрожжевые (Rhodotorula rubra, Torulopsis gabrata и т.д.), а также на аскомицеты рода Aspergillus и рода Penicillium, на дерматофиты (Trichophyton rubrum, Trichophyton mentagrophytes, Trichophyton verrucosum, T. schoenleini, T. violaceum, Epidermophyton Kaufman-Wolf, E. floccosum, Microsporum gypseum, Microsporum canis и т.д.) и другие патогенные грибы (например Pityrosporum orbiculare (Malassezia furfur)) в виде монокультур и микробных ассоциаций, включая грибковую микрофлору с резистентностью к химиотерапевтическим препаратам.

Окомистин оказывает выраженное действие в отношении вирусов, в частности аденовирусов. Противовирусная активность выражается в разрыхлении и разрушении наружной оболочки вирусов, что препятствует прикреплению и, соответственно, внедрению вируса.

В основе антибактериальной активности Окомистина лежит прямое взаимодействие молекулы препарата с белково-липидными комплексами наружных мембран микроорганизмов, при этом часть молекулы Окомистина погружается в липофильный слой мембраны, разрыхляет ее и повышает проницаемость для крупномолекулярных веществ. Препарат изменяет энзиматическую активность микробной клетки, что приводит к нарушению проницаемости и дезинтеграции мембран микроорганизма. Конечным результатом действия молекул Окомистина на микробные клетки является деградация структуры белков, нуклеиновых кислот, выход

содержимого цитоплазмы в окружающую среду, аутолиз и разрушение клетки [3, 4].

Также имеются данные о том, что мирамистин обладает синергизмом действия с антибиотиками и другими противомикробными препаратами: доказано, что в присутствии Окомистина резко возрастает эффективность действия антибиотиков, противогрибковых и противовирусных препаратов. Окомистин оказывает противовоспалительное, фибринолитическое действие, ускоряет процессы заживления и стимулирует эпителизацию роговицы [6].

Учитывая, что механизм противовирусного действия Окомистина отличается от действия препаратов на основе интерферона альфа-2, мы предположили, что сочетанное использование Окомистина и Офтальмоферона в комплексной терапии АВИ позволит повысить эффективность лечения и предотвратит присоединение вторичной инфекции, что приведет к сокращению сроков лечения и уменьшит количество осложнений и рецидивов.

Целью нашего исследования явилась оценка клинической эффективности сочетанного применения Окомистина и Офтальмоферона в сравнении с монотерапией Офтальмофероном в лечении аденовирусных конъюнктивитов.

Под наблюдением на амбулаторном лечении в Отделе инфекционных и аллергических заболеваний глаз Московского НИИ глазных болезней им. Гельмгольца находилось 38 больных с различными формами клинического течения аденовирусных поражений глаз: аденовирусный конъюнктивит (АВК) – 26 пациентов, эпидемический кератоконъюнктивит (ЭКК) – 12 пациентов, из них 18 женщин и 20 мужчин *(табл. 1)*. Возраст пациентов варьировал от 19 до 68 лет. Также была взята ретроспективная группа сравнения, в которую вошли пациенты, участвующие в ранее проведенных исследованиях эффективности применения монотерапии препаратом Офтальмоферон [7].

Таблица 1

Общая характеристика больных, находящихся под наблюдением

Заболевания	Кол–во пациентов	Мужчин/ женщин	Возраст
Аденовирусный конъюнктивит	26	11/15	19-54
Эпидемический кератоконъюнктивит	12	5/7	21-68

Обследование больных включало: сбор анамнеза, результаты клинического исследования, биомикроскопию глаза, конъюнктивы, роговицы. Выраженность воспалительного процесса оценивалась по следующим признакам по 3-бальной системе: покраснение и отек конъюнктивы, фолликулярная реакция конъюнктивы, отделяемое. Для выявления бактериальной инфекции использовали микроскопическое исследование мазков с конъюнктивы и посевов с конъюнктивы. Для подтверждения вирусной этиологии проводилось исследование соскобов с конъюнктивы методом флюоресцирующих антител (МФА).

В качестве базовых препаратов в терапии применяли глазные капли Окомистин (регистрационный номер – ЛСР-004896/09-190609, ООО «Инфамед», Россия) и глазные капли Офтальмоферон (регистрационный номер – 002902/01 (ЗАО «ФИРН-М», Россия). Глазные капли закапывали в следующей последовательности – сначала Окомистин, через 10-15 минут – Офтальмоферон: 8-10 раз в день, снижая количество инстилляций до 6 раз в сутки с 5-го дня, затем – до 4 раз в сутки. Так как Окомистин обладает следующими свойствами: вирулицидным, бактерицидным, фунгицидным и действует губительно на простейшие, а также учитывая синергизм в отношении других препаратов, данная схема была нами разработана для усиления терапевтической эффективности и уменьшения вероятности присоединения вторичной инфекции. Дополнительное лечение проводилось в зависимости от клинической формы инфекционного процесса.

Рис. 1. Клиническая картина аденовирусного конъюнктивита

В группу с аденовирусным конъюнктивитом входили 26 пациентов. Отмечалось острое начало заболевания, поражаются оба глаза. Больные жаловались на резь, ощущение инородного тела в глазу, слезотечение. Веки отечны, конъюнктива умеренно или значительно гиперемирована, нижняя переходная складка утолщена, складчата, отделяемое с конъюнктивы умеренное, иногда отмечались точечные кровоизлияния *(рис. 1)*. У ½ больных обнаруживали региональную аденопатию околоушных лимфатических узлов.

Для пациентов с ЭКК была характерна следующая клиническая картина: острое начало, обычно поражаются оба глаза: сначала

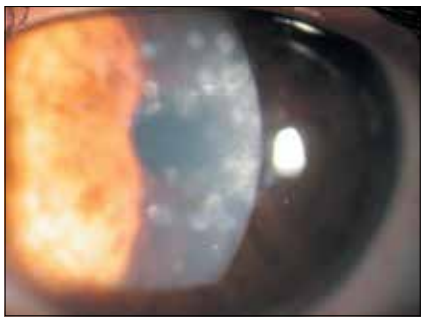

Рис. 2. Клиническая картина эпидемического кератоконъюнктивита (субэпителиальные инфильтраты)

Рис. 4. Эпителиопатия при гиперэргической форме эпидемического кератоконъюнктивита

один, через 1-5 дней – второй. Больные жалуются на резь, ощущение инородного тела в глазу, слезотечение, на 1-2 день заболевания отмечается регионарная аденопатия. Через 5-9 дней от начала заболевания появляются характерные точечные инфильтраты под эпителием роговицы *(рис. 2)*. Нередко появляются конъюнктивальные кровоизлияния, может развиться эпителиопатия. У 5 пациентов отмечалось

Рис. 3. Гиперэргическая форма эпидемического кератоконъюнктивита (мембранозные пленки)

тяжелое, гиперэргическое течение с выраженной аллергической воспалительной реакцией, острым раздражением глаз, отеком век и конъюнктивы, обильным слезотечением, выраженной светобоязнью. Конъюнктива была отечна, разрыхлена, на слизистой образовывались мембраны, разделение которых сопровождалось кровоточивостью. На роговице отмечалась эпителиопатия *(рис. 3, 4)*.

Алгоритм терапии: нами предложена следующая схема комбинированной терапии аденовирусной офтальмоинфекции (АВК, ЭКК): сначала закапывают препарат Окомистин, 1-2 капли, и через 10 минут – закапывают Офтальмоферон. Процедуру повторяют 6-8 раз в сутки.

Уже в течение первой недели при выраженной воспалительной реакции дополнительно можно применить нестероидные противовоспалительные препараты Индоколлир или Дикло-Ф (3 раза в день). На второй неделе лечения: Окомистин + Офтальмоферон, инстилляции 4 раза в день.

При первых признаках субэпителиального точечного кератита или образовании пленок назначают Офтан-Дексаметазон или Максидекс 2 раза в день. При эпителиопатии и недостаточности слезы к лечению добавляют Визмед, Хилабак, Визин чистая слеза или Офтолик 2-3 раза в день.

При проведении данной терапии, при АВК, сроки нормализации конъюнктивы с исчезновением явлений воспаления сократились до 6,2 дня.

При ЭКК, при назначении комбинированной терапии – лекарственный препарат Окомистин + Офтальмоферон, сроки лечения составили 12,3 дня. Отделяемое из конъюнктивы исчезло на 2 день лечения, отек конъюнктивы исчез на 5 день у всех пациентов, гиперемия конъюнктивы исчезла на 10 день, и фолликулярная реакция полностью исчезла у всех пациентов в среднем на 12 день лечения.

Сравнительные результаты лечения с контрольной группой, получавшей монотерапию, представлены в *табл. 2*.

Результаты исследований клинической эффективности сочетанного

Таблица 2

Сравнительные результаты лечения аденовирусных конъюнктивитов при применении глазных капель окомистин и офтальмоферон с группой, получавшей монотерапию

Метод лечения	Общая продолжительность лечения, сутки		Исчезновение фолликулов, геморрагий		Регрессия субэпителиальных инфильтратов		Исчезновение отека и гиперемии		Выздоровление, %	
	АВК	ЭКК	АВК	ЭКК	АВК	ЭКК	АВК	ЭКК	АВК	ЭКК
Офтальмоферон	7,4	13,4	6,3	12,8	–	4,7	7,2	9,4	100	100
Окомистин + Офтальмоферон	6,2	12,3	5,4	11,8	–	4,2	6,9	8,7	100	100

применения лекарственных препаратов Окомистин и Офтальмоферон в сравнении с монотерапией препаратом Офтальмоферон в терапии аденовирусных конъюнктивитов показали, что назначение комбинированной терапии по предложенной схеме оказывает более выраженный терапевтический эффект, чем при применении монотерапии Офтальмофероном. Это связано с основными свойствами препарата Окомистин: вирулицидным, бактерицидным, фунгицидным действиями, противовоспалительной и фибринолитической активностью, а также с явлением синергизма с другими препаратами. Окомистин однокомпонентный, не содержит консервантов, не оказывает раздражающего действия, хорошо переносится больными. Отмечается сокращение сроков лечения, уменьшается количество осложнений.

Литература

1. *Гундорова Р.А., Егоров Е.А., Кривошеин Ю.С., Свистов В.В., Алексеева И.Б., Смоткий Ю.М.* Применение Мирамистина в офтальмологии: Пособие для врачей.– М., 2004.– 8 с.
2. *Майчук Ю.Ф.* Оптимизация терапии болезней глазной поверхности. Офтальмоферон.– М., 2010.– 113 с.
3. *Майчук Ю.Ф.* Современные возможности терапии конъюнктивитов // Труды 17-го Рос. нац. конгресса «Человек и лекарство».– М., 2011.– Т. 2.– С. 215-225.
4. *Майчук Ю.Ф., Селиверстова К.Е., Якушина Л.Н.* Антисептик Окомистин в лечении бактериальных заболеваний глаз // Катарактальная и рефракционная хирургия.– 2011.– № 2.– С. 60-64.
5. *Майчук Ю.Ф., Яни Е.В.* Офтальмоферон в лечении аденовирусных заболеваний глаз // Окулист.– 2006.– № 5.– С. 18-19.
6. *Позднякова В.В., Майчук Ю.Ф.* Глазные капли Окомистин в лечении инфекционных конъюнктивитов различной этиологии // Офтальмологические ведомости.– 2012.– Т. 5, № 2.– С. 67-71.
7. *Яни Е.В.* Оценка клинической эффективности глазных капель Офтальмоферон в лечении аденовирусных заболеваний глаз // Новые лекарственные препараты.– 2006.– № 10.– С. 17-19.

Набор инструментов доктора Ziegler для проведения электролизиса и каутеризации

R. Keeler. A.D. Singh, H.S. Dua. Cut it, burn it, lyse it: Ziegler's electrolysis and cautery set // Br. J. Ophthalmol.- 2011.- Vol. 95.- P. 1530.

Слово «cautery» происходит от латинского, обозначающего раскаленное железо, а также от греческого, обозначающего процесс обжигания. В медицине этот термин употребляется для названия реагента или инструмента, который обеспечивает деструкцию ткани путем нанесения ожога.

Использование высоких температур или химических препаратов для образования рубцовой ткани известно с древности. Применение электрических инструментов с этой целью стало доступно гораздо позже. Удаление ресниц с помощью электрического тока, или электролиз впервые было выполнено в 1873 г.

Доктор Samuel Lewis Ziegler (1861-1926) был одним из первых сторонников использования электричества для терапевтического лечения глазных заболеваний *(рис. 1)*. Доктор Ziegler известен как изобретатель цистотома, ножа для иридотомии, которым выполняли V-образный разрез, обтураторов слезной точки, кюреток, расширителей, инструментов для выворачивания век и ложки для экстракции хрусталика *(рис. 2, 3)*. В 1914 г. он усовершенствовал офтальмоскоп в сотрудничестве с фирмой Zeng Company. Последним инструментом, который он сконструировал в Лондоне в 1925 г., накануне своей смер-

Рис. 1. Доктор Samuel Lewis Ziegler (1861-1926)

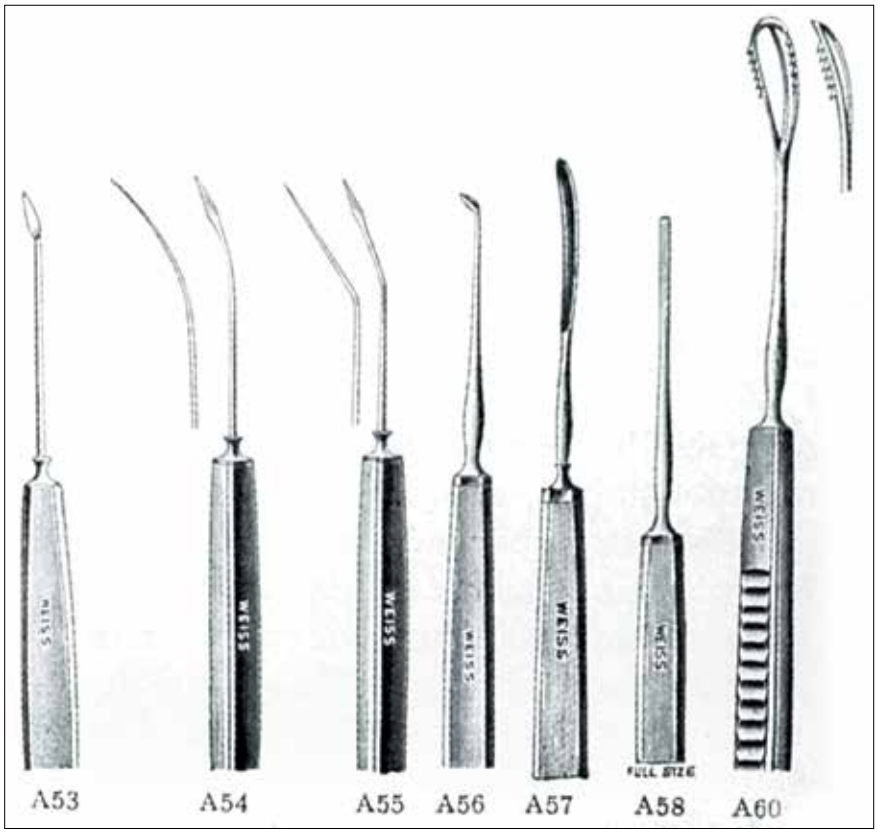

Рис. 2. Цистотомы доктора Ziegler (A52-56) и ложка для экстракции хрусталика A60

Рис. 3. Кюретки и расширители для выполнения манипуляций на слезных путях и мейбомиевых железах, разработанные доктором Ziegler

ти, стал шприц для промывания передней камеры.

Доктор Ziegler также создал набор электродов с держателем, который был изготовлен и выпущен в тираж американской фирмой Keystone Electric Co. *(рис. 4)*. В июне 1909 г. он опубликовал работу по проведению пунктирной гальванокаутеризации для лечения пациентов с эктропионом и энтропионом век. В то время набор электродов широко применялся во время проведения операций, описание которых было представлено в работе, кроме того, упоминание об этой методике до сих пор встречается в офтальмологических изданиях.

Samuel Lewis Ziegler закончил медицинское отделение университета штата Пенсильвания в 1885 г. и поступил в госпиталь Wills в качестве интерна, где обучался 2 года.

Рис. 4. Набор электродов с держателем, созданный доктором Ziegler

Сразу после окончания интернатуры в 1887 г. его назначили на должность хирурга. В этом качестве он проработал до момента ухода в отставку в 1916 г. В течение этого времени доктор Ziegler был членом различных комитетов по здравоохранению в Филадельфии, президентом колледжа врачей в Филадельфии в 1915-1916 гг., а также членом большого количества международных офтальмологических организаций.

Незадолго до смерти доктор Ziegler собирался провести масштабные исследования по хирургическому лечению глазных заболеваний, но его планам не суждено было воплотиться в жизнь. По словам близких друзей, доктору Ziegler удалось собрать обширный иллюстративный материал, включая собственные рисунки этапов операций, который впоследствии активно использовали историки офтальмологии. ■

КНИГИ

А.Г. Щуко, С.И.,Жукова, Т.Н. Юрьева

Ультразвуковая диагностика в офтальмологии

Щуко А.Г., Жукова С.И., Юрьева Т.Н. Ультразвуковая диагностика в офтальмологии.– М.: Изд-во «Офтальмология».– 2013.– 128 с., ил.

Авторский коллектив Иркутского филиала ФГБУ «МНТК «Микрохирургия глаза» им. акад. С.Н. Федорова» Минздрава России, кафедры глазных болезней ГБОУ ДПО «Иркутская государственная медицинская академия последипломного образования», кафедры глазных болезней ГБОУ ВПО «Иркутский государственный медицинский университет» Минздрава России: Аверьянов Д.А., Волкова Н.В., Жукова С.И., Самсонов Д.Ю., Щуко А.Г., Юрьева Т.Н.

В монографии освещены вопросы ультразвуковой диагностики больных офтальмологического профиля. Авторами обобщены и представлены современные литературные данные, результаты собственных клинических наблюдений и научных исследований.

Монография предназначена для врачей-офтальмологов, врачей ультразвуковой диагностики, клинических ординаторов, слушателей кафедр и курсов повышения квалификации.

Адрес издательства «Офтальмология»:
127486, Москва, Бескудниковский бульвар, д. 59А
Тел.: 8 (499) 488-89-25. Факс: 8 (499) 488-84-09.
E-mail: publish_mntk@mail.ru

Сестры Грайи: один глаз на троих

T. Khatib, A.D. Singh, H.S. Dua. The Graeae sisters: one eye for three // Br. J. Ophthalmol.– 2012.– Vol. 96.– P. 161.

Феномен отражения берет начало в нашей способности видеть предметы. Практически весь естественный свет исходит от звезд, включая Солнце. Свет, отраженный от предметов, фокусируется на сетчатке глаза, создавая зрительные образы, что позволяет видеть различные объекты. Свет, его отражение и способность глаза видеть объекты часто использовались в легендах и мифах. Одним из них является миф о Персее.

Дельфийский Оракул напророчил царю Аргоса Акрисию смерть от руки внука. Чтобы этого не случилось, он заточил дочь Данаю в темницу, где ей явился греческий бог Зевс в образе золотого дождя, после чего Даная родила мальчика, которого назвали Персей.

Узнав об этом, Акрисий посадил Данаю с ребенком в деревянный сундук и сбросил в море. Волнами сундук прибило к берегу острова Серифос, где женщину с сыном нашел рыбак по имени Диктис. Его братом был правитель острова Полидект. Спустя некоторое время он стал ухаживать за Данаей, но Персей относился к этому с настороженностью и старался держать правителя подальше от матери.

Тем временем Полидект вынашивал план, как удалить Персея с острова, унизив его. Для этого он устроил грандиозный праздник, якобы в честь своей помолвки с Гипподамией. По закону Персей был обязан преподнести правителю подарок, но поскольку у него ничего не было, юноша пообещал подарить Полидекту все, что он пожелает. Тот пожелал получить в качестве подарка голову Медузы Горгоны, существа, чей взгляд превращал человека в камень.

Богиня Афина, которая покровительствовала Персею, подарила ему до блеска отполированный щит и острый меч, а также посоветовала найти Гесперидов, которые знали, как победить Медузу. Афина проводила Персея к сестрам Грайи, знавшим, где отыскать нимф. У трех слепых сестер был только один глаз на всех, за обладание которым им постоянно приходилось бороться друг с другом. Упрямые сестры не захотели делиться информацией с Персеем, поэтому юноше пришлось украсть глаз в момент, когда они передавали его друг другу. Он пообещал вернуть глаз взамен на информацию о Гесперидах. Сестрам ничего не оставалось, как только направить Персея к нимфам. Те, в свою очередь, отдали молодому человеку шапку-невидимку, чтобы он смог скрыться от глаз сестер Медузы, пару сандалий для быстрого передвижения и сумку, в которой можно было безопасно хранить отсеченную голову Горгоны.

Попав в пещеру, где обитала Медуза, и увидев ее спящей, Персей использовал щит в качестве зеркала, в котором отражалась Горгона, чтобы она не смогла превратить его в камень. Обнажив меч, юноша отсек чудовищу голову и отправился на остров Серифос с трофеем.

Путь домой лежал через Эфиопию, где Персею удалось спасти от морского змея принцессу Андромеду, на которой он затем женился. Вернувшись на остров, молодой человек узнал, что в его отсутствие Полидект недостойно обращался с матерью. Войдя в комнату повелителя, Персей вынул голову Медузы Горгоны и превратил его в камень. ■

НЕКОТОРЫЕ ПОВЕРХНОСТИ НУЖДАЮТСЯ В ЗАЩИТЕ

Глазная поверхность – одна из них.

Семейство Систейн включает в себя офтальмологические средства, разработанные специально для облегчения симптомов сухости глаз, а также для защиты, сохранения и улучшения здоровья глазной поверхности[1-4].

Alcon®
a Novartis company

май 2013 RUS13SYSF001

Систейн

Больше, чем просто защита

1. Christensen MT, Blackie CA, Korb DR, et al. An evaluation of the performance of a novel lubricant eye drop. Poster D692 presented at: The Association for Research in Vision and Ophthalmology Annual Meeting; May 2-6,2010; Fort Lauderdale, FL. (Кристенсен МТ, Блекки СА, Корб ДР, и др. Оценка эффективности новых увлажняющих глазных капель. Постер Д692 представлен на ежегодном собрании Ассоциации исследований зрения и офтальмологии, Май 2-6, 2010; Форт Лаудердале, Фл. 2. Lane S, Faragh JR, Webb JR, Christensen MT. An evaluation of the in vivo retention time of a novel artificial tear as compared to a placebo control. Poster D923 presented at: The Association for Research in Vision and Ophthalmology Annual Meeting; May 3-7, 2009; Fort Lauderdale, FL. (Лане С, Лаук ДР, Вебб ДР, Кристенсен МТ, Оценка времени фиксации in vivo нового препарата группы искусственных слез в сравнении с плацебо-контролем. Постер Д923 представлен на ежегодном собрании Ассоциации исследований зрения и офтальмологии, Май 3-7, 2009; Форт Лаудердале, Фл. 3. Davitt WF, Bloomenstein M, Christensen M, et al. Efficacy in patients with dry eye after treatment with a new lubricant eye drop formulation. J Ocul Pharmacol Ther. 2010;26(4):347-353. (Давитт ВФ, Бломенштейн М, и др. Эффективность лечения новыми увлажняющими глазными каплями пациентов с синдромом сухого глаза. Ж. Окул Фармакол. Тер. 2010;26(4):347-353.) 4. Geerling G., et al. The International Workshop on Meibomian Gland Dysfunction: Report of the Subcommittee on Management and Treatment of Meibomian Gland Dysfunction. IOVS 2011;52(4). (Геерлинг Г. И др. Международная рабочая группа по Дисфункции Мейбомиевых желез: Отчет подкомитета по руководству и лечению дисфункции мейбомиевых желез. IOVS 2011;52(4).

Информация предназначена для медицинских и фармацевтических работников

Бриллиантовый синий G для окрашивания и пилинга ВПМ

H.T.S. Kagimoto, T. Hisatomi, H. Enaida, T. Ishibashi. Brilliant Blue G for ILM Staining and Peeling // Retina Today.– April 2011.– P. 45-48.

Внутренняя пограничная мембрана (ВПМ) является базальной мембраной клеток Мюллера сетчатки. Пролиферация клеток на ВПМ приводит к искривлению мембраны, что, в свою очередь, может привести к образованию эпиретинальных мембран (ЭРМ) и макулярным разрывам. Удаление ВПМ может способствовать устранению ЭРМ и макулярного разрыва, однако, вследствие прозрачности ВПМ, представляется затруднительным осуществить ее пилинг.

В настоящее время во время операций широко применяются дополнительные средства для улучшения визуализации при плохой видимости ВПМ и ЭРМ. Введение индоцианина зеленого (ICG) и трипанового синего изначально способствовало облегчению проведения пилинга ВПМ во время операции, и в настоящее время по-прежнему широко используется в клинической практике, тем не менее в многочисленных отчетах о проведении клинических и доклинических исследований было отмечено потенциальное токсичное воздействие обоих красителей на сетчатку. Кроме того, вследствие слабой красящей способности трипанового синего, для его применения требуется процедура обмена жидкость-воздух, которая не является необходимой при использовании красителя с более высокой красящей способностью. Несмотря на то что были предложены и другие красители, на настоящий момент ни один из них не представляет собой равноценную альтернативу активно используемым потенциально токсичным красителям. Таким образом, в настоящее время для безопасного окрашивания и пилинга мембран необходим краситель с достаточной красящей способностью и минимальной токсичностью. Мы провели отбор различных красителей, при котором главными критериями были безопасность и способность окрашивать ВПМ. По результатам подробного предварительного анализа мы выбрали бриллиантовый синий G 250 (BBG) в качестве эффективного варианта для окрашивания ВПМ.

Характеристики BBG

BBG представляет собой синий краситель, также известный под названиями «кислотный синий 90» и «Кумасси бриллиантовый синий G 250». BBG использовался для окрашивания белков при проведении биологических анализов, поскольку он характеризуется неспецифическим связыванием с белками. Тем не менее не поступало сообщений о медицинском применении данного красителя, за исключением нашего предыдущего исследования. Одним из ключевых факторов, которые следует учитывать при выборе подходящего красителя, является осмолярность, влияющая на выживаемость клеток. Мы определили осмолярность разных концентраций BBG, ICG, трипанового синего и других потенциальных красителей. После такого скрининга мы выбрали BBG в качестве основного кандидата и провели различные анализы безопасности, включая световую микроскопию, растровую электронную микроскопию и электроретинографию.

Наблюдения с помощью светового микроскопа не выявили патологических изменений через 2 месяца после применения высокой дозы BBG. Напротив, применение трипанового синего и ICG в клинических дозах привело к дегенерации клеток эндотелия роговицы и апоптотической гибели эндотелиальных клеток.

Результаты трансмиссионной и растровой электронной микроскопии показали, что клиническая доза BBG не вызывала вакуолизацию клеток внутренних слоев сетчатки, а также не был обнаружен апоптоз ни через 2 недели, ни через 2 месяца. Краситель ICG вызывал дегенерацию сетчатки и атрофию клеток пигментного эпителия сетчатки (ПЭС) через 2 недели после субретинального введения. Апоптотическая гибель клеток наблюдалась во внутреннем и наружном ядерном слое, а также в слое ПЭС, особенно среди фоторецепторов. Трипановый синий в меньшей степени вызывал дегенерацию сетчатки, но он, преимущественно, обнаруживался в участке отслойки вследствие субретинального введения. Краситель BBG не приводил к снижению амплитуды волн ЭРГ.

Токсичность красителя проявляется сильнее после его ведения в субретинальное пространство. При использовании клинической дозы BBG мы не наблюдали явной гибели клеток. Напротив, мы четко наблюдали гибель клеток при введении клинических доз ICG и трипанового синего. Следовательно, мы предполагаем, что, даже при введении BBG в субретинальное пространство, побочные эффекты будут относительно минимальными.

Пилотное исследование

Мы исследовали образцы окрашенных мембран и изучили клини-

ческие исходы применения BBG в ходе операций по поводу различных видов витреоретинальной патологии. BBG разводили в интраокулярном ирригационном растворе и стерилизовали, пропуская через шприцевой фильтр до достижения конечной концентрации 0,25 мг/мл (pH 7,4). Затем готовый раствор BBG аккуратно вводили в полость стекловидного тела и немедленно вымывали сбалансированным солевым раствором. В случае макулярного разрыва ВПМ немедленно окрашивалась бледно-голубым цветом. Удаление ВПМ осуществлялось с помощью пинцета *(рис. 1)*. После удаления ВПМ четко было видно различие цвета поверхности сетчатки в области удаленной ВПМ и в окружающих участках. В случае диабетической макулопатии раствор BBG вводили и вымывали сразу же после создания задней отслойки стекловидного тела, а удаление окрашенной ВПМ осуществлялось так же легко, как и при макулярном разрыве *(см. рис. 1)*. Однако в случае образования ЭРМ окрашивание последней невозможно было подтвердить при данной концентрации *(рис. 2)*. После пилинга ЭРМ снова вводили раствор BBG и сразу же проводили ирригацию полости стекловидного тела. ВПМ в зоне, где была удалена ЭРМ, ярко окрашивалась красителем BBG. Хорошо окрашенную ВПМ можно было легко удалить *(рис. 3)*.

Мы подтвердили преимущество использования 0,25 мг/мл BBG при пилинге ВПМ в сложных случаях, таких как отслойка сетчатки вследствие макулярного разрыва при высокой степени миопии *(рис. 4)*. Нами были проведены клинические исследования применения BBG при макулярном разрыве, ЭРМ и макулярном разрыве вследствие высокой степени миопии в университете Кьюшу, Япония. У всех пациентов отмечались удовлетворительные результаты.

Рис. 1. Пилинг ВПМ с использованием BBG. ВПМ в области макулярного разрыва имела ярко-синюю окраску, даже несмотря на имплантированную в глаз интраокулярную линзу (ИОЛ). Граница между отслоенной и неотслоенной зоной также была четко видна. BBG не окрашивал ИОЛ

Рис. 2. Пилинг ЭРМ с использованием BBG. Оставшиеся участки ЭРМ (концы стрелок) не были четко видны, но граница между ВПМ и оставшейся ЭРМ четко визуализировалась

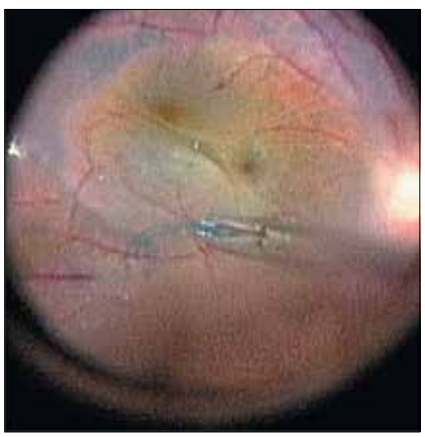

Рис. 3. Двойное окрашивание и пилинг. После удаления ЭРМ BBG вводился с целью визуализации ВПМ с последующим пилингом. Граница между ВПМ и отслоенным участком четко визуализировалась (конец стрелки)

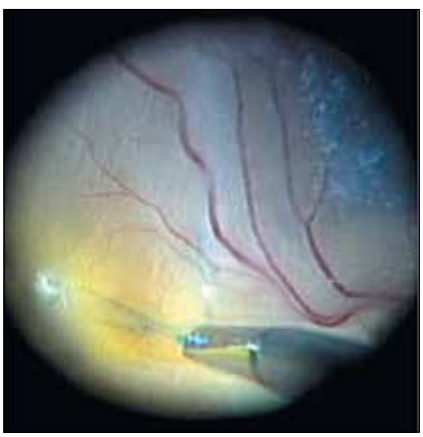

Рис. 4. Пилинг ЭРМ с отслойкой сетчатки, вызванной макулярным разрывом вследствие высокой степени миопии. BBG существенно облегчает визуализацию ВПМ, тем самым облегчая процедуру пилинга. BBG вводился после пилинга ЭРМ

Преимущества по сравнению с другими красителями

BBG обладает рядом преимуществ по сравнению с ICG и трипановым синим в отношении простоты использования. ICG выпускается в упаковках в виде лиофилизированного порошка, и его невозможно развести, используя только интраокулярный ирригационный раствор. Гранулы BBG можно легко развести, используя только интраокулярный ирригационный раствор, и потом стерилизовать путем пропускания через шприцевой фильтр с порами 0,22 мкм. Осмолярность и pH раствора BBG также остаются стабильными. Кроме того, процесс окрашивания не требует использования дополнительного этапа, такого как обмен жидкость-воздух, который необходим при использовании трипанового синего.

Рис. 5. Краситель ILM Blue производства DORC, получивший лицензию в Aqumen Biopharmaceutical KK (Фукуока, Япония)

Способ окрашивания ВПМ под действием раствора BBG был подобным окрашиванию под действием раствора ICG, и, поскольку BBG не является флуоресцентным красителем, существует небольшая вероятность фототоксичности, как и при использовании ICG. Кроме того, концентрация BBG, необходимая для окрашивания ВПМ, составляет порядка одной десятой-одной двадцатой концентрации ICG. Мы провели более 300 витреоретинальных операций с использованием BBG при различных видах витреоретинальной патологии. Более чем в 92% случаев острота зрения сохранилась или улучшилась, при этом не отмечалось нежелательных явлений в течение периода наблюдения после операции.

Шимада и соавт. недавно провели проспективное интервенционное исследование для оценки практической пользы двойного окрашивания красителем BBG. Частота рецидивирования ЭРМ снизилась до 0% в 142 глазах, в которых проводился двойной пилинг ЭРМ и ВПМ, по сравнению с 16,3% (17 глаз), а частота повторных операций составляла 5,8% (6 глаз) среди 104 глаз, в которых проводился только пилинг ЭРМ. Методы пилинга ЭРМ отличались по частоте и размеру оставшейся ВПМ, при этом наименьшая частота (21/54 глаз; 39%) была достигнута при окрашивании BBG ($P<0,0001$). На основании этих данных мы можем заключить, что BBG является лучшим красителем для окрашивания ВПМ по сравнению с ICG, трипановым синим и другими красителями.

Возможность приобретения

В настоящее время BBG продается в Европейском Союзе компанией DORC (Зюйдланд, Нидерланды)* под торговым названием ILM Blue (высокоочищенный BBG 250, 0,25 мг/мл; полиэтиленгликоль 3350 4%; плотность 1,01 кг/л; pH 7,3–7,6; осмолярность 334 мОсм/кг, 0,5 мг в шприце) в готовых к использованию предварительно наполненных шприцах *(рис. 5)*. Мы рекомендуем использование одобренного высокоочищенного продукта BBG, поскольку другие продукты BBG, представленные на рынке, могут содержать следы тяжелых металлов, используемых в процессе синтеза.

* Дистрибьюторы DORC в РФ:
ООО «ФОКУС» www.focus-m.ru
ООО «Эр Оптикс» www.r-optics.ru

Заключение

Краситель BBG обладает высокой красящей способностью, высокой степенью безопасности, прост в использовании, обладает высоким аффинитетом к ВПМ и низким аффинитетом к ЭРМ и позволяет успешно осуществлять пилинг при различных видах витреоретинальной патологии. Наше пилотное исследование продемонстрировало улучшение остроты зрения после операции в большинстве случаев при отсутствии известных нежелательных явлений. Помимо нашего исследования, в настоящее время широко исследуются клинические преимущества BBG, в частности, при методике двойного окрашивания. ■

ОФТАЛЬМОХИРУРГИЯ / НОВОЕ В ОФТАЛЬМОЛОГИИ

Подписные индексы

по каталогу «Газеты и журналы» агентства «Роспечать»
70689 — теоретический и научно-практический журнал «Офтальмохирургия»
72173 — реферативно-информационный журнал «Новое в офтальмологии»

по каталогу «Пресса России», каталогу Украины и каталогу Казахстана
87917 — «Офтальмохирургия» • 87916 — «Новое в офтальмологии»

Новый препарат

АЛЛЕРГОФЕРОН®

ГЕЛЬ ДЛЯ МЕСТНОГО И НАРУЖНОГО ПРИМЕНЕНИЯ

ИНТЕРФЕРОН + ЛОРАТАДИН = НОВЫЙ ПОДХОД К ЛЕЧЕНИЮ АЛЛЕРГИИ!

- Лечение сезонного аллергического ринита и конъюнктивита (поллиноза)
- Лечение круглогодичного аллергического ринита и конъюнктивита

Реклама

ФИРН М БИОТЕХНОЛОГИЧЕСКАЯ КОМПАНИЯ

БИОТЕХНОЛОГИЧЕСКАЯ КОМПАНИЯ
ФИРН М www.firnm.ru

Индекс массы тела и глаукома

Пациенты с высоким индексом массы тела (ИМТ), как правило, имеют большую площадь нейро-ретинального пояска (НРП), что заставляет предположить о защитном влиянии давления церебро-спинальной жидкости (ЦСЖ) на развитие глаукомы. Результаты этого исследования были представлены д-ром Йонасом Йостом на 10-м конгрессе Европейского Глаукомного общества.

Мультивариантный анализ 2,917 участников популяционного исследования, проведенного в Пекине, показал статистически значимую взаимосвязь между более высоким показателем ИМТ и площадью нейро-ретинального пояска (P<0.001), пояснил д-р Йонас из Гейдельбергского университета (г. Маннгейм, Германия).

«Такая ассоциация оставалась значимой даже после поправки на площадь диска зрительного нерва (ДЗН), рефракционную ошибку, возраст, пол, наличие диагноза открытоугольной глаукомы (ОУГ), величину внутриглазного давления (ВГД), величину артериального давления (АД) и перфузионного давления», добавил он.

Пациенты, вошедшие в данное исследование, в среднем имели возраст 59,8 лет с разбросом от 45 до 89 лет. Д-р Йонас с коллегами оцифровали изображения ДЗН всех исследованных пациентов. Они определяли границы диска, используя планиметрическую компьютерную программу. Затем исследователи измеряли ширину НРП, диаметры диска и его экскавации в вертикальном меридиане, а затем использовали данные значения, чтобы подсчитать соотношение экскавации к диску (Э/Д), а также площадь самой экскавации. После чего, отняв величину экскавации от значения площади диска, исследователи получали показатель НРП, пояснил докладчик.

Д-р Йонас отметил, что в среднем величина НРП была равна 1,95 кв. мм., а средний ИМТ равнялся 25,5. Средние величины ВГД составили 15,6 мм рт. ст., диастолического АД – 79,0 мм рт. ст., систолического АД – 133,5 мм. рт. ст.

Мультивариантный анализ показал, что в дополнение к взаимосвязи между большими значениями НРП и более высоким ИМТ, большая площадь НРП была характерна для пациентов с низким ВГД (P = 0.004) и меньшими показателями АД (P = 0.02). Взаимосвязь между большей величиной НРП и более высоким перфузионным давлением (P = 0.068) была близка к статистически значимой.

Д-р Йонас отметил, что уменьшение НРП может служить косвенным показателем глаукомной атрофии зрительного нерва. В дополнение к этому, ИМТ коррелирует с давлением ЦСЖ. Повышение последнего может компенсировать высокое ВГД, оказывая контрдавление через решетчатую пластинку, тем самым предотвращая уменьшение НРП и развитие глаукомной оптической нейропатии, подчеркнул докладчик.

Разница результатов

Докладчик также подчеркнул, что различные популяционные исследования, в частности изучение здоровья медицинских сестер (Nurses' Health Study) и медработников (Health Professionals Follow-up Study), так же как и Барбадосское исследование (Barbados Eye Study) выявили положительную взаимосвязь между высоким ИМТ и снижением заболеваемости глаукомой. Однако при этом ряд других исследований показал прямо противоположные данные. Д-р Йонас особо остановился на том, что взаимосвязь между ИМТ и величиной давления ЦСЖ представляется не вполне однозначной.

«В популяции, которую мы изучали, НРП как эквивалент сохранных волокон зрительного нерва был связан с более высоким ИМТ. Поскольку ИМТ связан с давлением ЦСЖ, то последняя, вероятно, связана с площадью НРП. И это может служить показателем косвенной взаимосвязи между давлением ЦСЖ и глаукомой», заключил д-р Йонас. ■

Мировая практика скрининга на глаукому у пациентов с диабетом

Включение оценки состояния диска зрительного нерва (ДЗН) в скрининг пациентов с диабетической ретинопатией может быть весьма эффективным путем выявления глаукомы у диабетиков. Данная точка зрения прозвучала в ходе 22-го симпозиума Европейской ассоциации по изучению глазных осложнений диабета.

«Наши находки показали, что скрининг диабетиков на наличие глаукомы является целесообразным и не несет чрезмерной нагрузки на глаукомных специалистов», сказал д-р Максвелл Трейси из университетской клиники «Матер Мизерикордия» г. Дублин (Ирландия).

Он представил результаты проспективного исследования, в ходе которого обученные специалисты оценивали ДЗН у 3697 пациентов, принимавших участие в программе по скринингу диабета. Он отметил, что специалисты идентифицировали 111 пациентов, диски которых имели признаки, похожие на глаукомное поражение. Из этих пациентов консультанты-офтальмологи подтвердили 91 диагноз как подозрение на глаукому и направили этих пациентов в глаукомную клинику.

Среди тех 63 пациентов, которые после рекомендации врачей посетили глаукомную клинику, у 15 диагноз глаукомы был верифицирован, 34 рекомендовано дальнейшее наблюдение как пациентам с подозрением на глаукому и у 14 диагноз глаукомы был отвергнут. Последняя группа вернулась для дальнейшего наблюдения по программе скрининга диабета, сказал докладчик.

Обучение специалистов

Д-р Трейси отметил, что исследователи в программе скрининга диабета в госпитале «Матер Мизерикордия» в Дублине не имели медицинского образования, однако прошли специализированное обучение, позволяющее им идентифицировать признаки диабетической ретинопатии (ДР) на фотографиях глазного дна. В 2010 году они прошли дополнительный инструктаж у 2-х консультантов-офтальмологов по идентификации на фото признаков ДЗН, похожих на наличие заболевания.

К этим признакам относят: соотношение экскавации к ДЗН (Э/Д) большее чем 0,6, аномальную конфигурацию экскавации, асимметрию в соотношении Э/Д большую чем 0,2, визуализацию решетчатой пластинки, наличие краевой экскавации (notch) и смещение экскавации к носу, а также аномалии нейро-ретинального пояска. Исследователи также получили инструкции по обнаружению геморрагий ДЗН, определению потери нервных волокон сетчатки и перипапиллярной атрофии.

«Эта система оценки позволила исследователям идентифицировать подозрительные диски и в случае необходимости назначать пациентов на врачебную консультацию. Включение оценки ДЗН в скрининг ДР с целью выявления глаукомы представляется нам целесообразным», добавил д-р Трейси.

Протокол направления пациентов из диабетических скрининговых программ в глаукомные клиники следует пересматривать по мере роста опыта, сказала д-р Пат Харт, которая возглавляет программу скрининга диабета в Северной Ирландии.

Она отметила, что среди 73 пациентов, выявленных в ходе скрининговой программы как имеющие подозрительные ДЗН, у 43 (58,9 %) глаукома была позднее подтверждена. Среди них только 39 (из 43), или 63% имели соотношение Э/Д 0,7 и более, а у 91% соотношение Э/Д было равно 0,5 и более, и они были направлены в глаукомную клинику согласно принятому протоколу. Еще 4 пациента имели соотношение Э/Д менее 0,5, у 2-х была краевая экскавация в сочетании с асимметрией диска и еще у двух – только краевая экскавация ДЗН.

«Если бы протокол по отбору на консультацию глаукоматолога включал соотношение Э/Д равное или большее 0,7, то в него не вошли бы 37% пациентов, у которых позднее был установлен диагноз глаукомы. Однако, если мы включим в протокол критерий соотношения Э/Д 0,7 и более, а также наличие других признаков, как, например, краевой экскавации диска либо его асимметрии более 0,2, то 100% глаукомных пациентов будут направляться для консультации и дальнейшего лечения в глаукомной клинике по показаниям», заключила свое выступление д-р Харт. ■

Экстракция катаракты является эффективной для лечения первичной открытоугольной глаукомы

Хорошо известен факт, что экстракция катаракты является сама по себе достаточно эффективной мерой, помогающей снизить внутриглазное давление (ВГД) до оптимального уровня при закрытоугольной глаукоме (ЗУГ). По мнению д-ра Аугусто Азуара-Бланко из университета г. Абердин (Шотландия), удаление прозрачного хрусталика (УПХ) у таких пациентов в ряде случаев также может быть оправданным.

«В настоящий момент в качестве первоочередных мероприятий мы используем периферическую иридэктомию плюс медикаментозную терапию. Однако мы должны задуматься об удалении хрусталика в тех случаях, когда лазерная иридэктомия не сопровождается раскрытием угла передней камеры (УПК) глаза. И это примерно четверть всех таких случаев», сказал проф. Азуара-Бланко в своем выступлении на 10-м конгрессе Европейского глаукомного общества.

Рост хрусталика глаза с возрастом является одним из важнейших факторов в патогенезе ЗУГ, отметил он. Вот почему такое состояние чаще встречается у более пожилых людей, добавил докладчик.

Есть также ряд офтальмологических факторов, которые могут предрасполагать часть пациентов к развитию данного заболевания. К ним относят положение цилиарных отростков, толщину периферической части радужки, уровень ее крепления к склере, анатомические особенности передней части естественного хрусталика. Однако в большинстве случаев ведущим фактором, приводящим к закрытию УПК, является увеличение объема хрусталика, сказал проф. Азуара-Бланко.

«С увеличением объема хрусталика происходит измельчание передней камеры, повышается риск относительного зрачкового блока, и это может привести с ЗУГ на глазах с анатомической предрасположенностью», добавил он.

Сочетание закрытия угла передней камеры и катаракты

Проф. Азуара-Бланко отметил, что экстракция катаракты может быть отнесена к методикам первого выбора при лечении глаз с сочетанием ЗУГ и катаракты. Тем не менее доказательства в пользу преимуществ такого подхода в основном ограничиваются рядом серий из клинических случаев, первая из которых была опубликована в 1998 г. (Greve E L. Int Ophthalmol 1988. 12157–162.162).

Эти серии клинических наблюдений стабильно показывают, что экстракция хрусталика связана с существенным снижением ВГД, а также уменьшением кол-ва препаратов, необходимых для контроля ВГД. Тем не менее поиск в Кокрановской библиотеке, куда не входят клинические случаи, не позволил выявить убедительных доказательств в пользу такого подхода, который был бы основан на рандомизированных контролируемых исследованиях.

С другой стороны, результаты 2-х рандомизированных исследований, опубликованных сравнительно недавно, показали, что хирургия катаракты позволяет достичь уровня ВГД, сходного с таковым при комбинированной факотрабекулэктомии (Tham et al Arch Ophthalmol. 2010; 128(3):303-311).

Оба исследования были проведены в одной и той же клинике в Гон Конге. В первое вошли 72 пациента с ЗУГ и катарактой, чье ВГД было компенсировано на гипотензивной терапии. Пациенты были разделены на две группы: в 1-й провели факоэмульсификацию, во второй – факотрабекулэктомию. При наблюдении за пациентами на протяжении 2-х лет разницы в величинах ВГД между 1-й и 2-й группами обнаружено не было. В группе факотрабекулэктомии пациенты применяли несколько меньшее кол-во препаратов, однако у них же было зафиксировано большее число осложнений.

Во второе исследование вошел 51 пациент с не полностью компенсированным ВГД на фоне ЗУГ в сочетании с катарактой. Через 2 года после операции те больные, которые подверглись факотрабекулэктомии, имели существенно более низкое ВГД, чем те, которым выполнили только факоэмульсификацию. Как и при предыдущем исследовании, пациентам в группе факотрабекулэктомии требовалось меньше кол-во препаратов и у них констатировали большее число осложнений.

Проф. Азуара-Бланко сказал, что в собственной практике он предлагает экстракцию катаракты пациентам либо в качестве первичного лечения, либо в тех случаях, когда лазерная иридэктомия была неуспешной. Он добавил, что на глазах с плохо контролируемым ВГД и при наличии выраженных глаукомных изменений сам он предпочитает комбинировать факоэмульсификацию и трабекулэктомию с Митомицином С, для того чтобы снизать давление как можно больше и как можно скорее.

Выполнение факоэмульсификации на глазах с ЗУГ требует принятия во внимание ряда важных сооб-

ражений. Так, например, на таких глазах передняя камера, как правило, мельче, что требует применения недисперсивного вискоэластика для ее углубления. В дополнение более высок риск пролапса радужки, поскольку она на таких глазах расположена ближе к роговице, подчеркнул он.

Кроме того, если у пациента в анамнезе был острый приступ глаукомы, у него могут быть нарушения функции эндотелия роговицы и ослабленные цинновы связки. Нарушение диафрагмальной функции радужки в особенности характерно для пациентов, перенесших периферическую иридэктомию.

Также докладчик упомянул исследования, согласно которым разделение периферических синехий в УПК может увеличить гипотензивный эффект экстракции катаракты. Данные манипуляции целесообразно проводить шпателем или канюлей с когезивным вискоэластиком при помощи гониоскопической линзы.

Удаление прозрачного хрусталика

Удаление хрусталика на глазах с ЗУГ, не имеющих катаракты, является более спорным, поскольку при этом удаляется здоровый хрусталик и операция проводится у пациента с высокими зрительными функциями.

«Я следую в этом вопросе рекомендациям Европейского глаукомного общества. При наличии прозрачного хрусталика я начинаю с периферической лазерной иридэктомии (ЛИ) и задумываюсь о выполнении факоэмульсификации только у пациентов с глаукомными изменениями ДЗН, у которых угол после ЛИ остается закрытым и ВГД недостаточно хорошо компенсировано», пояснил он.

Для того чтобы прояснить отдаленные последствия экстракции катаракты на течение ЗУГ, проф. Азуара-Бланко с коллегами проводят в настоящее время мультицентровое рандомизированное контролируемое исследование, в ходе которого наблюдается когорта пациентов с ЗУГ, не имеющих катаракты. У них выполняли либо периферическую ЛИ, либо первичную экстракцию катаракты.

Исследователи завершили набор пациентов в данное исследование, имеющее аббревиатуру EAGLE (https://viis.abdn.ac.uk/hsru/eagle). В настоящее время проходят наблюдение 419 человек. Докладчик сказал, что данную работу ведут ученые из 23 центров Великобритании, 7 – из азиатских стран и 1 – из Австралии.

«Результаты данного исследования дадут нам намного более полноценное понимание того, насколько УПХ оправдана у пациентов с первичной ЗУГ», добавил проф. Азуара-Бланко. ■

Внутрикамерное введение антибиотиков для профилактики эндофтальмита стало стандартной процедурой среди европейских катарактальных хирургов

Осведомленность об изучении частоты развития эндофтальмитов после хирургии катаракты, проведенном Европейским обществом катарактальных и рефракционных хирургов (ESCRS), привела к широкому внедрению внутрикамерного введения антибиотиков. Специалисты примерно 3/4 офтальмологических клиник, участвовавших в проведенном недавно опросе, используют данную методику. Такая информация прозвучала в докладе д-ра Питера Бэрри, который он представил на XXX Конгрессе ESCRS.

«Наш опрос показал, что большинство хирургов, использующих внутрикамерные антибиотики, применяют цефуроксим. И только небольшое кол-во опрошенных ответили, что не будут использовать антибиотик ни при каких обстоятельствах. Даже в том случае, если препарат будет выпускаться в специализированной форме и разрешен к клиническому применению», сказал д-р Бэрри, работающий в г. Дублин (Ирландия).

Д-р Бэрри с коллегами провели данный опрос, чтобы определить, насколько широко европейские офтальмологи стали использовать внутрикамерное введение антибиотиков с профилактической целью, с того момента как были опубликованы данные исследования ESCRS (Barry et al, J Cat Refract Surg 2006; 32:407-410).

В анкетировании приняли участие 193 катарактальных хирурга из 31-й страны Европы, входивших в базу данных ESCRS. Среди опрошенных 43% практиковали в госпиталях, 39% занимались частной практикой, а остальные работали в университетах либо государственных клиниках.

Д-р Бэрри отметил, что исследование ESCRS было рандомизированным контролируемым, и в него вошло 1600 пациентов, которым выполняли оперативное лечение по поводу катаракты. В результате было показано, что частота развития эндофтальмита среди пациентов, получавших цефуроксим внутрикамерно, была равна 0,05% по сравнению с 0,35% в группе контроля. «Это стало для нас большим сюрпризом, поскольку данный результат получить в ходе исследования не планировали. То, что нам удалось убедительно показать, так это эффективность препарата, который к тому времени не существовал в форме, разрешенной для клинического применения. Думаю, что такой парадоксальный результат был достигнут впервые в истории медицины», подчеркнул д-р Бэрри.

В результате те, кто стал применять данный препарат, готовили его в так называемой «кухонной» аптеке, что не могло получить официального одобрения ни в Европе, ни в США, добавил он.

Распространенность в Европе достаточно широка

Д-р Бэрри отметил, что 91% респондентов были информированы о результатах исследований эндофтальмитов, проведенных ESCRS. При этом 74% сказали, что регулярно используют внутрикамерное введение антибиотиков в хирургии катаракты. Среди тех, кто применял внутрикамерную антибиотикопрофилактику, 82% использовали цефуроксим, а 18% – другие препараты, включая ванкомицин, моксифлоксацин и гентамицин.

«Я был крайне удивлен таким распространением цефуроксима в Европе. Если бы мы провели данный опрос 10 лет назад, то нашли бы, что применение цефуроксима является крайне редким. При этом следует отметить, что отсутствие коммерчески доступной, разрешенной формы препарата, существенно ограничивает его распространение», сказал д-р Бэрри.

Среди опрошенных, ответивших, что они редко либо вообще не используют цефуроксим в хирургии катаракты, 52% отметили, что поступают так, поскольку не чувствуют необходимости в этом, 26% сослались на отсутствие в их стране официального протокола для использования такого вида антибиотикопрофилактики. Еще 16% отметили, что их останавливает возможность развития побочных эффектов, в то время как 10% указали на отсутствие коммерчески доступной, разрешенной формы препарата. Еще 6% сказали, что они опасаются возможной контаминации препарата, приготовленного ex tempore.

Форма препарата в виде однократной дозировки

В ответах на вопросы о том, будут ли они использовать официально разрешенную однократную дозировку препарата цефуроксим, если она станет общедоступной, 73% опрошенных ответили утвердительно, 14% – отрицательно и еще 13% сказали, что будут использовать, но не постоянно, а время от времени. Д-р Бэрри отметил, что 12 из 27 респондентов, ответивших, что не будут использовать препарат, на самом деле уже используют внутрикамерное введение цефуроксима и удовлетворены получаемыми результатами. Вследствие этого, они не видят смысла переходить на использование коммерческого препарата. Напротив, 73% из тех, кто планирует применять коммерческий препарат, ранее не использовали данную методику. Таким образом, в общей сложности только 8% из 193 хирургов не планируют использовать внутрикамерное введение цефуроксима ни при каких обстоятельствах, даже если тот станет коммерчески доступен.

Д-р Бэрри отметил, что сомнения, высказанные рядом хирургов относительно возможности возникновения побочных эффектов при использовании препаратов «домашнего» изготовления, не лишены оснований. Ранее уже сообщалось об ошибках при подготовке цефуроксима для внутрикамерного введения, приведших к катастрофическим последствиям у пациентов после оперативного лечения по поводу катаракты. Так, например, в одном из госпиталей контаминация флакона с препаратом, предназначенным для многократного применения, привела к развитию грибкового (фузариозного) эндофтальмита в 8 случаях.

«И это, конечно, очень пугает. Если бы хирург не использовал никаких внутрикамерных антибиотиков вообще, то ему пришлось бы сделать огромное кол-во операций по поводу катаракты, прежде чем встретиться с таким большим колвом осложнений», подчеркнул д-р Бэрри.

В другом госпитале неправильное разведение препарата привело к тому, что ряд пациентов получили его в дозировке, превышающей в 50-100 раз необходимую. В результате 8 глаз ослепли. «Имеется целый ряд возможных побочных эффектов, и это является фундаментальной причиной, по которой хирурги испытывают сомнения относительно целесообразности внутриглазных инъекций цефуроксима. Так, если вы используете нелицензированный продукт в США и получаете серьезные побочные эффекты, ваша карье-

ра и практика могут быть полностью разрушены», сказал д-р Бэрри.

Однако решение проблемы может прийти очень скоро. Во время дискуссии, завершавшей данную сессию, д-р Пер Монтан из Швеции отметил, что если все произойдет согласно плану, компания Теа, производитель ряда офтальмологических препаратов, вскоре выйдет на рынок с препаратом цефуроксим под торговой маркой Апрокам. Данный препарат специально предназначен для однократного внутрикамерного введения. ■

Рефракционная ленсэктомия

Рефракционная ленсэктомия (РЛ) на глазах с амблиопией является безопасной процедурой и позволяет повысить остроту зрения вдаль с коррекцией (ОЗДК) как у миопов, так и у гиперметропов, сообщил д-р Марк Вевил в докладе на XXIX конгрессе Европейского общества катарактальных и рефракционных хирургов (ESCRS).

Д-р Вевил, офтальмохирург, работающий в клинике Ultralase в г. Бирмингем (Великобритания) и читающий лекции в университете Астон, представил результаты ретроспективного анализа зрительных результатов РЛ на 23 глазах, на которых амблиопия развилась без видимых патологических изменений глазного яблока. Катаракта, кератоконус, патология макулярной области и оптическая нейропатия были исключены при обследовании. Соответственно, амблиопия могла быть результатом косоглазия или анизометропии, либо ее этиология оставалась неясной.

На всех глазах до операции ОЗДК logMAR была меньшей или равной 0.2 (~0.6), у всех пациентов имплантировали одинаковые монофокусные ИОЛ модели Tetraflex производства компании Lenstec.

Всего в исследование вошли 12 пациентов в возрасте от 18 до 64 лет. Были прооперированы 23 глаза, среди которых 16 гиперметропичных и 7 миопичных. Средняя величина гиперметропии составила +4.23 ± 2.03 D, ОЗДК по logMAR составила 0.2 ± 0.08 (~0.6). Через 1 мес. после операции средний сфероэквивалент был равен -0.57 ± 1.01 D, средняя ОЗДК по logMAR повысилась до 0.15 ± 0.13 (0,8).

В группе пациентов с миопией до операции сфероэквивалент составил -8.82 ±1.91 D, а ОЗДК по logMAR 0.32 ± 0.23 (~0.5). Рефракцией цели у 4-х из этих пациентов была миопия (коррекция по принципу «моновижн»). Через 1 мес. сфероэквивалент был равен 1.21 ± 0.82 D, ОЗДК по logMAR повысилась в среднем до 0.15 ± 0.11.

Ни один глаз из исследуемой группы не потерял более 2-х строчек зрения. Среди гиперметропов три глаза потеряли 1 строчку, на 5 глазах изменений не отмечали, а на 8 глазах была прибавка ОЗДК, куда вошли 3 глаза, приобретшие 2 строчки и 5 глаз, приобретших 1 строчку.

В группе миопов только на одном глазу произошло снижение ОЗДК на 1 строчку, и на 1 глазу ОЗДК не изменилась. При этом 4 глаза получили прибавку в 2 строчки и 1 глаз – в одну строчку.

«У пациентов с миопией после рефракционной ленсэктомии ОЗДК существенно возросла. Возможно, это связано с увеличением изображения на сетчатке, однако наблюдаемая нами группа слишком мала, чтобы уточнить, произошло ли действительно снижение степени амблиопии либо же результат был связан с чисто рефракционным эффектом», отметил д-р Вевил.

«Мы также наблюдали признаки улучшения и у гиперметропов, несмотря на уменьшение у них величины ретинального изображения. То, что эти глаза показали прибавку зрительных функций в результате оперативного лечения, было хорошим знаком», сказал д-р Вевил.

Он также добавил, что интерпретация зрительных результатов была связана с рядом сложностей.

«При оценке остроты зрения через 1 мес. после операции мы должны принимать во внимание возможность ранних изменений задней капсулы, в особенности среди пациентов молодого возраста. У пациентов старшей возрастной группы нельзя исключить наличие макулярного отека». Эти факторы могут лимитировать ОЗДК, тем не менее полагаю, что функциональные результаты у наших пациентов будут возрастать с течением времени». ■

Расплавление роговицы: новый метод лечения

Биопрепарат инфликсимаб показал свою эффективность в случае когда другие лекарства были неэффективны.

Рецидивирующее расплавление роговицы у больных ревматоидной болезнью лучше поддается агрессивной терапии, включающей такие биомодуляторы, как инфликсимаб, ингибитор фактора некроза опухоли альфа (TNFα), считает доктор Дипак Пармар из Лондона (Великобритания). Он изложил свое мнение по данному вопросу на Роговичном дне, прошедшем в ходе 16-го Зимнего конгресса ESCRS.

Им был представлен случай 47-летнего мужчины из Шри Ланки, который впервые явился на консультацию в октябре 2006 г. с диагнозом перфорации роговицы правого глаза с сопутствующим ее истончением до 80% толщины. На левом глазу глубина истончения роговицы составила 20%, подчеркнул доктор Пармар. Острота зрения правого глаза пациента была равна 0,3 (6/19), левого – 0,63 (6/9.5). Истончения роговицы на обоих глазах локализовались в нижненосовом квадранте в районе от 3-х до 6-ти часов.

У данного пациента в анамнезе имелся ревматоидный артрит, начавшийся 5 лет назад. По поводу данного заболевания он наблюдался в другой клинике и там же проходил курсы консервативной терапии. На момент обращения пациент принимал 4 мг преднизолона в день и 7,5 мг метотрексата в неделю. Помимо этого терапия включала карбонат кальция, алендроновую кислоту и диклофенак.

Д-р Пармар первоначально лечил больного аппликациями на роговицу клея на фоне приема увеличенных доз преднизолона (до 60 мг в день) совместно с ранитидином. Параллельно этому, на протяжении 3-х месяцев, доза метотрексата постепенно увеличивалась до 20 мг в неделю.

В феврале 2007 года у пациента повторно развилась перфорация роговицы на правом глазу. Д-р Пармар повторно использовал клей для тампонады перфорационного отверстия и провел трансплантацию нескольких слоев амниотической мембраны. При этом на оба глаза использовались обтураторы слезных точек Parasol (производства компании Odyssey). Также пациент получал низкие дозы метотрексата (2,5 мг в неделю). На фоне проведенного лечения в течение года состояние больного оставалось стабильным, после чего пациент на консультативный прием не являлся.

Два года спустя он вновь обратился в клинику по поводу перфорации роговицы на обоих глазах. Д-р Парамар выполнил одновременную тектоническую сквозную кератопластику и увеличил дозу метотрексата до 10 мг в неделю и преднизолона – до 60 мг в день.

Однако спустя всего 1 мес. после сквозных кератопластик у больного снова развилась перфорация роговицы на правом глазу. Ему были выполнены аппликации клея три раза подряд, а доза метотрексата повышена до 25 мг в неделю. Он также получал инстилляции 0,05% циклоспорина (препарат Рестазис) два раза в день в оба глаза.

В июле 2009 г. на правом глазу пациента провели повторную сквозную кератопластику с покрытием амниотической мембраной. Однако данная операция не была успешной, и через неделю на том же глазу выполнена повторная сквозная кератопластика. Вдобавок к этому, несмотря на покрытие амниотической мембраной, применение высоких доз метотрексата и клея, трансплантат на парном глазу пациента начал истончаться.

К сожалению, у больного дополнительно развились побочные реакции к азатиоприну и циклофосфамиду, что еще более сузило круг применяемых вариантов терапии. В этот момент коллега-ревматолог порекомендовал д-ру Пармару использовать инфликсимаб. Инфликсимаб представляет собой химерное моноклональное антитело к TNFα, которое препятствует фиксации последнего к клеточным рецепторам и инициирует апоптоз активированных Т-клеток, экспрессирующих TNFα.

Практически сразу после повторной тектонической пересадки на левом глазу пациенту назначили внутривенные вливания инфликсимаба каждые 6 недель. Через 30 мес. после назначения инфликсимаба состояние роговиц обоих глаз стабилизировалось, данные о прогрессировании заболевания отсутствовали. Острота зрения с коррекцией составила 0,125 (6/48) на правом глазу и 0,17 (6/36) на левом. Неполная коррекция зрения была результатом субэпителиальных помутнений роговицы.

В заключение д-р Парамар сказал следующее: «По результатам данного клинического наблюдения я рекомендую коллегам, которые столкнутся с проблемой лечения пациентов с расплавлением роговицы вследствие ревматоидного процесса или других воспалительных заболеваний, рассматривать в качестве методики выбора использование биопрепаратов». ■

Результаты задней послойной кератопластики

Задняя автоматизированная послойная кератопластика (ЗАПК) дает возможность получить хороший функциональный эффект и сохранить стабильность полученного результата в отдаленном периоде, несмотря на то что потери плотности эндотелиальных клеток (ПЭК) при использовании данного метода достаточно велики. Такую точку зрения изложил д-р Вильям Повер из Глазного и ушного госпиталя Королевы Виктории г. Дублин (Ирландия).

ЗАПК выполняют более 5 лет. И это значит, что хирургам для анализа уже доступны не только среднесрочные, но и отдаленные результаты. Тем не менее вполне очевидно, что данная технология превосходит сквозную кератопластику (СКП), отметил он в докладе на совместном конгрессе катарактальных и рефракционных хирургов Объединенного Королевства и Ирландии (UKISCRS).

Перечисляя преимущества ЗАПК, д-р Повер подчеркнул, что данная операция позволяет обеспечить стабильную рефракцию, быструю зрительную реабилитацию, интактность иннервации роговицы, послеоперационный рубец более стойкий ко внешним воздействиям, обеспечивает биомеханическую целостность роговицы, не допускает осложнений, связанных со швами и нарушениями глазной поверхности. В дополнение к вышесказанному, из одной донорской роговицы хирург может выкроить два трансплантата (для передней и задней послойной кератопластик).

После ЗАПК зрение улучшается достаточно быстро, и уже к исходу первого месяца послеоперационного периода достигает высоких значений, отметил д-р Повер. Он привел в пример собственное исследование на 16 глазах после ЗАПК, которые были отслежены в сроки от 4 до 5 лет послеоперационного периода.

«Уже через 3 мес. у большинства пациентов зрительные функции достигают значений близких к максимальным. Таким образом, зрение пациентов достаточно быстро улучшается. Стабилизация зрительных функций достигается в период от 1 до 3-х мес., а после держится на этом уровне в течение всего срока наблюдения. И это является очень большим преимуществом для пациентов», пояснил он, добавив, что такие результаты разительно отличаются от получаемых при СКП.

Также д-р Повер подчеркнул, что к наиболее тяжелым осложнениям СКП относят эндофтальмит и экспульсивную геморрагию. «Примерно каждые 2-3 года мы видим в нашей клинике разрыв посткератопластического рубца в результате травмы. Несомненно, что ЗАПК позволяет нам избежать такого осложнения».

Также докладчик подчеркнул, что несмотря на то что осложнения ЗАПК не носят «существенный характер», в клинике нередко встречается первичная болезнь трансплантата, связанная с травмой эндотелиального слоя роговицы в ходе операции. «Это осложнение может возникнуть весьма неожиданно для хирурга после операции, которая, казалось бы, прошла без особых сложностей». Также могут развиваться дислокации трансплантата, фиброзные изменения (хейз) в интерфейсе, а самое главное, открытым остается вопрос выживаемости трансплантата в отдаленные сроки.

В нашем исследовании за период освоения методики ЗАПК процент потери эндотелиальных клеток варьировал от 25 до 45%. «Это весьма существенная потеря, ведь мы хотим пересадить пациенту максимально возможное кол-во клеток», сказал д-р Повер.

Так, например, использование 9,0-мм трансплантата по сравнению с 8,0-мм означает, что мы переносим на 27% больше клеток, подчеркнул докладчик.

«Что выглядит удивительным в глазах многих исследователей – это то, что многие из пересаженных трансплантатов сохраняют свою прозрачность несмотря на низкую плотность клеток. Не исключено, что и в отдаленном периоде эти трансплантаты будут сохранять прозрачность несмотря на низкую ПЭК, чему, возможно, способствует наличие здоровой десцеметовой мембраны. Наибольшая потеря клеток отмечается в первые 3-6 мес., а затем этот показатель на графике выходит на плато. Ключевой задачей является минимизация травмы клеточного слоя в ходе операции. И если хирургу удается этого достичь, то выживаемость таких трансплантатов достаточно высока», сказал д-р Повер в интервью Евротаймс. ■

Метод лечения птеригиума при помощи anti-VEGF-препаратов

По данным д-ра Хосе Гуэлл, не смотря на тот факт, что ингибирование фактора роста эндотелия сосудов, или anti-VEGF-терапия является весьма привлекательным и логически обоснованным лечебным направлением по предотвращению рецидива птеригиума, рандомизированные и контролируемые исследования в этом направлении дали противоречивые результаты.

Докладывая на симпозиуме по роговичной неоваскуляризации, который состоялся в рамках 3-го конгресса EuCornea, д-р Гуэлл отметил, что рецидивирующий птеригиум имеет тенденцию к более бурному фибро-васкулярному ответу, чем это отмечается при первичном птеригиуме. Именно поэтому рецидивирующий птеригиум достаточно сложно эффективно лечить с использованием исключительно хирургических технологий. Вследствие чего были предложены различные варианты лечения, которые применяются одновременно с хирургическим удалением птеригиума и предназначены для профилактики его рецидива. К таким методикам относят анти-митотические препараты (5-фторурацил и митомицин С), кортикостероиды и бета-радиацию.

Тем не менее все вышеперечисленные подходы сопровождаются рядом побочных эффектов и не дают гарантии полного излечения. Тем самым необходимость поиска новых путей представляется весьма актуальной.

Интерес к anti-VEGF-терапии основывается на том, что ангиогенез играет важную роль в возникновении и росте птеригиума. В дополнение к этому исследователи, изучая ткань птеригиума, выявили наличие в ней повышенных концентраций различных про-ангиогенных факторов с одновременным снижением концентрации различных ингибиторов ангиогенеза.

«Мы знаем, что птеригиум представляет собой пролиферативное инвазивное поражение конъюнктивы, характеризующееся хроническим воспалением и ангиогенезом, приводящими в результате к ремоделированию ткани конъюнктивы. Среди химических медиаторов, стимулирующих ангиогенез, фактор VEGF представляется наиболее важным. Именно поэтому несколько лет назад ряд ученых предположили, что подавление неоваскуляризации при помощи anti-VEGF-терапии, по их мнению, могло предотвратить рецидив птеригиума либо задержать его прогрессирование», сказал д-р Гуэлл, профессор офтальмологии в Автономном университете Барселоны, директор отдела роговичной и рефракционной хирургии института Микрохирургии глаза г. Барселона (Испания).

«Основываясь на опубликованных материалах, описывающих использование инстилляций и субконъюнктивальных инъекций бевацизумаба (Avastin, Genentech), можно сказать, что anti-VEGF-терапия представляется безопасной. Однако при контролируемых исследованиях, положительный эффект от anti-VEGF терапии для предотвращения неоваскуляризации конъюнктивы при самой начальной стадии птеригиума был неполным и временным. Более того, данные показали отсутствие каких-либо преимуществ лечения с применением бевацизумаба с позиции уменьшения симптоматики ирритации, частоты рецидивов, толщины и размеров повторных поражений».

Помимо собственного опыта, д-р Гуэлл провел анализ литературных данных за период, заканчивающийся июлем 2012 г. Ему удалось идентифицировать 12 статей, в которых исследователи применяли anti-VEGF-терапию бевацизумабом (Avastin, Genentech) для лечения первичных и рецидивирующих птеригиумов. Первые пять публикаций представляли собой клинические случаи с малым числом наблюдений – не более 5 глаз. Результаты лечения были противоречивыми. Помимо этого были опубликованы 5 рандомизированных контролируемых клинических исследований бевацизумаба, а также два интервенционных исследования, содержащих большое число наблюдений.

Рандомизированные контролируемые исследования содержали от 30 до 80 глаз. В одном из исследований у пациентов с рецидивом птеригиума бевацизумаб инстиллировали в конъюнктивальную полость дважды в день в течение недели. В других работах изучались субконъюнктивальные инъекции бевацизумаба в концентрации от 1.25 до 3.75 мг при начальном птеригиуме, развитом птеригиуме либо для предотвращения рецидива в ходе операции по удалению первичного птеригиума. К сожалению ни одно из рандомизированных контролируемых исследований не продемонстрировало убедительных доказательств в пользу применения бевацизумаба.

«Положительные результаты были достигнуты только в 2-х исследованиях, однако оба они не содержали групп контроля, а в одном из них, изучавшем эффективность субконъюнктивальных инъекций бевацизумаба в лечении развитого пте-

ригиума, применялись многократные введения препарата», сказал д-р Гуэлл.

С чем связано отсутствие результата?

Д-р Гуэлл проанализировал ряд возможных причин неуспеха anti-VEGF-терапии птеригиума. С его точки зрения, объяснение этого факта может быть многофакторным. Первая причина заключается в том, что несмотря на важную роль ангиогенеза в патогенезе птеригиума, подавление VEGF может быть недостаточным ввиду наличия в роговице и слезе множества других факторов ангиогенеза и цитокинов.

«Не исключаю, что дальнейшие исследования в этом направлении обнаружат, что комбинация anti-VEGF-препаратов с ингибиторами других факторов ангиогенеза даст лучшие результаты», сказал он.

Тот факт, что неоваскулярная ткань при птеригиуме представляет собой смесь старых и новых сосудов также может объяснить отсутствие эффекта от anti-VEGF-терапии, поскольку сформировавшиеся сосуды менее чувствительны к антиангиогенной терапии, нежели чем молодые сосуды. Кроме того, поскольку этиология рецидива птеригиума является многофакторной, терапия, направленная исключительно на васкулярный компонент, также может быть неэффективной. Более того, нельзя исключить пока что не до конца проясненные различия в патогенезе первичного и рецидивирующего птеригиума, подчеркнул д-р Гуэлл.

Имеется вполне очевидная разница в ответе на anti-VEGF-терапию при макулярной патологии и при птеригиуме. Д-р Гуэлл предположил, что это может быть связано с особенностями хорио-ретинальной неоваскуляризации. Кроме того anti-VEGF-препараты при введении в полость стекловидного тела имеют намного более долгий период полураспада в сравнении с инстилляционным или же субконъюнктивальными путями введения. В последних случаях лекарственный препарат достаточно быстро вымывается, попадая в системный кровоток в результате абсорбции сосудами конъюнктивы, сказал он.

«Повышение концентрации бевацизумаба при его местном применении может повысить его биодоступность к ткани-мишени, однако при этом также повышается риск побочных эффектов», добавил д-р Гуэлл.

Основываясь на положительном опыте использования anti-VEGF терапии при лечении субмакулярной неоваскуляризации и принимая во внимание мультифакториальную природу птеригиума, д-р Гуэлл предположил, что будущие исследования могут привести к разработке комбинированных подходов. Один из вариантов – это использование anti-VEGF-терапии вместе с противовоспалительной при помощи кортикостероидов. Он также напомнил слушателям, что несмотря на тот факт, что окончательную роль anti-VEGF терапии в лечении птеригиума еще только предстоит оценить в ходе будущих исследований, в настоящее время в распоряжении офтальмологов имеются доказательства эффективности контроля неоваскуляризации при помощи anti-VEGF-препаратов у пациентов с рядом других заболеваний.

«Anti-VEGF-терапия доказала свою результативность в борьбе с неоваскуляризацией роговицы, связанной с липидной дегенерацией, инфекционным кератитом, после сквозной кератопластики, для предотвращения отторжения роговичного трансплантата, а также, возможно, при лечении ряда поверхностных карцином», заключил д-р Гуэлл. ■

Лечение возрастной макулярной дегенерации

Антиангиогенная (Anti-VEGF) терапия революционизировала подходы к лечению неоваскулярной формы возрастной макулярной дегенерации (ВМД) и открыла пути для дальнейших разработок, направленных на преодоление данного заболевания. Это мнение было озвучено доктором Жизель Собрэн во время почетной лекции имени Ингрид Крайссиг, которую она прочитала в ходе 12-го конгресса ЕВРЕТИНА.

Мадам Собрэн – профессор офтальмологии в клинике Отель Дье при Парижском университете имени Декарта – отметила важнейшие прорывы, которые были достигнуты на протяжении последних лет. Она, тем не менее, подчеркнула, что многочисленные клинические исследования, проведенные за последнее время, не дали ответов на все вопросы, с которыми сталкиваются клиницисты в повседневной практике. «Мы можем констатировать существенный прогресс, и

все-таки нам предстоит еще достаточно долгий путь и большой объем работы. Имеющиеся в нашем распоряжении методы лечения не способны вылечить пациента от ВМД и по сути своей остаются паллиативными. Несмотря на тот факт, что многие из пациентов получают некоторое улучшение зрения, это происходит только в 1/3 случаев, в то время как у 1 из 6 пролеченных пациентов развивается слепота», подчеркнула она.

Проф. Собрэн отметила важность поиска надлежащих вариантов лечения данного заболевания, которое в ближайшие годы окажет существенную нагрузку на системы здравоохранения многих развитых стран. «Сорок миллионов человек во всем мире страдают ВМД, из них 17 млн. – имеют далеко зашедшую атрофическую либо экссудативную стадии данного заболевания. И эти цифры, вероятнее всего, к 2020 году удвоятся», сказала она.

Варианты лечения, которые уже близки к клиническому применению, позволяют предупредить дальнейший рост и даже разрушить новообразованные сосуды хориоидеи, рост которых лежит в основе развития ВМД. Но при этом, подчеркнула проф. Собрэн, ни одна из этих методик лечения не позволяет предупредить развитие неоваскуляризции. «Нам еще предстоит решить ряд ключевых вопросов. В первую очередь необходимо определить оптимальные пути доставки лекарств или клеток для обеспечения их адекватной концентрации в ткани-мишени, и при этом не забывая о сохранности окружающих тканей», сказала она.

С разработками в области новых видов лечения, которые в настоящее время проходят испытания, ученые пытаются воздействовать на различные аспекты патогенеза ВМД. По мнению проф. Собрэн, есть основания надеяться, что новые фармакологические композиции либо сами по себе, либо в сочетании с другими дадут возможность разработать персонализированные алгоритмы лечения. «Нам сейчас требуется лучшее понимание патофизиологии ВМД, что даст возможность вмешиваться на более ранних этапах, чтобы заблокировать нарушения на клеточном и молекулярном уровнях, приводящие к развитию новообразованных сосудов, и эффективно лечить данное заболевание», сказала она.

Среди наиболее современных разработок anti-VEGF-препаратов, которые, возможно, в ближайшем будущем составят конкуренцию ранибизумабу, проф. Собрэн упомянула субстанции ESBA1008 (Alcon) и AGN150998 (Allergan), которые сейчас проходят клинические испытания с целью оценки их безопасности и эффективности.

Еще одна композиция для лечения ВМД, которую упомянула проф. Собрэн, это пазопаниб (GSK), который может быть использован в инстилляциях. Только что завершилась 2b-фаза его испытаний.

Другим интересным направлением является использование антагонистов интегрина, например, волоциксимаба (Volociximab, Ophthotech) или ALG-1001 (Allegro), которые призваны ингибировать пролиферацию эндотелиальных клеток различными путями, подчеркнула проф. Собрэн.

Также, отметила проф. Собрэн, определенный интерес представляют результаты, недавно полученные при использовании аптамера анти-тромбоцитарного фактора роста – фовиста (Fovista, Ophthotech), с точки зрения подавления ангиогенеза при совместном применении с ранибизумабом.

В то время как основные разработки в области ВМД сфокусированы на новых видах лечения, проф. Собрэн подчеркнула важность получения знаний о возможных предикторах данной патологии, позволяющих определить, какие пациенты будут лучше поддаваться тем или иным вариантам существующей терапии. ■

Влияние диеты на течение диабетической ретинопатии

Умеренное потребление длинноцепочечных полиненасыщенных жирных кислот (ПНЖК) может обладать защитным действием по отношению к развитию диабетической микроангиопатии. К такому выводу пришли норвежские ученые, изучив население прибрежных районов, болеющее сахарным диабетом.

«Другими словами, диета, содержащая ПНЖК, может обеспечивать профилактику развития диабетической ретинопатии», сказал частно практикующий врач Кунд Эрик Алсбирк, работающий в глазной клинике Сорта г. Бреген (Норвегия).

Он провел исследование с целью документировать распространенность нарушений зрения и частоту диабетической ретинопатии у больных диабетом. Он базировался на клинических наблюдениях за пациентами на протяжении 20 лет и на

гипотезе, согласно которой невысокая частота заболеваемости в его регионе может быть взаимосвязана с употреблением рыбы, богатой ПНЖК. «Моя практика расположена в островном регионе на западном побережье Норвегии, где существует многолетняя традиция употребления в пищу большого кол-ва рыбы», пояснил д-р Алсбирк.

Поддержку своей гипотезы он нашел при осмотре пациента с 12-летним анамнезом диабета 2-го типа, у которого были диагностированы интраретинальные микрососудистые аномалии. Пациент осматривался каждые 6 мес. после того, как возобновил прием омега-3 пищевой биодобавки.

В обобщенный материал исследования вошли 519 случайно подобранных пациентов с диабетом, у 10% из которых был диагноз диабета 2-го типа. Примерно 85% пациентов знали свой уровень гликозилированного гемоглобина (HBA1c), и почти половина регулярно принимала системные гипотензивные препараты в сочетании со статинами и биодобавкой содержащей омега-3 жирные кислоты.

Диагноз диабетической ретинопатии (ДР) был поставлен на основании фотографий глазного дна с использованием критериев, предложенных Wilkinson с соавторами. ДР в общей сложности была диагностирована у 47% пациентов с диабетом 1-го типа и у 22% пациентов с диабетом 2-го типа. Однако автор достаточно редко встречал далеко зашедшие стадии заболевания, поскольку в целом пациенты вовремя получали лазерное лечение, а при необходимости – витрэктомию и интравитреальные инъекции anti-VEGF-препаратов. Только 11% диабетиков 1-го типа и 5% 2-го типа имели макулярный отек. Частота пролиферативной ретинопатии в вышеуказанных двух группах составила 13% и 3% соответственно.

Зрительные функции обследованных пациентов в целом были неплохие. Остроту зрения с коррекцией (ОЗК) менее 0,5 (6/12) наблюдали только у 2% при диабете 2-го типа и ни у одного пациента с диабетом 1-го типа.

«Очень небольшое число низких зрительных функций отметили у пациентов с начальными стадиями заболевания либо вообще без признаков ДР. Причиной снижения зрения была сопутствующая патология глазного яблока», сообщил д-р Алсбирк.

Информация относительно потребления рыбы показала, что в среднем в течение недели рыбные блюда употреблялись 3,2 раза пациентами с диабетом 1-го типа и 4,4 раза пациентами с диабетом 2-го типа. Когда исследователь учел прием омега-3 ПНЖК в виде биодобавок и употребление жира из печени трески, общее кол-во рыбных блюд в неделю в вышеуказанных группах наблюдения составило 6,3 и 8,0 соответственно.

Д-р Алсбирк отметил, что в опубликованных литературных источниках имеются не вполне однозначные данные доклинических исследований, в которых исследовали влияние приема ПНЖК на течение диабетической ретинопатии. В 1996 г. Hammes с соавторами сообщили, что прием крысами, больными диабетом, рыбьего жира приводил к ускорению развития ДР. Однако 10 лет спустя Connor с соавторами сообщили о 40% снижении патологического ангиогенеза у мышей с экспериментально индуцированной ретинопатией при приеме омега-3 ПНЖК.

Обсуждая эти противоречивые данные, д-р Алсбирк предположил, что ответ может крыться в количестве принятых ПНЖК. «Нам представляется оправданным заключить на основе проведенного исследования, что умеренное потребление ПНЖК по меньшей мере не ускоряет развитие диабетической микроангиопатии у человека. Негативный эффект, выявленный в эксперименте на крысах, может быть связан с тем, что животные получали омега-3 в дозе 500 мг/кг в день, что в 40-50 раз превышает рекомендуемую дозу», заключил он. ■

ИНТЕРНЕТ-ВЕРСИЯ ЖУРНАЛА
НА РУССКОМ ЯЗЫКЕ
(www.EuroTimesRussian.org)

Практикующему врачу

Влияние желтого светофильтра в оптике интраокулярной линзы на зрительные функции пациентов с ранними стадиями возрастной макулярной дегенерации

Т.В. Фадеева, Б.Э. Малюгин

Возрастная макулярная дегенерация (ВМД) является ведущей причиной снижения зрения у пациентов старше 50 лет в развитых странах [4]. Изменение проницаемости спектра света после удаления катаракты является одним из возможных факторов, ассоциированных с появлением и прогрессированием ВМД [6]. Введение в состав материала интраокулярной линзы (ИОЛ) светофильтра, отсекающего не только ультрафиолетовый, но и синий свет, по данным разных авторов может оказывать как положительное, так и негативное влияние на фоторецепцию у пациентов после хирургии катаракты [1, 2, 5,7]. Однако до сих пор не проводился анализ функциональных результатов факоэмульсификации (ФЭ) с имплантацией ИОЛ, имеющих различную спектральную характеристику, у пациентов с ВМД.

Нами было изучено влияние желтого светофильтра в оптике ИОЛ на зрительные функции пациентов с ранними стадиями ВМД после ФЭ.

Под наблюдением находились 114 пациентов (124 глаза). На основании офтальмоскопической картины 64 пациента (71 глаз) с катарактой и ранними стадиями ВМД составили основную группу и 50 пациентов (53 глаза) с катарактой без патологии сетчатки – контрольную. В работе использовали международную классификацию ВМД, согласно которой к ранним стадиям относят гипо- или гиперпигментацию (диспигментация) пигментного эпителия сетчатки, твердые или мягкие друзы, расположенные в макулярной зоне [3]. Группы были сопоставимы по половому, возрастному составу, плотности катаракты и биометрическим показателям глаз.

В 67 случаях (39 – в основной и 28 – в контрольной группах) имплантировали эластичную заднекамерную ИОЛ из гидрофильного акрила SlimFlexY (PhysIOL, Бельгия), имеющую желтый светофильтр, отсекающий ультрафиолетовый и синий свет (далее – «желтая» ИОЛ). В 57 случаях (32 – в основной и 25 – в контрольной) имплантировали ИОЛ моделей Idea (Xcelens, Швейцария) и AquaSense (Rumex, США), отсекающих только ультрафиолетовый свет (далее – «бесцветная» ИОЛ). Выбор имплантируемой ИОЛ осуществляли в случайном порядке. Сроки наблюдения после операции: 1-е сутки, 1, 2, 6 месяцев, 1, 2 и 3 года.

Спектральные характеристики используемых ИОЛ, были измерены на спектрофотометре UV-1700 PharmaSpec (Shimadzu, Япония) в ФГБУН ИБХФ им. Н.М. Эмануэля РАН.

Результаты спектрофотометрии ИОЛ

Все три вида использованных ИОЛ имеют частичное пропускание в ближней ультрафиолетовой области от 350 до 385 нм. При этом спектры пропускания 2-х видов «бесцветных» линз практически идентичны и имеют полное пропускание во всем видимом диапазоне, начиная с 385 нм. В ультрафиолетовом диапазоне (350-385 нм) они имеют примерно двукратное ослабление света с 50% пропусканием по точке 370 нм *(рис. 1)*. «Желтая» линза PhysIOL отсекает около 80% ультрафиолетового света и имеет примерно 30% ослабление фиолетового света и 15-20% ослабление в синей области спектра.

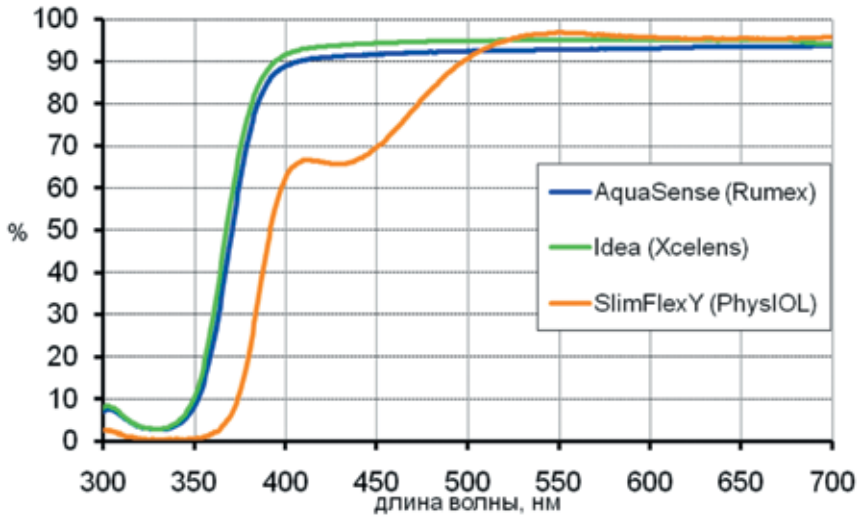

Рис. 1. Результаты спектрофотометрии различных моделей ИОЛ

Исследование зрительных функций

Всем пациентам до и после операции проводили комплексное офтальмологическое обследование.

В результате ФЭ с имплантацией ИОЛ корригированная острота зрения (КОЗ) повысилась во всех подгруппах уже на 1-е сутки *(табл. 1)*.

В промежуток от 1-х суток до 6-ти месяцев наблюдали рост показателей КОЗ в каждой исследуемой подгруппе. Через 1 год выявлено некоторое снижение средних значений КОЗ во всех подгруппах. В последующие сроки выявлена тенденция к ухудшению КОЗ во всех подгруппах, что было связано с развитием помутнения задней капсулы хрусталика.

Зависимости КОЗ от наличия или отсутствия желтого светофильтра в оптике ИОЛ выявлено не было.

Согласно проведенному устному опросу, у некоторых пациентов были жалобы на преобладание красных, розовых, голубых или синих цветов, длящиеся от нескольких дней до 1 месяца после операции *(табл. 2)*.

В соответствии с представленными данными, наиболее частой жалобой у пациентов всех подгрупп была эритропсия. В 2 раза реже пациентов беспокоила цианопсия. Жалобы на изменение цветовосприятия отсутствовали почти в половине случаев в подгруппах с «желтыми» ИОЛ (55% и 47,1% случаев в основной и контрольной

Таблица 1

Корригированная острота зрения в различные сроки наблюдения после операции, M±σ

Показатель	Основная группа		Контрольная группа	
	«Желтые» ИОЛ (n=39)	«Бесцветные» ИОЛ (n=32)	«Желтые» ИОЛ (n=28)	«Бесцветные» ИОЛ (n=25)
До операции	0,29±0,15	0,26±0,13	0,42±0,12	0,4±0,23
1-е сутки	0,74±0,19*	0,76±0,17*	0,91±0,09*	0,88±0,1*
1 месяц	0,81±0,18*	0,77±0,13*	0,96±0,06*	0,9±0,04*
2 месяца	0,82±0,16*	0,8±0,13*	0,97±0,08*	0,94±0,07*
6 месяцев	0,85±0,15*	0,81±0,14*	0,98±0,06*	0,97±0,08*
1 год	0,83±0,13*	0,79±0,11*	0,96±0,07*	0,94±0,05*
2 года	0,81±0,11	0,77±0,15 (n=31)	0,94±0,14	0,87±0,18
3 года	0,78±0,18 (n=36)	0,74±0,19 (n=30)	0,89±0,17 (n=25)	0,85±0,2 (n=22)

* – достоверное различие по сравнению с исходными данными (p<0,05).

Таблица 2

Жалобы на изменение цветовосприятия в послеоперационном периоде при имплантации ИОЛ с различными спектральными характеристиками

Жалобы	Основная группа		Контрольная группа	
	«Желтые» ИОЛ (n=20)	«Бесцветные» ИОЛ (n=16)	«Желтые» ИОЛ (n=17)	«Бесцветные» ИОЛ (n=15)
Эритропсия	6 (30%)	7 (43,8%)	6 (35,3%)	7 (46,7%)
Цианопсия	3 (15%)	3 (18,8%)	3 (17,6%)	3 (20%)
Отсутствие	11 (55%)	6 (37,4%)	8 (47,1%)	5 (33,3%)

Рис. 2. 15-оттеночный тест Фарнсворта



Рис. 3. Пороговые таблицы Юстовой

группах соответственно) и в трети случаев в подгруппах с «бесцветными» ИОЛ (37,4% и 33,3% случаев в основной и контрольной группах соответственно). Однако разница между группами была недостоверной.

На сегодняшний день самым распространенным пособием для изучения цветового зрения в нашей стране являются полихроматические таблицы Рабкина, за рубежом – 15- или 100-оттеночный Фарнсворт-тесты *(рис. 2)* по стандартному «атласу цветов» Мюнселла. Таблицы созданы по принципу полихроматичности и предназначены точно дифференцировать формы и степень нарушения цветоощущения. Широкое применение в практике этих методик послужило основанием для их использования при определении цветового зрения у пациентов после ФЭ с имплантацией ИОЛ без и с наличием желтого светофильтра.

Использование таблиц Рабкина и 15-оттеночного теста Фарнсворта до операции не позволило дать точную характеристику цветовому зрению почти у половины пациентов, т.к. их ответы невозможно было интерпретировать в соответствии с приведенными в исследованиях методическими рекомендациями.

При применении полихроматических таблиц Рабкина в послеоперационном периоде выявлено одинаковое соотношение нормальных трихроматов и пациентов с пороговым цветовым расстройством в подгруппах с «желтыми» и «бесцветными» ИОЛ в основной и контрольной группах. При помощи 15-оттеночного теста Фарнсворта патологии цветового зрения не обнаружено ни в одной из подгрупп.

Отсутствие полной ясности в изменении цветоразличения, а также степени его нарушения, явилось основанием применения таблиц Юстовой *(рис. 3)* нами в дальнейшем. В этой методике предусмотрена 3-ступенчатая оценка цветосилы каждого типа колбочек.

При анализе результатов исследования выявлено уменьшение порога восприятия зеленого цвета во всех подгруппах с улучшением функционирования зеленого цветоприемника после ФЭ. Если до операции дейтеродефицит встречался всех 3-х степеней, то после ФЭ он соответствовал только I степени. Общее количество случаев дейтеродефицита снизилось на 30% и 37,5% в подгруппах «желтых» и «бесцветных» ИОЛ в группе с ВМД, и на 35,3% и 46,6% в подгруппах аналогичных типов ИОЛ в группе без ВМД *(рис. 4)*.

Выполнение ФЭ также вело к повышению цветочувствительности синего цветоприемника. Так, хирургия катаракты приводила к уменьшению степени тритодефицита с III до I, а общее количество случаев тритодефицита уменьшилось на 35, 37,5, 29,5 и 33,4% в 1-й, 2-й, 3-й и 4-й подгруппах соответственно *(рис. 5)*.

Порог восприятия красного цвета значительно уменьшился после ФЭ. Так, количество случаев протодефицита уменьшилось на 60, 50, 64,7 и 73,3% случаев в 1-й, 2-й, 3-й и 4-й подгруппах соответственно *(рис. 6)*. Степень протодефицита в послеоперационном периоде редуцировалась с III до I.

Таким образом, использование таблиц Юстовой дало возможность установить, что в послеоперационном периоде наблюдается улучшение чувствительности на зеленый, синий и красные цвета по сравнению с дооперационными показателями (χ^2<0,05, точный критерий Фишера<0,05). Однако после имплантации «желтых» ИОЛ как в основной, так и в контрольной группах выявлена только тенденция к достоверности улучшения силы синего цветоприемника (χ^2<0,1, точный критерий Фишера<0,1). Возможно, отсекание синего спектра света желтым светофильтром способствует некоторому повышению порога синего цветоразличения.

Поскольку данный тест позволяет определить степень редуцированной функции цветовосприятия, было отмечено, что в результате операции произошло уменьшение дефицита зеленого, синего и красного цветов с III до I степени во всех подгруппах.

При использовании пороговых таблиц Юстовой выявлено, что абсолютная норма цветового зрения встречается в 13,3, 12,5, 17,6 и в 13,3% случаев соответственно у пациентов основной группы с «желтыми» и «бесцветными» ИОЛ и у

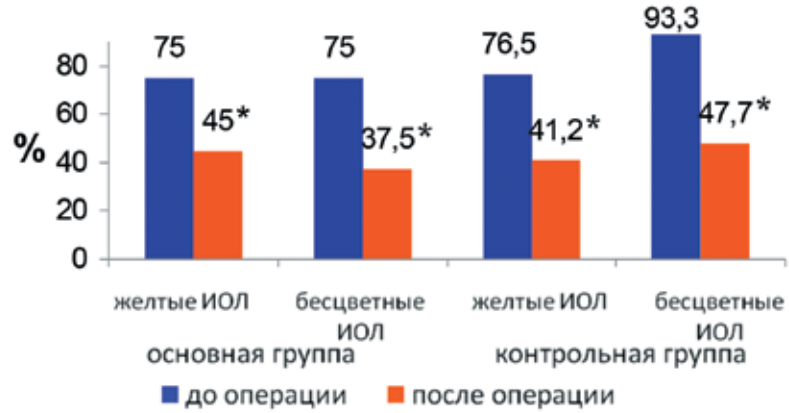

* достоверные изменения по сравнению с исходными данными, χ^2<0,05, точный критерий Фишера<0,05.

Рис. 4. Изменение чувствительности зеленого цветоприемника после операции по данным таблиц Юстовой

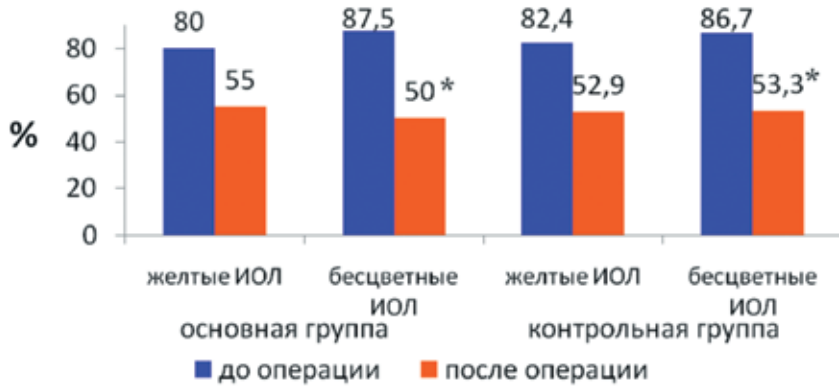

* достоверные изменения по сравнению с исходными данными, χ^2<0,05, точный критерий Фишера<0,05.

Рис. 5. Изменение чувствительности синего цветоприемника после операции по данным таблиц Юстовой

*достоверные изменения по сравнению с исходными данными, χ^2<0,05, точный критерий Фишера<0,05.

Рис. 6. Изменение чувствительности красного цветоприемника после операции по данным таблиц Юстовой

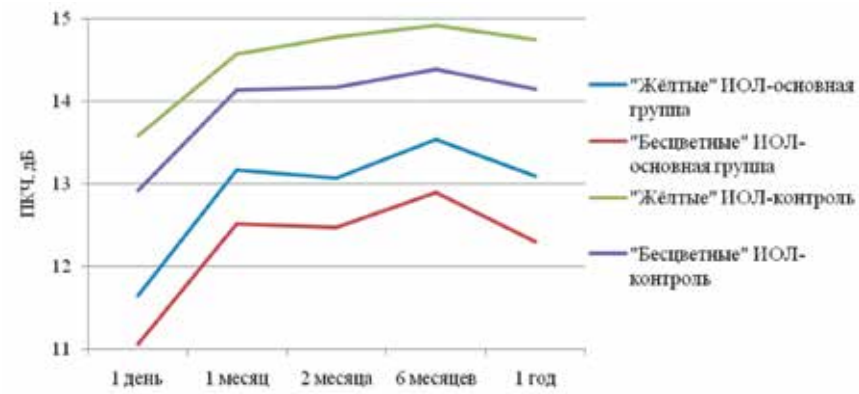

Рис. 7. Средние показатели ПКЧ после ФЭ с имплантацией ИОЛ с различными спектральными характеристиками

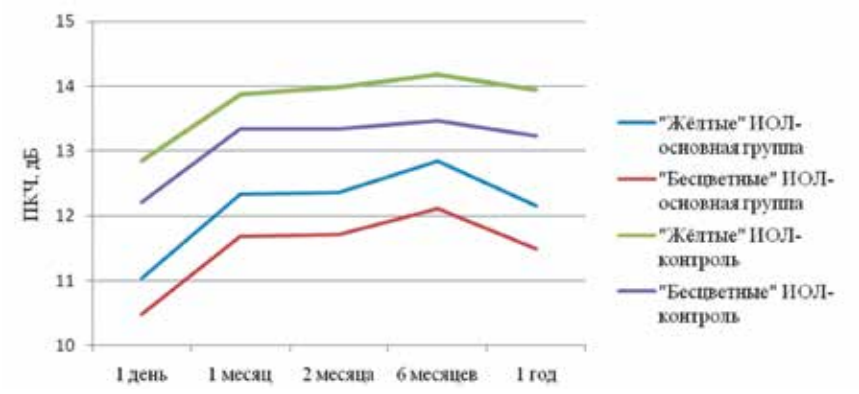

Рис. 8. Средние показатели ПКЧ с засветом после ФЭ с имплантацией ИОЛ с различными спектральными характеристиками

пациентов контрольной группы с аналогичными ИОЛ.

Однако ожидаемых различий в силе каждого цветоприемника между подгруппами пациентов, имеющих ИОЛ с разными спектральными характеристиками, не обнаружено.

Таким образом, 15-оттеночный тест Фарнсворта оказался менее чувствительным по сравнению с таблицами Рабкина и Юстовой. Информация о цветовом зрении, полученная с помощью пороговых таблиц Юстовой, оказалась существенно более полной, чем по результатам перечисленных методик.

При исследовании пространственной контрастной чувствительности (ПКЧ) отмечено увеличение показателей с 1-х суток к 6-ти месяцам после операции во всех подгруппах. Через год наблюдения имелась тенденция к некоторому снижению показателей ПКЧ *(рис. 7, 8)*, что связано с началом развития фиброза задней капсулы хрусталика.

На протяжении всего периода наблюдения пациенты с желтым светофильтром в оптике ИОЛ имели тенденцию к более высоким показателям ПКЧ как с засветом, так и без него. Так, достоверно более высокие значения ПКЧ были отмечены в подгруппе с «желтыми» ИОЛ на пространственной частоте 1,5 цикл/град через 1, 6 месяцев и через 1 год после операции у пациентов как основной, так и контрольной групп.

В основной группе показатели ПКЧ без засвета на 1,5 цикл/град в подгруппе «желтых» ИОЛ превышали таковые в подгруппе «бесцветных» ИОЛ на 0,88-1,12 дБ через 1, 6 месяцев и через 1 год после операции ($p<0,05$). Значения ПКЧ с засветом в подгруппе «желтых» ИОЛ превышали таковые в подгруппе «бесцветных» ИОЛ на 0,66-1,18 дБ через 1, 2, 6 месяцев и через 1 год после операции на пространственной частоте 1,5 цикл/град и на 0,7 дБ через 2 месяца на пространственной частоте 3 цикл/град ($p<0,05$).

Для пациентов без ВМД показатели ПКЧ с засветом в подгруппе «желтых» ИОЛ были достоверно выше таковых в подгруппе «бесцветных» ИОЛ на 0,43-0,58 дБ через 1, 6 месяцев и через 1 год после операции для пространственной частоты 1,5 цикл/град и на 0,67 дБ через 6 месяцев после операции на пространственной частоте 3 цикл/град ($p<0,05$).

Выводы

Выполнение факоэмульсификации с имплантацией интраокулярной линзы у пациентов с ранними формами возрастной макулярной дегенерации приводит к повышению исходной остроты зрения в 2,7 раз на 1-е сутки с увеличением до 3,1 раз через 6 месяцев после операции.

При определении цветового зрения пациентам с катарактой наиболее чувствительными являются таблицы Юстовой (по сравнению с таблицами Рабкина или 15-оттеночным Фарнсворт-тестом).

Наличие желтого светофильтра не оказывает достоверного влияния на показатели остроты зрения, цветовое зрение и пространственную контрастную чувствительность за исключением улучшения ее показателей в области низких частот в сроки от 1 месяца до 1 года после операции.

Литература

1. *Зак П.П., Егорова Т.С., Розенблюм Ю.З., Островский М.А.* Спектральная коррекция зрения: научные основы и практические приложения. – М.: Научный мир, 2005. – 192 с.
2. *Федоров С.Н., Линник Л.Ф., Шимшилашвили Г.Д. и др.* Искусственный хрусталик глаза и полимерная композиция. Авторское свидетельство №17661139 от 18.06.1986.
3. *Bird A., Bressler N., Bressler S. et al.* An International Classification for Age-relatad Maculopathy and Age-relatad Macular Degeneration. The international ARM epidemiological study group // Surv. Ophthalmol. – 1995. – Vol.39. – P. 367-374.
4. *Klein R., Klein B., Linton K.* Prevalence of age-related maculopathy. The Beaver Dam Eye Study // Ophthalmology. – 1992. – Vol. 99. – P. 933-943.
5. *Mainster M., Turner P.* Blue-blocking IOLs decrease photoreception without providing significant photoprotection // Surv. Ophthalmol. – 2010. – Vol.55. – P.272-289
6. *Tomany S., Cruickshanks K., Klein R. et al.* Sunlight and the 10-year incidence of age-related maculopathy: the Beaver Dam Eye Study // Arch. Ophthalmol. – 2004. – Vol. 122. – P. 750-757.

Yuan Z., Reinach P., Yuan J. Contrast sensitivity and color vision with a yellow intraocular lens // Am. J. Ophthalmol. – 2004. – Vol. 138. – P. 138-140. ■

РОССИЙСКАЯ ОФТАЛЬМОЛОГИЯ ОНЛАЙН

eyepress.ru

Новый интернет-ресурс издательства «Офтальмология» создан с целью оперативного обеспечения врачей научной информацией по офтальмологии.

Многоуровневый сайт **eyepress.ru** – это журналы, книги, новейшие научные разработки, информация о конференциях, научно-практические статьи, описания изобретений, видеоинформация.

Изобретения

СПОСОБ ОПРЕДЕЛЕНИЯ ПОКАЗАНИЙ К ХИРУРГИЧЕСКОЙ КОРРЕКЦИИ ФИБРОЗА ПЕРЕДНЕЙ КАПСУЛЫ ХРУСТАЛИКА ПРИ АРТИФАКИИ В СОЧЕТАНИИ С ПАТОЛОГИЕЙ ПЕРИФЕРИЧЕСКОЙ ЗОНЫ ГЛАЗНОГО ДНА

Тахчиди Х.П., Егорова Э.В., Караваев А.А., Сиденко Т.Н.

Патент РФ № 2468774 (10.12.2012)

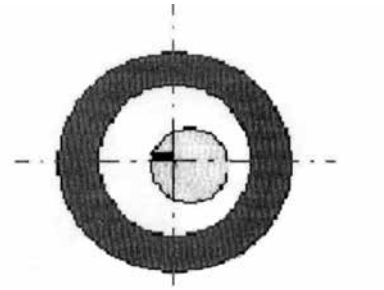

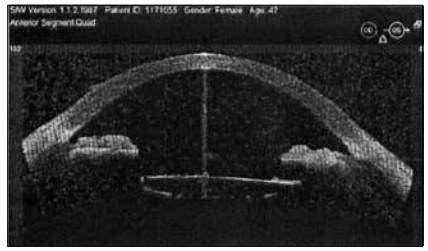

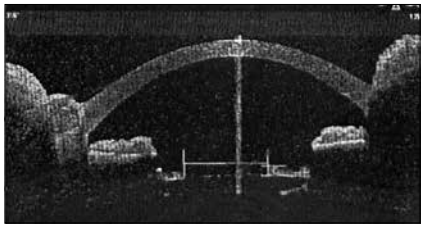

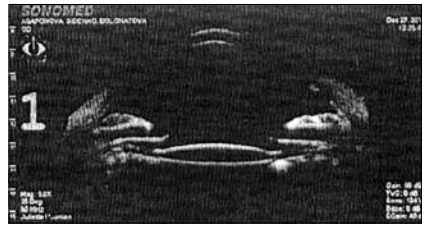

С помощью методов оптической когерентной томографии переднего отрезка глаза и ультразвуковой биомикроскопии определяют наличие или отсутствие перекрытия оптической оси глаза передней капсулой хрусталика, проводят измерение кратчайшего расстояния от оптической оси глаза до края капсулотомического отверстия при отсутствии этого перекрытия, проводят измерение толщины передней капсулы на расстоянии 500 мкм от края капсулотомического отверстия, измерение акустической плотности передней капсулы. Если имеется перекрытие оптической оси глаза передней капсулой хрусталика или кратчайшее расстояние от оптической оси глаза до края капсулотомического отверстия составляет от 0,01 до 1,0 мм, толщина передней капсулы, по крайней мере, в одном сегменте составляет от 0,1 до 1,0 мм, акустическая плотность передней капсулы составляет от 20 до 100% от акустической плотности склеры, то хирургическую коррекцию фиброза передней капсулы считают показанной.

СПОСОБ ЛЕЧЕНИЯ НЕОВАСКУЛЯРНОЙ ГЛАУКОМЫ

Гуляев М.В., Коршунова Н.К., Ивашина А.И., Неясов В.С.

Патент РФ № 2467733 (27.11.2012)

Осуществляют разрез и отсепаровку конъюнктивы и теноновой капсулы, формируют сквозные отверстия склеры в области цилиарного тела, выполняют непроникающую операцию. После образования сквозных отверстий склеры в проекции цилиарного тела дополнительно производят сквозные отверстия сквозь все слои склеры в количестве от 20 до 50, диаметром от 1,0 до 3,0 мм, в зоне периферических отделов сетчатки на расстоянии от 1/2 до 1/3 от зубчатой линии до диска зрительного нерва. После чего вводят в передние слои стекловидного тела трансцилиарно на расстоянии 3,0-4,0 мм от лимба блокатор неоваскуляризации – луцентис, в объеме от 0,03 до 0,05 мл. Способ позволяет уменьшить секрецию внутриглазной жидкости при одновременной активации путей ее оттока.

СПОСОБ ТРАНСПУПИЛЛЯРНОЙ ТЕРМОТЕРАПИИ АМЕЛОНАТИЧЕСКОЙ МЕЛАНОМЫ СОСУДИСТОЙ ОБОЛОЧКИ ГЛАЗА

Мазунин И.Ю., Протопопов С.Б

Патент РФ № 2468775 (10.12.2012)

Проводят транспупиллярную термотерапию инфракрасным диодным лазером 810 нм до температуры ткани опухоли 50-60°С, причем мощность излучения выбирают в зависимости от степени пигментации опухоли и от ее высоты в центральной зоне. На первом этапе лечения используют лазер с длиной волны 561 нм, которым выполняют лазерный барраж вокруг новообразования с параметрами мощности – 200 мВт, экспозиции – 0,05 мсек, диаметром коагулята – 300 мкм, при этом воздействие наносят черепицеобразно с формированием полосы коагулята III степени, шириной до 1,0 мм. Затем тем же лазером проводят коагуляцию внутриопухолевых сосудов при параметрах мощности излучения 1200 мВт, экспозиции – 0,5 сек, диаметре пятна – 1000 мкм, черепицеобразно до коагулята II степени. Второй этап проводят через 2 недели и выполняют лазером 810 нм, мощность излучения выбирают в зависимости от скорости появления калориметрических признаков лазерного воздействия. Коагуляты наносят по методике «ромашка», начиная с края опухоли, допуская их небольшое наложение друг на друга, последней обрабатывают центральную, самую высокую часть опухоли.

СПОСОБ ЗАГОТОВКИ ДОНОРСКИХ РОГОВИЧНЫХ ТРАНСПЛАНТАТОВ С ПОМОЩЬЮ ФЕМТОСЕКУНДНОГО ЛАЗЕРА ДЛЯ ЗАДНЕЙ ПОСЛОЙНОЙ КЕРАТОПЛАСТИКИ

Паштаев А.Н., Кустова К.И.

Патент РФ № 2468772 (10.12.2012)

Фемтосекундным лазером формируют запрограммированные интрастромальные разрезы посредством одноэтапной резекции. Первый срез проводят в вертикальном направлении от эндотелия вглубь стромы начальной глубиной 800-1000 мкм, конечная глубина зависит от толщины донорской роговицы и рассчитывается таким образом, чтобы остаточный роговичный диск был толщиной 150-160 мкм, диаметром 6,0-9,5 мм. Для вертикального среза используют следующие энергетические характеристики фемтосекундного лазера: энергия импульса 1,8 мкДж, расстояние между импульсами лазера 2 мкм, расстояние между каждым уровнем бокового разреза –2 мкм, угол разреза –90°; затем срез производят в ламеллярной плоскости в растровом режиме, глубиной на 10 мкм дальше от источника излучения, чем закончился вертикальный разрез, с использованием следующих энергетических характеристик фемтосекундного лазера: энергия 1,0 мкДж, расстояние между импульсами лазера 4 мкм, между уровнями 4 мкм, диаметр на 0,2 мм больше заданного ранее для вертикального среза.

СПОСОБ ТРАНССКЛЕРАЛЬНОГО УДАЛЕНИЯ ПРОДУКТОВ ЭЛЕКТРОХИМИЧЕСКОГО ЛИЗИСА И ПРОФИЛАКТИКИ ПОВЫШЕНИЯ ВНУТРИГЛАЗНОГО ДАВЛЕНИЯ В ХОДЕ ЭЛЕКТРОХИМИЧЕСКОГО ЛИЗИСА ВНУТРИГЛАЗНЫХ НОВООБРАЗОВАНИЙ

Белый Ю.А., Терещенко А.В.

Патент РФ № 2467731 (27.11.2012)

В ходе электрохимического лизиса внутриглазных новообразований, при повышении внутриглазного давления процесс прерывают, введенный транссеклерально электрод вынимают, в канюлю, установленную в склеральном канале, вводят наконечник витреотома на глубину, на которую был ранее введен электрод, и аспирируют продукты электрохимического лизиса опухоли. При нормализации ВГД витреотом удаляют, в канюлю, установленную в склеральном канале, вводят раствор BSS, затем вводят электрод и возобновляют процесс ЭХЛ. Изобретение обеспечивает компенсацию внутриглазного давления в ходе электрохимического лизиса внутриглазных новообразований.

СПОСОБ ЛЕЧЕНИЯ КЕРАТОКОНУСА РОГОВИЦЫ

Костенев С.В., Искаков И.А.

Патент РФ № 2466699 (20.11.2012)

С помощью фемтосекундного лазера выполняют два дугообразных роговичных разреза с формированием интрастромального «кармана» в роговице со следующими топографическими параметрами: глубина разрезов – 120-140 мкм, в зависимости от изначальной толщины роговицы, диаметр – 9,0, расположение роговичных разрезов симметричное на 90° и 270°. После этого шприцом с канюлей производят введение в сформированный «карман» 0,1% раствора рибофлавина, выжидают 15-20 минут для пропитывания стромы роговицы фотосенсибилизатором и производят облучение роговицы лучом ультрафиолетового света с длиной волны 365-375 нм в течение 30 минут, что обеспечивает быструю доставку фотосенсибилизатора в роговицу без ее деэпителизации.

СПОСОБ ЛЕЧЕНИЯ ГЛАУКОМЫ

Синеок А.Е., Золотарев А.В., Карлова Е.В., Милюдин Е.С.

Патент РФ № 2468771 (10.12.2012)

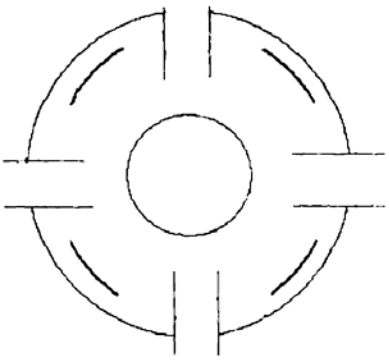

Выполняют с помощью лезвия четыре надреза склеры длиной 6-8 мм, ориентированных перпендикулярно по отношению к фронтальной оси глазного яблока в экваториальной зоне склеральной капсулы на расстоянии 10-12 мм от лимба в проекциях 10-11 часов, 13-14 часов, 16-17 часов, 19-20 часов. При этом с помощью лезвия линейно рассекают передние слои склеры на 2/3 ее глубины и с помощью пинцета расширяют края разреза, в результате снижается ригидность глазного яблока, повышается эффективность лечения глаукомы.

СПОСОБ ЧАСТИЧНОЙ ПОСТОЯННОЙ КАНТОПЛАСТИКИ ВНУТРЕННЕГО УГЛА ГЛАЗНОЙ ЩЕЛИ

Канюков В.Н.

Патент РФ № 2467732 (27.11.2012)

С целью повышения эффективности операций по устранению паралитического лагофтальма выполняют вертикальные разрезы верхнего и нижнего век около слезных точек. Вводят конический зонд в слезные канальца. Расщепляют по интермаргинальному краю верхнее и нижнее веки от слезной точки одного века до слезной точки другого. Сшивают П-образными швами последовательно внутренние и наружные отделы век. Расщепление век по интермаргинальному краю не затрагивает слезные канальца, благодаря введению в слезные канальца конического зонда, который, просвечиваясь через края век, является ориентиром при выполнении расщепления, что исключает повреждение слезных канальцев. Способ позволяет восстановить нормальное положение век и смыкание глазной щели, а также слезоотведение.

СПОСОБ ЛЕЧЕНИЯ ВЛАЖНОЙ ФОРМЫ ВОЗРАСТНОЙ МАКУЛЯРНОЙ ДЕГЕНЕРАЦИИ СЕТЧАТКИ С ПРИМЕНЕНИЕМ КЛЕТОЧНОЙ ТРАНСПЛАНТАЦИИ

Ромащенко А.Д., Ковалев А.В.

Патент РФ № 2467727 (27.11.2012)

В процессе лечения возрастной макулярной дегенерации (ВМД), осуществляют введение луцентиса в виде инъекции в стекловидное тело в дозе 0,5 мг 1 раз в месяц. Затем парабульбарно на 1,5 мл изотонического раствора вводят альфафетопротеин в дозе 0,0075 мг вечером и глутатион-S-трансферазу в дозе 0,0000005 г утром. Введение проводят в каждый глаз ежедневно до визуализации сетчатки с новообразованными сосудами вокруг макулы. Далее проводят лазерную коагуляцию сосудов без повреждения макулы. Затем парабульбарно и ретробульбарно, ближе к области макулы, трансплантируют суспензию аутологичных мононуклеаров костного мозга. Число мононуклеаров составляет 5,0-40,0 млн. При этом суспензию вводят на 1,5 мл «NCTF-135». Введение осуществляют 2-4 раза с интервалом в 2 месяца. Способ позволяет остановить неоангиогенез, ослабить аутоиммунный процесс в области тканей глаза и блокировать патогенез развития ВМД.

СПОСОБ ИМПЛАНТАЦИИ ИНТРАОКУЛЯРНОЙ ЛИНЗЫ ПРИ ОДНОМОМЕНТНОМ ПРОВЕДЕНИИ СКВОЗНОЙ КЕРАТОПЛАСТИКИ

Волкова О.С., Олешко Л.С., Казакова Л.А. и др.

Патент РФ № 2468773 (10.12.2012)

Производят трепанацию роговицы реципиента, экстракапсулярно удаляют катаракту, затем укладывают донорский трансплантат в ложе реципиента и частично его фиксируют к роговице, оставляя просвет для прохода инжектора с ИОЛ. Переднюю и заднюю камеру заполняют вискоэластиком, после этого с помощью инжектора имплантируют эластичную ИОЛ в капсульный мешок, удаляют вискоэластик и полностью фиксируют трансплантат. Способ позволяет произвести имплантацию эластичной ИОЛ без разрыва капсулы и исключить выпадение стекловидного тела, смещение ИОЛ, уменьшить травматизацию эндотелия.

СПОСОБ ПРОВЕДЕНИЯ ЛАЗЕРНОГО ФОТОМИДРИАЗА

Гамидов А.А., Федоров А.А., Большунов А.В.

Патент РФ № 2466700 (20.11.2012)

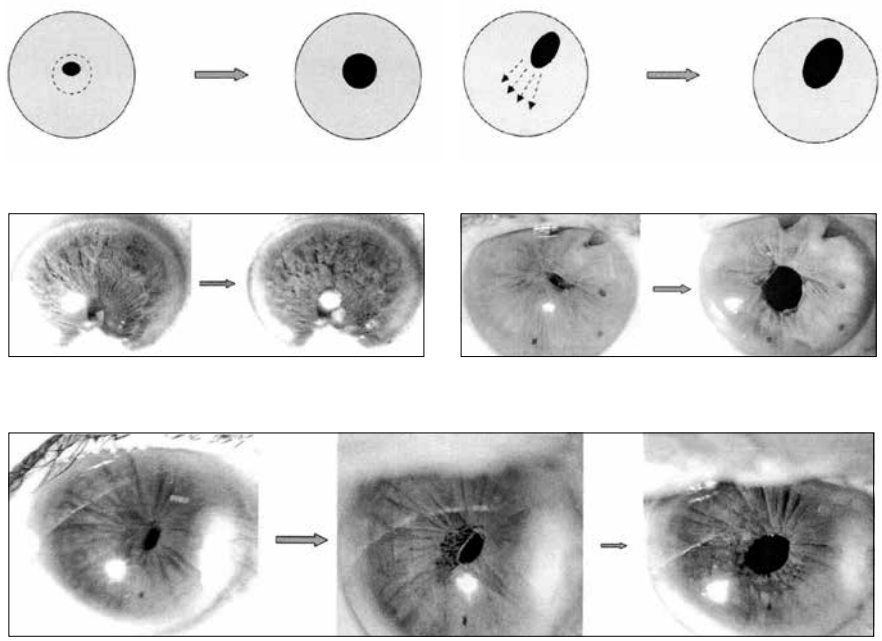

Для достижения фотомидриаза наносят коагуляты на радужку циркулярно или в зоне, противоположной смещению зрачка. Для получения коагулятов используют инфракрасное лазерное излучение с длиной волны 0,810 мкм, выходной мощностью 0,2-0,6 Вт, экспозицией 0,15-0,2 секунды, диаметром пятна 150-200 мкм. При наличии деформирующих синехий предварительно выполняют их рассечение с помощью лазерной деструкции за 1-2 недели до проведения фотомидриаза. При частичном заращении зрачка, предварительно на радужку в оптической зоне последовательно воздействуют излучением коагулирующего лазера на длине волны 0,532 мкм и лазерного деструктора за 1-2 недели до проведения фотомидриаза. Способ обеспечивает расширение и репозицию зрачка.

Медицинский путеводитель

Интраокулярная линза Lentis Comfort

Oculentis GmbH
Am Borsigturm 58
13507 Berlin
Tel.: +49(0)30 43 09 55 0
Web: www.oculentis.com

Интраокулярная линза Lentis Comfort предназначена для имплантации пациентам после экстракции катаракты, ежедневная деятельность которых требует высоких зрительных функций при работе на среднем расстоянии (от 60,0 см). Кроме того, ИОЛ Lentis Comfort обеспечивает высокую контрастную чувствительность, в том числе в сумеречное время суток; оптимальную глубину фокуса, отличное цветовое зрение.

Центральная оптическая часть линзы имеет асферическую поверхность и острый край по окружности 360°, что является профилактикой помутнения задней капсулы хрусталика в послеоперационном периоде. Конструкция ИОЛ гарантирует ее стабильное положение в капсульном мешке, а также исключает вероятность возникновения индуцированных сферических аберраций.

Cataract Refract. Surg. Today Europe.– 2012.– Vol. 7.– No 7.– P. 44.

Наконечники для проведения аспирации/ирригации Storz CapsuleGuard IA

Bausch & Lomb
Phone: +1 585 338 6000
Web: www.bausch.com

Одноразовые инструменты для проведения аспирации/ирригации имеют монолитные мягкие силиконовые наконечники. Они предназначены для введения в полость глаза через стандартный операционный разрез длиной 2,2-2,8 мм или через микроразрез, длина которого не превышает 1,8 мм. Наконечники совместимы с системой Stellaris PC Vision Enhancement и другими офтальмологическими хирургическими платформами. Мягкая конструкция наконечников в значительной степени уменьшает риск разрыва капсулы хрусталика во время проведения аспирации/ирригации, но при этом обеспечивает качественное удаление хрусталиковых масс и остатков вискоэластичного препарата, полировку задней капсулы. Кроме того, их возможно использовать для центрации ИОЛ в капсульном мешке. Наконечники имеют полупрозрачную силиконовую манжетку, которая не препятствует визуализации операционного поля. В комплекте дополнительно поставляются три новых наконечника улучшенной конструкции.

Cataract Refract. Surg. Today Europe.– 2012.– Vol. 7.– No 7.– P. 64.

Комбинированная система Endo Optiks E2

Endo Optiks Inc.
39 Sycamore Ave.
Little Silver, NJ 07739
732-530-6762? +800-756-3636
Web: www.endooptiks.com

Систему Endo Optiks E2 возможно использовать во время проведения диагностики и лечения пациентов с катарактой, глаукомой и заболеваниями сетчатки. Она оснащена источником света и обеспечивает получение видеоизображения. Систему также используют при проведении лазерных вмешательств. Кроме того, наличие эндоскопического наконечника позволяет выявить положение интраокулярной линзы и ее опорных элементов в капсульном мешке, провести репозицию дислоцировавшейся ИОЛ, а также определить наличие разрыва капсулы хрусталика.

Система Endo Optiks E2 обеспечивает исключительную визуализацию и точность выполнения эндоскопической циклофотокоагуляции в комбинации с факоэмульсификацией, что способствует поддержанию нормального уровня внутриглазного давления в послеоперационном периоде у пациентов с катарактой и глаукомой.

Cataract Refract. Surg. Today Europe.– 2012.– Vol. 7.– No 7.– P. 51.

Мультифокальная интраокулярная линза Versario

CROMA GmbH
Web: croma.at

Мультифокальная монолитная интраокулярная линза Versario с активной дифракционной поверхностью центральной оптической части обеспечивает качественное зрение вблизи, вдаль и при работе на среднем расстоянии. Линза изготовлена из гидрофильного материала, но имеет гидрофобную поверхность. Край линзы выполнен острым, что исключает вероятность миграции эпителиальных клеток хрусталика. ИОЛ имплантируют через операционный микроразрез длиной 1,8 мм, что уменьшает риск развития индуцированного астигматизма в послеоперационном периоде.

Cataract Refract. Surg. Today Europe.– 2012.– Vol. 7.– No 7.– P. 53.

Манипулятор и маркер доктора Harman для проведения капсулорексиса

Rhein Medical, Inc.
5460 Beaumont Center Blvd.
Suite 500, Tampa
FL 33634
Phone: 800-637-4346, 813-885-5050
Fax: 813-885-9346
E-mail: Info@RheinMedical.com
Web: www.RheinMedical.com

Инструменты разработаны в сотрудничестве с доктором David M. Harman.

Манипулятор (# 8-04409) предназначен для продвижения фрагментов хрусталика к наконечнику факоэмульсификатора во время удаления мутного или прозрачного хрусталика. Манипуляции выполняются легко и атравматично, благодаря наличию зеркально отполированного наконечника инструмента, выполненного в форме оливы.

Маркер для проведения капсулорексиса (#8-12117) позволяет нанести разметку на роговице, что обеспечивает идеальную центрацию отверстия капсулорексиса. Диаметр рабочей части инструмента, выполненной в виде замкнутого кольца, составляет 5,0 мм. От кольца отходят 2 луча длиной 3,5 мм (общий диаметр – 12,0 мм) и 2 луча длиной 3,0 мм (общий диаметр – 11,0 мм), что позволяет использовать маркер при проведении операции пациентам с маленьким и большим диаметрами роговицы.

Инструменты предназначены для многоразового использования, возможна стерилизация в автоклаве.

Ophthalmology Times.– 2012.– Vol. 37.– No 18.– P. 5.

Интраокулярная линза enVista

Bausch & Lomb
Phone: +1 585 338 6000
Web: www.bausch.com

Акриловая интраокулярная линза enVista имеет асферическую поверхность центральной оптической части, что исключает вероятность возникновения сферических аберраций высшего порядка и эффекта поблескивания в послеоперационном периоде. Кроме того, конструкция линзы способствует уменьшению риска возникновения вторичной катаракты.

Ocular Surgery News US Edition.– 2012.– Vol. 30.– No 5.– P. 13.

Кольцо для удержания ирригационного раствора на поверхности роговицы

Katena Products, Inc.
4 Stewart Court, Denville
New Jersey 07834, USA
Phone: 973-989-1600,
800-225-1195
Fax: 973-989-8175
E-mail: globe@katena.com
Web: www.katena.com

Кольцо для удержания ирригационного раствора на поверхности роговицы диаметром 8,7 мм разработано совместно с доктором Jesus Vidaurri (K20-2135). Оно препятствует растеканию жидкости по всей поверхности глазного яблока благодаря наличию двойных стенок, способствующих надежной фиксации приспособления на поверхности роговицы. Специальная маркировка обеспечивает точную центрацию кольца на роговице. Использование кольца уменьшает объем ирригационной жидкости, используемой во время операции для увлажнения поверхности роговицы.

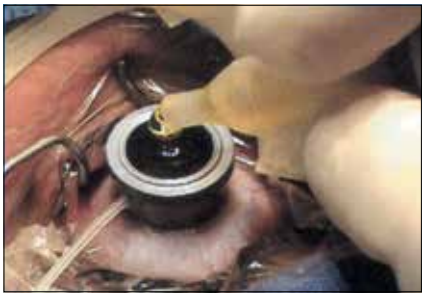

Cataract Refract. Surg. Today Europe.– 2012.– Vol. 7.– No 7.– P. 55.

Глазные капли Moxeza

Alcon Laboratories, Inc.
Web: www.alcon.com

Глазные капли Moxeza – это раствор моксифлоксацина – антибиотика фторхинолонового ряда, предназначенного для местного лечения бактериального конъюнктивита, вызванного микроорганизмами Aerococcus viridans, Corynebacterium macginleyi, Enterococcus faecalis, Micrococcus luteus, Staphylococcus arlettae, Staphylococcus aureus, Staphylococcus capitis, Staphylococcus epidermidis, Staphylococcus haemolyticus, Staphylococcus hominis, Staphylococcus saprophyticus, Staphylococcus warneri, Streptococcus mitis, Streptococcus pneumoniae, Streptococcus parasanguinis, Wscherichia coli, Haemophilus influenzae, Klepsiella pneumoniae, Propionibacterium acnes, Chlamydia trachomatis. Пациентам назначают инстилляции препарата по 1 капле 2 раза в день в течение 7 дней. Рекомендовано применять с осторожностью пациентам с гиперчувствительностью и анафилактическими реакциями на системный прием моксифлоксацина. При длительном использовании возможно развитие вторичной инфекции, включая грибковую. В редких случаях отмечаются побочные эффекты.

J. Pediatr. Ophthalmol. Strabismus.– 2012.– Vol. 43.– P. 263.

Набор для скрининговой проверки остроты зрения у детей

American association for pediatric ophthalmology and strabismus
Web: www.aapos.org

Разработан новый базовый набор для определения остроты зрения вдаль у детей, начиная с 3 лет, включающий таблицы с символами и буквами; самоклеющиеся окклюзионные повязки; очки с окклюдерами для детей дошкольного возраста; ручные окклюдеры для использования детьми старше 10 лет; шнур длиной 3,0 м для определения расстояния до таблицы; DVD с инструкцией по использованию набора, предназначенный для обучения персонала, работающего в школах; а также DVD, содержащий инструкции и специальные формы для распечатки результатов обследования на бумажном носителе.

Дополнительно возможно приобретение набора для определения остроты зрения вблизи.

J. Pediatr. Ophthalmol. Strabismus.– 2012.– Vol. 43.– P. 321.

Бесконтактный биометр Lenstar LS 900

Haag-Streit International
Web: haag-streit.com

Аппарат Lenstar LS 900 обеспечивает быстрое получение биометрических показателей глаз пациентов бесконтактным способом, что позволяет оптимизировать расчет оптической силы интраокулярных линз для имплантации больным, перенесшим рефракционные операции на роговице (лазерный кератомилез in situ и фоторефракционная кератэктомия), а также торических ИОЛ для имплантации пациентам с наличием дооперационного астигматизма. Кроме того, Lenstar LS 900 позволяет получать кератометрические данные.

Cataract Refract. Surg. Today Europe.– 2012.– Vol. 7.– No 7.– P. 25.

Сентябрь 26–27, 2013

Юбилейная межрегиональная научно-практическая конференция «Новые технологии диагностики и лечения заболеваний органа зрения в Дальневосточном регионе», посвященная 25-летию Хабаровского филиала ФГБУ «МНТК «Микрохирургия глаза» им. акад. С.Н. Федорова» Минздрава России

Хабаровский филиал ФГБУ «МНТК «Микрохирургия глаза» им. акад. С.Н. Федорова» Минздрава России

г. Хабаровск, ул. Краснодарская, д.9 (лекционный зал КГБОУ ДПО «ИПКСЗ» МЗ Хабаровского края)

Сентябрь 26–29, 2013

13-й конгресс «EURETINA»

13th EURETINA Congress

Hamburg, Germany

EURETINA, Temple House, Temple Road, Blackrock, Co. Dublin, Ireland, Tel: +353 1 210 0092 , Fax: +353 1 209 1112, E-mail: euretina@euretina.org, Web: www.euretina.org, http://www.euretina.org/site/meetings.asp

Октябрь 5–9, 2013

31-й конгресс Европейского общества катарактальных и рефракционных хирургов

XXXI Congress of the ESCRS

Amsterdam, Netherlands

Contact: Phone: +353 1 209 1100, Fax: +353 1 209 1112, Website: http://www.escrs.org, E-mail: escrs@escrs.org

Октябрь 11–12, 2013

39-е собрание членов Европейского педиатрического офтальмологического общества: новообразования глаза у детей

The 39th Meeting of European Pediatric Ophthalmological Society: Pediatric Ophthalmic Tumors

Leiden, The Netherlands

Contact: http://epos-focus.org/meeting/2013/

Октябрь 13–17, 2013

51-й симпозиум Международного общества клинической физиологии зрения

51th ISCEV Symposium

International Society for Clinical Electrophysiology of Vision

Chongqing, China

Contact:
Web: http://www.iscev.org/events.html#courses

Октябрь 23–26, 2013

Собрание членов Американской академии оптометрии

American Academy of Optometry (AAOptom) Meetings

Seattle, WA

Contact:
Website: http://www.aaopt.org,
E-mail: HelenV@aaoptom.org

Октябрь 24–26, 2013

XIV Всероссийская научно-практическая конференция с международным участием «Современные технологии катарактальной и рефракционной хирургии–2013»

ФГБУ «МНТК «Микрохирургия глаза» им. акад. С.Н. Федорова» Минздрава России

Москва, Бескудниковский бульвар, 59А
Web: www.mntk.ru

Ноябрь 16–19, 2013

Ежегодное собрание членов Американской академии офтальмологии

Annual Meeting of the American Academy of Ophthalmology

New Orleans, USA

Contact: Web: www.aao.org

Ноябрь–декабрь, 2013

Всероссийский «круглый стол» «Фундаментальные исследования в офтальмологии»

Новосибирский филиал ФГБУ «МНТК «Микрохирургия глаза» им. акад. С.Н. Федорова» Минздрава России

630071, г. Новосибирск, ул. Колхидская, 10,
Факс: 8 (383) 340-37-37,
Web: trunov@mntk.nsk.ru

Декабрь 13–14, 2013

Юбилейная конференция, посвященная 25-летию Волгоградского филиала ФГБУ «МНТК «Микрохирургия глаза» им. акад. С.Н. Федорова» Минздрава России

Волгоградский филиал ФГБУ «МНТК «Микрохирургия глаза» им. акад. С.Н. Федорова» Минздрава России

400138, г. Волгоград, ул. Имени Землячки, 80,
тел. (8442) 58-16-80,
факс (8442) 91-39-40,
e-mail: fokin@isee.ru

Декабрь 20, 2013

XXIV Всероссийская научно-практическая конференция с международным участием «Новые технологии микрохирургии глаза»

Оренбургский филиал ФГБУ «МНТК «Микрохирургия глаза» им. акад. С.Н.Федорова» Минздрава России

460047, г. Оренбург, ул. Салмышская, 17,
Тел.: (3532)36-44-59, 65-06-82;
Факс: (3532) 64-76-35,
e-mail: ofmntkmg@esoo.ru; nauka@ofmntk.ru