Новое в офтальмологии
№ 2. 2015 год
Реферативно-информационный журнал.
Выходит ежеквартально с октября 1995 года.
Зарегистрирован Комитетом Российской Федерации по печати 28 сентября 1995 г. (№ 014096).

Учредитель
ФГБУ МНТК «Микрохирургия глаза» им. акад. С.Н. Федорова

Главный редактор
профессор В.Д. Захаров

Зам. главного редактора
профессор Б.Э. Малюгин
профессор Н.П. Паштаев

Зам. главного редактора по информации
к. п. н. Е.А. Политова

Научные консультанты
к. м. н. И.А. Захарова
к. м. н. С.Ю. Копаев
к. м. н. Н.В. Майчук

Ведущий разделов
О.Б. Кудряшова

Компьютерная графика и верстка
М.В. Ситнина
Е.В. Маринин

Корректор
А.Н. Юшина

Реклама и распространение
С.М. Будилина

С предложениями о размещении рекламы звонить по телефону: (499) 906-17-68

Редакция не несет ответственности за содержание рекламных материалов и не имеет возможности возвращать и рецензировать рукописи.

Номер подписан в печать 02.07.2015

© «Новое в офтальмологии», 2015

Журнал издается ООО «Издательство «Офтальмология».

Цена договорная.

Адрес редакции
127486, Москва, Бескудниковский б-р, 59А
Тел.: (499) 488-89-25
Факс: (499) 488-84-09
E-mail: publish_mntk@mail.ru

Электронная версия журнала www.eyepress.ru

New in Ophthalmology
No. 2, 2015
Synoptic and information journal.
Published quarterly since October 1995.
Registered by the Committee of the Russian Federation for press on 28th of September, 1995 (No. 014096)

Founder
S. Fyodorov Eye Microsurgery Complex State Institution

Editor-in-chief
Prof. V.D. Zakharov

Associate Editors
Prof. B.E. Malyugin
Prof. N.P. Pashtaev

Deputy editor-in-chief for information
E.A. Politova, PhD

Scientific consultants
I.A. Zakharova, PhD
S.Yu. Kopaev, PhD
N.V. Maichuk, PhD

Section Moderator
O.B. Kudryashova

Computer Graphics and Imposition
M.V. Sitnina
E.V. Marinin

Corrector
A.N. Yushina

Advertisement and Distribution
S.M. Budilina

Tel. for advertising proposals: (499) 906-17-68

Editorial staff is not responsible for content of advertising materials and has no possibilities to return and review manuscripts.

The volume was sent to press on 02.07.2015

© "New in Ophthalmology", 2015

The journal is published by Publishing House "Ophthalmology".

Price is contracted.

Editorial Office address
Beskudnikovsky blvd. 59A, 127486, Moscow, Russia
Tel: (499) 488-89-25
Fax: (499) 488-84-09
E-mail: publish_mntk@mail.ru

The electron version of the Journal is available in the address: www.eyepress.ru

Содержание №2’15

2 Новости

10 Рефераты

Роговица | Рефракция | Катаракта | Витреоретинальная патология | Разное

28 Случаи из практики

38 Круглый стол

AT LISA tri 839 MP – первая трифокальная ИОЛ, предварительно помещенная в картридж, имплантируемая по методике MICS и предназначенная для улучшения реального качества зрения на среднем расстоянии

48 EUROTIMES РОССИЯ

48 Повышение стандартов катарактальной хирургии

49 Создание искусственной роговицы при помощи биоинженерных технологий

50 Потеря эндотелиальных клеток после кератопластики

51 Интраокулярные линзы, предназначенные для фемтосекундной хирургии катаракты

53 Техника и результаты эндотелиальной кератопластики

54 Разрыв капсулы хрусталика

55 Фемто или фако?

56 Комбинированное вмешательство, включающее выполнение фемтосекундной хирургии катаракты и непроникающей глубокой склерэктомии

57 Ишемия сетчатки и управляемая лазерная коагуляция

60 Изобретения

64 Медицинский путеводитель

68 Календарь

Новости

Роговичная рефракционная хирургия при миопии высокой степени имеет известные ограничения, а имплантация факичной интраокулярной линзы (ИОЛ) расширяет рамки лечения больных с миопией высокой степени. Как утверждает доктор **Eric D. Donnenfeld**, в течение долгого времени офтальмологи вели разработку качественной переднекамерной факичной ИОЛ, которую возможно было бы изготовить в любом чистом помещении.

Рис. 1. Факичная ИОЛ Verisyse имплантирована в глаз пациента, у которого развивается ядерная катаракта



Рис. 2. Общий вид имплантируемой линзы Visian

На сегодняшний день в распоряжении офтальмохирургов США имеются две факичные ИОЛ: Verisyse (Abbot Medical Optics, Санта Анна, Калифорния, США) и Visian (STAAR Surgical, Монровия, Калифорния, США) *(рис. 1)*. Третья линза – Cachet (Alcon, Fort Worth,Texac, США) – в настоящее время находится в стадии клинической апробации, как и эластичная версия Verisyse (Veriflex, Abbot Medical Optics) и имплантируемая контактная линза Visian (STAAR Surgical) *(рис. 2)*.

Доктор **Kerry K. Assil** не считает использование ИОЛ Verisyse или имплантируемой контактной линзы оптимальным методом лечения пациентов с миопией высокой степени. В настоящее время ведутся разработки переднекамерной ИОЛ с фиксацией в углу передней камеры на безопасном расстоянии от эндотелиального слоя на периферии, которая не вызывала бы воспаление корня радужки и овализации зрачка.

Именно по этой причине доктор **Richard L. Lindstrom** перестал имплантировать факичные ИОЛ два года назад. Он планировал использовать ИОЛ Cachet, но уже появились сообщения о случаях непредсказуемой потери эндотелиальных клеток и овализации зрачка. Кроме того, отмечали формирование катаракты и вторичной глаукомы, а также пигментную дисперсию после имплантации ИОЛ Visian. Наилучшие функциональные результаты были получены после имплантации ИОЛ Verisyse, но у некоторых пациентов выявляли эрозию радужки и различного рода подвывихи, а больные часто ничего не знали о развившихся осложнениях.

По мнению хирургов, имплантация факичных ИОЛ приводит к развитию катаракты или дисфункциональному синдрому в возрасте старше 50 лет. Кроме того, у больных отмечали наличие выраженного астигматизма.

Ввиду наличия стагнации в области хирургии миопии высокой степени, управление по санитарному надзору за качеством пищевых продуктов и медикаментов (FDA) недавно дало разрешение на клиническое применение торической ИОЛ Visian.

EyeWorld (India).– 2014.– Vol. 10.–
No 3.– P. 56-58.

После имплантации интраокулярной линзы (ИОЛ) пациенты могут столкнуться с такими осложнениями, как положительные или отрицательные дисфотопсии. К положительным дисфотопсиям относятся эффекты поблескивания и «гало», к отрицательным – визуализация «теней» вместо реальных объектов. Исследования показали, что возникновение отрицательных дисфотопсий возможно после имплантации любой ИОЛ, а положительных – в основном после имплантации мультифокальной ИОЛ (МИОЛ). Обычно дисфотопсии на фоне имплантированной МИОЛ выражены в виде «кругов» или «колец» вокруг источников света. Причиной возникновения этого оптического феномена является изменение направления лучей света, попадающих на сетчатку, в зоне края ИОЛ «премиум-класса». Дисфотопсия – постоянный оптический феномен, выраженность которого постепенно уменьшается, а затем исчезает с течением времени. МИОЛ «расщепляет» поток света, что вызывает снижение контрастной чувствительности. В любом случае имеется изменение структуры интерфейса, что создает возможность светорассеяния и является причиной эффектов поблескивания и «гало». При наличии МИОЛ свет попадает в глаз через более сложную оптическую систему. Далеко не всем больным показана имплантация МИОЛ, поэтому необходимо проводить тщательный отбор пациентов. Например, больным, которым приходится часто управлять автомобилем в темное время суток, МИОЛ имплантировать не рекомендуется. Кроме того, необходимо проводить рефрактометрию, поскольку некорригируемый астигматизм или другие рефракционные ошибки также могут стать причиной возникновения дисфотопсии.

Имплантация МИОЛ не показана пациентам с синдромом «сухого глаза». В случаях, когда дисфотопсия возникла сразу после операции и не уменьшилась со временем, требуется замена ИОЛ. Но если пациент не отмечал наличие нежелательных оптических феноменов сразу после вмешательства, а они появились через несколько недель после операции, то причиной дисфотопсии в этом случае может быть помутнение задней капсулы хрусталика.

EyeWorld (Asia-Pacific).– 2014.– Vol. 10.– No 2.– P. 37, 39.

Доктора **Anat Galor** и **Richard S. Davidson** считают, что использование биомаркеров является новым методом диагностики степени выраженности воспаления глазной поверхности у пациентов с синдромом «сухого глаза» (ССГ).

Определение показателя осмолярности слезной жидкости с помощью TearLab Osmolarity System позволяет выявить у пациентов наличие ССГ *(рис. 1)*.

С помощью InflammaDry (HPS, Соросота, США) возможно выявить пациентов с повышенным уровнем матриксной металлопротеиназы-9, которая является маркером воспаления на фоне ССГ *(рис. 2)*.

Рис. 1. TearLab Osmolarity System позволяет получить данные осмолярности слезной жидкости пациентов и диагностировать синдром «сухого глаза»

Рис. 2. Результат проведения InflammaDry теста считается положительным, если появляется красная линия, синяя линия – это показатель контроля. Наличие таких данных свидетельствует о повышении уровня матриксной металлопротеиназы-9

Биомаркеры являются важным аспектом лечения пациентов с ССГ, но на современном этапе офтальмологи пока не могут однозначно опираться на эти данные, поскольку у некоторых пациентов имеются симптомы воспаления, но нет клинических признаков ССГ или наоборот – имеются клинические признаки заболевания, а пациент не предъявляет никаких жалоб или у него нет симптомов. По изменению показателей биомаркеров возможно судить об эффективности выбранного лечения, но прогнозировать течение заболевания, учитывая только эти данные, пока нельзя.

На современном этапе выявили, что у пациентов с выраженным ССГ осмолярность имеет высокие показатели, а у больных со слабо выраженным ССГ – низкие. Возможно, скоро будет разработана методика лечения пациентов, основанная на показателях осмолярности слезной жидкости, с механизмом действия, отличным от такового у стандартного метода, широко используемого в настоящее время.

EyeWorld (Asia-Pacific).– 2014.– Vol. 10.– No 2.– P. 56-58.

В настоящее время в качестве лечения пациентам с глаукомой могут предложить лазерные трабекулопластику или трабекулэктомию, имплантацию шунта, операцию фильтрующего типа; микроинвазивную хирургическую операцию, целью которой является восстановление физиологических или формирование новых путей оттока внутриглазной жидкости, а также применение лекарственных средств. В отличие от операции фильтрующего типа, микроинвазивные вмешательства являются более безопасными и малотравматичными, они обеспечивают спокойное протекание послеоперационного периода и быструю зрительную реабилитацию больных. Кроме того, после этих операций пациенты получают возможность уменьшить количество используемых местных гипотензивных лекарственных средств, а также избежать в будущем более травматичных операций, поскольку их выполняют на ранней стадии развития глаукомы.

iStent – микростент размером 1,0 мм х 0,33 мм, имплантируемый в трабекулу с формированием канала диаметром 120 мкм, изготовлен из неферромагнитного титана, имеет гепариновое покрытие *(рис. 1)*. Приспособление имплантируют после проведения экстракции катаракты под гониоскопическим контролем. С помощью инжектора стент вводят в переднюю камеру через разрез, выполненный с височной стороны, после чего внутриглазная жидкость попадает в шлеммов канал, минуя трабекулу, и просачивается через коллекторные каналы в сосуды эписклеры.

Микростент Hydrus (Ivantis) – новый эластичный имплантат, изготовленный из нитинола, имеет размеры и кривизну, позволяющие имплантировать его параллельно шлеммову каналу *(рис. 2)*. С помощью инжектора стент вводится в шлеммов канал через роговицу в иридокорнеальный угол и трабекулу с височной стороны под гониоскопическим контролем. Дистальный конец стента размещается в передней камере. Он способствует максимальному расширению канала (в 4-5 раз), что обеспечивает формирование пути оттока внутриглазной жидкости. Благодаря «открытой» конструкции стента и наличию нескольких «окон» гарантируется прохождение жидкости к коллекторым каналам.

Рис. 1. Микростент iStent имплантирован в шлеммов канал

Рис. 2. Микростент Hydrus имплантирован в шлеммов канал

Рис. 3. Trabectome введен в трабекулярную сеть под гониоскопическим контролем

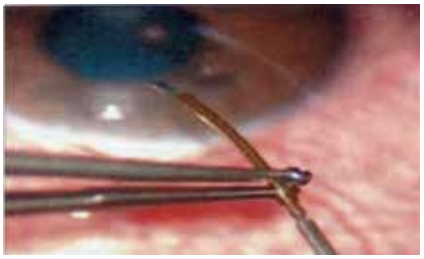

Рис. 4. Микростент CyPass представляет собой фенестрированную биосовместимую полиимидную трубку длиной 6,0 мм

Устройство Trabectome (NeoMedics) позволяет хирургическим путем устранить сопротивление оттоку жидкости из глаза в трабекулярной сети и внутренней стенке шлеммова канала *(рис. 3)*. Под гониоскопическим контролем и прикрытием вискоэластичного препарата наконечник Trabectome вводят в разрез длиной 1,8 мм, выполненный с височной стороны, в шлеммов канал, минуя трабекулу. В зоне от 90° до 180° выполняют каутеризацию при наличии непрерывной ирригации. Благодаря конструкции приспособления окружающие ткани остаются интактными, включая внешнюю стенку шлеммова канала и коллекторные каналы. После проведения каутеризации вискоэластичный препарат удаляют.

Микростент CyPass (Trancend Medical) состоит из фенестрированной биосовместимой с тканями глаза полиимидной трубки длиной 6,0 мм, диаметр просвета которой составляет 330 мкм *(рис. 4)*. Стент заправлен в инжектор, имплантируется через операционный разрез длиной 1,5 мм, выполненный с височной стороны. Приспособление вводят через переднюю камеру по направлению к заднему пограничному кольцу Швальбе (или склеральной шпоре), затем в супрацилиарное пространство, что обеспечивает проведение контролируемого циклодиализа. Дистальный конец располагают в углу передней камеры, что обеспечивает перманентное дренирование внутриглазной жидкости в супрахориоидальное пространство.

Микростент iStent supra (Glaukos) длиной 4,0 мм изготовлен из полиэтерсульфона. Диаметр его просвета составляет от 0,16 до 0,17 мм, специальная поверхность микростента обеспечивает его стабильное положение после имплантации.

Приспособление имплантируют через операционный разрез длиной 1,0 мм с помощью инжектора под прикрытием вискоэластичного препарата и под гониоскопическим контролем. Микростент вводят кзади от заднего пограничного кольца Швальбе (склеральной шпоры). Просвет стента обеспечивает прохождение внутриглазной жидкости, выполняя, таким образом, контролируемый циклодиализ.

Стент Xen Gel Stent (AqueSys) изготовлен из желатина, его толщина равна толщине человеческого волоса. Стент имплантируют с помощью инжектора в дегидратированном состоянии *(рис. 5)*. Как только приспособление вступает в контакт с внутриглазной жидкостью, оно становится эластичным. Инжектор вводят через роговичный разрез длиной не более 2,0 мм, затем продвигают через переднюю камеру в субконъюнктивальное пространство.

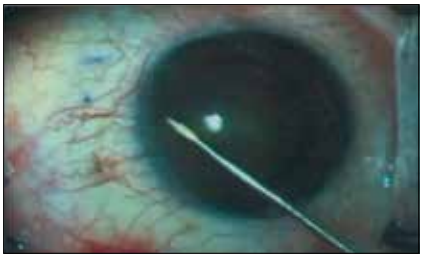

Рис. 5. Стент Xen Gel Stent имплантируют через роговичный разрез длиной не более 2,0 мм, продвигают через переднюю камеру к зоне фиксации

В настоящее время технология микроинвазивных операций только начинает развиваться. Благодаря их эффективности специалисты продолжают работать над усовершенствованием имеющихся микростентов, исследуют преимущества формирования путей оттоков через шлеммов канал и супрахориодальное пространство.

Ocular Surgery News.– 2014.– Vol. 32.– No 7.– P. 5-6.

В распоряжении специалистов, занимающихся лечением пациентов с глаукомой, появился новый класс препаратов-ингибиторов Rho-киназы. Они позволяют снизить уровень внутриглазного давления на 25% от базового, при этом действуют 24 часа и 7 дней в неделю. Эти препараты более эффективны, чем бета-блокаторы и альфа-агонисты.

Функция Rho-киназы несколько иная, чем простагландинов: она воздействует на пути оттока внутриглазной жидкости в трабекулярной сети, в то время как простагландины влияют на увеосклеральный отток жидкости.

Один из антагонистов Rho-киназы – AR13324 (Aerie Pharmaseuticals, США) – обладает еще одним свойством: этот препарат не является только ингибитором Rho-киназы, в его составе имеется транспортер норэпинефрина. Таким образом, Rho-киназа увеличивает отток жидкости в трабекулярной сети, а транспортер норэпинефрина уменьшает продукцию жидкости, то есть препарат оказывает двойное действие.

В 2014 г. доктор **Bacharach** представил результаты сравнительного исследования эффективности AR13324 и латанопроста. По его данным, препарат эффективен и хорошо переносится пациентами как с глаукомой, так и с офтальмогипертензией.

Доктор **L. Jay Katz** отметил, что возможно добиться сочетанного эффекта путем комбинации препаратов-ингибиторов и латанопроста. Ингибиторы улучшают отток внутриглазной жидкости в трабекулярной сети, а простагландины улучшают увеосклеральный отток жидкости.

Другой класс препаратов-агонистов рецепторов – FPEP3. Один из таких препаратов разрабатывается фирмой Ono Pharmaceuticals (Осака, Япония). Сейчас он проходит клинические испытания в группе пациентов с офтальмогипертензией и глаукомой на ранней стадии развития. Полученные результаты свидетельствуют об эффективности препарата с точки зрения увеличения трабекулярного и увеосклерального оттока внутриглазной жидкости.

Доктор **Bacharach** в настоящее время проводит исследование нового препарата латанопростин, в котором сочетаются свойства латанопроста и донатора боковой цепи оксида азота. Новая формула препарата повышает эффективность латанопроста с дозозависимым эффектом. В ряде случаев в период лечения у больных наблюдается гиперемия слизистой оболочки глаза.

В последнее время появились новые аналоги простагландинов, которые вводят под конъюнктиву или размещают таким образом, чтобы обеспечить более продолжительное воздействие препарата (в течение 3-4 месяцев). Они удобны тем, что пациенту не нужно выполнять инстилляции гипотензивных капель. Кроме того, в настоящее время разработана липосомная доставка латанопроста (Lipolat) с использованием наночастиц.

В целом в настоящее время отмечается тенденция к замещению бета-блокаторов на простагландины при лечении глаукомы.

EyeWorld (Asia-Pacific).– 2014.– Vol. 10.– No 2.– P. 24-25, 27.

Несмотря на то, что споры вокруг кросслинкинга пока не затихают, многие офтальмологи по всему миру проводят такие операции. Доктор **Simon P. Holland** с соавт. разрабатывают методику комбинированного хирургического лечения, которая бы включала кросслинкинг и другие операции, направленные на лечение пациентов с кератоконусом и эктазией роговицы.

Любое изменение формы роговицы ведет к изменению рефракции. Комбинированное вмешательство, включающее фоторефракционную кератэктомию, проводимую под кератотопографическим контролем, и кросслинкинг, обеспечивает возможность коррекции индуцированного астигматизма и рефракционной ошибки, вызванной проведением операции.

Доктор Holland с соавт. провели 165 операций по предложенной методике пациентам, не переносившим контактную коррекцию. У половины пациентов достигнута острота зрения без коррекции 0,5 и выше, у 16% – 0,8 и выше. В послеоперационном периоде были отмечены в основном следующие осложнения: помутнение эпителия, развитие герпетического кератита с последующим замедлением репаративных процессов. Двум пациентам потребовалось проведение сквозной кератопластики. У большинства больных выявляли наличие миопического сдвига с последующим снижением результата. Тем не менее у пациентов отмечали выраженное улучшение зрительных функций. По мнению доктора Holland, разработанная хирургическая техника обеспечит более качественное лечение пациентов с кератоконусом в будущем.

При проведении фоторефракционной кератэктомии пациентам с кератоконусом нельзя удалить необходимое количество ткани роговицы из-за ее исходного истончения. После выполнения кросслинкинга появляется возможность выполнения абляции в необходимом объеме, не опасаясь ослабления структуры роговицы. Выполнение операции под кератотопографическим контролем гарантирует улучшение профиля роговицы.

Доктор Holland рекомендует проводить комбинированное вмешательство на ранних стадиях развития кератоконуса, что позволяет достигнуть лучших результатов. При развитых стадиях заболевания гарантии выраженного улучшения зрительных функций нет.

EyeWorld (Asia-Pacific).– 2014.– Vol. 10.– No 2.– P. 45-46.

Развитие технологии сделало возможным упростить процедуру измерения уровня внутриглазного давления (ВГД) у детей с подозрением на глаукому. Как утверждает доктор **Sharon F. Freedman**, теперь нет необходимости в проведении исследования в операционной, поскольку измерение ВГД по бесконтактной технологии не требует анестезии.

В настоящее время доктор Freedman проводит клинические испытания тонометров Icare и Icare ONE. Одним из наиболее важных преимуществ этих приборов является возможность использовать их не только в специализированных учреждениях, но и в домашних условиях.

Другой прибор – Icare PRO – позволяет проводить исследования у детей в лежачем положении, например, в первые месяцы жизни, а также во время операции.

Развитие технологии позволило внести некоторые коррективы в технику выполнения операций по поводу глаукомы. Методику выполнения гониотомии и трабекулотомии разработали более 50 лет назад, несмотря на это, упомянутые вмешательства актуальны и по сей день, их наиболее часто проводят детям. Методика этих операций претерпела незначительные усовершенствования: вместо ножа современные хирурги используют иглу, при помутнениях роговицы проводят вмешательства с использованием эндоскопа. Сегодня эта операция считается очень эффективной для лечения детей с глаукомой, развившейся на фоне увеита.

Для выполнения трабекулотомии, введенной в клиническую практику в 1960 г., современные хирурги используют стандартный трабекулотом для вскрытия шлеммова канала на протяжении 180° или канюлю для вскрытия канала по окружности 360°.

Появление микрокатетеров с возможностью эндоиллюминации (iScience, iScience International) изменило подход к проведению трабекулотомии. Они были разработаны для выполнения каналопластики у взрослых пациентов с целью облегчения проведения операции с технической точки зрения. Использование эндоиллюминации обеспечивает возможность отслеживания движения катетера во время проведения каналопластики.

Антиглаукоматозные операции фильтрующего типа редко проводятся у детей. Использование митомицина С позволило проводить эту операцию детям старше 2 лет на факичных глазах. Правда, с течением времени эффект вмешательства уменьшался. На глазах новорожденных и глазах с афакией выполнять эту операцию нецелесообразно из-за риска перфорации фильтрационной подушки, а также вероятности инфицирования. Разработка металлического шунта (Ex-Press, Alcon Laboratories) для импланта-

ции взрослым пациентам позволила проводить такие операции детям, поскольку причиной неудачного выполнения вмешательства является не склеростомия, а перфорация теноновой капсулы и конъюнктивы.

Имплантация дренажей во время антиглаукоматозной операции показана детям с рефрактерной глаукомой. К ним относятся: имплантаты Molteno (Molteno Ophthalmic Ltd.) и Baeveldt (Abbot Medical Optics), а также клапан Ahmed (New World Medical). В последние несколько лет все три имплантата были усовершенствованы: они стали больше, эластичнее, у них появилось покрытие для уменьшения риска инкапсуляции.

Доктор Freedman проанализировала результаты имплантации дренажей Baeveldt и клапана Ahmed детям с афакией и рефрактерной глаукомой. Было отмечено уменьшение эффективности имплантации дренажей у 70% пациентов в течение 5 лет и у 50% больных в течение 10 лет. Такие результаты хороши для пожилых пациентов, но не для детей. Доктор Freedman считает, что имплантировать клапан Ahmed наиболее целесообразно новорожденным и детям с афакией. Кроме того, его можно использовать в случаях необходимости быстрого снижения уровня ВГД.

Имплантацию дренажа Baeveldt рекомендуют проводить детям постарше, поскольку при его использовании редко встречаются случаи фиброваскулярного врастания в зону расположения дренажа, в отличие от клапана Ahmed.

Эндоскопическую диодлазерную циклодеструкцию выполняют детям в крайнем случае по поводу рефрактерной глаукомы или на фоне афакии после имплантации дренажа.

Ophthalmology Times.– 2014.–
Vol. 39.– No 39.– P. 14-15.

Большинство катарактальных хирургов считают необходимым применение нестероидных противовоспалительных препаратов (НПВП) в послеоперационном периоде. Такие доктора, как **Eric D. Donnenfeld, Elizabeth A. Davis, Sonia H. Yoo** и **Nick Mamalis,** уверены, что с применением НПВП количество кистозных макулярных отеков после факоэмульсификации уменьшилось на 5%, а это значит, что у большого количества пациентов качество зрения было бы низким, поскольку использование только корстикостероидов не дало бы желаемого результата.

НПВП целесообразно применять как можно раньше после операции, поскольку они ингибируют продукцию простагландинов, играющих важную роль в развитии воспалительной реакции, приводящей к возникновению кистозного макулярного отека, поскольку эти препараты не оказывают никакого действия на уже появившиеся простагландины. Применение НПВП обеспечивает быстрое восстановление гематоофтальмического барьера. Чем быстрее воспалительный процесс будет купирован, тем меньше риск развития его последствий. Комбинация НПВП и кортикостероидов гарантирует быструю функциональную реабилитацию пациентов после хирургии катаракты. Рекомендуется начинать лечить пациентов с помощью НПВП еще до операции, поскольку профилактические инстилляции НПВП даже за день до проведения вмешательства могут обеспечить более спокойное течение послеоперационного периода.

Несмотря на то, что сих пор идут споры, стоит ли назначать инстилляции НПВП всем пациентам, офтальмохирурги уже широко используют эти препараты в разных схемах лечения пациентов после экстракции катаракты. Например, доктор Donnenfeld, как правило, рекомендует инстилляции НПВП в течение 1 месяца после операции, а больным из группы риска (например, при наличии пролиферативной диабетической ретинопатии) – даже в течение 3 месяцев. Он предпочитает назначать НПВП последнего поколения, более эффективные за счет высокой биодоступности: Prolensa (бромфенак, Bausch+Lomb, США) и Ilevro (непафенак, Alcon, США). Доктор Yoo назначает НПВП за 3 дня до операции и в сроки от 2 до 4 недель после нее. Как правило, она использует дженерики, но, в случаях непереносимости этих капель, пациентам назначает оригинальные препараты.

Доктор Davis рекомендует пациентам из группы риска препарат Prolensa за неделю до операции и в течение 6 недель после нее. Она считает эффективным применение НПВП в комбинации с моксифлоксацином и преднизолоном в качестве профилактики кистозного макулярного отека. Mamalis, как и Sonia H. Yoo, использует дженерики, хотя понимает, что оригинальные препараты имеют ряд преимуществ. Пациентам из группы риска (с увеитом или сахарным диабетом) доктор Mamalis рекомендует начинать применять НПВП за неделю до операции и в течение нескольких недель после нее. В неосложненных случаях курс лечение НПВП длится около 2 недель.

Офтальмологи надеются, что в ближайшем будущем будут разработаны НПВП для внутрикамерного введения или имплантации в виде депо, чтобы не осложнять пациентам течение послеоперационного периода режимом инстилляций противовоспалительных препаратов, особенно это касается пожилых пациентов.

EyeWorld (India).– 2014.–
Vol. 10.– No 3.– P. 65-66.

В начале использования фемтосекундного лазера в катарактальной хирургии большинство осложнений возникали в основном на этапе стыковки с поверхностью глазного яблока из-за складок и гиперемии конъюнктивы после наложения вакуумного кольца. Кроме того, отмечали частичную капсуломию и расположение роговичного разреза вблизи центральной оптической зоны. По мнению доктора **Zoltan Z. Nagy**, одного из первых хирургов, использовавших фемтосекундный лазер в хирургии катаракты, развитие технологии позволило решить большое количество проблем, с которыми хирурги сталкивались раньше. С момента разработки интерфейса SoftFit на основе нового программного обеспечения фемтолазерной системы LenSx удалось снизить уровень вакуума; избежать образования складок конъюнктивы; отработать процесс формирования отверстия капсулорексиса и операционного разреза, сместив его в лимбальную зону; увеличить на 12,5% обзор операционного поля и, кроме того, уменьшить величину индуцированного астигматизма.

По мнению доктора **Robert J. Cionni**, количество осложнений резко уменьшилось после внедрения интерфейса SoftFit. Теперь в ряде случаев отмечают субконъюнктивальные геморрагии, которые быстро рассасываются в раннем послеоперационном периоде.

Осложнения при использовании фемтосекундного лазера в хирургии катаракты делятся на три категории: дооперационные, интраоперационные и послеоперационные.

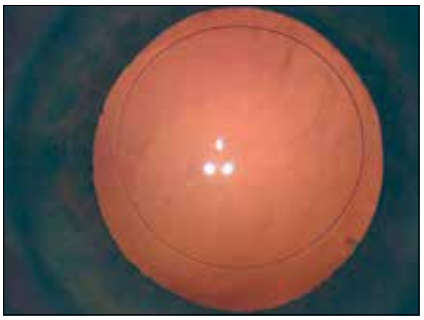

Рис. 1. Полностью сформированное отверстие капсулорексиса с использованием интерфейса SoftFit фемтолазерной системы LenSx

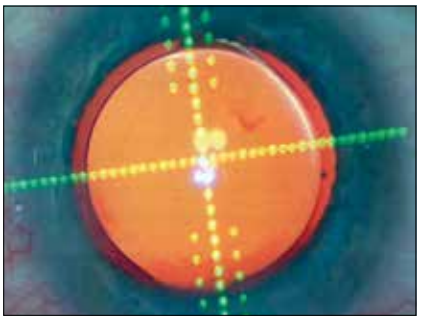

Рис. 2. Отверстие капсулорексиса сформировано с помощью фемтолазера LenSx, имплантирована торическая интраокулярная линза с учетом расположения сильного меридиана, определенного с помощью системы VERION. Операцию проводят под микроскопом LuxOR Z-Vue

К дооперационным осложнениям относится проблема стыковки лазера с глазом, что в конечном итоге приводит к частичному выполнению этапов операции. В этом случае рекомендуется выключить лазер и повторить центровку глаза в первые несколько секунд стыковки. Программное обеспечение SoftFit позволяет достичь правильной стыковки. Даже в случаях, когда вакуумное кольцо фиксировано не совсем точно, уровень вакуума не уменьшается, что позволяет провести операцию по намеченному плану. При наличии у пациента большого диаметра роговицы возможно смещение зоны операционного разреза, поэтому целесообразно выполнить его вручную. Кроме того, операцию с применением фемтосекундного лазера необходимо проводить при максимальном мидриазе. В случае ригидности зрачка рекомендуется выполнение экстракции катаракты по стандартной методике.

К интраоперационным осложнениям, прежде всего, относится частичная передняя капсулотомия. Чаще всего она отмечается у больных, которые не смогли точно фиксировать взгляд во время выполнения капсулотомии. Для гарантии проведения качественной капсулотомии пациентам необходимо глубоко вздохнуть, задержать дыхание и не двигаться в течение 1,5 секунды. Этого времени достаточно для формирования отверстия капсулорексиса. В случае выполнения частичного капсулорексиса целесообразно захватить переднюю капсулу пинцетом для выполнения капсулотомии и потянуть, как при проведении капсулорексиса по традиционной методике.

Осложнения, выявленные после операции с применением фемтолазера, не отличаются от осложнений после проведения экстракции катаракты по стандартной методике, и, кроме того, возможны субконъюнктивальные кровоизлияния.

EyeWorld (Asia-Pacific).– 2014.–
Vol. 10.– No 2.– P. 45-46.

ОКОМИСТИН®

ЧТОБЫ ВАШИ ГЛАЗА СИЯЛИ ЗДОРОВЬЕМ!

ПОКАЗАНИЯ

- ИНФЕКЦИОННО-ВОСПАЛИТЕЛЬНЫЕ ЗАБОЛЕВАНИЯ ГЛАЗА (КОНЪЮНКТИВИТЫ, БЛЕФАРИТЫ, КЕРАТИТЫ, КЕРАТОУВЕИТЫ)
- ТРАВМЫ ГЛАЗА
- ОЖОГИ ГЛАЗА (ТЕРМИЧЕСКИЕ И ХИМИЧЕСКИЕ)
- ПРОФИЛАКТИКА И ЛЕЧЕНИЕ ГНОЙНО-ВОСПАЛИТЕЛЬНЫХ ОСЛОЖНЕНИЙ В ПРЕД- И ПОСЛЕОПЕРАЦИОННОМ ПЕРИОДЕ

Регистрационный номер ЛРС-004896/09-190609

СВОЙСТВА

- *Действующее вещество препарата - бензилдиметил [3-(миристоиламино) пропил] аммоний хлорид моногидрат*
- *Активен в отношении бактерий, грибов, вирусов и простейших*
- *Оказывает противовоспалительное действие и ускоряет регенерацию*
- *Стимулирует местные защитные реакции*
- *Не всасывается через слизистые оболочки глаз,слезных путей и носа*
- *Не содержит консервантов*

"ИНФАМЕД" "INFAMED"

Производитель - Компания "ИНФАМЕД"
Тел.: (495) 775-83-22, 775-83-23
E-mail: infamed@infamed.ru
www.okomistin.ru

Перед применением проконсультируйтесь со специалистом

Рефераты

Роговица

Усовершенствованная методика одномоментной трансплантации десцеметовой мембраны с эндотелием и интрасклеральной фиксации опорных элементов заднекамерной интраокулярной линзы с помощью биологического клея

S. Jacob, A. Afarwal, D.A. Kumar, et al. Modified technique for combining DMEK with glued intrascleral haptic fixation of a posterior chamber IOL as a single-stage procedure // J. Refract. Surg.– 2014.– Vol. 30.– No 7.– P. 492-496.

Главными причинами декомпенсации эндотелия роговицы в послеоперационном периоде являются: осложненная экстракция катаракты с имплантацией переднекамерной интраокулярной линзы (ИОЛ), задней фиксацией ИОЛ «клешня краба», подшивание гаптики ИОЛ к склере, невозможность имплантации ИОЛ в капсульный мешок из-за недостаточной поддержки со стороны капсулы хрусталика, а также фиксация ИОЛ в цилиарной борозде. Некоторым пациентам, которым запланировано проведение трансплантации десцеметовой мембраны с эндотелием (ТДМЭ), также необходима репозиция или замена ИОЛ. Доктор Jacob с соавт. представили усовершенствованную технику одномоментной ТДМЭ и интрасклеральной фиксации опорных элементов заднекамерной ИОЛ биологическим клеем.

Из донорского корнеосклерального лоскута трепаном выкраивают трансплантат диаметром на 0,5 мм меньше диаметра роговичного ложа реципиента. Край отсепарованной десцеметовой мембраны поднимают пинцетом с гладкими браншами и отделяют от подлежащих слоев стромы, после чего лоскут окрашивают трипановым синим *(рис. 1А)*.

Отечный эндотелиальный слой пациента удаляют для лучшей визуализации *(рис. 1Б)*. В переднюю камеру вводят приспособление для поддержания ее глубины, выкраивают склеральные лоскуты и выпол-

няют склеростомию для фиксации опорных элементов ИОЛ. При подвывихе заднекамерной ИОЛ из трех компонентов ее центрируют при «закрытом» глазном яблоке путем выведения опорных элементов наружу через склеростомии, используя технику «рукопожатия» *(рис. 1В)*. Ранее имплантированную переднекамерную ИОЛ удаляют через склеральный тоннельный разрез. Опорные элементы вновь имплантированной заднекамерной ИОЛ из трех компонентов также выводят наружу через склеростомии. В переднюю камеру афакичных глаз имплантируют эластичную заднекамерную ИОЛ, опорные элементы которой тоже выводят наружу через склеростомии. В любом случае гаптику линзы фиксируют в интрасклеральных тоннельных разрезах, выполненных по краям склеральных лоскутов *(рис. 1Г)*. Затем в переднюю камеру вводят ацетилхолин для сужения зрачка.

Большой пузырек воздуха вводят в переднюю камеру и проверяют, дислоцируется ли он под ИОЛ или радужку. В случае его дислокации выполняли иридопластику для уменьшения диаметра зрачка. Также возможно выполнение иридэктомии для профилактики формирования зрачкового блока в послеоперационном периоде.

Следующим этапом операции является удаление десцеметовой мембраны с помощью обратного крючка Sinskey *(рис. 2А)*. Трансплантат аккуратно заправляют в картиридж, после чего мягко вводят в переднюю камеру через роговичный разрез *(рис. 2Б)*. Убедившись в его правильной ориентации, трансплантат разворачивают *(рис. 2В)*. Пузырек воздуха медленно вводят под трансплантат для того, чтобы он «прилип» к подлежащей строме *(рис. 2Г)*. Фибриновым клеем герметизируют склеральные лоскуты, конъюнктиву и роговичный разрез. Если тургор глазного яблока недостаточен, в полость стекловидного

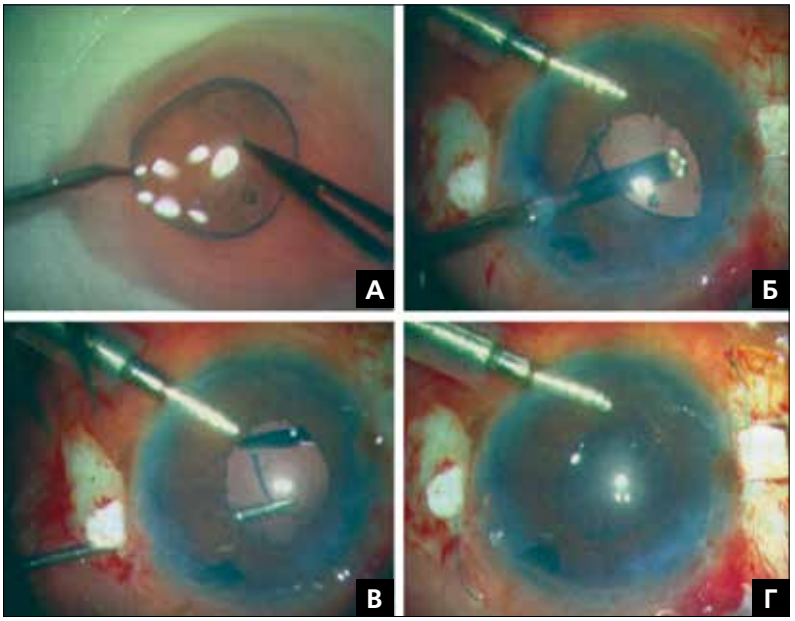

Рис. 1. А – Подготовка донорского трансплантата для проведения ТДМЭ. С аутопсированного глаза удален эндотелий. Б – Хорошо видна подвывихнутая заднекамерная ИОЛ и кератопатия, развившаяся на фоне артифакии. Отечный эндотелий удаляют для лучшей визуализации, проводят переднюю витрэктомию и в переднюю камеру вводят приспособление для поддержания глубины передней камеры. В – В случае подвывиха заднекамерной ИОЛ из трех компонентов производят ее репозицию при «закрытом» глазном яблоке, опорные элементы линзы выводят наружу, используя технику «рукопожатия». Г – После выведения обоих опорных элемента ИОЛ наружу ИОЛ центрируют, опорные элементы погружают в интрасклеральные тоннельные разрезы по краям склерального лоскута

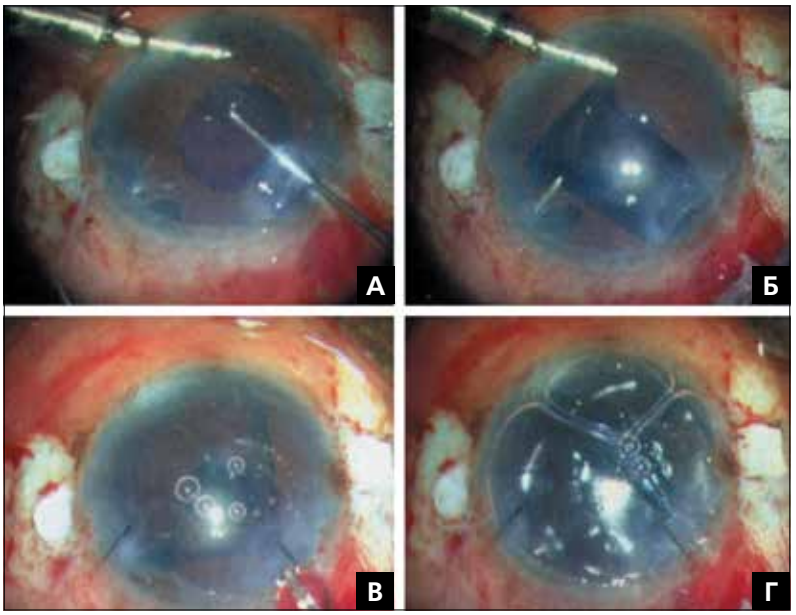

Рис. 2. А – Десцеметову мембрану реципиента удаляют. Б – В переднюю камеру вводят пилокарпин для сужения зрачка и придания ему круглой формы. Поскольку пузырьки воздуха не рассасываются в передней камере, нет необходимости в проведении иридопластики. Донорскую десцеметову мембрану с эндотелием вводят в переднюю камеру. В – Трансплантат расправляется в передней камере. Г – Пузырек воздуха вводят под трансплантат для адаптации его к строме роговицы реципиента. Фирбриновым клеем герметизируют склеральные лоскуты, конъюнктиву и роговичный разрез

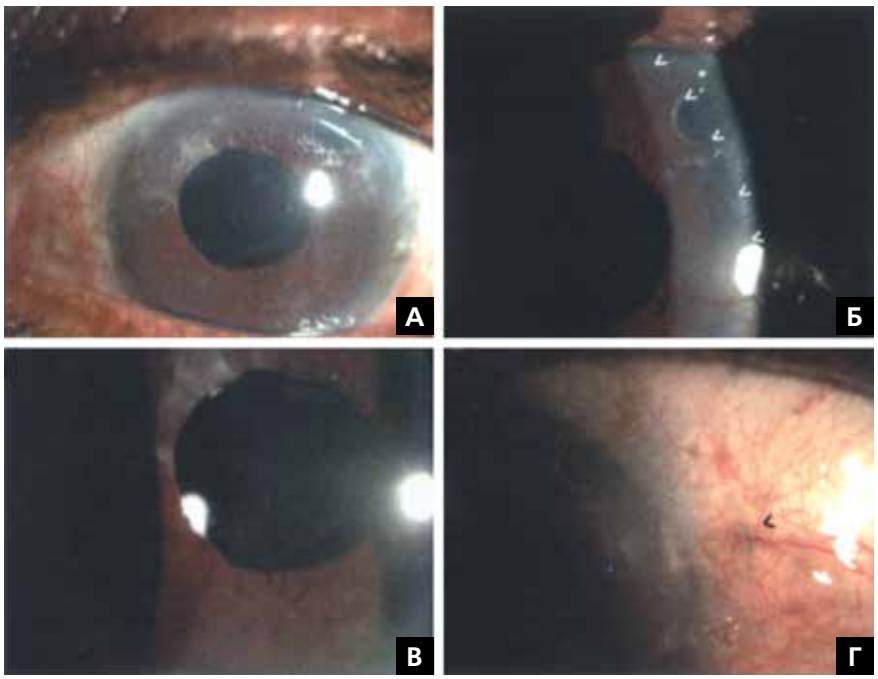

Рис. 3. А – Состояние глаза пациента через 6 месяцев после ТДМЭ и фиксации ИОЛ фибриновым клеем. Б – При биомикроскопическом исследовании хорошо видны края донорского трансплантата (указано стрелками). В – Осмотр за щелевой лампой позволил визуализировать рефлекс от фиксированной фибриновым клеем ИОЛ. Г – Отчетливо видно, что опорные элементы ИОЛ фиксированны в интрасклеральном тоннельном разрезе

тела вводят сбалансированный солевой раствор через иглу 30-го калибра. Перед наложением повязки проводят измерение уровня внутриглазного давления и проверяют световосприятие. В течение первых 24 часов пациенту необходимо находиться в положении лежа на спине.

Операцию по предложенной методике провели 6 пациентам (6 глаз). Во время операции у двух пациентов выявили дислокацию пузырька воздуха кзади после фиксации опорных элементов ИОЛ фибриновым клеем. Этим больным выполнили иридопластику, после чего диаметр зрачка стал составлять 4,0 мм. У всех остальных пациентов радужка имела правильную конфигурацию с нормальным тонусом сфинктера зрачка. Операционных осложнений не выявлено, все вмешательства прошли по плану. В среднем острота зрения с максимальной коррекцией вдаль до операции составляла 0,11±0,07, после операции – 0,7±0,17 (P=0,028). В среднем плотность эндотелиальных клеток через 6 месяцев после вмешательства составила 1710,3±205,8 кл./мм^2.

Проведение операции по предложенной методике позволяет стабилизировать заднекамерную ИОЛ и глубину передней камеры, а также гарантирует качественную тампонаду и уменьшает риск отслойки трансплантата *(рис. 3)*. Представленное комбинированное вмешательство позволило объединить преимущества стабильной фиксации ИОЛ и ТДМЭ. ■

Профессиональная газета для офтальмологов и оптометристов
Российская офтальмология онлайн www.eyepress.ru
МИР ОФТАЛЬМОЛОГИИ
ООО «Издательство «Офтальмология»

Методики лечения пеллюцидной краевой дистрофии роговицы

M. Moshirfar, J.N. Edmonds, N.L. Behunin, S.M. Chistiansen. Current options in the management of pellucid marginal degeneration // J. Refract. Surg.– 2014.– Vol. 30.– P. 474-485.

Доктор Moshirfar с соавт. провели исследование с целью оценки эффективности существующих методик диагностики и лечения пеллюцидной краевой дистрофии роговицы (ПКДР), включая сквозную кератопластику (СКП), клиновидную серповидную резекцию через все слои роговицы, глубокую переднюю ламеллярную кератопластику (ГПЛКП), клиновидную серповидную ламеллярную резекцию, клиновидную ламеллярную кератопластику, ламеллярную кератопластику с формированием стромального кармана, имплантацию торической интраокулярной линзы (ТИОЛ) и интрастромальных роговичных кольцевых сегментов (ИРКС), а также проведение кросслинкинга (КЛ) и комбинированного терапевтического лечения.

ПКДР является редким двусторонним асимметричным дегенеративным заболеванием роговицы, характеризующимся истончением узкой полосы роговицы по её краю в зоне от 4 до 8 ч. на расстоянии 1,0 мм от лимба. Поражается, как правило, 80% стромы, что приводит к протрузии роговицы, максимально

Рис. 1. Биомикроскопическое исследование глаза пациента с ПКДР. В отличие от кератоконуса, при котором область максимальной протрузии находится в пределах зоны истончения, при ПКДР выбухание роговицы отмечают чуть выше зоны истончения, которое приобретает контур, по форме напоминающий «пивной живот»

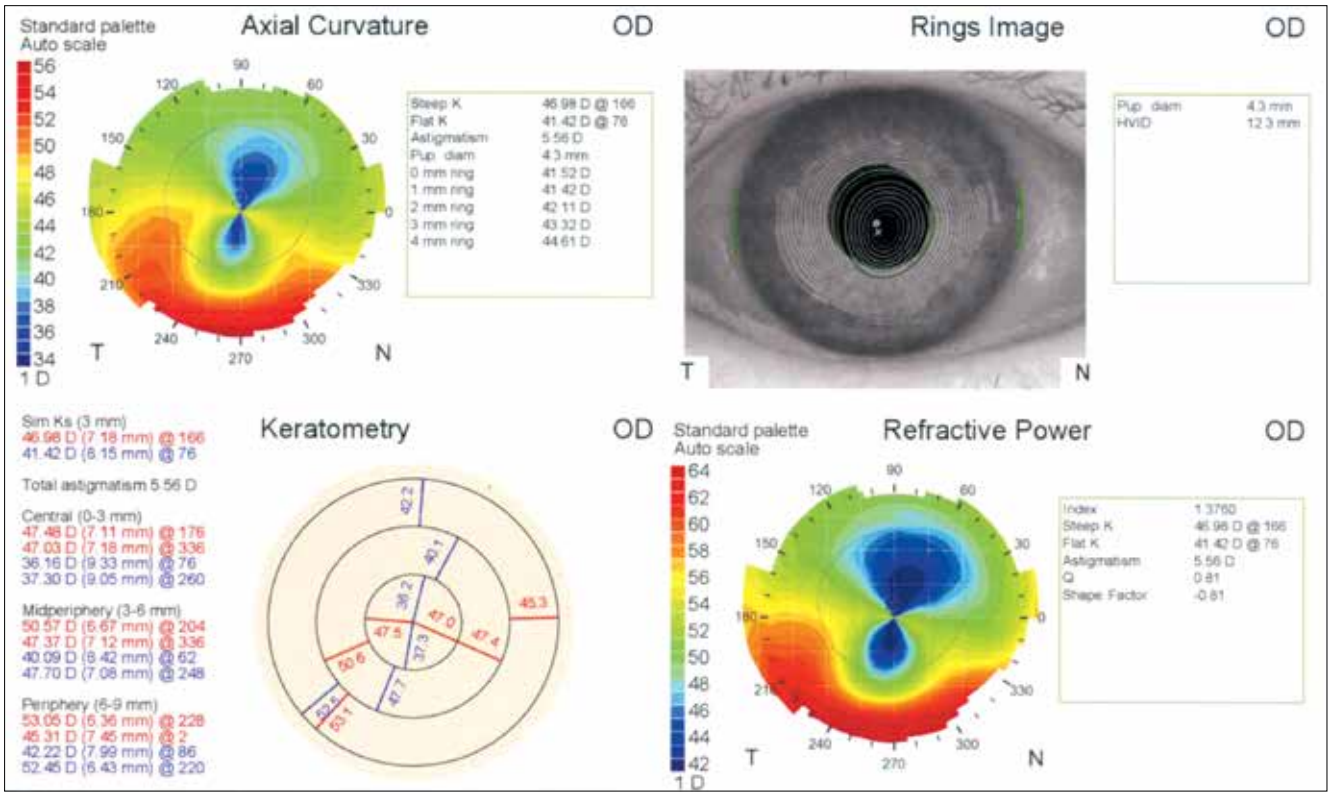

Рис. 2. Кератотопографическое исследование глаза пациента с ПКДР. Хорошо видно, что верхняя зона в пределах от 4 до 8 ч. уплощена, а нижняя выбухает, приобретая форму «целующихся голубей» или «клешни краба»

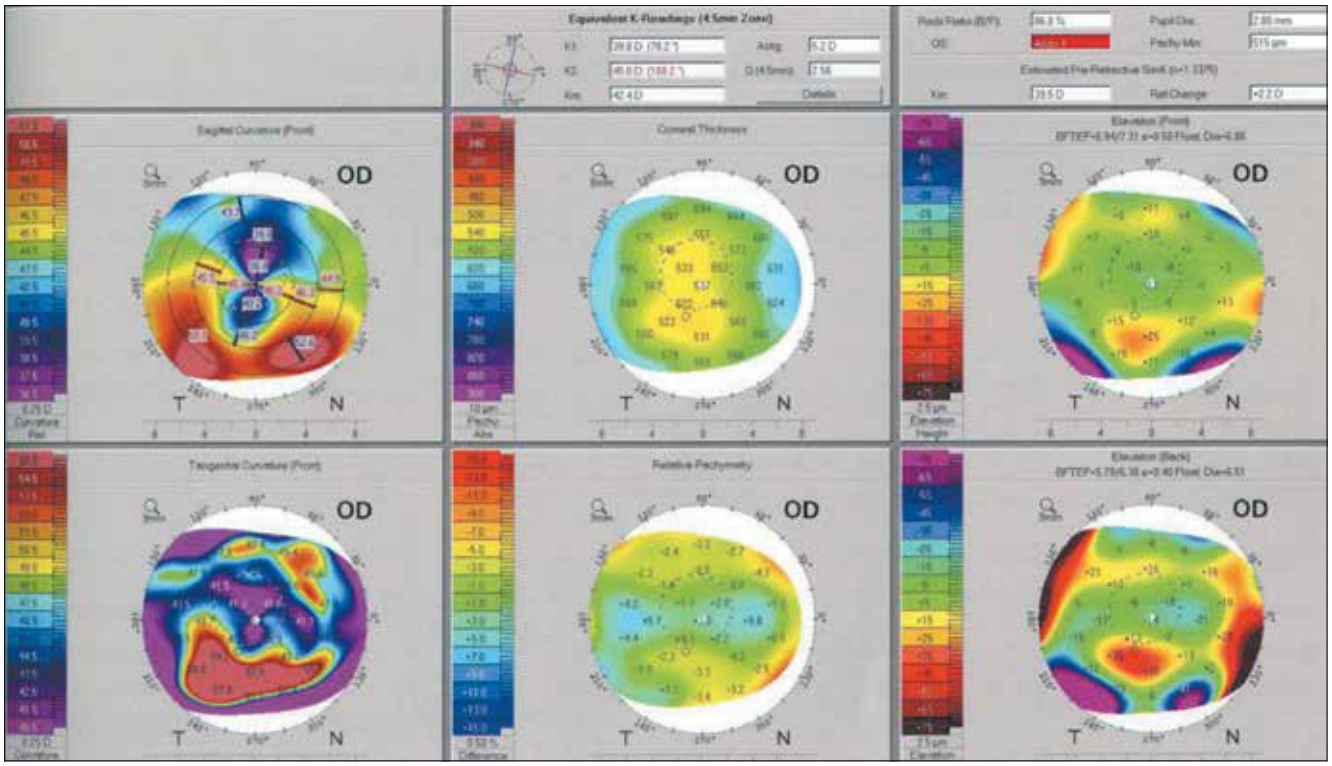

Рис. 3. Результат исследования пациентов с ПКДР с помощью Pentacam. Следует обратить внимание на нижнюю зону выбухания и истончения ткани, при этом зона, расположенная над областью истончения, имеет более правильный профиль

выраженной в зоне, расположенной кверху от истончения, что отличает ПКДР от кератоконуса. Правильное диагностирование ПКДР очень важно для дальнейшего лечения больных и прогноза.

Диагноз устанавливают на основе результатов биомикроскопического исследования, в ходе которого выявляют наличие истончения роговицы на периферии дугообразной или серповидной формы. При развитой форме заболевания отмечается наличие перфораций роговицы как результат прогрессирующего истончения ткани. Проведение кератотопографического исследования позволяет детально проанализировать состояние роговицы и диагностировать ПКДР *(рис. 1-3)*. Visante Omni system (Carl Zeiss Meditec., Дублин) обеспечивает получение кератотопограммы, данных измерения толщины роговицы, а также детального изображения переднего отрезка глаза. При сравнении данных, полученных с помощью Visante Omni system и Orbscan II, выявили, что они практически идентичны. RTVue Premier (Optovue, Inc., Fremont, CA) обеспечивает проведение пахиметрии в считанные секунды, а также получение точной пахиметрической карты.

Методы лечения ПКДР можно разделить на несколько групп: без непосредственного влияния на роговицу, структурные вмешательства, трансплантацию роговицы или части ее слоев. К методам лечения без непосредственного влияния на роговицу относятся нехирургические способы (очковая и контактная коррекция), а также хирургические методы (имплантация ТИОЛ). Структурные вмешательства включают модификацию радиуса кривизны или механических свойств роговицы, а именно, имплантацию ИРКС, а также операции, направленные на укрепление биологической структуры роговицы, то есть проведение КЛ. К хирургическим вмешательствам, во время которых выполняют удаление или замещение всех слоев роговицы, относится СКП, или удаление части роговицы серповидной формы, т.е. зоны истончения ткани. К операциям, связанным с удалением части слоев роговицы, относится иссечение передних отделов стромы роговицы с сохранением эндотелиального слоя (ГПЛКП) и удаление истонченных передних слоев серповидной формы *(рис. 4, 5)*. В настоящее время наиболее распространенными операциями по поводу ПКДР являются СКП и ГПЛКП.

Поскольку выполнение КЛ, имплантация ТИОЛ и ИКРС при ПКДР направлены на устранение только одного аспекта этого заболевания, рекомендуется комбинированное терапевтическое лечение, направленное на коррекцию реф-

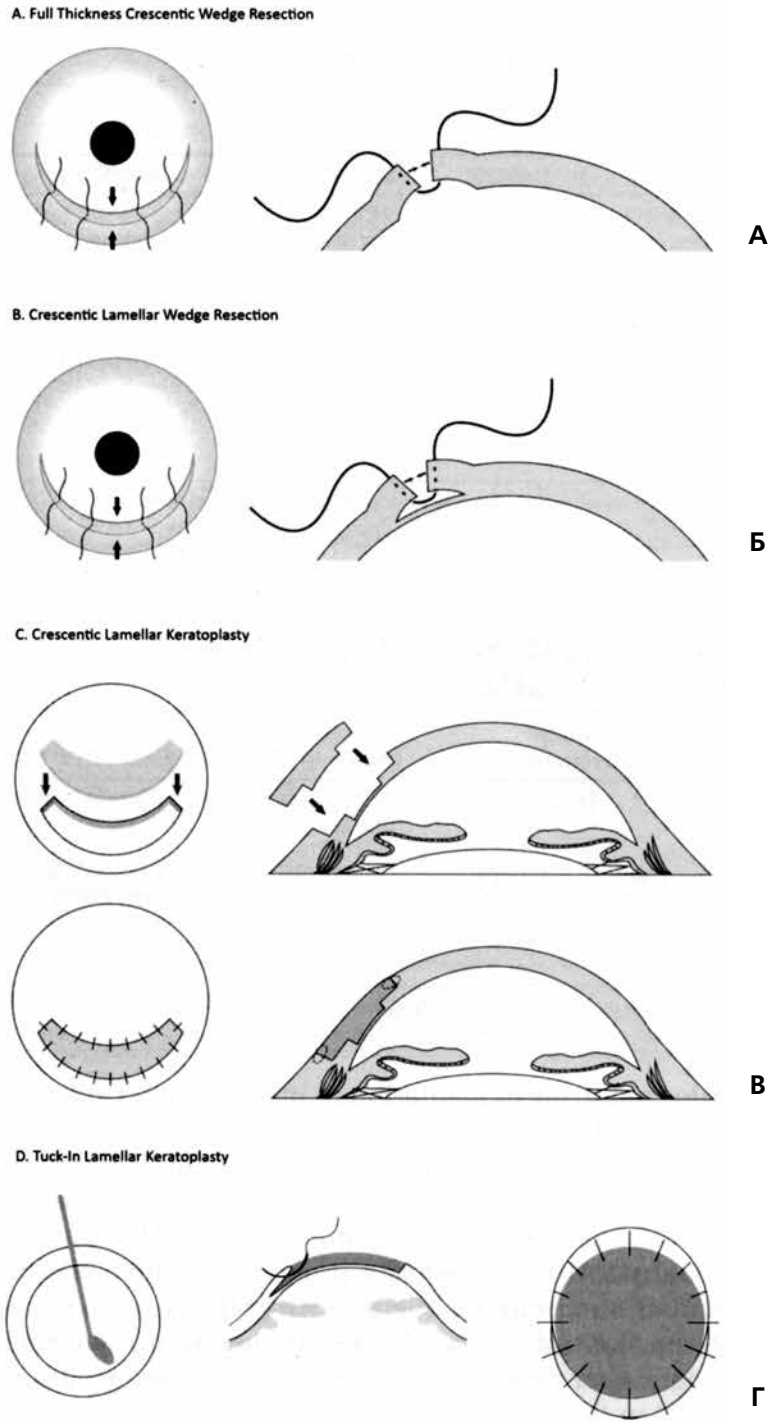

Рис. 4. Хирургические операции, выполняемые по поводу ПКДР. (А) Удаление всех слоев роговицы серповидной формы для иссечения истонченной части роговицы и герметизация интактной ткани путем наложения шва. (Б) Резекция части слоев стромы истонченной зоны роговицы серповидной формы с сохранением интактных слоев с наложением швов на оставшуюся часть роговицы. (В) Иссечение части слоев роговицы в зоне истончения ткани серповидной формы. Донорский лоскут стромы роговицы (серого цвета) подшивают в сформированное роговичное ложе реципиента (указано стрелками). (Г) При ламеллярной кератопластике с формированием стромального кармана удаляют строму роговицы на протяжении 180° и формируют карман в нижней части стромы. Затем из задних слоев стромы роговицы донора (серого цвета) формируют периферический ламеллярный фланец и вводят в стромальный карман роговицы реципиента (белого цвета) и подшивают к остаточной строме

ракционной ошибки, включая астигматизм, наряду с ингибированием эктазии роговицы.

В последние несколько лет отмечено совершенствование методик диагностики и лечения ПКДР. Хотя этиология, патофизиология, эпидемиология и генетика этого заболевания до конца не изучены, разработанные методики лечения позволяют повысить функциональные результаты и снизить количество осложнений. КЛ дает возможность остановить процесс выбухания роговицы, а комбинированное лечение и скрининговые методики диагностики исключают необходимость хирургического лечения в большинстве случаев. Дальнейшие исследования в области разработки лечения пациентов с ПКДР направлены на выявление генетических маркеров, которые позволят диагностировать заболевание на ранних стадиях развития, задолго до выявления клинических признаков и снижения остроты зрения. ■

Рефракция

Преимущества формирования роговичного клапана при проведении лазерного кератомилеза in situ с помощью фемтосекундного лазера по сравнению с механическим выкраиванием

M. Farid. Benefits of femtosecond laser versus manual flaps in LASIK // Cataract Refract. Surg. Today.– 2014.– Vol. 14.– No 7.– P. 86-87.

Для достижения максимального результата лазерного кератомилеза in situ (ЛАЗИК) роговичный клапан должен быть выполнен с высокой точностью. По мнению доктора Farid, фемтолазерная технология гарантирует очень точное формирование клапана, чего не всегда удается добиться при использовании механического микрокератома.

Во время и после выкраивания роговичного клапана микрокератомом возможно развитие следующих осложнений: полного среза клапана без формирования ножки, перфорация клапана, возникновение стрий и центральных островков, а также развитие инфекционного и неинфекционного воспаления. При использовании фемтолазера риск возникновения этих осложнений и травм роговицы минимальный, кроме того, исключена вероятность получения неправильного или чрезмерно тонкого клапана.

Выкраивание роговичного клапана с помощью фемтолазера изначально связывали с большим количеством воспалений в послеоперационном периоде, а именно, диффузным ламеллярным кератитом и транзиторной светобоязнью *(рис. 1)*. Преодолеть эти осложнения позволила разработка новых моделей ультраскоростных фемтосекундных лазеров.

Доктор Farid начинает операцию с наложения интерфейса на глазное яблоко, который обеспечивает неподвижность глаза во время операции *(рис. 2)*. Во время стыковки лазера с глазом необходимо убедиться в правильной центрации и в случае необходимости провести коррекцию расположения конуса фемтолазера.

Диаметр клапана, его форма и толщина до начала вмешательства заложены в план операции и рассчитываются индивидуально для каждого пациента. Кастомизированный угол среза обеспечивает формирование стабильного с точки зрения биомеханических свойств роговичного клапана. Используя фемтолазер iFS (Abbot Medical Optics), доктор Farid формирует реверсный угол среза (150°) для повышения стабильности клапана. Такая архитектура позволяет поднять клапан, а затем вернуть на место с минимальной травматизацией. По мнению доктора Farid, такая структура клапана гарантирует его стабильное положение без дислокации, которая приводит к образованию стрий или возникновению желобков, из-за которых впоследствии возможно врастание эпителия. Полная адаптация краев клапана является профилактикой травмирования роговицы пациентом в послеоперационном периоде при трении глаза.

Толщину роговичного клапана определяют в зависимости от запланированного размера остаточного стромального ложа пациента. Доктор Farid предпочитает формировать клапан толщиной 120 мкм. Если у пациента миопия высокой степени или толщина остаточного ложа слишком мала, возможно выкраивать клапан на 10-20 мкм тоньше. Формирование клапана на одном глазу занимает 10 секунд, что обеспечивает меньшую операционную травму роговицы, чем при формировании клапана микрокератомом. Кроме того, фемтолазерное выкраивание индуцирует аберрации высшего порядка в минимальном количестве. Увеличение скорости работы современных моделей фемтолазеров позволяет снизить энергию в импульсе и уменьшает количество случаев возникновения диффузного ламеллярного кератита. Риск развития инфекционного воспаления также снижается благодаря

выполнению меньшего количества манипуляций во время операции и использованию одноразовых интерфейсов.

После формирования роговичного клапана его аккуратно поднимают. При наличии пузырьков газа инструментом выполняют массаж стромального ложа для их устранения. После эксимерлазерной абляции клапан возвращают на место.

По данным доктора Farid, большинство случаев развития кератэктазии после проведения ЛАЗИК происходит из-за непреднамеренного выкраивания микрокератомом роговичного клапана толщиной около 200 мкм. Поскольку толщина остаточного стромального ложа не превышает 250 мкм, в послеоперационном периоде развивается эктазия роговицы. При выкраивании клапана с помощью фемтолазера разброс толщины не превышает 10 мкм.

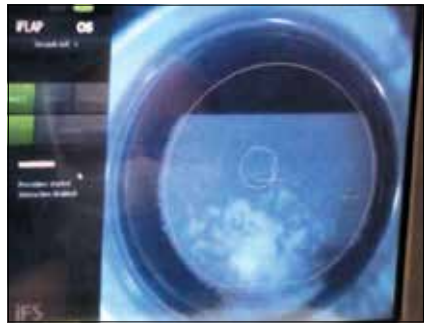

Рис. 1. Формирование роговичного клапана

Рис. 2. iFS-интерфейс

Точность выкраивания роговичного клапана необходимого диаметра с правильной ориентацией ножки также гарантирует получение желаемого рефракционного результата.

Уменьшение операционной травмы периферических нервов роговицы обеспечивает быстрое купирование синдрома «сухого глаза» и уменьшает длительность снижения чувствительности роговицы после операции.

По мнению доктора Farid, использование фемтосекундного лазера для формирования роговичного клапана во время проведения ЛАЗИК позволяет точно выполнить этот этап, что обеспечивает высокий рефракционный результат и быструю зрительную реабилитацию пациентов. ■

Катаракта

Проведение факоэмульсификации пациентам с миопией очень высокой степени

D.F. Chang. Phaco in highly myopic eyes // Haryana J. Ophthalmol.– 2014.– Vol. VII.– P. 33-37.

Проведение факоэмульсификации на глазах пациентов с очень высокой степенью миопии затруднительно, поскольку эти больные находятся в группе повышенного риска отслойки сетчатки на фоне артифакии, а также разрыва задней капсулы хрусталика. У пациентов молодого возраста во время операции нередко отмечается дислокация ядра хрусталика на фоне синерезиса стекловидного тела. В этой ситуации большее количество кислорода из сосудистой оболочки поступает к хрусталику, что, возможно, является причиной развития ядерной катаракты у больных с миопией очень высокой степени.

Первой трудностью экстракции катаракты с имплантацией интраокулярной линзы (ИОЛ) является

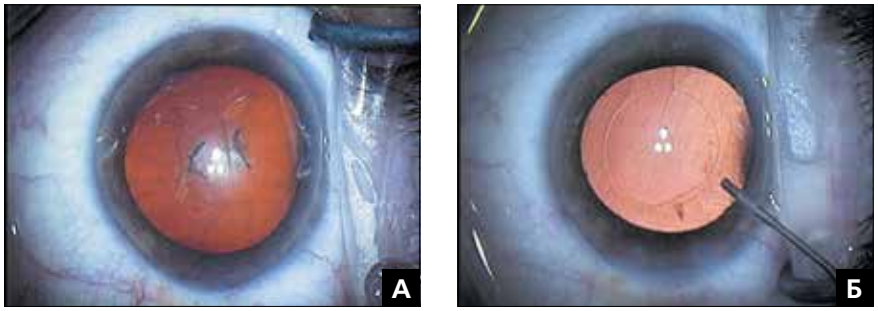

Рис. 1. Поскольку у пациентов с миопией очень высокой степени, как правило, увеличены параметры роговицы, необходимо выполнять капсулорексис меньшего диаметра. (А) Этап операции до проведения гидродиссекции. (Б) Этап операции после удаления кортикальных масс

расчет ее оптической силы. Хотя проведение бесконтактной биометрии обеспечивает достаточно точные результаты, тем не менее вызывает затруднение измерение длины передне-задней оси глаза, если она превышает 26,0 мм, особенно при наличии стафиломы. Ультразвуковое исследование таких глаз не гарантирует точных данных расстояния от роговицы до фовеа. В таких случаях единственным методом обследования пациентов является когерентная интерферометрия.

Формулы для расчета оптической силы ИОЛ для имплантации при очень высокой степени миопии, как правило, не позволяют получить точного результата. Таким пациентам имплантируют ИОЛ со слабой положительной или даже отрицательной оптической силой. В настоящее время в арсенале катарактальных хирургов имеются ИОЛ для имплантации в заднюю камеру глаза. Поскольку линзу плотно «сжимает» капсульный мешок, создаются условия для ингибирования фиброзных изменений капсулы, что снижает риск развития вторичной катаракты.

По причине наличия увеличенной длины передне-задней оси глаза и истонченной склеры повышается риск перфорации склеры во время выполнения парабульбарной и перибульбарной анестезии. Местное обезболивание с введением лидокаина в переднюю камеру или без него успешно заменило введение анестетика с помощью иглы вслепую. К сожалению, местная анестезия не блокирует болевые ощущения, вызываемые смещением иридо-хрусталиковой диафрагмы, которое приводит к значительному растяжению тканей увеального тракта.

Выполнение операционного разреза также представляет сложность на глазах с миопией очень высокой степени из-за истончения периферии роговицы и уменьшения ригидности склеры. Роговичный тоннельный разрез необходимо выполнять таким образом, чтобы он являлся самогерметизирующимся. Следует избегать ранней перфорации десцеметовой оболочки при уменьшенной толщине роговицы. В конце вмешательства на операционную рану необходимо наложить непрерывный шов, если ее состоятельность вызывает опасения.

В случае увеличения объема передней камеры на глазах пациентов с миопией очень высокой степени или после витрэктомии возникают сложности при выполнении капсулорексиса, поскольку требуется введение большого количества вискоэластичного препарата, что приводит к дислокации хрусталика кзади. Во время формирования отверстия капсулорексиса отмечается тенденция к разрыву передней капсулы в сторону периферии из-за тракции со стороны цинновых связок. Векторы тракций направлены как кпереди, так и кзади, а также к периферии, так как хрусталик смещается кзади под воздействием вискоэластика или ирригационной жидкости.

С целью минимизации риска отслойки сетчатки край отверстия капсулорексиса должен перекрывать край ИОЛ по окружности 360° (что уменьшит риск помутнения задней капсулы и исключит необходимость проведения ИАГ-лазерной капсулотомии) наряду с тщательным удалением кортикальных масс. Проведение ИАГ-лазерной операции чревато развитием отслойки сетчатки, особенно у пациентов молодого возраста.

Выполнить капсулорексис с оптимальным диаметром отверстия сложно, поскольку у пациентов с миопией очень высокой степени отмечается увеличение диаметра роговицы и переднего отрезка глаза, вследствие этого хирурги ненамеренно выполняют капсулорексис большого диаметра. В этом случае возможна пролиферация эпителиальных клеток хрусталика между краями ИОЛ и отверстием капсулорексиса. С учетом этого необходимо формирование отверстия меньшего диаметра *(рис. 1)*. После имплантации ИОЛ при необходимости диаметр отверстия можно увеличить *(рис. 2)*. Разрез передней капсулы должен быть косым, а не радиальным, что обеспечит контролируемое увеличение отверстия по окружности 360°. Если передняя камера слишком глубокая, то следует удалять некоторое количество вискоэластичного препарата, чтобы отверстие не оказалось расположенным кзади от плоскости радужки *(рис. 3)*.

При выполнении факоэмульсификации на глазах пациентов с миопией очень высокой степени и после витрэктомии наблюдается

смещение кзади иридо-хрусталиковой диафрагмы, как только начинается подача ирригационной жидкости. Доктор Cionni проводил интраоперационную эндоскопию с целью подтверждения того, что это вызвано формированием обратного зрачкового блока, поскольку радужка по кругу прижимается к хрусталику гидростатическим давлением ирригационной жидкости. Приподнимая радужку от хрусталика с помощью дополнительного инструмента, пупиллярный блок нарушается, что позволяет уравновесить гидростатическую силу и заднюю поверхность радужки.

Несмотря на расширение зрачка, значительное увеличение глубины передней камеры, вызванной внезапными болевыми ощущениями пациента, которому выполнили местную анестезию, значительно увеличивает тракцию со стороны цинновых связок. Эмульсификация ядра хрусталика затруднена при значительном углублении передней камеры, поскольку манипуляции инструментами и наконечником факоэмульсификатора во время операции выполняют под острым углом к хрусталику. При резком разрешении обратного зрачкового блока во время операции радужка внезапно сокращается таким образом, что диаметр зрачка значительно уменьшается по сравнению с дооперационными параметрами. Доктор Cionni предположил, что такое изменение диаметра зрачка может быть связано с выходом простагландинов при значительном растяжении цилиарного тела.

В целях профилактики смещения кзади иридо-хрусталиковой диафрагмы наконечник факоэмульсификатора вводят в переднюю камеру, заполненную вискоэластиком в нулевой позиции ножной педали. Далее хирург приподнимает радужку в зоне, противоположной выполнению разреза, с помощью наконечника факоэмульсификатора до начала подачи ирригационной жидкости и переключения педали в первую позицию *(рис. 4)*. Имеется другой способ, в соответствии с которым хирург приподнимает край зрачка с помощью второго инструмента до момента подачи ирригацион-

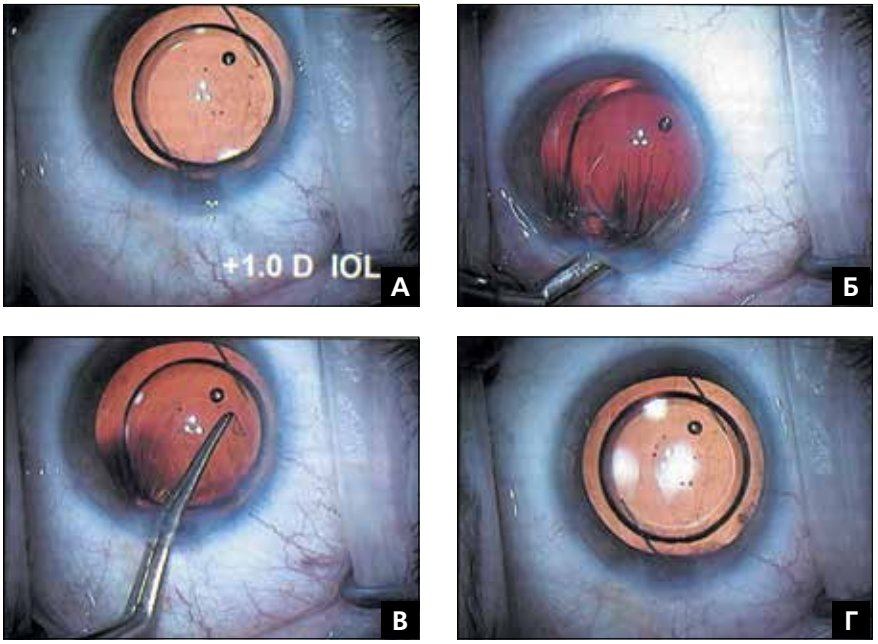

Рис. 2. Выполнен капсулорексис меньшего диаметра. (А-Г) Увеличение диаметра отверстия путем выполнения разреза микроножницами

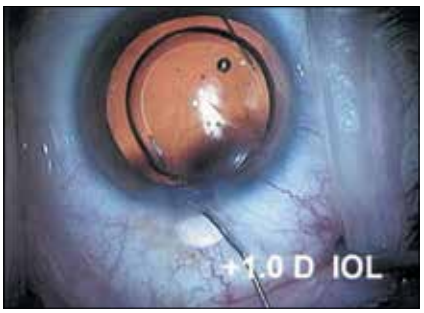

Рис. 3. Ввиду наличия увеличенной глубины передней камеры у пациентов с миопией очень высокой степени некоторое количество вискоэластичного препаратаудаляют в случае необходимости увеличения диаметра отверстия капсулорексиса

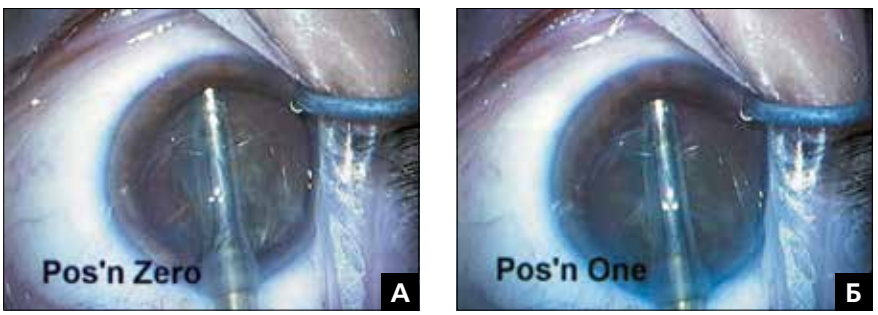

Рис. 4. Этапы операции. (А) С целью профилактики смещения кзади иридо-хрусталиковой диафрагмы наконечник факоэмульсификатора вводят в переднюю камеру в зоне, противоположной выполнению разреза, ножная педаль находится в нулевой позиции. (Б) При переключении педали в первую позицию поток инфузионной жидкости направляется непосредственно в заднюю камеру глаза

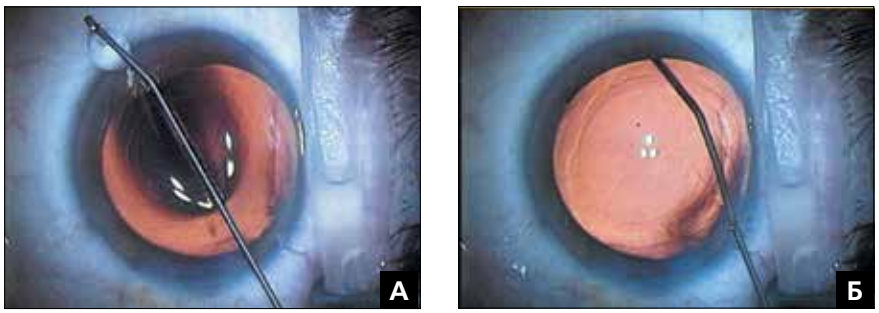

Рис. 5. (А) Тургор глазного яблока недостаточен после введения в переднюю камеру остаточного количества вискоэластичного препарата. (Б) После введения сбалансированного солевого раствора капсульный мешок фиксирован вискоэластиком

ной жидкости. Возможно проведение других манипуляций после выявления смещения кзади ирido-хрусталиковой диафрагмы, которые позволят постепенно купировать обратный зрачковый блок, и в том числе направление ирригационной жидкости в заднюю камеру, для компенсации гидростатических сил спереди и сзади радужки. Это очень важно при выборе техники факоэмульсификации «divide and conquer» или «stop and chop».

Для минимизации растяжения роговичного разреза во время имплантации ИОЛ глазное яблоко должно быть относительно твердым. Ввиду увеличения объема переднего отрезка глаза, часто количества вискоэластичного препарата бывает недостаточным для поддержания необходимого тургора глазного яблока *(рис. 5 А)*. Также возможно введение солевого раствора при использовании дисперсионного вискоэластика *(рис. 5 Б)*. Поскольку выход вискоэластика наружу исключен, глазное яблоко останется твердым, что гарантирует успешную имплантацию ИОЛ с помощью инжектора. ■

Проведение экстракции катаракты с использованием цифровой системы True Vision 3D: комфорт для хирурга

R.J. Weinstock, N. Desai. Heads up cataract surgery with the Truevision 3D visual display system // Haryana J. Ophthalmol.– 2014.– Vol. VII.– P. 29-32.

В течение долгого времени полостные офтальмологические операции проводят с использованием микроскопа. Современные модели микроскопов не очень отличаются от первых моделей и имеют недостатки и ограничения с точки зрения конструкции и функциональных возможностей.

Недавно была разработана цифровая система True Vision 3D, которая включает видео камеру с высоким разрешением и экран, обеспечивающий трехмерное изображение операционного поля *(рис. 1, 2)*. Эргономичный дизайн системы гарантирует комфортное положение хирурга во время операции, а также качественное изображение с увеличенной глубиной фокуса *(рис. 3)*. Хирургу остается только найти удобное для себя положение системы, интегрированной в операционный микроскоп, и проводить операцию с обязательным использованием поляризованных очков, которые обеспечивают трехмерное изображение операционного поля *(рис. 4)*.

Система True Vision 3D также позволяет хирургу не только визуализировать операционное поле (как стандартный микроскоп), но также обеспечивает на экране наложение дооперационных данных обследования больного и плана выполнения вмешательства в режиме реального времени. Напри-

Рис. 1. Первой составной частью цифровой системы True Vision 3D является видеокамера, обеспечивающая трехмерное изображение с высоким разрешением, интегрированная с операционным микроскопом

Рис. 2. Второй частью системы является процессор компьютера, два прожектора, обеспечивающие изображение с высоким разрешением, и специальный экран

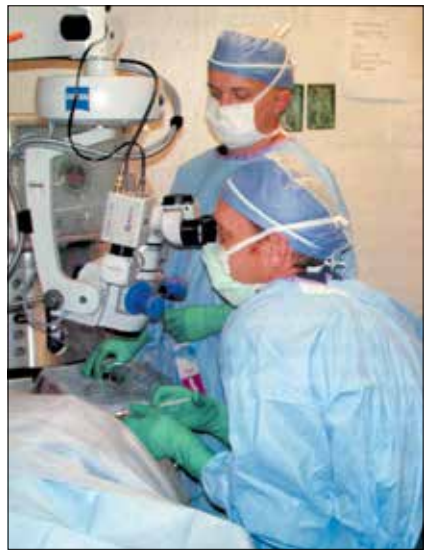

Рис. 3. Одним из главных преимуществ системы True Vision 3D является обеспечение комфортного положения хирурга при выполнении операции

Рис. 4. Хирург проводит операцию в удобном положении. У ассистента также одеты поляризованные очки, что позволяет ему наблюдать за проведением вмешательства

мер, на изображение операционного поля, полученного с помощью системы True Vision 3D, возможно наложить данные кератометрии, полученные до операции, необходимые, например, для нанесения послабляющих лимбальных надрезов или правильной центрации линзы. Кроме того, хирург получает данные автоматической циклоторсионной регистрации расположения сосудов зоны лимба или особенностей радужки. Таким образом, хирург видит на экране изображение схемы разметки роговицы, наложенной на изображение операционного поля.

С образовательной точки зрения, трехмерная система поднимает уровень техники проведения вмешательства и обучения молодых специалистов на новый уровень. Когда хирург смотрит в окуляры стандартного микроскопа, только он видит стереоскопическое изображение операционного поля, а система True Vision 3D позволяет всем специалистам, находящимся в операционном зале, наблюдать все этапы проведения операции на экране с высоким разрешением. Кроме того, система позволяет записывать ход выполнения операции в трехмерном формате с последующим воспроизведением и возможностью редактирования. ■

Витреоретинальная патология

Гипертоническая ретинопатия

A.R. Khurana, B. Khurana, S. Chauhan, et al. Hypertensive retinopathy an overview // Haryana J. Ophthalmol.– 2014.– Vol. VII.– P. 64-66.

Сердечно-сосудистые заболевания являются одной из главных причин смертности, а артериальная гипертония – наиболее распространенным фактором риска. К сожалению, проходит достаточно времени, прежде чем поражение органа становится клинически выраженным. Поскольку кровообращение в сетчатке анатомически и физиологически схоже с коронарным и церебральным кровообращением, офтальмологи получили «окно» для изучения микроциркуляции. Артериальную гипертонию как одно из наиболее часто встречающихся заболеваний у взрослого населения возможно разделить на несколько видов. Идиопатическая (первичная) и злокачественная гипертония становятся причиной развития ретинопатии. Этиология идиопатической гипертонии не известна, ее диагностируют при уровне давления крови на стенки артерий во время систолы > 140 мм рт.ст. и диастолы > 90 мм рт.ст. Злокачественная гипертония встречается гораздо реже, ее диагностируют у 1% больных гипертонией, уровень артериального давления (АД) во время систолы составляет > 200 мм рт.ст. и диастолы > 130 мм рт.ст. Постоянно повышенное АД ведет к развитию инфакта миокарда, инсульта или почечной недостаточности.

При гипертонической ретинопатии (ГРП) отмечают не только наличие признаков ретинопатии, а также хориопатии и нейропатии зрительного нерва. Говоря о патогенезе ГРП, следует отметить три главных фактора: сужение и повышение проницаемости сосудов, а также артериосклероз. На глазном дне происходят изменения, характерные для хронической, злокачественной или острой ГРП.

Пациенты с хронической ГРП не предъявляют, как правило, никаких жалоб, у них заболевание протекает бессимптомно. ГРП выявляют при наличии сочетанной патологии: сенильного склероза сосудов и артериол. Фаза сужения сосудов возникает из-за диффузного спазма на фоне повышения АД в течение определенного времени, что влечет за собой повышение тонуса ретинальных артериол. Склеротическая фаза развивается из-за увеличения толщины или гипоплазии стенок сосудов и дистрофии гиалина, характеризуется сужением и извилистостью артериол. Сужение артериол в центральной оптической зоне выражено как локализованное сужение сосудов диска зрительного нерва (ДЗН) в пределах зоны, равной ½ диаметра ДЗН. Признаком ГРП также является наличие артериовенозных перекрестов и изменение рефлекса артериол. В зоне заднего полюса глаза отмечают поверхностные кровоизлияния в сетчатку из-за разрыва капилляров в слое нервных волокон. Во внешнем плексиформном слое отмечаются плотные экссудаты, сформированные липидными депозитами. Незначительные образования в виде «комочков ваты» выявляют в зоне разрывов в слое нервных волокон сетчатки.

При злокачественной гипертонии склеротические процессы развиваются крайне быстро. На глазном дне возникают изменения, характерные для ГРП, хориопатии и нейропатии зрительного нерва. Выраженное сужение артериол из-за спазма их стенок происходит в ответ на повышение уроня АД. Наличие кровоизлияний на поверхности сетчатки обусловлено разрывами капилляров в слое нервных волокон сетчатки в зоне заднего полюса глаза. Образование в слоях сетчатки транссудатов белого цвета овальной формы вызвано отложением макромолекул по ходу артериол. Кроме того, отмечается наличие образований в виде «комочков ваты», а также микроаневризм в зоне облитерации капилляров.

Признаком хориопатии, возникшей на фоне артериальной гипертонии, является острая пигментная эпителиопатия сетчатки с образованием пятен белого цвета из-за острой ишемии в хориокапиллярах. Пятна Эльшнига визуализируются в виде черных точек, окруженных «гало» желтого цвета, образовавшихся из-за скопления и атрофии пигментного эпителия. Образование полос Сигриста видно вдоль хориоидальных артериол в виде линейного отложения пигмента.

Отмечается серозная отслойка нейросенсорной сетчатки с поражением макулярной зоны из-за скопления жидкости под сетчаткой как результат нарушения внешнего гематоофтальмического барьера, что в конечном итоге приводит к поражению пигментного эпителия сетчатки или экссудативной буллезной отслойке сетчатки со смешением зоны скопления субретинальной жидкости.

Острая нейропатия зрительного нерва характеризуется отеком ДЗН, кровоизияниями на его поверхности и в перипапиллярной зоне сетчатки из-за сужения просвета перипапиллярных сосудов хориоидеи, снабжающих ДЗН. Ее ишемия приводит к нарушению аксоплазматического тока, доказывающее, что это поражение не что иное, как форма передней ишемической нейропатии зрительного нерва.

Существуют несколько классификаций ГРП, но ни одна из них не пригодна для использования в клинической практике.

Лечение пациентов с артериальной гипертонией зависит от следующих факторов: возраст, пол больного, показатели уровня АД и холестерина в крови, а также факторов риска, например, табакокурения. Пациентам со слабо выраженной ГРП необходимо постоянно контролировать уровень АД. Больным с выраженной ГРП и наличием ретинальных кровоизлияний, микроаневризм, а также пятен в виде «комочков ваты» необходимо контролировать уровень холестерина в крови. Больным с развитой стадией ГРП, при которой отмечается двусторонний отек ДЗН и значительное повышение уровня АД, необходимо принимать системные гипотензивные лекарственные препараты. При назначении адекватного лечения разрешение ГРП возможно в течение 1 года, поэтому требуется проведение профилактических осмотров в течение этого времени. ■

Интравитреальный имплантат, содержащий кортикостероид

S. Qanoongo, M. Nada, J. Kapoor, et al. Intravitreal steroid implants – current scenario // Haryana J. Ophthalmol.– 2014.– Vol. VII.– P. 74-77.

Интравитреальные имплантаты обеспечивают медленное выделение кортикостероида в заднем отрезке глаза. Их имплантируют для купирования макулярного отека, увеита, диабетической ретинопатии и окклюзии вены сетчатки. Кроме того, имплантат позволяет минимизировать нежелательное влияние кортикостероида на организм больного.

Имплантаты, содержащие кортикостероид, бывают биодеградируемыми, которые предпочтительно использовать для лечения хронических заболеваний; и небиодеградируемыми, которые применяют для непродолжительного лечения.

Несмотря на то, что наличие имплантата в стекловидном теле уменьшает или исключает необходимость проведения повторных интравитреальных инъекций, его имплантация сопряжена с риском развития осложнений, а также повышению токсического влияния кортикостероида на ткани глаза.

В настоящее время для лечения пациентов с заболеваниями заднего отрезка глаза применяют имплантаты Ozurdex и Retisert. Retisert (Bausch & Lomb, Inc.) – стерильный интравитреальный имплантат, содержащий флуоцинолона ацетонид (0,59 мг). Имплантат состоит из таблетки препарата, силиконовой чашечки с отверстием и мембраны, расположенной между таблеткой и отверстием *(рис. 1)*. Высвобождение кортикостероида составляет 0,6 мкг в день, с постепенным снижением дозы в течение первого месяца до

Рис. 1. Интравитреальный имплантат Retisert

0,3-0,4 мкг в день в течение 30 месяцев. Несмотря на эффективность этого интравитреального имплантата, имеется целый ряд побочных эффектов. Он способствует быстрому развитию катаракты и помутнения капсулы хрусталика. Постоянное высвобождение кортикостероида приводит к повышению уровня внутриглазного давления. Кроме того, отмечают возникновение эритемы в зоне операционного разреза, рас-

Рис. 2. Интравитреальный имплантат Ozurdex и инжектор Novadur

хождение ее краев и развитие инфекционного воспалительного процесса. Реже выявляют «размытость» зрения, фотопсию, диплопию, гипотонию, кровоизлияния в конъюнктиву, гиперемию, раздражение, синдром «сухого глаза», отек роговицы, плавающие помутнения в стекловидном теле, гемофтальм, макулярный отек, кровоизлияния в сетчатку и ее отслойку, головную боль и головокружение, артралгию, повышение температуры тела, респираторные инфекции, тошноту или рвоту, боль в пояснице или конечностях, а также сыпь. В ряде случаев развивается эндофтальмит как следствие несостоятельности операционного разреза. Использование приспособления противопоказано при бактериальном, грибковом и микобактериальном инфицировании структур глаза.

Ozurdex (Allergan, Inc.) – интравитреальный имплантат, содержащий 0,7 мг дексаметазона, изготовлен из биодеградируемого сополимера молочной и гликолиевой кислот. Ozurdex вводят в полость стекловидного тела с помощью одноразового инжектора Novadur *(рис. 2)*. Его используют для лечения пациентов с макулярным отеком, окклюзией вены сетчатки, неинфекционным задним увеитом. В качестве осложнений отмечают развитие эндофтальмита, воспаления, повышение внутриглазного давления, отслойки сетчатки и развития вторичной глазной инфекции (бактериальной, грибковой или вирусной). Кроме того, вследствие постоянного выделения дексаметазона возможно развитие задней субкапсулярной катаракты. Пациенты с разрывом или отсутствием задней капсулы находятся в группе риска дислокации имплантата в переднюю камеру. Больным с глазными и периокулярными инфекциями, развитой формой глаукомы, разрывом задней капсулы хрусталика и повышенной чувствительностью имплантация приспособления противопоказана.

Несмотря на наличие побочных эффектов, в целом применение интравитреальных имплантатов, содержащих кортикостероид, является эффективным и безопасным методом лечения пациентов с рефрактерным макулярным отеком, развившимся на фоне окклюзии вены сетчатки и заднего увеита. Пролонгированное действие имплантата исключает необходимость выполнения повторных интравитреальных инъекций, которые чреваты развитием осложнений с последующим снижением остроты зрения. ■

Выполнение диодлазерной фотокоагуляции детям с ретинопатией недоношенных: результаты семилетнего исследования

S.-D. Nicoara, C. Cristian, L. Irimescu, et al. Diode laser photocoagulation for retinopathy of prematurity: outcomes after 7 years of treatment // J. Pediatr. Ophthalmol. Strabismus.– 2014.– Vol. 51.– P. 39-45.

Ретинопатия недоношенных (РПН) является инвалидизирующим пролиферативным заболеванием сетчатки. Стандартная методика лечения этой патологии заключается в проведении лазерной фотокоагуляции (ЛФК) не васкулярной зоны сетчатки. Целью исследования доктора Nicoara с соавт. был ретроспективный анализ результатов проведения транспупиллярной диодлазерной фотокоагуляции (ТДЛФ) детям с РПН.

Ретроспективно проанализировали истории болезни 836 детей с РПН, по данным которых немедленное лечение необходимо было провести 98 детям: 83 недоношенным выполнили ЛФК, а 15 пациентам – интравитреальную инъекцию бева-

цизумаба. В дальнейшем проводили анализ результатов проведения ЛФК. В 77 случаях выполнили ЛФК на обоих глазах, в 6 случаях – на одном глазу.

Все операции детям проводили под общим наркозом с использованием портативного диодного лазерного фотокоагулятора с длиной волны 810 нм, диаметром пятна 200 мкм, продолжительностью импульсов 200 мс, мощностью – от 150 до 300 мВ. Сроки проведения операции определяли по двум параметрам: постнатальному и постменструальному возрасту детей. Постнатальный возраст (ПНВ) в момент операции составлял от 5 до 13 недель: на 90 глазах операцию выполнили через 8 недель и меньше (56,25%), на 70 глазах через 8 недель и больше (43,75%). Постменстуальный возраст (ПМВ) на момент проведения операции составлял от 32 недель до 41 недели: на 94 глазах операцию выполнили через 37 недель и меньше (58,75%), на 66 глазах – через 37 недель и больше (41,25%).

Пациентов осматривали через 6-7 дней после операции, далее каждые 5-6 дней до выявления начала регрессии клинических признаков РПН. Если выраженность патологических процессов ослабевала, выполняли повторное вмешательство через 7-10 дней после первичной операции.

В группе детей, которым операцию выполнили в ПНВ, равном 8 неделям и меньше, регрессирование РПН отметили на 77 глазах (85,55%), состояние без динамики – на 13 глазах (14,44%). После проведения вмешательства через 8 недель и больше после рождения положительную динамику отметили на 64 глазах (91,42%), состояние без динамики – на 6 глазах (8,57%). Разница показателей была статистически незначимой.

В группе детей, которым операцию выполнили в ПМВ, равном 37 неделям и меньше, регрессирование РПН отметили на 82 глазах (87,23%), состояние без динамики – на 12 глазах (12,76%). После выполнения вмешательства через 37 недель и больше, положительную динамику отметили на 59 глазах (89,39%), а на 7 глазах выявили отслойку сетчатки (10,6%). Разница показателей была статистически незначимой.

Как известно, сетчатка недоношенных детей не может функционировать в полном объеме, поэтому воздействие большого количества кислорода, необходимого для поддержания жизни, приводит к снижению проангиогенных факторов роста (таких, как эндотелиальный сосудистый фактор роста – ЭСФР), вызывая замедление роста сосудов. Как следствие гипоксии происходит повышение уровня ЭСФР и развитие неоваскуляризации. РПН следует рассматривать как двухфазный процесс: острая фаза, вызванная относительной гипероксией в экстраутробном окружении, характеризующаяся вазооблитерацией и отсутствием васкуляризации передних слоев сетчатки; а также хроническая фаза, характеризующаяся вазопролиферацией. Целью проведения фотокоагуляции для лечения детей с РПН является нарушение структуры аваскулярной зоны сетчатки с целью ингибирования источника ангиогенных факторов, т.е. нарушение патогенного механизма вазопролиферации с последующим развитием отслойки сетчатки.

Проведенное исследование показало эффективность ТДЛФ сетчатки для лечения пациентов с РПН: в 88,12% случаев в послеоперационном периоде отметили полную ремиссию патологического процесса с прилеганием сетчатки. Коагуляцию аваскулярной зоны сетчатки проводили, начиная с переднего края от гребня до зубчатой линии, таким образом, чтобы между лазерными ожогами не было расстояния. Для лечения всех пациентов авторы выбрали транспупиллярную коагуляцию, поскольку транссклеральное вмешательство является более травматичным, но и после него меньше вероятность формирования катаракты. Несмотря на повышенный риск развития катаракты в послеоперационном периоде, ни у одного ребенка помутнения хрусталика не выявили. Для выполнения коагуляции был выбран диодный лазер, так как его излучение поглощается кровеносными сосудами и не вызывает повреждения окружающих тканей, как у аргонового зеленого лазера. Единственное осложнение, связанное с лазерным воздействием, с которым столкнулись авторы в двух случаях, был слабовыраженный передний увеит, вызванный излучением высокой мощности.

Полученные результаты показали, что при гестационном возрасте более 28 недель регрессия РПН после проведения лазерного лечения была менее выражена (P=0,02).

Проведение статистического анализа выявило, что результат лечения зависел от стадии заболевания и распространенности патологического процесса по зонам. Протекание беременности и вес ребенка при рождении на результаты лечения влияния не оказывало. ■

Разное

Упрощенная методика удаления множественных внутриглазных инородных тел

Q. Wang, Y. Huang, L. Wang, Y. Yao. A simple alternative method for extracting multiple intraocular foreign bodies // Retina.– 2014.– Vol. 34.– P. 405-407.

Проникающие ранения глазного яблока с попаданием внутриглазных инородных тел (ВИТ) являются одной из главных причин потери зрения. Наличие ВИТ всегда опасно вероятностью развития бактериального воспалительного процесса, что приводит к возникновению эндофтальмита. Кроме того, металлические ВИТ могут вызывать сидероз или халькоз в зависимости от типа металла. Проведение своевременного хирургического вмешательства по удалению ВИТ во многих случаях является гарантией зрительной реабилитации пациентов.



Рис. Катетер для удаления немагнитных множественных ВИТ 20-го калибра. А – Черная стрелка указывает на дистальный конец катетера, который блокируют пальцем во время операции для создания разницы между внутриглазным и атмосферным давлением. Б – Схема разрезания катетера на три части перпендикулярно горизонтальной плоскости наконечника катетера

ВИТ делятся на магнитные и немагнитные. Магнитные ВИТ возможно удалить с помощью сильного магнита. Для удаления немагнитных ВИТ требуется проведение витрэктомии или использование интравитреального пинцета. Перечисленные операции целесообразно выполнять при наличии одного или множественных магнитных ВИТ. Эффективность этих вмешательств ограничена в случае наличия немагнитных ВИТ. Доктор Wang с соавт. предложили новую технически несложную операцию для удаления множественных немагнитных ВИТ.

Вмешательство по предложенной методике было проведено 13 пациентам (13 глаз), получившим проникающее ранение глазного яблока в зоне роговицы вследствие взрыва. У всех больных выявили формирование травматической катаракты и наличие множественных ВИТ без признаков инфекционного поражения внутриглазных структур. Пяти пациентам выполнили трансплантацию роговицы, ленсэктомию и витрэктомию; остальным – ленсэктомию и витрэктомию.

Во всех случаях была проведена первичная хирургическая обработка до выполнения вмешательства по новой методике, включавшей витрэктомию, выполненную по стандартной методике, ленсэктомию с сохранением по возможности капсульного мешка для последующей имплантации интраокулярной линзы. Витрэктомию проводили таким образом, чтобы нарушить адгезию множественных ВИТ к стекловидному телу. Интравитреальный катетер 20-го калибра вводили в стекловидное тело через склеротомию, выполненную в проекции плоской части цилиарного тела, и блокировали пальцем дистальный конец инструмента *(рис.)*. Катетер располагали вблизи ВИТ, открывали дистальный конец и удаляли поочередно все мелкие ВИТ в момент выравнивания внутриглазного и атмосферного давления. Для удаления крупных ВИТ наконечник катетера разрезали на три части для увеличения его диаметра.

Все ВИТ (каменные, бетонные и металлические) были успешно удалены без увеличения отверстия склеротомии. Прилипания ВИТ к стенкам катетера во время их удаления не отмечено. Серьезных операционных и послеоперационных осложнений не выявлено. В послеоперационном периоде острота зрения у всех пациентов была выше, чем до проведения вмешательства.

Предложенная методика удаления множественных ВИТ с помощью катетера является технически несложной и позволяет сократить количество повторных введений инструментов через склеротомию для удаления множественных ВИТ. ■

MANI®

Офтальмологические ножи с защитной системой

- Уникальная аустенитная сталь
- Покрытые силиконом лезвия
- Запатентованный метод обработки
- Тройная заточка

1. Зажмите насадку в нижней части для разблокировки системы

2. Удерживая, протяните вдоль ручки до щелчка

3. Убедитесь в надежности фиксации

R-OPTICS

Официальный представитель в России
MANI Inc (Япония) компания ООО «Эр Оптикс»
тел.: +7 (495) 780 92 55
info@r-optics.ru

www.r-optics.ru

Случаи из практики

Разрыв десцеметовой мембраны реципиента как причина перехода от глубокой передней ламеллярной кератопластики к сквозной кератопластике: клинический случай

L.M.M. Vianna, F. Woreta, A.E. Kiely, A.S. Jun. Retained host Descemet membrane (Auto-DMET) during conversion of deep anterior lamellar keratoplasty to penetraiting keratoplasty: a case report // Cornea.– 2014.– Vol. 33.– P. 865-867.

Глубокая передняя ламеллярная кератопластика (ГПЛКП) является операцией выбора для пациентов с патологией роговицы без вовлечения эндотелиального слоя и имеет ряд преимуществ по сравнению со сквозной кератопластикой (СКП). Тем не менее это хирургическое вмешательство не лишено возможных осложнений, основное среди них – перфорация десцеметовой мембраны (ДМ). В случае микроперфорации ДМ операцию возможно закончить при условии введения пузырька воздуха в переднюю камеру. При макроперфорации, как правило, удаляют ДМ и осуществляют переход от ГПЛКП к СКП.

Доктор Vianna с соавт. представили клинический случай перехода от ГПЛКП к СКП, при котором центральная часть перфорированной ДМ реципиента не была удалена и функционировала так же, как после выполнения трансплантации ДМ с эндотелием. Она обеспечила прозрачное приживление донорского трансплантата после СКП.

У пациента 34 лет был выявлен кератоконус на обоих глазах, а также наличие рубца в апикальной части роговицы на левом глазу. Острота зрения правого глаза вдаль составляла 0,16 с максимальной очковой коррекцией sph –6,5 D cyl +6,0 D ax 45°, левого глаза – 0,13 с коррекцией sph +0,5 D cyl +6,0 D ax 180°. Биомикроскопическое исследование показало наличие бугорков на тарзальной части конъюнктивы на обоих глазах и рубец в центральной оптической зоне с положительным симптомом Munson, кольцом Fleischer, стриями Vogt и выбуханием в нижней зоне, кроме того, отметили образование кольца «железных» включений на левом глазу. В ходе осмотра глазного дна обоих глаз патологии не выявили. Проведение компьютерной кератотопографии (Pentacam, Oculus Optikgerate GmbH, Германия) показало, что на левом глазу толщина роговицы в апикальной части составляет 408 мкм.

Ввиду состояния левого глаза, пользоваться контактными линзами пациент не мог. Было принято решение о проведении ГПЛКП по методу Anwar. В конце операции во время рассечения задних слоев роговицы произошел разрыв ДМ. Центральная оптическая зона оставалась прозрачной. ДМ реципиента удалять не стали. На поверхность радужки ввели вискоэластичный препарат, затем донорский трансплантат с интактной ДМ подшили на роговичное ложе реципиента 16 узловыми швами (нейлон 10-0). Вискоэластик удалили и ввели пузырек воздуха, диаметр которого был равен диаметру донорского трансплантата.

В послеоперационном периоде больному назначили инстилляции антибиотика и 1% раствора преднизолона ацетата по 1 капле каждые 2 часа во время бодрствования в течение 1 недели. Через 1 неделю лечение антибиотиком было прекращено, количество инстилляций преднизолона постепенно снижали в течение 6 недель, после чего также отменили.

Через 3 месяца после операции отметили повышение остроты зрения с максимальной коррекцией до 0,5 и без нее. Биомикроскопическое исследование показало, что большая часть роговицы прозрачна за исключением верхне-височной зоны, которая была расположена над ДМ реципиента *(рис.)*. В эти сроки плотность эндотелиальных клеток (ПЭК) донорского трансплантата составила 1138 кл./мм^2 (до операции – 3067 кл./мм^2).

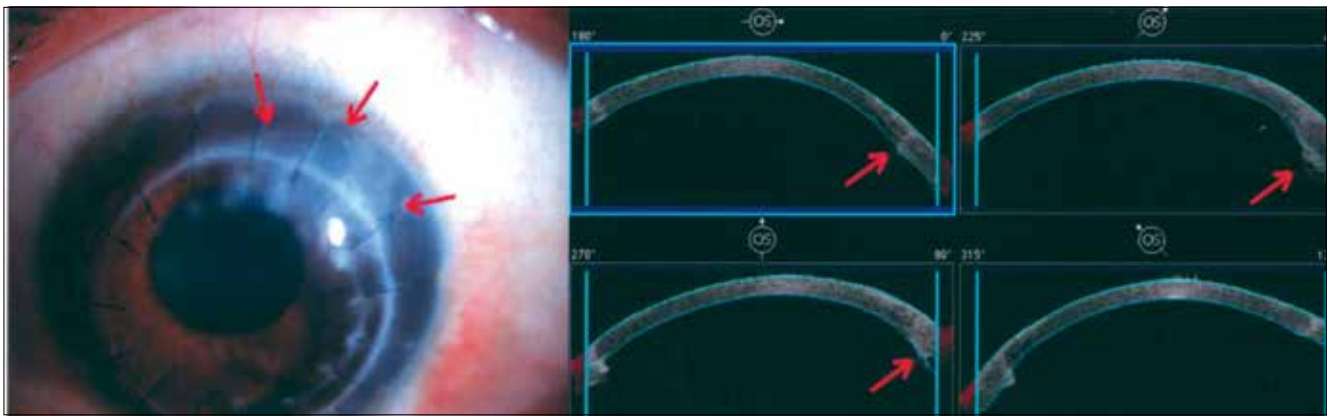

Рис. Биомикроскопическое исследование левого глаза показало, что роговица прозрачна за исключением верхне-височной зоны (справа, указана стрелками). На оптической когерентной томограмме хорошо видно, что донорская ДМ расположена над свернутой ДМ реципиента (слева, указано стрелками)

В представленном клиническом случае протекание послеоперационного периода ничем не отличалось от течения такового после СКП. Наблюдалось прозрачное приживление трансплантата, несмотря на наличие отека роговицы в зоне, где донорский трансплантат располагался поверх ДМ реципиента *(рис.)*. Потеря эндотелиальных клеток (с 3067 кл./мм^2 до операции до 1138 кл./мм^2 после нее) превышает средний показатель уменьшения ПЭК после СКП, что возможно объяснить травмой, связанной с переходом от одного вида хирургического вмешательства к другому. ■

Местная аппликация регенеративного препарата в комбинации с наложением бандажной контактной линзы для лечения пациентов с рефрактерным дефектом эпителия

G.D. Kymionis, D.A. Liakopulos, M.A. Grentzelos, et al. Combined topical application of regenerative agent with a bandage contact lens for the treatment of persistent epithelial defects // Cornea.– 2014.– Vol. 33.– P. 868-872.

Рефрактерный дефект эпителия роговицы (РДЭР) может развиться на фоне как глазных (синдрома «сухого глаза», недостаточности функции стволовых клеток роговицы, нейротрофической нейропатии), так и системных заболеваний (сахарный диабет). РДЭР, в свою очередь, может привести к нарушению структуры стромы роговицы, ее истончению и перфорации. Традиционно больным с РДЭР назначают препараты искусственной слезы, фибронектин, аутологичную плазму в виде капель, фактор роста нервной ткани, применение обтураторов слезных точек, бандажных контактных линз (БКЛ), трансплантацию амниотической мембраны и лимбальных стволовых клеток, а также проведение тарзорафии.

В настоящее время разработано новое поколение регенеративных препаратов (РГП) в виде биодеградируемого полимера на основе глюкозы для замещения сульфатов гепарина.

Доктор Kymionis с соавт. представили три клинических случая развития РДЭР, успешно пролеченные с помощью инстилляций РГП (Cacicol20) в комбинации с наложе-

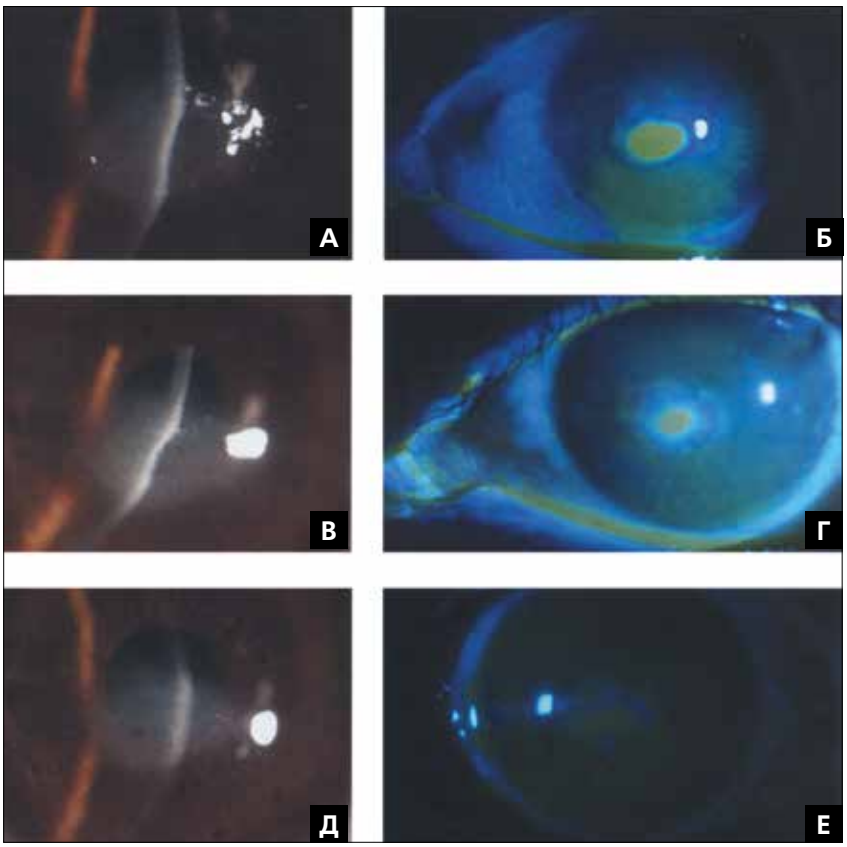

Рис. 1. *Клинический случай 1.* Биомикроскопическое исследование левого глаза пациентки до лечения (А, Б), через 1 неделю (В, Г) и через 3 недели после проведения комбинированного лечения (полная эпителизация) (Д, Е)

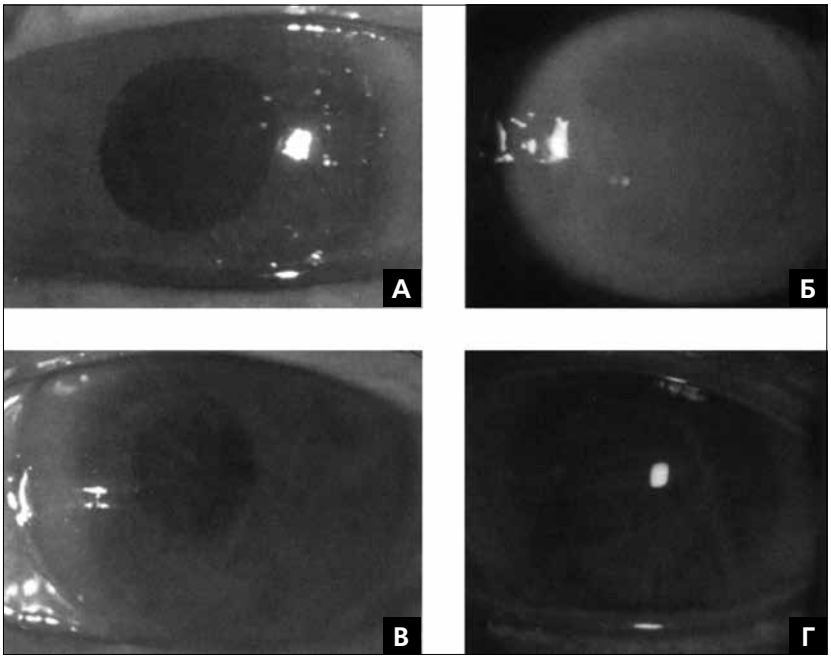

Рис. 2. *Клинический случай 2.* Биомикроскопическое исследование левого глаза пациентки до (А, Б) и через 4 дня (В, Г) после начала лечения по предложенной методике, отмечена полная эпителизация роговицы

нием силиконо-гидрогелевой БКЛ (СГБКЛ).

Клинический случай 1

Пациентке 53 лет с РДЭР на левом глазу, развившимся на фоне нейротрофической кератопатии, безуспешно проводили лечение по стандартной методике с наложением БКЛ и давящей повязки, использованием абсорбирующегося обтуратора слезной точки, инстилляциями капель из плазмы крови, антибиотиков и кортикостероидов в течение 8 недель.

При биомикроскопическом исследовании левого глаза больной выявили наличие РДЭР размером 1,6х2,4 мм, помутнение подлежащих и окружающих слоев стромы, а также незначительную гиперемию конъюнктивы *(рис. 1А, Б)*.

Положительной динамики после применения препарата искусственной слезы 4 раза в день и наложения БКЛ отмечено не было. Через неделю после начала проведения лечения по комбинированной методике площадь РДЭР уменьшилась и составляла 1,0х1,3 мм *(рис. 1В, Г)*. Через 2 недели после начала лечения отметили полную эпителизацию РДЭР *(рис. 1Д, Е)*, после чего было принято решение о прекращении лечения. В течение последующих 4 месяцев рецидива РДЭР не выявляли.

Клинический случай 2

У пациентки 62 лет на левом глазу развился РДЭР после проведения экстракции катаракты. В течение 5 недель больной проводили лечение по традиционной методике с наложением БКЛ и давящей повязки, инстилляциями хлорамфеникола и дексаметазона, а также препарата искусственной слезы, системным приемом ацикловира, применением абсорбирующего обтуратора слезной точки. При осмотре левого глаза больной выявили наличие РДЭР разме-

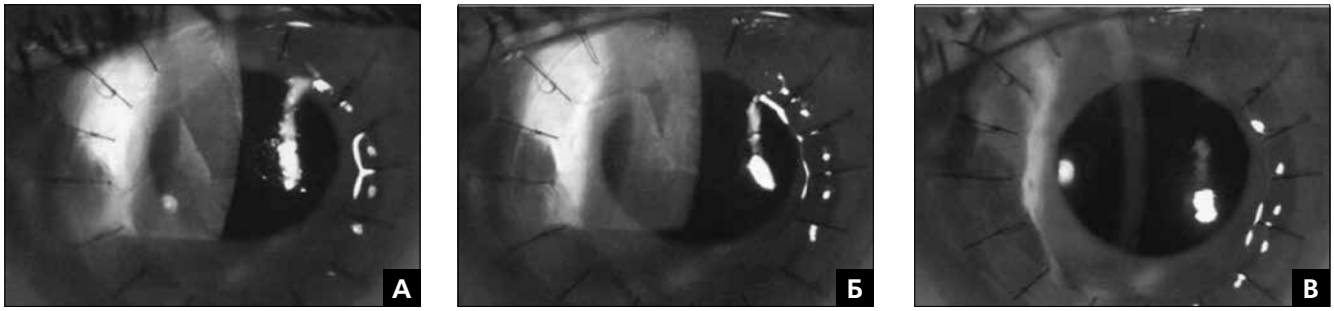

Рис. 3. *Клинический случай 3.* Биомикроскопическое исследование левого глаза пациентки до лечения (А), через 5 (Б) и через 9 дней (В) после начала лечения по предложенной методике, отмечена полная эпителизация

ром 8,2х6,4 мм, отека роговицы, складок десцеметовой мембраны, выраженной гиперемии конъюнктивы, незначительного блефарита на фоне неполного мидриаза *(рис. 2А, Б)*.

Добиться положительной динамики проведением терапевтических метоприятий по стандартной методике не удалось. Через 4 для после начала лечения по комбинированной методике отметили полную эпителизацию РДЭР *(рис. 2В, Г)*. Степень выраженности отека роговицы и складок десцеметовой облочки уменьшилась, пациентке назначили инстилляции 0,1% раствора дексаметазона. Спустя 2 недели выявили точечную дистрофию стромы роговицы. В течение 3 месяцев после окончания проведения комбинированного терапевтического лечения рецидивов образования РДЭР не отмечено.

Клинический случай 3

У пациентки 36 лет РДЭР развился через 4 месяца после проведения сквозной кератопластики на левом глазу. Больной безуспешно проводили лечение по традиционной методике в течение 6 недель.

Проведение биомикроскопического исследования показало наличие РДЭР на периферии донорского трансплантата размером 2,2х1,0 мм *(рис. 3А)*. Патологии конъюнктивы выявлено не было. Уровень внутриглазного давления не превышал норму. Через 5 дней после начала лечения по комбинированной методике размеры РДЭР значительно уменьшились *(рис. 3Б)*, через 9 дней роговица полностью эпителизировалась *(рис. 3В)*. В течение последующих 3 месяцев рецидивов образования РДЭР не выявлено.

Доктор Kymionis с соавт. предложили новый метод лечения РДЭР, включающий применение РГП (Cacicol20) в комбинации с наложением СГБКЛ. Во всех случаях пациентов с рефрактерным РДЭР безуспешно лечили по стандартной методике в течение 4-6 недель, в то время как после начала проведения терапии по предложенной методике с использованием РГП (Cacicol20) и наложения СГБКЛ наступление эпителизации роговицы отметили в сроки от 4 до 21 суток. Депозитов на поверхностях БКЛ выявлено не было.

По мнению авторов, необходимо проведение дальнейших исследований с участием большего количества пациентов. ■

Парадоксальные изменения толщины слоя нервных волокон сетчатки у больных с глаукомой, развившейся на фоне увеита

S. Asrani, D.B. Moore, G.J. Jaffe. Paradoxical changes of retinal nerve fiber layer thickness in uveitic glaucoma // JAMA Ophthalmol.– 2014.– Vol. 32.– P. 877-880.

Доктора Asrani, Moore и Jaffe провели исследование толщины слоя нервных волокон сетчатки (СНВС) у больных с глаукомой, развившейся на фоне увеита, на основе данных оптической когерентной томографии (ОКТ). Им удалось выявить парадоксальные изменения толщины СНВС, ранее не представленные в литературе.

Клинический случай 1

Пациенту 27 лет с двусторонним увеитом, развившимся на фоне болезни Behcet, провели исследование на предмет наличия глауко-

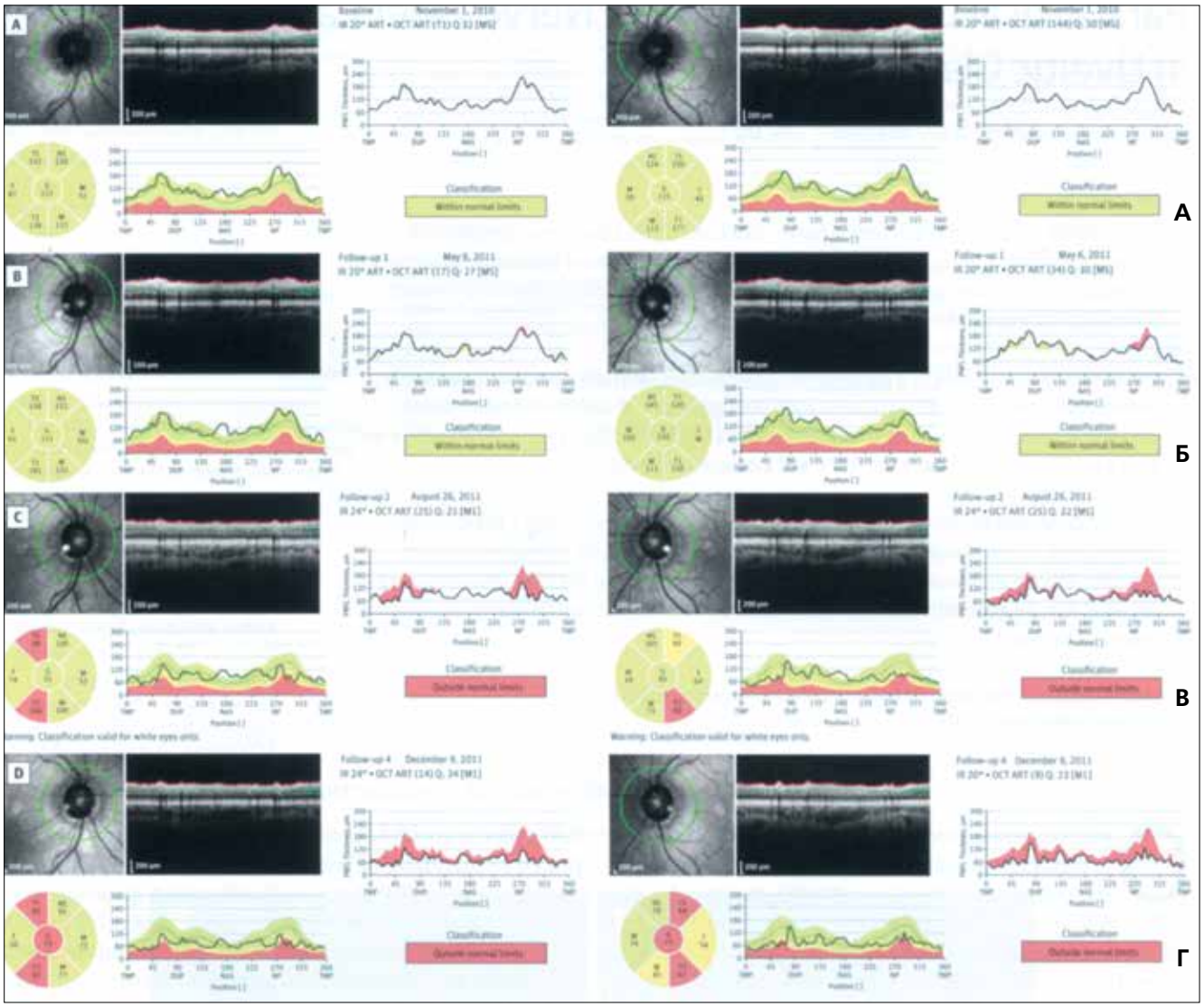

Рис. 1. *Клинический случай 1:* толщина СНВС по данным ОКТ на фоне двустороннего увеита. А – Состояние СНВС через 6 месяцев после введения имплантата, содержащего флюоцинолона ацетонид, на обоих глазах. Б – Результаты проведения ОКТ через 6 месяцев после первичного осмотра: начальное истончение СНВС в нижней височной зоне и незначительное увеличение его толщины в верхней височной области. В – Через 2 месяца выявили выраженное истончение СНВС как в верхней, так и в нижней височных зонах, а также снижение уровня ВГД после проведения антиглаукоматозной операции. Г – Через 3 месяца отмечено выраженное прогрессирующее истончение СНВС, несмотря на стабилизацию уровня ВГД в пределах нормы

мы через 6 месяцев после введения имплантата, содержащего флюоцинолона ацетонид, на обоих глазах. Острота зрения составляла 1,0 на обоих глазах, внутриглазное давление – 22,0 мм рт.ст. на фоне применения местных гипотензивных препаратов. Биомикроскопическое исследование не выявило признаков воспаления в передней камере, но показало наличие симметричной экскавации дисков зрительного нерва (ДЗН) на фоне артифакии. Результаты первоначальной ОКТ были приняты за норму на обоих глазах *(рис. 1А)*. Через 6 месяцев ВГД составило 32,0 мм рт.ст., но проведение биомикроскопического исследования патологии не выявило. ОКТ показала начальное истончение СНВС в нижне-височной зоне и незначительное увеличение его толщины в верхне-височной области *(рис. 1Б)*. Автоматизированная периметрия выявила наличие дугообразных изменений. В оба глаза имплантировали клапан Ahmed. Через 2 месяца после операции уровень ВГД составил 12,0 мм рт.ст. на обоих глазах на фоне применения местного гипотензивного препарата, признаки увеита обнаружены не были, но отметили увеличение экскавации ДЗН. ОКТ показала дальнейшее истончение слоя СНВС в обеих зонах *(рис. 1В)*. Уровень ВГД оставался стабильным в пределах 15,0 мм рт.ст. Три месяца спустя уровень

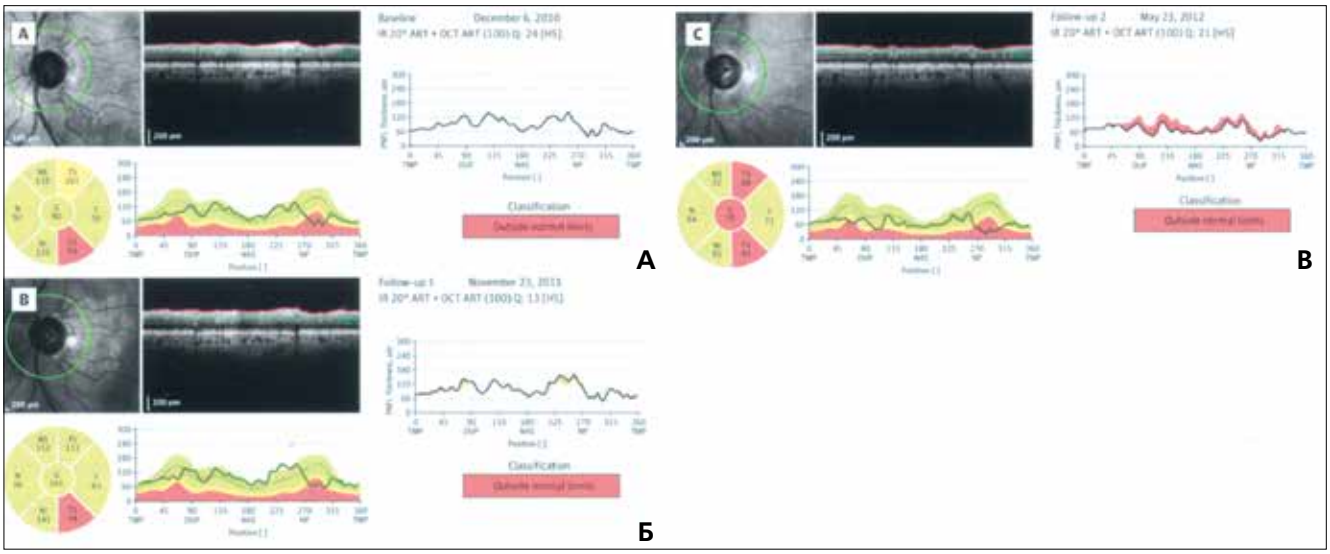

Рис. 2. *Клинический случай 2:* толщина СНВС по данным ОКТ на фоне одностороннего увеита. А – При первичном обследовании выявили истончение СНВС в нижней височной зоне. Б – Через год выявили увеит и незначительное увеличение толщины СНВС. В – Через 6 месяцев после купирования увеита отмечено выраженное истончение СНВС

ВГД и результаты обследования оставались стабильными, но ОКТ выявила дальнейшее истончение СНВС *(рис. 1Г)*. В течение последующих 2 лет сужения полей зрения, повышения уровня ВГД и изменения толщины СНВС не было отмечено.

Клинический случай 2

Обследование пациента 73 лет показало, что острота зрения левого глаза составляет 1,0, уровень ВГД – 24,0 мм рт.ст. без применения местных гипотензивных препаратов. Был поставлен диагноз: идиопатический односторонний увеит. Биомикроскопическое исследование левого глаза показало наличие экскавации ДЗН и выемки в нижней зоне. Проведенная ОКТ вызвала истончение СНВС в нижней височной зоне *(рис. 2А)*. Воспаление было купировано благодаря применению местных кортикостероидов, ВГД компенсировано также на фоне использования местных гипотензивных препаратов. Через один год выявили повышение уровня ВГД на левом глазу до 35,0 мм рт.ст. на фоне применения местных гипотензивных препаратов. Был поставлен диагноз: рецидивирующий увеит и образование задних синехий на ранней стадии. Увеличение экскавации ДЗН не выявлено, кроме того, отмечено незначительное увеличение толщины СНВС *(рис. 2Б)*. Воспаление было купировано благодаря применению местных кортикостероидов, после чего была назначена поддерживающая доза 1 раз каждые 2 дня. Через 6 месяцев. ВГД на левом глазу составило 11,0 мм рт.ст. на фоне местных гипотензивных препаратов, признаков увеита не отмечено. По сравнению с данными первичного обследования пациента выявили выраженное истончение СНВС, увеличения экскавации ДЗН не отметили *(рис. 2В)*.

Клинический случай 3

У пациентки 61 года с открытоугольной глаукомой на ранней стадии развития острота зрения правого глаза составляла 1,0, ВГД – 19,0 мм рт.ст. на фоне применения местных гипотензивных препаратов. Была выявлена экскавация ДЗН, поля зрения не сужены. Данные толщины СНВС, полученные с помощью ОКТ, были приняты за норму *(рис. 3А)*. Через год пациентка предъявила жалобы на головную боль. Обследование больной выявило повышение уровня ВГД на правом глазу, которое составило 60,0 мм рт.ст. Осмотр за щелевой лампой показал наличие переднего увеита и экскавации ДЗН. Пациентке назначили местные кортикостероиды. На следующий день ВГД понизилось и составило 19,0 мм рт.ст. Проведение ОКТ выявило увеличение толщины СНВС *(рис. 3Б)*. Через месяц степень выраженности воспалительного процесса уменьшилась на фоне применения местных кортикостероидов, уровень ВГД составил 35,0 мм рт.ст. на фоне применения местных гипотензивных препаратов. Проведение ОКТ показало незначительное истончение СНВС *(рис. 3В)*. Было принято решение о проведении трабекулэктомии с аппликацией митомицина С. Послеоперационный период протекал без осложнений. Через 2 месяца после операции уровень ВГД на правом глазу составлял 18,0 мм рт.ст. на фоне применения местных кортикостероидов 1 раз в день, признаков увеита не отмечено, выявлено

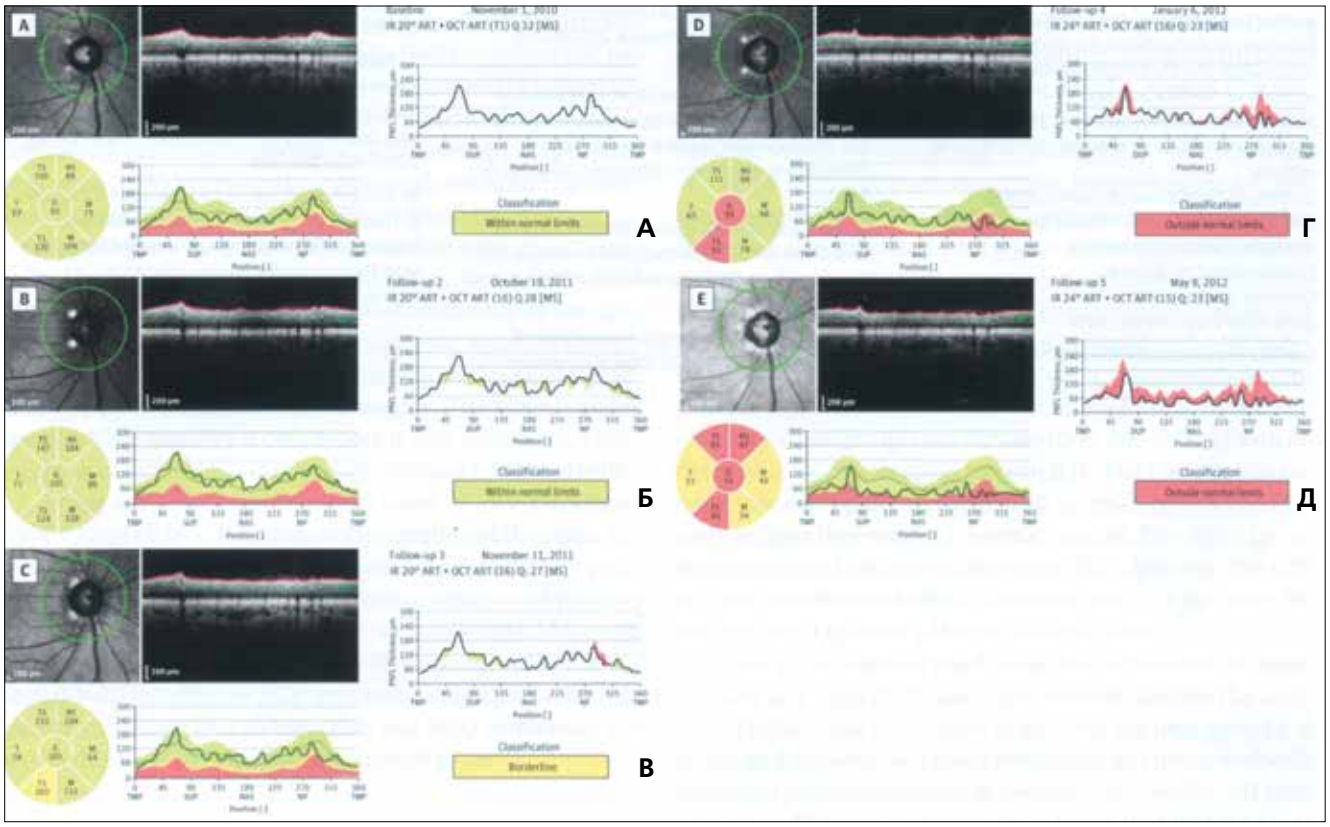

Рис. 3. *Клинический случай 3:* толщина СНВС по данным ОКТ на фоне рецидива увеита с последующим его купированием. А – Первичное обследование пациента, данные ОКТ приняты за норму. Б – Через год также выявлено истончение СНВС на фоне рецидива увеита. В – Через месяц после разрешения увеита наблюдается незначительное истончение СНВС. Г – Исследование проведено через 2 месяца после выполнения трабекулэктомии: выявлено прогрессирующее истончение СНВС в нижней и верхней височной зонах. Д – Через 5 месяцев после трабекулэктомии выявлено выраженное прогрессирующее истончение СНВС

наличие экскавации ДЗН и выемки в нижней зоне. Проведение ОКТ показало прогрессирующее истончение СНВС *(рис. 3Г, Д)*.

Представленные клинические случаи свидетельствуют о наличии у пациентов с глаукомой на фоне увеита феномена, ранее не описанного в литературе. За норму принимали данные толщины СНВС в период рецидивирования увеита с последующим истончением СНВС на фоне ремиссии заболевания. Клинические случаи также демонстрируют, что, несмотря на контроль уровня ВГД и продолжительное время ремиссии, СНВС продолжал истончаться, кроме того, отмечалось прогрессирование экскавации ДЗН.

Истончение СНВС без нарушения структуры и морфологии на фоне компенсации увеита свидетельствует о прогрессировании глаукомы. В этих случаях при анализе полученных данных необходимо иметь в виду, что нормальные показатели выявляют на глазах пациентов, не страдающих увеитом, толщина СНВС может варьироваться на фоне рецидива увеита, что требует проведения адекватного лечения.

Чаще всего в случаях, когда визуально патология зрительного нерва не определяется при офтальмоскопическом исследовании, необходимо помнить, что причиной этого может являться субклинический отек СНВС, который рассасывается после купирования рецидива увеита, при этом отмечается расширение экскавации ДЗН и истончение СНВС. В представленных клинических случаях увеличение толщины СНВС отмечают по мере развития воспалительного процесса и возникновения отека. Кроме того, причиной утолщения СНВС, выявленного после операции по поводу катаракты или глаукомы, является слабовыраженный увеит, развившийся в послеоперационном периоде. Поскольку у пациентов не выявлен выраженный отек, флюоресцентную ангиографию было решено не проводить. ■

Дислокация имплантата, содержащего дексаметазон, в переднюю камеру глаза: факторы риска, осложнения и лечение

R.N. Khurana, S.N. Appa, C.A. McCannel, et al. Dexametasone implant anterior chamber migration. Risk factors, complications, and management strategies // Ophthalmology.– 2014.– Vol. 121.– P. 67-71.

Биоразлагаемый имплантат OZURDEX (Allergan Inc., США), содержащий 0,7 мг дексаметазона, используют для лечения пациентов с макулярным отеком (МО), развившимся на фоне тромбоза центральной вены сетчатки (ЦВС), синдрома Irvine-Gass, на глазах больных сахарным диабетом после проведения витрэктомии, а также увеита неинфекционной этиологии, поражающего задний отрезок глаза. Длина имплантата составляет 6,0 мм, диаметр – 0,46 мм, его имплантируют в полость стекловидного тела с помощью иглы 22-го калибра. Ранее в литературе были опубликованы несколько сообщений о дислокации имплантата OZURDEX в переднюю камеру (ПК), что привело к поражению эндотелиального слоя роговицы и ее отеку. Доктор Khurana с соавт. проанализировали 18 случаев дислокации имплантата в ПК с точки зрения факторов риска, функциональных результатов и тактики лечения пациентов.

Ретроспективно проанализировали истории болезни 15 пациентов (18 глаз), которым ввели имплантат OZURDEX для лечения кистозного макулярного отека (КМО) на фоне тромбоза ЦВС (n=4), тромбоза ветви ЦВС (n=2), увеита неинфекционной этиологии (n=5); диабетического и идеопатического МО (n=1, n=3 соответственно). Всем пациентам провели витрэктомию, у 14 больных (93%) отсутствовала капсула хрусталика. Пациенту, у которого была сохранена капсула хрусталика, имплантировали заднекамерную интраокулярную линзу (ИОЛ). Несмотря на слабость цинновых связок, у 6 пациентов выявлена афакия, у 4 пациентов была имплантирована переднекамерная ИОЛ, у 2 больных заднекамерная ИОЛ была фиксирована к склере, у 2 пациентов заднекамерная ИОЛ была в правильном положении, у 1 больного заднекамерная ИОЛ была фиксирована к радужке. Пятерым пациентам имплантировали имплантат OZURDEX, дислокации которого не отмечено.

Дислокацию имплантата OZURDEX выявили в период от 5 до 44 дней после имплантации. Отек роговицы отметили у пациентов, у которых дислокация имплантата произошла через ≤19 дней. После дислокации имплантата за 1 пациентом вели наблюдение, 4 пациентам рекомендовали лежать на спине, 1 пациенту выполнили фрагментацию имплантата ИАГ-лазером. Хирургическое удаление имплантата провели 11 больным, из них 4 больным – с помощью пинцета, 6 пациентам – путем аспирации распавшегося на части имплантата, 1 больному выполнили репозицию имплантата. В среднем интервал между выявлением дислокации трансплантата и проведением хирургического удаления составил от 0 до 10 дней. Дислоцировавшийся имплантат предпочитали удалять как можно раньше, пока отек роговицы был слабо выражен. У пациентов с выраженным отеком роговицы интервал между имплантацией и удалением составлял 17,7 дней.

Клинический случай 1

У пациента 65 лет с тромбозом ЦВС в анамнезе выявили рецидив КМО. Ранее пациенту провели витрэктомию, имплантацию переднекамерной ИОЛ, интравитреальные инъекции триамцинолона ацетонида и бевацизумаба для лечения КМО, развившегося на фоне тромбоза ЦВС. Острота зрения с максимальной коррекцией составляла 0,13, осмотр глазного дна показал наличие КМО. После выполнения интравитреальной инъекции имплантат OZURDEX фрагментировался на 3 части в задней камере глаза, эти части дислоцировались в переднюю камеру через 14 дней после имплантации, в результате чего развился отек роговицы (рис. 1А). Через 7 дней сделали попытку удаления имплантата, однако она оказалась безуспешной, поскольку имплантат рассыпался на более мелкие фрагменты при каждой манипуляции, несколько из которых дислоцировались обратно в заднюю камеру. Было принято решение о проведении витрэктомии с применением инструментария 23-го калибра. Наконечником витреотома аспирировали фрагменты имплантата в полости стекловидного тела. КМО рассосался, но через 4 месяца был выявлен его рецидив. Отек роговицы сохранялся. Через 6 месяцев после имплантации острота зрения с максимальной коррекцией составляла 0,05, пациенту предложили трансплантацию роговицы.

Клинический случай 2

Пациентка 49 лет с увеитом неинфекционной этиологии обратилась к врачу с жалобами на ухудшение зрения на фоне воспали-

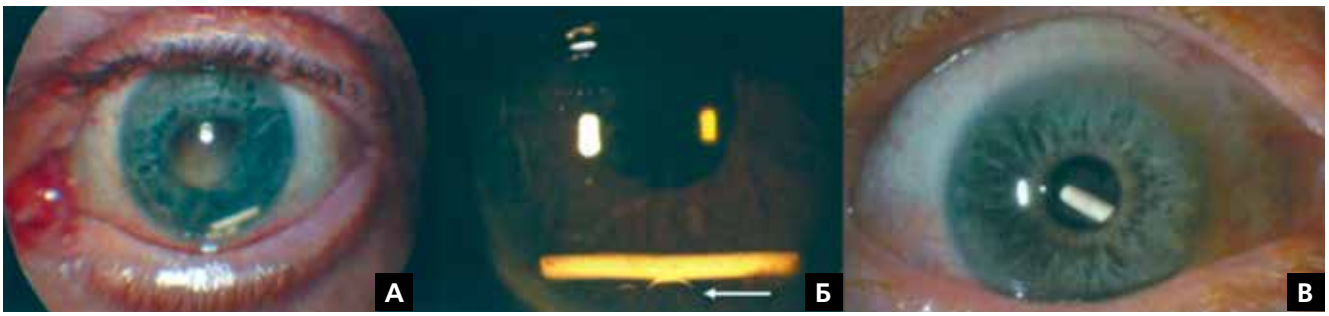

Рис. 1. Биомикроскопическое исследование глаза пациента 1: отчетливо виден дислоцировавшийся в переднюю камеру имплантат OZURDEX. А – Глаз пациента с имплантированной переднекамерной ИОЛ: визуализируются отек роговицы и 3 фрагмента имплантата. Б – Биомикроскопическое исследование правого глаза пациента 2 с афакией: имплантат расположен горизонтально в передней камере, он поддерживается остатками перфторoктановой жидкости (указано белой стрелкой). В – Биомикроскопическое исследование глаза пациента 3 с имплантированной заднекамерной ИОЛ и слабостью цинновых связок: имплантат расположен между передней капсулой хрусталика и радужкой

тельного процесса в заднем отрезке глаза. Ранее больной была выполнена витрэктомия, имплантация OZURDEX и заднекамерной ИОЛ с подшиванием к склере. Острота зрения с максимальной коррекцией правого глаза составляла 0,05. Из-за рецидива КМО больной повторно имплантировали OZURDEX. Через 17 дней пациентка предъявила жалобы на болевой синдром и светобоязнь. Острота зрения с максимальной коррекцией составляла 0,05. Биомикроскопическое исследование выявило дислокацию имплантата: он располагался горизонтально в ПК и поддерживался остатками перфторoктановой жидкости, также отмечалось наличие отека роговицы и складок десцеметовой мембраны *(рис. 1Б)*.

Через 2 дня имплантат удалили, в субтеноново пространство ввели триамцинолон. Переднюю камеру заполнили вискоэластичным препаратом, крючком Sinskey имплантат расположили таким образом, чтобы было удобно удалить его через корнеолимбальный разрез с помощью пинцета. После операции отек роговицы начал рассасываться, но затем увеличился снова. Через 11 месяцев после имплантации OZURDEX острота зрения с максимальной коррекцией составляла 0,05. Пациенту рекомендовали проведение трансплантации роговицы.

Клинический случай 3

У пациента 61 года с хроническим средним увеитом выявили рецидив КМО. Ранее больному провели витрэктомию с удалением эпиретинальных мембран, имплантацию заднекамерной ИОЛ, несмотря на слабость цинновых связок, ИАГ-лазерную капсулотомию, неоднократные интравитреальные инъекции триамцинолона ацетонида, а также введение имплантата Retisert. Острота зрения с максимальной коррекцией составляла 0,13. Исследование глазного дна и проведение оптической когерентной томографии (ОКТ) показали наличие КМО. Больному ввели имплантат OZURDEX. Через 16 дней пациент предъявил жалобы на размытость зрения, возникшее через 10 дней после имплантации. Острота зрения с максимальной коррекцией составила 0,2 эксцентрично. При биомикроскопическом исследовании выявили, что имплантат расположен между передней капсулой хрусталика и радужкой. Часть имплантата визуализировалась в зрачке кзади от радужной оболочки *(рис. 1В)*. Признаков отека роговицы не отметили. После безуспешной попытки переместить имплантат путем расширения зрачка, массажа глазного яблока и изменения положения пациента, выполнили ИАГ-лазерную дисцизию имплантата, в результате чего часть имплантата, располагавшаяся кзади от радужки, дислоцировалась в полость стекловидного тела. Через 1 неделю острота зрения с максимальной коррекцией составляла 0,25, КМО рассосался, что было подтверждено проведением ОКТ.

Через 4 месяца у больного выявили рецидив КМО, имплантат OZURDEX находился в полости стекловидного тела. Было принято решение о повторной имплантации OZURDEX. Через 10 дней пациент предъявил жалобы на ухудшение зрения. Осмотр пациента выявил наличие отека роговицы (3+), острота зрения с максимальной коррекцией составляла движение руки у лица. В нижней трети ПК визуализировались 4 фрагмента имплантата. Пациенту выполнили повторную ИАГ-лазерную операцию с целью фрагментации остаточной части имплантата. Множественные фрагменты имплантата были отчетливо видны в нижнем углу после лазерной операции. В течение последующих 3 недель они растворились. Одновременно с рассасыванием фрагментов имплантата восстановилась прозрачность рого-

вицы. Острота зрения с максимальной коррекцией составила 0,13. Через 3 месяца после повторного введения имплантата OZURDEX больному выполнили трансплантацию десцеметовой мембраны с эндотелием и одномоментным введением имплантата Retisert. Через 1 месяц острота зрения стабилизировалась и составила 0,2. Роговица оставалась прозрачной, признаков КМО не выявлено.

Анализ полученных результатов показал, что при наличии дефектов капсульного мешка, афакии или артифакии, ранее проведенной витрэктомии или их комбинации возможна дислокация имплантата OZURDEX. Важно отметить, что наличие имплантированной ИОЛ не является профилактикой дислокации в случае отсутствия интактной задней капсулы хрусталика. При дислокации имплантата повышается риск развития отека роговицы и ее декомпенсации. При наличии отека роговицы рекомендуется немедленное удаление имплантата OZURDEX. ■

КНИГИ



Пресбиопия

Пресбиопия / Под ред. О.И. Розановой, А.Г. Щуко. – М.: Издательство «Офтальмология», 2015. – 154 с.

Монография посвящена актуальной проблеме офтальмологии – пресбиопии. В книге последовательно отражены современные представления о механизмах старения организма, описаны структурно-функциональные изменения в зрительной системе при развитии пресбиопии, с позиций общей патофизиологии представлена концепция формирования пресбиопии. Особое внимание в монографии уделено закономерностям изменения зрительного восприятия при утрате аккомодации и современным методам лечения пресбиопии. Книга предназначена для послевузовского образования, рассчитана на врачей-офтальмологов, врачей-патофизиологов, интернов и клинических ординаторов.

Адрес издательства «Офтальмология»:
127486, Москва, Бескудниковский бульвар, д. 59А.
Тел.: 8 (499) 488-89-25. Факс: 8 (499) 488-84-09.
E-mail: publish_mntk@mail.ru

Круглый стол

AT LISA tri 839 MP – первая трифокальная ИОЛ, предварительно помещенная в картридж, имплантируемая по методике MICS и предназначенная для улучшения реального качества зрения на среднем расстоянии

ИОЛ AT LISA tri 839 MP

Высокоэффективная асферическая мультифокальная ИОЛ, разработанная на платформе AT LISA (Carl Zeiss Meditec), предназначена для имплантации через операционный разрез менее 2,0 мм (микроинвазивная катарактальная хирургия – MICS). LISA –это аббревиатура четырех уникальных принципов данной ИОЛ: асимметричное распределение света (Light), независимость от размера зрачка (Independency); SMP-технология, позволяющая получить идеальное качество изображения в условиях пониженного освещения (сумеречное зрение); и коррекция аберраций (Aberration) за счет оптимизированной асферической оптики, обеспечивающей повышение контрастной чувствительности, глубины фокуса и остроты зрения.

Изначально оригинальная линза была разработана с асимметричным распределением света: 65% – на дальнее расстояние, 35% – на близкое расстояние. Этот дизайн позволял повысить остроту зрения на среднем расстоянии и значительно снижал эффекты «halo» и «glare» по сравнению с другими мультифокальными ИОЛ. Последняя модель линзы AT LISA, AT LISA tri 839 MP *(табл.)* – это еще один шаг вперед, так как она имеет уникальное распределение света в 50, 20 и 30% на дальнее, среднее и близкое расстояние соответственно. Такое распределение света для каждого расстояния позволяет повысить предсказуемость клинико-функциональных результатов и удовлетворенность пациентов молодого возраста качеством зрения на любом расстоянии, независимо от диаметра зрачка *(рис. 1)*.

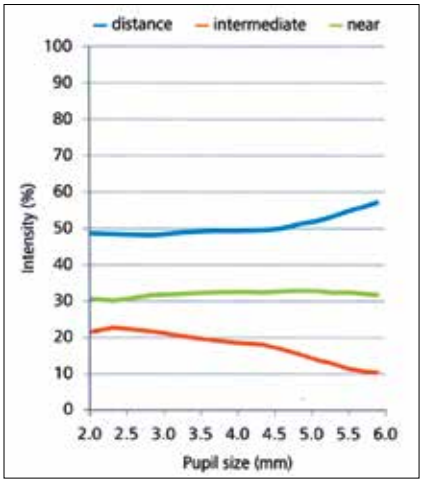

Рис. 1. Распределение света линзой AT LISA tri

Таблица

AT LISA tri 839 MP: технические данные

Технические данные	AT LISA tri 839 MP
Конструкция оптической части	Трифокальная, рефракционно-дифракционная, аддидация линзы составляет +3,33 дптр на близком расстоянии и +1,66 дптр на среднем расстоянии, асферическая (коррекция аберраций)
Материал	Гидрофильная акриловая (25%) с гидрофобной поверхностью
Диаметр оптики	6,0 мм
Общий диаметр	11,0 мм
Угол наклона опорных элементов	0°
Дизайн линзы	Моноблочная, MICS
Размер разреза для имплантации	1,8 мм
А-константа	118,6
Диоптрийность	От 0,0 до +32,0 дптр (шаг 0,5 дптр)
Глубина передней камеры	5,32 мм
Имплантация	В капсульный мешок
Инжектор/ набор картриджей	BLUEMICS 180
Применение	Коррекция пресбиопии в катарактальной хирургии

AT LISA tri (вид спереди)

AT LISA tri (вид сзади)

AT LISA tri (профиль)

Дизайн линзы Повышение качества зрения на среднем расстоянии

Оптическая зона AT LISA tri имеет аддидацию +3,33 дптр для зрения на близком расстоянии и +1,66 дптр на среднем расстоянии и обеспечивает пациентам повышение качества зрения на среднем расстоянии без ухудшения зрения на близком и дальнем расстояниях. Дополнительно: рефракционно-дифракционный профиль ИОЛ AT LISA tri также предназначен для повышения качества зрения на среднем расстоянии за счет центральной оптики, увеличивающей пропускаемость света примерно на 85,7% (по данным Carl Zeiss Meditec).

Уменьшение побочных зрительных эффектов

С меньшим количеством колец на оптической поверхности *(рис. 2)* ИОЛ AT LISA tri снижает риск возникновения побочных оптических эффектов и обеспечивает возмож-

Рис. 2. Уменьшенное количество концентрических колец оптического элемента AT LISA tri



Рис. 3. Качество зрения с линзой AT LISA tri на дальнем (А), среднем (Б) и близком (В) расстояниях при нормальных условиях освещенности

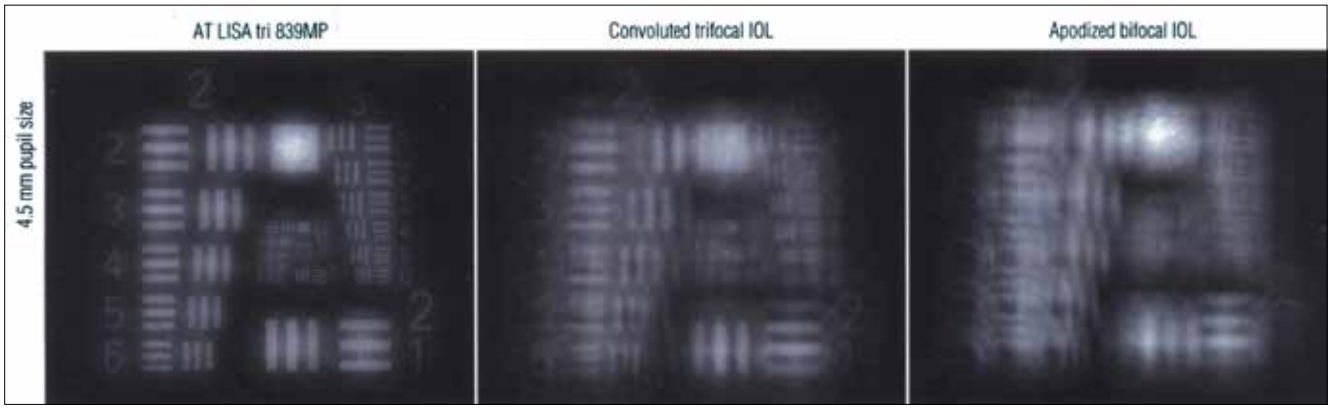

Рис. 4. Сравнительный тест AT LISA tri 839 MP и других би- или трифокальных ИОЛ, проведенный ВВС США (AFT) для оценки качества зрения на средних расстояниях в условиях пониженной освещенности

ность улучшения качества зрения в ночное время по сравнению с другими мультифокальными ИОЛ. Кроме того, отсутствие острых углов на оптической поверхности обеспечивает пациентам идеальное оптическое качество изображения, повышенную контрастную чувствительность и снижение светорассеяния.

Высокая четкость зрения в любых световых условиях

Изображения, полученные с ИОЛ AT LISA tri, отличаются высокой четкостью на близком, среднем и дальнем расстояниях, независимо от условий освещенности. Пациенты могут легко перефокусировать взгляд на различные расстояния без использования очковой коррекции *(рис. 3)*.

Максимальная независимость от диаметра зрачка

Линза AT LISA tri не зависима от диаметра зрачка (до 4,5 мм). Корригирующий аберрации асферический дизайн оптической части позволяет пациентам получить высокое качество остроты зрения при любых условиях освещенности на всех расстояниях. Сравнительный тест AT LISA tri 839 MP и других би- или трифокальных ИОЛ, проведенный ВВС США, показал, что AT LISA tri обеспечивает гораздо лучшее качество зрения на средних расстояниях даже в условиях пониженной освещенности (по данным Carl Zeiss Meditec, *рис. 4*).

Заключение

Последняя модель линзы AT LISA, AT LISA tri 839 MP обеспечивает уникальное асимметричное распределение света, позволяющее повысить предсказуемость клинико-функциональных результатов и удовлетворенность пациентов молодого возраста качеством зрения.

Внедрение нового поколения линз AT LISA

Трифокальная конструкция, обеспечивающая отличное качество зрения на среднем расстоянии без снижения остроты зрения вдаль и вблизи

Доминик Петрини

На сегодняшний день большинству пациентов, которым запланирована операция по поводу катаракты или удаления прозрачного хрусталика, угодить труднее, чем таким же пациентам в предыдущие десятилетия. Сейчас пациенты хотят получить высокие зрительные функции (как в молодости) при минимальном риске.

К счастью, современные модели ИОЛ и уровень развития хирургической техники позволяют удовлетворить возрастающие потребности пациентов. Одной из наиболее перспективных новинок является ИОЛ AT LISA tri 839 MP (Carl Zeiss Meditec). Это третье поколение линз, разработанных на основе хорошо известной и высококачественной платформы AT LISA, которая обеспечивает пациентам отличное качество зрения на всех расстояниях уже на следующий день после операции. Особенно важно отметить, что ИОЛ AT LISA tri заметно улучшает качество зрения на среднем расстоянии по сравнению со своими бифокальными предшественниками. Трифокальный дизайн данной линзы дает пациентам шанс отказаться от использования очков и вести привычный активный образ жизни.

Наш опыт имплантации более 100 бифокальных ИОЛ AT LISA показал, что в среднем данные остроты зрения на среднее расстояние с бифокальными линзами AT LISA составили 0,625, некорригированной остроты зрения (НКОЗ) вблизи – J2 (0,1 по шкале logRAD) и НКОЗ вдаль – 1,0. Пациенты были удовлетворены результатом операции, однако некоторые из них предъявляли жалобы на нечеткость зрения на среднем расстоянии.

Пациенты, которым имплантировали AT LISA tri, подобные жалобы не предъявляли. У 10 пациентов, принявших участие в начальном исследовании, НКОЗ на среднем расстоянии в среднем составила 0,8, а НКОЗ вблизи и вдаль были сопоставимы с аналогичными данными после имплантации бифокальных линз: 1,0 и J2 соответственно. На *рис. 1* изображен график отношения значений дефокуса к НКОЗ вблизи и вдаль при сравнении ИОЛ AT LISA tri и бифокальной линзы. Кривая значений дефокуса показывает, что AT LISA tri обеспечивает пациентам достоверное повышение НКОЗ на среднем расстоянии *(рис. 2)*.

Наличие четырех гаптических элементов позволяет линзе AT LISA tri занимать стабильное положение в капсульном мешке. Кроме того, трифокальный оптический дизайн не только обеспечивает глубину фокуса на дальнее, среднее и близкое расстояния, но и позволяет корригировать аберрации глаза, что увеличивает четкость и качество зрения на любой дистанции.

Показания: экстракция прозрачного хрусталика

Имплантация ИОЛ AT LISA tri, главным образом, показана после удаления прозрачного хрусталика. Как правило, возраст пациентов, которых направляют на эту операцию, составляет от 55 до 65 лет. Эти люди ведут активный образ жизни и достаточно длительно работают за компьютером. Они хотят отказаться от использования очков в повседневной жизни. Дизайн ИОЛ AT LISA tri позволяет получить более высокую остроту зрения на среднем расстоянии, чем при использовании бифокальной ИОЛ AT LISA или других моделей мультифокальных линз, без снижения качества зрения вблизи и вдаль.

Эту ИОЛ целесообразно имплантировать молодым пациентам по двум причинам. Во-первых, она обеспечивает качественное зрение независимо от диаметра зрачка. Как правило, у молодых пациентов с прозрачным хрусталиком зрачок более широкий, чем у пожилых пациентов с катарактой. Поэтому молодые пациенты нуждаются в имплантации такой линзы, которая обеспечит высокую остроту зрения даже в условиях пониженной освещенности. Во-вторых, пациенты молодого возраста с прозрачным хрусталиком ведут очень активный образ жизни и проводят длительное время в работе за компьютером, а конструкция ИОЛ AT LISA tri позволяет достичь более качественного зрения на среднем расстоянии, чем при использовании бифокальной AT LISA или других моделей мультифокальных линз.

Удовлетворенность пациентов

Очень важным фактором при выборе ИОЛ для имплантации является удовлетворенность пациентов результатами операции. Особенно это касается больных, которым запланирована экстракция про-

зрачного хрусталика, которые платят из своего кармана за линзу «премиум-класса». Степень удовлетворенности пациентов результатами, полученными после имплантации линзы AT LISA tri, высока даже у молодых пациентов с пресбиопией. Очевидно, что отличные послеоперационные результаты, полученные у этой категории больных, связаны с отсутствием дистрофических изменений на глазном дне.

Главное преимущество ИОЛ AT LISA tri, по мнению хирургов и пациентов, – это возможность обходиться без очков при работе за компьютером в течение длительного времени. Предыдущее поколение бифокальных линз AT LISA не могло обеспечить им такой же эффект. Основной принцип трифокальной линзы AT LISA – обеспечение четкого качества зрения на всех дистанциях. Это достигается благодаря оптике ИОЛ, которая имеет конструкцию, позволяющую корригировать аберрации глаза.

Кроме того, время зрительной адаптации с линзами AT LISA как бифокальной, так и трифокальной модели, максимально сокращено. Большинство пациентов уже на следующий день после операции не испытывают проблем с фокусировкой зрения на близкое, среднее и дальнее расстояния. Также больные не предъявляют жалоб на такие нежелательные зрительные нарушения, как послеоперационные «гало» или «глэр», что достаточно часто встречается при использовании бифокальных линз. Даже если эффект «гало» возникает после операции, он уменьшается со временем, полностью исчезая в среднем к одному месяцу или ранее.

Заключение

В настоящее время, я думаю, что главным показанием к имплантации ИОЛ AT LISA tri является экстракция прозрачного хрусталика. Пациенты, которые выбирают интраокулярную коррекцию рефракционных нарушений, ожидают, что смогут полностью отказаться от использования очков, а также повышения зрительных функций на всех расстояниях, поэтому необходимо отвечать их требованиям и имплантировать те модели ИОЛ, включая ИОЛ AT LISA tri, которые могут обеспечить желаемый послеоперационный результат.

AT LISA tri: ближе всех к естественной аккомодации

Использование трифокальной линзы данного дизайна позволяет добиться удовлетворенности пациента

Вольфрам Вехнер

Молодой и здоровый глаз с полным запасом аккомодации (более 15,0 дптр) может фокусироваться между дальней и ближайшей точками ясного видения приблизительно за 350 мс. В период от 40 до 50 лет объем аккомодации снижается до 2,0 дптр, а в возрасте 70 лет аккомодация уменьшается почти до 0 дптр. Таким образом, люди теряют способность быстро и легко фокусировать взгляд между изображениями на разных расстояниях.

Существует несколько способов компенсации потери аккомодации:

1) очковая коррекция с использованием бифокальных (для чтения) или прогрессивных линз;

2) использование мультифокальных контактных линз;

3) лазерная коррекция зрения (ЛАЗИК или пресби-ЛАЗИК);

4) удаление прозрачного хрусталика (ленсэктомия) с имплантацией корригирующих пресбиопию ИОЛ.

Ни один из этих методов не является полноценным решением коррекции пресбиопии и компенсации потери аккомодации, что связано со старением организма. Лучшей альтернативой естественному хрусталику у пациентов пресбиопического возраста является имплантация AT LISA tri 839 MP (Carl Zeiss Meditec).

Ленсэктомия, хирургия катаракты

Предшественником ИОЛ AT LISA tri является бифокальная линза AT LISA, которая обеспечивает распределение света только на близкое и дальнее расстояния. ИОЛ AT LISA tri обеспечивает распределение света на 3 дистанции, соответственно каждому диапазону остроты зрения. Эту линзу мы имплантировали более чем 30 пациентам *(рис. 1)*. В большинстве случаев они не чувствовали разницы зрительных функций до и после имплантации ИОЛ AT LISA tri до возникновения признаков пресбиопии, так как

ZEISS AT LISA®tri 839MP - первая трифокальная интраокулярная линза

ZEISS
We make it visible.



Уникальное асимметричное распределение света между фокусами на дальнем, среднем и ближнем расстоянии с интенсивностью 50%, 20% и 30%.

Инновационный дифракционный профиль не имеет острых углов, что гарантирует идеальное качество оптического изображения при меньшем рассеивании света.

Оптические свойства линзы не зависят от размера зрачка.

Асферическая поверхность коррегирующая аберрации.

Аддидация для зрения: на близком расстоянии +3,33D; на среднем - +1,66D.

www.optecgroup.com www.iol-zeiss.com

8-800-2000-567
Звонки по России бесплатно

На правах рекламы

ОПТЭК
Объединяя решения

объем аккомодации глаза с ИОЛ практически не отличался.

Имплантация ИОЛ AT LISA tri может быть вариантом коррекции пресбиопии после удаления прозрачного хрусталика или экстракции катаракты. Причиной выбора этой линзы пациентам с пресбиопией является возможность обеспечить качественное зрение на среднем расстоянии. Это особенно актуально для молодых пациентов, которые еще продолжают работать и проводят много времени за компьютером, но не хотят пользоваться очками.

Задачи, поставленные пациентом

У каждого пациента свой уникальный набор зрительных потребностей, и мы должны подходить к их лечению индивидуально, с учетом этих потребностей. Среди моих пациентов есть пожилые люди пенсионного возраста и те, которые продолжают работать, в том числе за компьютером; есть такие, которые редко им пользуется или не использует вообще; есть люди, которые часто управляют автомобилем в ночное время, а также те, которые никогда не водили машину. Пациенты, чьи жизненные пути так различны, могут быть одинаково довольны результатом имплантации ИОЛ, если до операции правильно проинформировать об их выборе.

Как показывает опыт, молодые пациенты получают максимальную выгоду от имплантации корригирующих пресбиопию ИОЛ, так как они обеспечивают почти полный объем аккомодации. Это качество данных линз дает возможность достижения высокой остроты зрения на близком, среднем и дальнем расстояниях. С другой стороны, пожилые пациенты могут также наслаждаться успешным результатом имплантации корригирующих пресбиопию ИОЛ, а именно, AT LISA tri, так как этап зрительной адаптации завершается в рекордно короткие сроки. Пожилые пациенты часто нуждаются в дополнительном времени, может быть, неделях, чтобы почувствовать удобство и комфорт от их «новой» зрительной системы после имплантации бифокальных или трифокальных линз.

Знание о зрительных потребностях пациента поможет хирургу выбрать оптимальный метод лечения, который обеспечит необходимый результат после проведенной хирургической операции. Как показывает опыт, ИОЛ AT LISA tri является одной из тех уникальных линз, которые целесообразно имплантировать большинству пациентов, независимо от образа жизни и возраста.

Удовлетворенность пациентов

Одна из причин, по которой я расширяю показания к имплантации ИОЛ AT LISA tri, – это высокая степень удовлетворенности пациентов качеством зрительных функций после проведенной операции. Как правило, они не предъявляют жалоб на возникновение нежелательных оптических эффектов, таких как «гало» и «глэр». Я всегда предупреждаю больных о возможности возникновения таких эффектов после операции и объясняю, что это связано с конструкцией корригирующих пресбиопию линз. Если эффект «гало» окажется выраженным в послеоперационном периоде, пациенты будут знать, что это такое, и что этот феномен будет уменьшаться с течением времени по мере того, как глаз будет адаптироваться к новой оптической системе глаза.

Как показывает опыт, пациенты с гиперметропией быстро адаптируются после имплантации AT LISA tri, в то время как пациенты с миопией высокой степени нуждаются в более длительном периоде (до 2-3 месяцев) для адаптации к трифокальности. Видимо, это связано с тем, что пациенты с миопией величиной -7,0 или -6,0 дптр не используют очки при работе на близком расстоянии.

Очень важно рассказать пациенту до операции, что ему ожидать после хирургического вмешательства. Я всегда спрашиваю пациента, хочет ли он полностью отказаться от использования очков после операции или считает возможным пользоваться ими для чтения. Это важный фактор в определении показаний к имплантации мультифокальной ИОЛ, такой как AT LISA tri. Я подробно рассказываю о преимуществах и особенностях, связанных с этими линзами (например, о возможном возникновении нежелательных оптических эффектов), о необходимом времени зрительной адаптации к ним. Это особенно важно объяснить больным пожилого возраста, так как они больше других нуждаются в более длительном периоде для адаптации к «новому» зрению.

Заключение

На сегодняшний день ни одна технология не является идеальным решением в коррекции пресбиопии, однако имплантация ИОЛ AT LISA tri – лучшая альтернатива для пациентов. Ни одна другая модель линзы не обеспечит такое бескомпромиссное качество зрения на близком, среднем и дальнем расстояниях.

Cataract and Refractive Surgery Today (Suppl.).– 2012 (March).– P. 1-10.

Эволюция методики передней капсулотомии

E. Stodola. Innovations in capsulorhexis // EyeWorld.– 2014.– Vol. 10.– No 2.– P. 38-39.

Внедрение в клиническую практику факоэмульсификации и капсулорексиса изменили методику экстракции катаракты. Но надо отметить, что техника капсулотомии также претерпела изменения в течение последних нескольких десятков лет. По мнению доктора Gimbel, появление методики капсулорексиса явилось эволюцией процедуры вскрытия передней капсулы хрусталика. В начале была разработана техника проведения капсулотомии по принципу «рождественской елки», затем доктор Charles Kelman разработал методику по принципу вскрытия «консервной банки», далее капсулотомию проводили путем нанесения V-образных надрезов, что увеличивало риск дислокации хрусталика в полость стекловидного тела во время выполнения факоэмульсификации.

Возможность формирования радиальных разрывов в передней капсуле побудила доктора Gimbel в 1984 г. объединить множественные концентрические надрезы передней капсулы в круг для избежания формирования V-образного отверстия. Использование вискоэластичных препаратов в хирургии катаракты позволило усовершенствовать методику капсулотомии.

До 1983 г. большинство хирургов предпочитало имплантировать интраокулярную линзу (ИОЛ) в цилиарную борозду, и лишь небольшое количество врачей – в капсульный мешок. К 1984 г. большее количество хирургов смогли оценить преимущества имплантации ИОЛ в капсульный мешок, хотя не редки были случаи, когда один из опорных элементов ИОЛ после имплантации находился за пределами капсульного мешка. Причиной такой асимметричной имплантации были разрывы капсулы после проведения капсулотомии по методике «вскрытия консервной банки».

Рис. Сравнение формирования отверстия НКК по стандартной методике и с помощью фемтосекундного лазера. Лазер позволяет сформировать отверстие с более ровным краем и точно в центре передней капсулы

Доктор Neuhann разработал Д-образную капсулотомию. Сверху на протяжении 180° капсулу вскрывали по методике «консервной банки», а затем выполняли разрыв в горизонтальном направлении до соединения точек в зоне 3 и 9 часов. Эта методика уменьшала вероятность дислокации опорного элемента ИОЛ, но не гарантировала правильную имплантацию ИОЛ. Доктор Neuhann понимал, что необходимо изыскать возможность выполнения контролируемого вскрытия передней капсулы по окружности 360°. В 1984 г. он оперировал пациента с пигментным ретинитом. Вскрыть переднюю капсулу по методике «консервной банки» не удалось из-за фиброзных изменений, избыточное давление на переднюю капсулу могло вызвать дислокацию хрусталика в полость стекловидного тела. Доктор Neuhann перфорировал переднюю капсулу кератомом, захватил край капсулы пинцетом и под прикрытием вискоэластичного препарата сформировал круглое отверстие в капсуле. Это был первый случай проведения непрерывного кругового капсулорексиса (НКК). Поскольку вискоэластик не всегда был под рукой, доктор Neuhann разработал методику НКК при подаче ирригационного раствора в переднюю камеру.

В 1985 г. доктор Gimbel представил свою методику, которая заключалась в объединении нескольких перфораций на передней капсуле в один разрыв с помощью капсулотома. Доктор Neuhann разработал технику выполнения НКК при подаче ирригационного раствора с помощью иглы-капсулотома. Эта техника получила название «капсулорексис», поскольку капсулу ско-

рее разрывали, а не разрезали. За последние 30 лет методика выполнения НКК практически не изменилась. Разработка более качественных вискоэластичных препаратов и окрашивание передней капсулы трипановым синим у пациентов с молочной катарактой облегчили выполнение НКК. Кроме того, появилась возможность использовать пинцет для формирования отверстия, а для вскрытия фиброзной капсулы – лезвие Fugo.

В последнее время переднюю капсулотомию выполняют с использованием фемтосекундного лазера, во время которой хирурги частично вернулись к методике «вскрытия консервной банки» *(см. рис.)*.

Эволюция передней капсулотомии обеспечила разработку новых методик экстракции катаракты, в частности, «divide and conquer», поскольку бурую катаракту невозможно удалить, прежде не фрагменировав ядро хрусталика, а это возможно только при наличии большого отверстия в передней капсуле.

КНИГИ

Ободов В.А.

Травматические дакриоциститы и облитерации слезоотводящих путей

Травматические дакриоциститы и облитерации слезоотводящих путей: Практическое руководство / Ободов В.А. – М.: Изд-во «Офтальмология», 2015. – 80 с.

В монографии представлен авторский практический опыт применения различных диагностических и эндоскопических методов при травматических дакриоциститах и облитерациях слезоотводящих путей, в т.ч. и у детей. Разработаны стандарты обследования пациентов, нуждающихся в реконструктивно-пластических операциях на слезоотводящих путях. В работе приведены общепринятые и собственные схемы решения различных проблем слезоотведения после травм и неоднократных неудачных хирургических вмешательств, которые фактически переходят в разряд посттравматических. Сформулированы принципы лечения травматических дакриоциститов в зависимости от положения, размеров, дислокаций слезного мешка: предложены новые малоинвазивные методики лакориностомии при посттравматических деформациях внутреннего угла глазной щели с непроходимостью слезных канальцев и носослезного протока. Обсуждение и решение проблем слезоотведения должны улучшить качество реабилитации пациентов с поражениями слезоотводящих путей при травмах.

Адрес издательства «Офтальмология»:
127486, Москва, Бескудниковский бульвар, д. 59А.
Тел.: 8 (499) 488-89-25. Факс: 8 (499) 488-84-09.
E-mail: publish_mntk@mail.ru

БРОКСИНАК®

бромфенак 0,09%

ОСТАНОВИТ ГЛАЗНОЕ ВОСПАЛЕНИЕ В ОДНО КАСАНИЕ

Применение 1 раз в день

- Мощный противовоспалительный эффект
- Быстрое купирование боли
- Удобный режим дозирования 1 раз в сутки

ООО «Сентисс Рус»
111033, Москва, Золоторожский вал, д. 11, стр. 21
Тел.: 8 495 229-76-63. Факс: 8 495 229-76-64

SENTISS
Ясный взгляд на будущее

Повышение стандартов катарактальной хирургии

«Настало время позволить концепции так называемых «премиальных» ИОЛ для катарактальной хирургии «умереть естественной смертью», – продекларировал с трибуны д-р Кейки Р. Мехта в ходе Конгресса Европейского общества катарактальных и рефракционных хирургов (ESCRS), прошедшем в Амстердаме (Нидерланды) в сентябре 2013 г.

По мнению докладчика, в клинической практике не существует четкого определения «премиальной» катарактальной хирургии. Этот термин означает лишь то, что медицинская страховка не покрывает дополнительные расходы на улучшенную модель ИОЛ. Или же то, что хирургические инструменты для сверхмалого разреза превышают стоимость «стандартного» хирургического подхода, предполагающего использование обычной монофокальной ИОЛ.

«Следуя данной логике, отсутствие страховки делает любую ИОЛ «премиальной», – считает д-р Мехта, главный хирург Международного глазного института Мехты, (г. Мумбай, Индия). – Этот термин вводит пациентов в заблуждение.

Пациент должен быть уверен, что проведение более сложной хирургии, с использованием более продвинутых линз и оборудования, это не «премиальная», а рациональная хирургия. Выбор лучшего.

Однако перед нами стоит сложная задача – помочь пациентам принять тот факт, что если они хотят более качественное и высокое зрение без сопутствующих аберраций то им следует выбирать наилучшую из имеющихся линз.

Что следует сделать, так это увидеть в таких «премиальных» ИОЛ нечто реально необходимое. Объяснить, что существует три функциональные дистанции зрения. Стандартная ИОЛ позволяет пациентам видеть лишь на одной из этих дистанций, а «премиальная» может обеспечить все три».

«Чтобы заручиться доверием пациента, вы должны, прежде всего, верить сами себе. Чтобы помочь своим пациентам, вы должны верить в преимущества технологии и вашу способность их обеспечить.

Это также относится и к вашим сотрудникам. От первого визита к оптометристу до посещения операционной, каждый член команды должен быть полностью информирован о возможных моделях ИОЛ и способен рассказать об их свойствах пациентам. Вне зависимости от того, насколько хороши «премиальные» ИОЛ, в целом проблемы хирурга только возрастают. Ведь чем выше цена линзы, тем выше ожидания пациента», – сообщил д-р Мехта.

«Будьте осторожны с пациентами, имеющими нереалистичные ожидания. Подчеркивайте, что зрение улучшится через некоторое время, настраивайте их на реалистичный лад, – рекомендует доктор Мехта. – Объясните больному, что в послеоперационном периоде могут наблюдаться аберрации, а для некоторых видов деятельности могут потребоваться очки. Но подчеркивайте исключительно положительные стороны функционального зрения в течение всего дня в противовес трудностям при вождении на протяжении одного часа вечером. Время – это ваша лучшая инвестиция». Также докладчик посоветовал меньше обещать и больше делать.

«Но нужно осознавать, что нельзя полностью избежать недовольных пациентов.

Современные социальные сети – это обширное пространство, служащее полем для выражения недовольства. Поэтому постарайтесь изменить к лучшему данную ситуацию и мотивируйте довольных пациентов более широко высказывать свою удовлетворенность в

Твиттере или Фейсбуке. В особенности помогайте пациентам поверить, что это они «премиальны», и именно их глаза заслуживают самого «премиального» зрения, которое только вы можете им предложить. Высокое зрение – это вовсе не премиальное, а самое необходимое зрение», – заключил д-р Мета. ■

Создание искусственной роговицы при помощи биоинженерных технологий

По словам Альвены Куреши (Alvena Kureshi), в настоящее время имеются способы для надежного культивирования и выделения стволовых клеток из тканевых культур клеток роговичной стромы длительного хранения. И это открывает возможности для разработки новых видов клеточной и тканевой терапии, предназначенной для лечения ряда заболеваний роговицы.

«В настоящее время мы можем выделять эти стволовые клетки из кератоцитов, которые представляют собой клеточную популяцию, весьма полезную для биоинженерных разработок роговичной стромы и, возможно, для клеточной терапии рубцовых процессов в роговице», – сообщила д-р Куреши, работающая в Университетском колледже (Лондон), в докладе на 5-м Конгрессе EuCornea, прошедшем в столице Великобритании. «Роговичная слепота остается одной из основных причин обратимой и поддающейся лечению потери зрения, которую наблюдают офтальмологи во всем мире, – отметила д-р Куреши. – При этом широко распространенными явлениями являются нехватка доноров и проблемы, связанные с иммунным отторжением пересаженной роговицы, что побуждает ведущих исследователей искать альтернативные методы лечения.

В настоящее время самый распространенный подход заключается в восстановлении зрения при рубцевании роговицы путем хирургической замены стромы роговицы аллогенной донорской тканью. Однако объемы и доступность донорских роговиц сокращаются во всем мире. И, как ожидается, это сокращение будет продолжаться в силу широкой распространенности керато-рефракционной хирургии, которая, к сожалению, делает роговицу не пригодной для трансплантации».

Исследование, проведенное д-ром Куреши в сотрудничестве с профессором Джимом Фунденбургом (Jim Funderburgh) из Питтсбургского университета, было сконцентрировано на использовании терапии стволовыми клетками, обеспечивающей восстановление или замену помутневшей стромы роговицы. «В этом случае главной задачей было использовать клетки, которые являются нативными по отношению к строме роговицы, поэтому вначале мы стремились выяснить, какие именно клетки идеально подойдут для этих целей», – добавила она.

Клетки-предшественницы

Стромальные стволовые клетки были определены как клетки-предшественницы кератоцитов, они также поддерживают популяцию лимбальных эпителиальных стволовых клеток человека (LESCs), которые играют принципиально важную роль в функционировании глазной поверхности. Кератоциты являются основной клеточной популяцией, отвечающей за синтез и функционирование организованной ультраструктуры стромы, что имеет принципиально важное значение для обеспечения ее прозрачности.

«Эти стромальные стоволовые клетки обладают большим терапевтическим потенциалом, – также заметила д-р Куреши. – В отличие от кератоцитов, которые сложно культивировать in vitro, поскольку они быстро превращаются в фибробласты при попытке их вырастить, репликация корнеальных стромальных стволовых клеток не сопровождается потерей способности к дифференциации. А это значит, что мы могли бы культивировать эти клетки в больших количествах, а затем дифференцировать их в кератоциты, создавая 1 клеточную популяцию, весьма полезную для биоинженерии корнеальной стромы».

«Кроме того, эти клетки могли бы использоваться в качестве непосредственно клеточной терапии при рубцевании роговицы, – отметила д-р Куреши. – Недавние исследования на модели рубцевания у мышей показали, что эти клетки способны восстанавливать структуру коллагеновых фибрилл и их прозрачность при внедрении в корнеальную строму люмикан-дефицитных мышей. И при этом исследователи не наблюдали иммунного отторжения», – добавила она.

Изучив вопросы, касающиеся изолирования и выращивания корнеальных стромальных стволовых клеток, д-р Куреши установила, что эти клетки также способны выживать при длительном хранении и успешно дифференцироваться в кератоциты.

Что же касается системы доставки клеток, д-р Куреши предложила использовать усовершенствованную систему спрессованных коллагеновых гелей, получаемых в результате процесса, известного под названием «реальная архитектура для 3D-тканей» (RAFT, TAP Biosystems). Для получения 3D клеточных культур, смесь коллагена, клеток и других реагентов при помощи микропипетки помещают в лунки планшетов и инкубируют 15 минут для того, чтобы получить коллагеновый гидрогель.

Затем планшет для RAFT-технологии с набором биосовместимых абсорбентов помещают поверх геля на 15 минут; контролируемый объем жидкости удаляют из гидрогеля, клетки оказываются «инкапсулированными» в коллагене и равномерно распределяются по нему.

По словам д-ра Куреши, хотя первоначально RAFT-технология не отличалась устойчивостью и высокой воспроизводимостью, её дальнейшая разработка совместно с компанией TAP Biosystems привела к созданию модифицированного подхода, позволяющего создать системы доставки с использованием планшетов более устойчивыми и воспроизводимыми. И, что очень важно, этот процесс отвечает требованиям надлежащей производственной практики (GMP)», – отметила она.

«Мы видоизменили систему RAFT в целях повышения ее применимости для клинических целей; в настоящее время налажено промышленное производство наборов с коллагеном I-го типа и нейтрализующими растворами. Изначально использовавшиеся бумажные плунжеры заменены гидрофильными пористыми абсорбентами, которые гораздо меньше крошатся, в силу чего больше подходят для использования в чистых помещениях, где проводится имплантация клеток пациентам», – отметила д-р Куреши в конце выступления. ■

Потеря эндотелиальных клеток после кератопластики

Потеря эндотелиальных клеток (ЭК) является важным критерием оценки результативности кератопластики, так как показывает успешность выполнения операции и используется для прогнозирования выживаемости пересаженной ткани. Однако, по мнению д-ра Изабель Дапена, при интерпретации данных о потере ЭК после различных технологий кератопластики следует учитывать ряд ограничений, влияющих на точность самой диагностической методики подсчета эндотелиальных клеток.

В докладе на симпозиуме по новым тенденциям в трансплантации эндотелия роговицы, состоявшемся на 5-м Конгрессе EuCornea в Лондоне, д-р Дапена рассмотрела факторы, которые могут оказывать влияние на данные плотности эндотелиальных клеток (ПЭК). В заключении она отметила, что представленные данные по потере ЭК после трансплантации десцеметовой мембраны (ТДМ, англ. DMEK), так же, как и других видов эндотелиальной кератопластики, могут быть завышены по сравнению с истинной потерей.

«Потерю ЭК при эндотелиальной кератопластике в основном связывают с манипуляциями донорской тканью во время операции. При выполнении ТДМ с использованием стандартизированной хирургической методики, подразумевающей отсутствие прямого контакта инструментов с эндотелиальными клетками, мы ожидали получить меньшую потерю ЭК, чем при проведении операции задней послойной кератопластики (Descemet stripping endothelial keratoplasty).

К нашему удивлению, мы обнаружили, что при выполнении нами ТДМ, потеря ПЭК на шестой месяц после операции составляла от 30 до 34%. И это соответствует степени потери ЭК при использовании других техник эндотелиальной кератопластики. Таким образом, мы полагаем, что помимо хирургической

техники, должны быть и другие факторы, оказывающие влияние на данные обследований и объясняющие полученный результат», – отметила д-р Дапена, работающая в Роговичной клинике доктора Геррита Меллеса в Нидерландском институте инновационной глазной хирургии (г. Роттердам, Нидерланды).

Методы исследования

Обсуждая возможные факторы, оказывающие влияние на полученные данные, д-р Дапена отметила, что существуют ограничения методов изучения ПЭК. Методики исходного измерения ПЭК, используемые в глазном банке при обследовании донорской ткани, как правило, завышают данные количества клеток. Дополнительными источниками ошибок в ходе послеоперационных измерений могут быть как использование различных методологий и различных приборов, так и выполнение исследований различными операторами.

Следующим моментом, который необходимо учитывать при оценке ПЭК, является тот факт, что ПЭК определяется всеми моделями приборов в центральной зоне роговицы. В послеоперационном периоде может наблюдаться миграция эндотелиальных клеток из центра к периферии роговицы. И это может приводить к завышению показателя потери ЭК в центральной зоне роговицы.

Изменение гидратации стромы после кератопластики также может приводить к завышению данных потери ПЭК, так как при уменьшении отека увеличивается площадь задней поверхности роговицы реципиента.

Д-р Дапена объясняет этот феномен следующим образом: задняя строма гидратируется легче, чем передние слои роговицы, а при увеличении толщины задних слоев роговицы её задняя поверхность становится более плоской.

При дегидратации роговицы после кератопластики задняя её поверхность становится более крутой, что приводит к увеличению длины дуги от лимба до лимба по задней поверхности. Поскольку трансплантат крепится к задней поверхности роговицы, часть эндотелиальных клеток может не попасть в фиксированную область обследования (окно измерения) зеркального микроскопа. Таким образом, меньшее количество клеток попадает в область для подсчета клеток, хотя их общее количество в реальности практически не изменились.

Д-р Дапена с коллегами недавно опубликовали статью, посвященную разработанной ими методике исследования влияния механизма дегидратации роговицы после ТДМ и влияния площади задней поверхности роговицы на определение потери эндотелиальных клеток (Quilendrino R et al, Curr Eye Res. 2013; 38(2): 260-5).

Модель была создана на основе данных, полученных в ходе исследования 25 глаз, на которых провели ТДМ. Данные обследований включали измерения центральной толщины роговицы, определение математической модели для ПЭК и данные пахиметрии на протяжении шести месяцев послеоперационного периода.

Анализ результатов показал, что уменьшение отека роговицы привело к увеличению на 8,6% площади задней поверхности роговицы, что составляет примерно четверть (25%) от полученной в среднем 34%-ной потери ПЭК в течение первых 6 месяцев после операции.

«В соответствии с этими находками увеличение площади в задней поверхности роговицы в результате послеоперационной дегидратации стромы может привести к завышению фактической потери эндотелиальных клеток на 8%», – подчеркнула д-р Дапена. ■

Интраокулярные линзы, предназначенные для фемтосекундной хирургии катаракты

Интраокулярные линзы (ИОЛ), использующие принцип фиксации оптики в циркулярном отверстии в передней капсуле, выполняемой в ходе хирургии катаракты с фемтолазерным сопровождением, в настоящее время проходят клинические испытания. Эта информация была представлена в докладе на

XXXII Конгрессе Европейского общества катарактальных и рефракционных хирургов (ESCRS), прошедшем в Лондоне.

Захват края капсулотомического отверстия периферической канавкой в оптике линзы может сделать её положение более стабильным и более предсказуемыми, а также устранить негативные дисфотопсии. Последние отмечаются при размещении ИОЛ внутри капсульного мешка.

Д-р Людгер Ханнекен (г. Кёльн, Германия) сообщил о своем опыте работы с линзой модели LENTIS (компания Oculentis). Он в ходе первого этапа исследований на человеке выполнил три имплантации. Линза данной модели имеет специальную конструкцию клипсы, которая фиксирует ИОЛ в капсулотомическом отверстии.

«Два больших продольных гаптических элемента и два меньших поперечных, расположенных спереди, гарантируют, что линза будет надежно фиксирована. Асферическая оптика линзы сконструирована таким образом, чтобы быть нейтральной в отношении аберраций, она имеет диаметр 5,7 мм, а общий диаметр задних гаптических элементов составляет 10,5 мм.

Потенциальные преимущества включают в себя точную центровку линзы, а также большую устойчивость к дислокации, наклону и повороту. Это может привести к большей предсказуемости размещения линзы и её стабильности, потенциально улучшая рефракционные результаты. Стабильность и точность размещения может повысить результативность мультифокальных, торических линз и линз с увеличенной глубиной фокуса.

Линза была имплантирована через 2,2 мм разрез и потребовала некоторых дополнительных манипуляций для позиционирования одновременно внутри и снаружи капсульного мешка. Хотя это звучит и даже выглядит на видео несколько сложным, но устанавливать эту линзу в окончательное положение было нетрудно», – сообщил д-р Ханнекен.

Идеальная центрация была достигнута со всеми тремя линзами. Не было выявлено никаких интраоперационных осложнений. Период обучения технике имплантации достаточно короткий. Д-р Ханнекен также подчеркнул, что весь вискоэластик должен быть полностью вымыт из капсульного мешка перед имплантацией, так как линза полностью заполняет собой капсульную сумку.

Открытое проспективное многоцентровое международное исследование линзы LENTIS в настоящее время проводится совместно с д-ром Гердом Ауфартом (г. Гейдельберг, Германия), который выступает в качестве основного следователя.

Анти-дисфотопсические ИОЛ

В докладе на похожую тему д-р Сэмюэл Маскет (г. Лос-Анджелес, США) описал ИОЛ, предназначенную для предотвращения негативных дисфотопсий (НД). Данный феномен, который докладчик образно сравнил с лошадиными шорами, заключается в появлении тени на периферии поля зрения примерно у 15% пациентов сразу после операции. В последующем от 1 до 3% пациентов предъявляли стойкие жалобы на НД. Этот феномен может быть основной причиной жалоб и недовольства больного после, казалось бы, идеально выполненной операции.

Клинический опыт д-ра Маскета показал, что НД можно устранять, переместив оптику ИОЛ кпереди и расположив на отверстии переднего капсулорексиса. Ещё одним вариантом является имплантация дополнительной линзы в капсульный мешок по технологии «piggyback» или же второй линзы, фиксирующейся в цилиарной борозде.

В отличие от этого, замена линзы с повторной имплантацией в капсульную сумку крайне редко устраняет дисфотопсии. И этот факт заставил д-ра Маскета предположить, что основным источником НД является листок передней капсулы, который перекрывает периферию оптики линзы.

«В конструкции линзы, предложенной д-ром Маскетом, на периферии передней части оптики расположена канавка, что позволяет осуществить захват оптикой линзы край передней капсулотомии. Эта особенность конструкции имеет гидрофобная акриловая линза модели Morcher 90C, которая в настоящее время имплантирована в 12 человеческих глаз», – сказал д-р Маскет.

«Д-р Буркхард Дик (г. Бохум, Германия) имплантировал шесть линз, используя фемтолазерную систему Catalys (AMO). Он выполнял капсулотомию диаметром 4,9 мм и имплантировал линзу через 2,4 мм роговичный разрез, – сказал д-р Маскет. – Несмотря на тот факт, что дизайн ИОЛ отлично подходит для фемтосекундной лазерной капсулотомии, линза также может быть имплантирована в соразмерный капсулорексис, выполненный мануально. Д-р Оливер Финдл (г. Вена, Австрия) также успешно имплантировал шесть линз, используя систему Callisto (Zeiss) для контроля диаметра мануального капсулорексиса.

Через три месяца после операции ни на одном из оперированных 12 глаз не отмечали дисфотопсий, контакт передней поверхности оптики с радужкой также отсутствовал».

Клинический опыт и экспертная оценка литературы показывает, что НД могут быть предотвращены или уменьшены, если оптический край ИОЛ перекрывает капсулотомию. Линза модели Morcher 90C предназначена именно для этого. ■

Техника и результаты эндотелиальной кератопластики

В ходе продолжающейся на протяжении долгого времени дискуссии по поводу того, какой же технике эндотелиальной кератопластики должны отдать предпочтение роговичные хирурги, д-р Массимо Бусин придерживается компромиссной точки зрения. На 5-м Конгрессе EuCornea, прошедшем в Лондоне (Великобритания), д-р Бусин выступил в поддержку методики ультратонкой ЗАПК (УТ-ЗПАК) за ее способность дать все лучшее, что есть у технологии ЗАПК (DSAEK – Descemet's stripping automated endothelial keratoplasty – автоматизированная эндотелиальная кератопластика с удалением десцеметовой мембраны) и у ПДМ (DMEK – Descemet's membrane endothelial keratoplasty – пересадка десцеметовой мембраны вместе с эндотелием).

«In medio stat virtus (лат.) – в середине стоит добродетель», – сказал д-р Бусин, цитируя Аристотеля и Горация. «УТ-ЗАПК обладает преимуществами ПДМ по сравнению с традиционной ЗАПК в отношении более быстрой зрительной реабилитации, более высоких результатов остроты зрения, а также снижения риска иммунологически опосредованного отторжения трансплантата. В то же время УТ-ЗАПК технически проще, чем операция ПДМ, и сводит к минимуму все виды послеоперационных осложнений».

По словам д-ра Бусина, лучшее качество интрефейса и оптических свойств ткани роговицы во всех случаях – это те причины, почему УТ-ЗАПК обеспечивает лучшие результаты по остроте зрения, чем обычная ЗАПК. Он также подчеркнул, что центральная толщина трансплантата – вовсе не единственный значимый параметр.

«По-видимому, сам факт обеспечения наименьшей центральной толщины трансплантата не является единственным существенным фактором, ответственным за качество оптики трансплантата при ЗАПК. Сами оптические свойства остаточных слоев стромы, непосредственно прилежащих к десцеметовой мембране, – вот причина, почему трансплантат с так называемым «хорошим» стромальным компонентом способен обеспечивать остроту зрения 1,0 (20/20). При этом регулярность поверхности стромы и плоскостная конфигурация пересаживаемого трансплантата также должны быть приняты во внимание», – сказал д-р Бусин, профессор офтальмологии, работающий в клинике Villa Igea (г. Форли, Италия).

«Таким образом, роговичным хирургам, выступающим в защиту операции ПДМ из-за ее лучших результатов по остроте зрения, не следует сравнивать ПДМ с ЗАПК вообще. Более корректно сравнивать данную операцию с «хорошей» ЗАПК, которой является ЗАПК с использованием ультратонкого трансплантата со стромальным компонентом «хорошего» качества».

Д-р Бусин привел сравнение ПДМ и «хорошей» ЗАПК, используя данные из собственной серии операций УТ-ЗАПК.

Первым рассматриваемым им критерием была острота зрения пациентов с коррекцией (BSCVA) на сроке наблюдения 1 год, среди глаз с потенциальной остротой зрения, равной 1,0 (20/20). Он сообщил, что среди оперированных УТ-ЗАПК у 39% пациентов была достигнута максимальная корригированная острота зрения ≥1,0, 71% пациентов видел ≥0,8, и 95% достигли ≥0,66.

Аналогичные значения максимальной корригированной остроты зрения после ПДМ составляла 41, 80 и 98% соответственно. Процент потери эндотелиальных клеток в группах УТ-ЗАПК и ПДМ также был схожим (34 и 36% соответственно).

Представляя данные о скорости восстановления зрения, д-р Бусин подчеркнул, что УТ-ЗАПК имел явное преимущество перед методом ЗАПК. Хотя средние значения остроты зрения с коррекцией на сроках три и шесть месяцев были немного лучше после ПДМ, чем после УТ-ЗАПК. Также д-р Бусин отметил, что средние значения остроты зрения, измеренной по методике logMAR (логарифм минимального угла разрешения), были выше в группе ПДМ – 0,51, по сравнению с группой УТ-ЗАПК – 0,76.

Группа пациентов, которым проведена УТ-ЗАПК, имела лучшие показатели по сравнению с аналогичной группой ПДМ (факичные глаза со средней предоперационной наилучшей остротой зрения 0,55 в единицах logMAR), в дальнейшем больные группы УТ-ЗАПК достигли более высокой остроты зрения и в более короткие сроки.

«Я убежден, что именно предоперационное состояние пациента, а не тонкий слой стромы дает разницу в результатах остроты зрения», – сказал д-р Бусин.

Результаты д-ра Бусина с УТ-ЗАПК также не подтверждают обеспокоенности по поводу повышенного риска иммунологического отторжения при ЗАПК по сравнению с ПДМ. Хотя при этом докладчик особо подчеркнул важность соответствующей кортикостероидной терапии в послеоперационном периоде.

Он сообщил, что кумулятивная вероятность иммунологического отторжения по Каплан-Мейеру составляет 2,5% после УТ-ЗАПК на сроке наблюдения один и два года, 1% для ПДМ на обоих последующих интервалах и 6 и 10% на сроках один и два года соответственно после ЗАПК обычного типа.

«Численно процент отторжения для УТ-ЗАПК в два раза выше, чем при ПДМ, но разница представляет собой лишь один дополнительный случай отторжения на 100 пациентов в год. И если мы рассмотрим также и другие возможные осложнения, в том числе необходимость введения воздуха, первичной несостоятельности и потерю ткани вследствие ее дефектов, возникающих при выкраивании, то УТ-ЗАПК достаточно благоприятна при сравнении с ПДМ», – сказал д-р Бусин.

В серии УТ-ЗАПК у больных с дистрофией Фукса или артифакичной буллезной кератопатией в 3% случаев было необходимо введение воздуха, в то время как первичная несостоятельность и потеря ткани произошли всего в 1% случаев. Данные серии ПДМ демонстрируют частоту необходимости дополнительного введения воздуха между 17 и 77%, уровень первичной несостоятельности – 9% и уровень потери ткани – до 13%.

Также д-р Бусин объяснил, что для забора трансплантата для УТ-ЗАПК могут быть использованы различные техники. Первоначально он использовал технику двойного прохода с применением микрокератома, снабженного головкой поворотного типа.

«Точная толщина не может быть достигнута после однократного прохода из-за тенденции инструмента вначале реза проводить разрез на большей глубине. Чтобы компенсировать этот эффект, второй проход должен быть выполнен в направлении, противоположном первому», – объясняет он.

Теперь с введением новых линейных микрокератомов, которые делают рез на одинаковой глубине на всем его протяжении, д-р Бусин готовит трансплантаты для УТ-ЗАПК с применением техники одиночного прохода. ■

Разрыв капсулы хрусталика

Несмотря на то, что разрыв задней капсулы хрусталика остается одним из наиболее распространенных осложнений, возникающих во время операции по поводу катаракты, риск его развития можно снизить, применяя правильную стратегию. Как отметил д-р Оливер Финдл (Oliver Findl), особенно это важно в процессе обучения офтальмологов.

«Разрыв задней капсулы хрусталика ассоциируется с необходимостью дополнительных манипуляций в ходе операции, а также с увеличением числа контрольных осмотров и, что особенно важно, с повышением частоты послеоперационных осложнений. В широком смысле его рассматривают как эталонное осложнение, позволяющее выносить суждение о качестве хирургии катаракты», – сообщил д-р Финдл делегатам симпозиума, проводимого совместно обществами ESCRS и EURETINA во время XXXII Конгресса ESCRS в Лондоне.

Согласно приведенным данным, в ходе крупных клинических исследований нарушение целостности задней капсулы наблюдали примерно у 1,9% пациентов; при этом в целом ряде исследований было отмечено существенное повышение этого показателя у обучающихся офтальмологов (резидентов или ординаторов). «Нам известно, что к факторам риска развития разрыва задней капсулы хрусталика относятся: возраст, наличие псевдоэксфолиаций, узкий зрачок, бурая катаракта и клинический опыт проведения операций. В этой связи стратегия выделения групп риска весьма эффективна в повседневной практике и особенно полезна при обучении специалистов, поскольку пациенты, входящие в группу риска, могут быть направлены для оказания медицинской помощи к более опытным хирургам», – сказал он.

И хотя основная функция стекловидного тела заключается в поддержании формы глаза и функции сетчатки, оно также служит барьером для диффузии веществ между передним и задним сегментами, а также выполняет функции метаболического буфера. С возрастом в стекловидном теле происходят микромолекулярные изменения, сопровождаемые образованием новых ковалентных поперечных сшивок между пептидными цепями, с которыми связывают кумулятивный эффект воздействия экспози-

ции света и неферментного гликозилирования.

«Это в свою очередь вызывает структурные изменения коллагеновых волокон, которые агрегируют и больше не разъединяются под воздействием гиалуроновой кислоты. Потом эти волокна утолщаются и соединяются с полостями, заполненными жидкостью, которые называются лакунами.

По мере усиления разжижения стекловидного тела, возникающее слияние лакун приводит к образованию более крупных полостей. Затем стекловидное тело отходит от сетчатки, что в конечном итоге приводит к задней отслойке стекловидного тела (ЗОСТ)», – сказал он.

Наблюдается целый ряд последствий нарушения витреоретинального барьера во время операций по поводу катаракты. «С одной стороны, происходит изменение объема стекловидного тела, способствующее индукции ЗОСТ, что влияет на витреоретинальную адгезию, а также химический перенос растворимых веществ из переднего сегмента глаза в задний. Это в частности вещества, вызывающие воспаление, которые могут повысить риск развития кистозного макулярного отека (КМО)», – подчеркнул д-р Финдл.

Острота зрения

Прочие серьезные осложнения также ассоциируются с разрывом капсулы хрусталика и потерей стекловидного тела. В конечном итоге на фоне разрушения капсулы хрусталика и связанной с этим потерей стекловидного тела, в 15 раз повышается риск отслойки сетчатки, в 10 раз – риск развития КМО; также возрастает частота развития эндофтальмита. Кроме того, у пациентов после наразрушения целостности задней капсулы хрусталика через 3-5 лет после операции начинает снижаться острота зрения», – сообщил д-р Финдл.

По словам д-ра Финдла, к числу признаков разрыва капсулы хрусталика, которые можно наблюдать при проведении операции по поводу катаракты, относятся: неожиданное углубление передней камеры, краткосрочное сужение зрачка, смещение ядра в полость стекловидного тела и невозможность достичь прямого контакта факоиглы и фрагмента хрусталика. Он добавил, что также может наблюдаться заметное снижение аспирации по причине витреальной обструкции УЗ-иглы.

Кроме того, представляет интерес информация о методиках операций, ассоциируемых с риском разрыва капсулы хрусталика.

«Одно из опубликованных исследований показало, что в США у 3,1-14,7% пациентов офтальмологов, проходящих 3-летнюю резидентуру, происходит разрыв капсулы хрусталика, в то время как у резидентов в Великобритании этот показатель составляет 4,4%. Число таких случаев снижается по мере увеличения числа выполненных операций. Кроме того, этот показатель выше в развивающихся странах, где чаще встречаются перезрелые и набухающие катаракты», – сообщил д-р Финдл.

По словам докладчика, одним из возможных подходов к профилактике данного осложнения является разработка балльной шкалы для предоперационной разбивки пациентов на группы риска. При наличии нескольких факторов риска число баллов увеличивается. Исследование, проведенное д-ром Tsinopoulos с соавторами в 2013 г., показало, что число осложнений достоверно сократилось, когда пациентов, входящих в группу высокого риска, оперировал опытный хирург», – сказал в заключение д-р Финдл. ■

Фемто или фако?

«В крупном проспективном сравнительном исследовании обнаружено лишь небольшое различие в безопасности и результатах по остроте зрения между фемтосекундной хирургией и стандартным ультразвуковым методом хирургии катаракты», – сообщил д-р Брендан Ж. Воут, Тасманский институт глаза (г. Лонцестон, Австралия) в докладе на XXXII Конгрессе ESCRS, состоявшемся в Лондоне (Великобритания).

В исследовании было проанализировано 4 080 последовательно выполненных операций, проведенных пятью хирургами в одном регионе страны на базе хирургического центра с дневным стационаром с мая 2012 г. по ноябрь 2013 г.

Пациенты делали самостоятельный выбор в пользу лазерной операции или традиционной факоэмульсификации, основываясь на их

стоимости – около 750 австралийских долларов дополнительной платы за лазерное вмешательство. Тем не менее около 5% пациентов были отнесены к группе факоэмульсификации при наличии противопоказаний к выполнению лазерной технологии по причине возраста (моложе 22 лет), обширных рубцовых изменений роговицы, наличия имплантированных роговичных колец, также в анамнезе хирургии глаукомы фильтрующего типа.

Всего 1 852 случаев оказались в фемтолазерной в группе и 2 228 – в группе фако. Средний возраст, пол, плотность катаракты по классификации PNS и сопутствующие заболевания глаз между двумя группами были сходными.

В то время, как интраоперационная частота осложнений была низкой в обеих группах, статистически исследователи все же наблюдали существенные различия. В группе лазера в 30 случаях наблюдали остаточные фрагменты передней капсулы, что составило 1,62% против 1% в группе фако (P=0,0001). Хотя их наличие не было клинически значимым для течения послеоперационного периода.

Также в группе фемтолазера произошло 34 передних радиальных разрыва капсулы по сравнению с 5 в мануальной группе (P=0,0001). Частота этих разрывов существенно не изменялась от первого ко второй половине серии, что дает основание предположить минимальную значимость эффекта обучения при данной технологии. Исследователи не наблюдали никакого существенного различия в частоте такого важного осложнения, как разрыв задней капсулы, который обычно считается наиболее клинически значимым. Хейз роговицы чаще встречался в группе лазера – с частотой 12 случаев против 1 в группе фако (P=0,0009). Причиной этого мог быть процесс стыковки с глазом и вакуумная фиксация. Нестабильность зрачка чаще наблюдалась в группе лазера – в 30 случаях по сравнению с 14 в группе фако (p=0,003).

Д-р Воут также отметил тенденцию к более высокой частоте развития кистозного макулярного отека в группе лазера. Результаты остроты зрения были оценены в 933 случаях применения лазера и 895 случаях факоэмульсификации. Нижняя граница максимальной корригированной остроты зрения вдаль в группе фако была ниже: LogMAR 0,4 +/- 0,3 по сравнению с 0,34 +/- 0,24 в лазерной группе (P<0,0001). В лазерной группе также чаще применялись торические линзы – в 47,7% случаев по сравнению с 34,6% в группе фако (P<0,0001).

Пациенты лазерной группы достигали немного более высокой максимальной корригированной остроты зрения на среднем расстоянии после операции, в LogMAR 0,09 по сравнению с 0,13 для фако группы (P<0,002).

Тем не менее в группе факоэмульсификации улучшение зрения было более значимым, достигая в среднем 13,5 букв по сравнению с 12,5 для лазерной группы (P<0,03). Кроме того, в группе лазера в итоге наблюдали более высокий уровень средней абсолютной ошибки данного показателя.

«Преимущества лазерной хирургии катаракты в отношении визуальных результатов до сих пор не очевидны. Как нам известно, вопрос экономической эффективности или ее отсутствия при лазерной хирургии катаракты остается существенным препятствием на пути распространения данной технологии», – заключил д-р Воут. ■

Комбинированное вмешательство, включающее выполнение фемтосекундной хирургии катаракты и непроникающей глубокой склерэктомии

Как отметила проф. Светлана Анисимова (Москва, Россия) на XXXII Съезде ESCRS, прошедшем в Лондоне (Великобритания), хирургия катаракты с применением фемтосекундного лазера является безопасной и эффективной и может быть использована в сочетании с непроникающей глубокой склерэктомией у пациентов с глаукомой. В ходе исследования пациентов при вакуумной стыковке и последующем проведении фемтосекундного лазерного этапа не возникало чрезмерного повышения внутриглазного давления (ВГД). Как частота осложнений, так и визуальные результаты были близки к таковым

у пациентов, перенесших традиционную факоэмульсификацию.

Проф. Анисимова сравнила результаты операций, проведенных у 53 глаукомных пациентов, которым была выполнена комбинированная непроникающая глубокая склерэктомия (НГСЭ) и хирургия катаракты с применением фемтосекундного лазера, и у 21 пациента, которым провели НГСЭ в сочетании с традиционной факоэмульсификацией. Исследователи также проводили сравнение 150 пациентов без глаукомы после традиционной факоэмульсификации и 145 пациентов после хирургии катаракты с применением фемтосекундного лазера.

При выполнении всех фемтосекундных операций была использована платформа Victus (Bausch + Lomb) для проведения капсулорексиса, фрагментации хрусталика. Последующие этапы УЗ-факоэмульсификации выполняли на аппарате Stellaris. Для уменьшения фиброзирования фильтрационной подушки и помощи в поддержании оттока влаги при склерэктомии имплантировали коллагеновое дренажное устройство «Ксенопласт».

ВГД и визуальные результаты

«После стыковки вакуума и наложения кольца, ВГД в группе сочетанной фемтосекундной лазерной хирургии варьировалось в диапазоне от 14 до 38 мм рт.ст. и соответствовало степени тяжести глаукомы», – сообщила проф. Анисимова. Во время процедуры докинга пациенты не теряли восприятия света.

Снижение ВГД после операции было одинаковым как для группы фемтосекундного лазера, так и для группы традиционной факоэмульсификации, соответственно понизившись с предоперационного уровня 26,4 мм рт.ст. и 30,1 мм рт.мт, до 24,8 и 29.1 мм рт.ст через 1 день после операции; 16,4 и 19,4 мм рт.ст. на 7-й день; и 16,9 и 18.1 мм рт.ст. в сроки от 6 до 12 месяцев. У пациентов, перенесших как фемтосекундную, так и традиционную хирургию катаракты без склерэктомии наблюдалось небольшое увеличение ВГД через 1 день после операции, которое возвращалось к уровню, близкому к предоперационному, на сроке от 6 до 12 месяцев.

«Средняя максимально корригированная острота зрения увеличилась приблизительно одинаково во всех группах: от примерно 0,2 (20/100) перед операцией до примерно 0,7 (20/30) через 1 месяц после операции. Результаты были схожими как у пациентов с глаукомой, так и без глаукомы. В целом осложнения были редки во всех группах, хотя было зафиксировано несколько случаев осложнений, характерных для фемтосекундного лазерного этапа», – сказала проф. Анисимова.

Ранее в 30% случаев происходило сужение зрачка, хотя эта цифра была уменьшена до 12% назначением мидриатиков и нестероидных противовоспалительных препаратов в форме капель за один день до операции.

«В одном случае функция вакуумного кольца была нарушена, и на радужке пациента была оставлена отметка, хотя это не повлияло на визуальный результат. Полученные данные свидетельствуют о том, что хирургия катаракты с применением фемтосекундного лазера является безопасной для применения в комбинированной хирургии пациентов с глаукомой», – заключила д-р Анисимова. ■

Ишемия сетчатки и управляемая лазерная коагуляция

По данным исследования, представленного на 14-м Конгрессе EURETINA в Лондоне, фокальная лазерная коагуляция сетчатки (ФЛКС) представляет собой безопасный и потенциально менее травматичный подход к лечению ишемии сетчатки при диабетической ретинопатии и венозных окклюзиях сосудов глаза.

«ФЛКС является подходом, альтернативным стандартной разрушительной панретинальной лазеркоагуляции в лечении ишемических состояний сетчатки. Используя комплексную технологию обработки изображений с системой слежения за сетчаткой глаза, мы можем обеспечить целевое лазерное лечение пострадавшей области, щадя окружающие ткани», – сказал д-р Игорь Козак.

В последние годы лазерная коагуляция сетчатки и заднего полюса претерпела революционные изменения с внедрением таких инноваций, как полуавтоматическая доставка, микроимпульсное воздействие, избирательное применение и использование технологий визуа-

лизации. Все это помогает повысить безопасность и точность процедур лазерной коагуляции.

Д-р Козак, специалист по сетчатке и витреоретинальной хирургии Специализированного госпиталя имени короля Халеда (г. Эр Риад, Саудовская Аравия), заявил, что ФЛКС имеет ряд преимуществ по сравнению с панретинальной лазерной коагуляцией (ПЛКС), которая остается методом выбора при многочисленных состояниях, сопровождающихся ишемией сетчатки.

«Даже при хорошо выполненной панретинальной лазеркоагуляции возможны такие осложнения, как распространение лазерного рубца, усиление отека макулы, разрывы сетчатки и субретинальное кровотечение. Внедрение лазеров с короткоимпульсным паттерном или субпороговых микроимпульсных лазеров в некоторой степени помогло преодолеть эти проблемы, но лечение все еще не настолько прицельное, каким оно могло бы стать, если бы процедура включала новейшие технологии визуализации. Смысл ФЛКС в проведении направленной фотокоагуляции только патологических областей сетчатки», – сказал д-р Козак.

Д-р Козак сообщил, что для фокальной лазеркоагуляции сетчатки он использует направляемый лазерный фотокоагулятор Navilas (OD-OS, Inc., Irvine, США), который объединяет приборы для визуализации, флуоресцентной ангиографии и лазеркоагуляции сетчатки в одном устройстве. Лазерная коагуляция выполняется на основе ранее полученных изображений из той же системы или импортированных изображений с другого устройства и последующего построения плана лечения для определенных патологически измененных участков глазного дна.

Врач готовит план лечения, основанный на ангиографии или фотографии глазного дна, а затем проводит наложение плана на живую сетчатку, и таким образом лазерная коагуляция может следовать за движениями глаза во время лечения и не требует применения контактных линз.

Чтобы проверить безопасность и эффективность данного подхода, д-р Козак осуществил пилотную серию манипуляций на восьми глазах шести пациентов с диабетической ретинопатией. Все ишемизированные участки были запланированы в качестве мишени для лазера. Через четыре месяца после лечения только на одном глазу возникла необходимость дополнительной лазеркоагуляции персистирующей неоваскуляризации, в то время как на остальных глазах не проявлялись никакие признаки пролиферативного заболевания или побочных эффектов от лечения.

Д-р Козак сообщает, что управляемая ФЛКС, возможно, окажется наиболее оптимальным здравым подходом по сравнению со стандартной разрушительной ПЛКС в лечении ишемических состояний сетчатки. «К ее достоинствам можно отнести точное документирование областей лечения с уменьшением количества ложноположительных и ложноотрицательных лазерных аппликатов», – заключил он. ■

EUROTIMES
РОССИЯ

ИНТЕРНЕТ-ВЕРСИЯ ЖУРНАЛА
НА РУССКОМ ЯЗЫКЕ
(www.EuroTimesRussian.org)

Люксфен®

Бримонидин 0,2% 5 мл

ТЬМА ОТСТУПАЕТ

- Снижение офтальмотонуса до 10-12 мм рт.ст., контроль 12 часов[1]
- Нейропротекторные свойства даже в условиях повышенного офтальмотонуса[2,3,4]
- Дополнительное увлажнение и регенерация клеток поверхности глаза за счет поливинилового спирта[5]
- Кратность применения – 2 раза в сутки[1]

Рег. номер: ЛП-001434 от 16.01.2012

1. Инструкция по применению лекарственного препарата ЛЮКСФЕН. **2.** Lambert W.S., Ruiz L., Crish S.D., Wheeler L.A., Calkins D.J. Brimonidine prevents axonal and somatic degeneration of retinal ganglion cell neurons. Mol Neurodegener. 2011; 6: 4. **3.** Lopez-Herrera M.P.L., Mayor-Torroglosa S., de Imperial J.M., Villegas-Perez M.P., Vidal-Sanz M. Transient ischemia of the retina results in altered retrograde axoplasmic transport: neuroprotection with brimonidine. Exp Neurol. 2002; 178: 243-258. **4.** Cun-Jian Dong, William A. Hare and Larry Wheeler, Neural Mechanisms Underlying Brimonidine's Protection of Retinal Ganglion Cells in Experimental Glaucoma, Glaucoma – Basic and Clinical Concepts, book edited by Shimon Rumelt, Published: November 11, 2011. **5.** Мальханов В.Б., Шевчук Н.Е., Синдром «сухого глаза»: диагностика, патогенез, лечение, ГУ «Уфимский НИИ глазных болезней» АН РБ, материалы Международной научно-практической конференции по офтальмохирургии «Восток-Запад» – 2011.

Реклама

Информация предназначена для медицинских и фармацевтических работников.

Полную информацию Вы можете получить в ООО «ВАЛЕАНТ»: 115162, Россия, г. Москва, ул. Шаболовка, д. 31, стр. 5. Тел.: +7 (495) 510 28 79 www.valeant.com

BAUSCH + LOMB

Изобретения

СПОСОБ КОМБИНИРОВАННОГО ЛЕЧЕНИЯ РЕТИНОВАСКУЛЯРНОГО МАКУЛЯРНОГО ОТЕКА

Исмаилов М.И., Агмадов А.М.

Патент РФ № 2527360

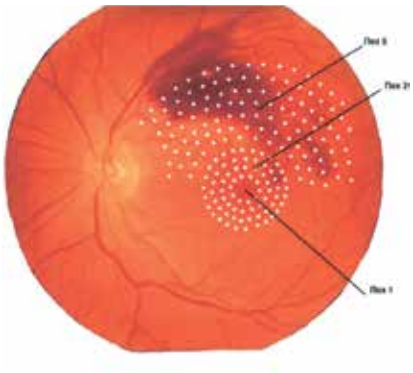

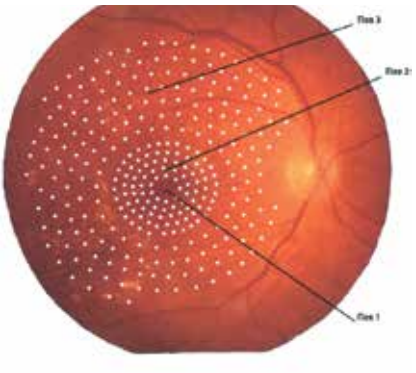

С целью малоинвазивного лечения ретиноваскулярного макулярного отека вводят интравитреально (pars plana) ингибитор вазоэндотелиального фактора роста. Через 30 мин. проводят субпороговую микроимпульсную лазеркоагуляцию в один этап всей области макулы, за исключением центральной аваскулярной зоны, циркулярными рядами в шахматном порядке. Расстояния между лазерными коагулятами по всей площади воздействия равны одному коагуляту. Далее с удвоенным интервалом между лазерными коагулятами и с меньшей мощностью излучения до 800 мВт проводят лазерную обработку перимакулярной зоны, не доходя 500 мкм до височных сосудистых аркад при диабетической ретинопатии, либо верхней или нижней половины перимакулярной зоны при тромбозе ветви центральной вены сетчатки. Способ позволяет повысить эффективность лечения отека макулы в ранние сроки, до появления необратимых изменений и стойкого снижения зрения, восстановить зрительные функции центральной зоны сетчатки.

ИСКУССТВЕННЫЙ ИМПЛАНТАТ

Соболев Н.П., Латыпов И.А., Караваев А.А., Цимеринг Н.А.

Патент РФ № 2527849

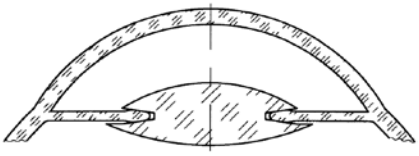

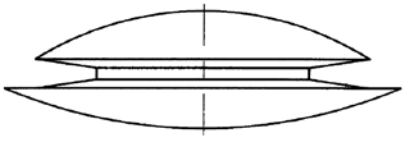

Искусственный имплантат глаза содержит оптическую часть, состоящую из трех последовательно соединенных между собой оптических элементов. Первый оптический элемент представляет собой первую плосковыпуклую линзу. Второй оптический элемент выполнен в виде цилиндра, соединенного с третьим оптическим элементом, выполненным в виде второй плосковыпуклой линзы. Выпуклые поверхности первого и третьего оптического элемента обращены в противоположные стороны. Второй оптический элемент дополнительно содержит треугольную прорезь, выполненную в виде равностороннего треугольника. Высота треугольника перпендикулярна оптической оси имплантата. Применение данного изобретения позволит восстановить зрение и целостность структуры радужки при значительных дефектах радужной оболочки, снизить риск смещения имплантата.

УСТРОЙСТВО ДЛЯ ПЕРЕКРЕСТНОГО СШИВАНИЯ КОЛЛАГЕНА СКЛЕРЫ

Бикбов М.М., Халимов А.Р., Бикбова Г.М., Харитонов С.В.

Патент на полезную модель № 144673



Состоит из ультрафиолетового светодиодного излучателя, соединенного с блоком питания и пультом управления, содержащим таймер и стабилизатор напряжения компенсационного типа, а на лицевой панели корпуса пульта управления размещен жидкокристаллический текстовый дисплей, который выполнен в виде четырех сферически изогнутых полос размером 7,0×32,0 мм, расположенных под углом 90°, содержит светодиоды, обеспечивающие пучок ультрафиолетового света с длиной волны 375 нм, мощностью излучения 1-20 мВт/см^2, размером 5,0×16,0 мм, а пульт управления размещен на рабочей поверхности стола.

СПОСОБ ИМПЛАНТАЦИИ ИНТРАОКУЛЯРНОЙ ЛИНЗЫ БОЛЬНЫМ С ЭКТОПИЕЙ ХРУСТАЛИКА

Кожухов А.А., Абрамов С.И., Тен А.И., Аванесова Т.А.

Патент РФ № 2527844

Изобретение относится к медицине, а именно к офтальмологии, и может быть использовано при имплантации интраокулярной линзы (ИОЛ) пациентам с эктопией хрусталика. Для этого выполняют ножом-кератомом на 9-12 часах роговичный тоннельный разрез. Через данный разрез окрашивают переднюю капсулу хрусталика и вводят вискоэластик. Затем в точке, максимально удаленной от видимой части экватора хрусталика, в зоне от 3 до 9 часов выполняют парацентез. Далее в передней капсуле хрусталика производят круговой капсулорексис. Проводят гидродиссекцию. Имплантируют внутрикапсульное кольцо (ВКК). При этом на нем предварительно закрепляют шовную нить с иглой. Затем вновь выполняют гидродиссекцию. Производят факоэмульсификацию хрусталика. Затем на расстоянии 2,0-3,0 мм от лимба, за парацентезом, иглой-проводником через склеру выполняют прокол. Через него извлекают проведенную свободным концом с противоположной стороны через роговичный тоннельный разрез заправленную в проводник иглу с шовной нитью. Производят имплантацию ИОЛ. При этом перекидывают нить от ВКК через один из гаптических элементов ИОЛ. Причем иглу проводят через склеральное отверстие интрасклерально в сторону роговицы так, чтобы игла выходила в ней на 1,0-3,0 мм перед лимбом. Формируют опорный элемент, за который крепят конструкцию внутрикапсульное кольцо + капсульный мешок + ИОЛ. Затем проводят иглу через тот же роговичный выкол в обратном направлении под углом от предыдущего роговичного прохода. Выводят ее из парацентеза. После чего с помощью соответствующего подтягивания нити центрируют ИОЛ. Завязывают на нити узел и погружают его в строму роговицы в парацентезе. Удаляют вискоэластик из передней камеры, капсульного мешка и из-под линзы. Способ позволяет устранить симптом Марфана с минимальным воздействием на стекловидное тело и исключает необходимость последующего хирургического лечения.

ИНСТРУМЕНТ ДЛЯ ЦИРКУЛЯРНОЙ РЕВАСКУЛЯРИЗАЦИИ ЦИЛИАРНОГО ТЕЛА

Канюков В.Н., Санеева Ж.Х., Канюков В.И.

Патент на полезную модель № 144676

Инструмент для циркулярной реваскуляризации цилиарного тела, содержит рукоятку диаметром 5,0 мм и длиной 90,0 мм, а также изогнутую рабочую часть длиной 25,0 мм с окончанием в виде лопатки размерами 1,8×10,0×0,3 мм, которая имеет отклонение влево или вправо от плоскости инструмента на 75°, с дугообразной формой, соответствующей кривизне лимба, вогнутая сторона лопатки примыкает к внешней стороне изгиба рабочей части инструмента, а выпуклая – к его внутренней стороне и обращена к рукоятке под углом 60°.

УСТРОЙСТВО ДЛЯ КАПСУЛОРЕКСИСА С ГИБКИМ НАГРЕВАТЕЛЬНЫМ ЭЛЕМЕНТОМ

ЦЗЯ Гуаняо, Сассман Г.Р.

Патент РФ № 2527149

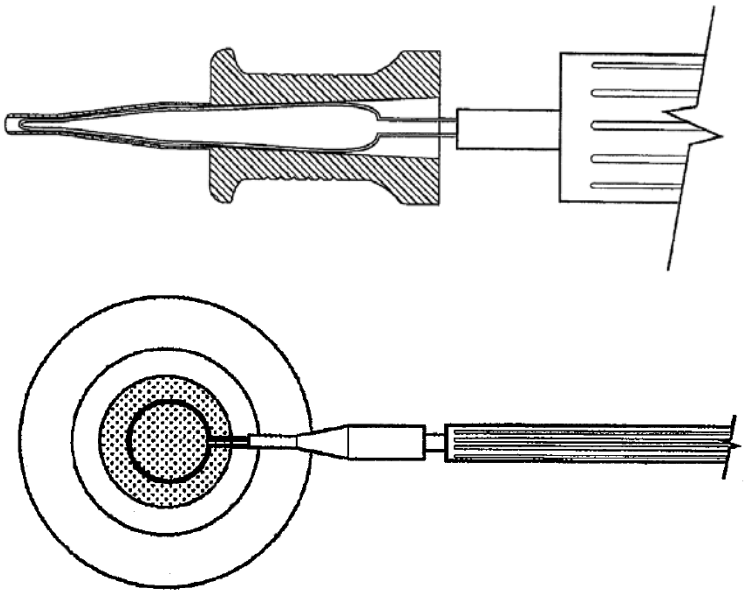

Устройство для капсулорексиса содержит: резистивный нагревательный элемент, выполненный из электрически резистивной сверхупругой проволоки, имеющей первый и второй концы; изолирующий участок, содержащий электроизоляционный материал.

Для применения устройства трубчатую часть вводного картриджа заводят внутрь или у входа в переднюю камеру глаза, при этом через трубчатый проводник картриджа проходит эластичный резистивный нагревательный элемент; происходит выведение петли резистивного нагревательного элемента из трубчатого вводного картриджа в переднюю камеру глаза; расположение петли на поверхности передней капсулы хрусталика глаза и электрический нагрев резистивного нагревательного элемента для коагуляции капсулы хрусталика вдоль выведенной петли. Затем происходит отведение петли резистивного нагревательного элемента в трубчатый вводной картридж перед извлечением из глаза. Применение данной группы изобретений позволит уменьшить образование радиальных разрывов и неровностей краев в передней капсуле.

ИРИДОХРУСТАЛИКОВЫЙ БЛОК

Быков В.П., Касанаве М.Д.А.

Патент РФ № 2526248

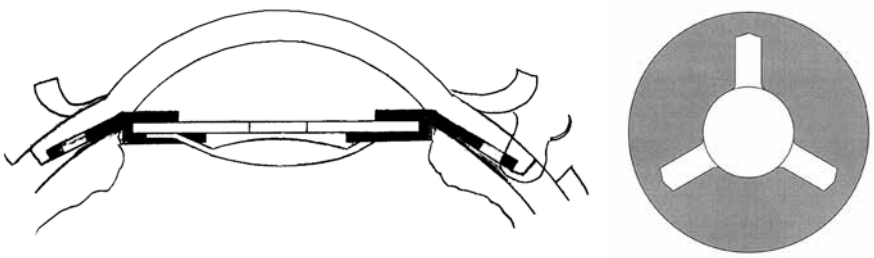

Диафрагмально-оптический комплекс выполнен из биосовместимого материала и состоит из эластичной экранирующей части в виде окрашенного кольца с внешним диаметром 12,0-12,5 мм, эластичной прозрачной рефракционной части и опорных элементов. Оптическая часть диаметром 5,0-5,5 мм отстоит от диафрагмальной части с внутренним диаметром 2,5-3,0 мм на расстоянии 0,1-0,5 мм в параллельной плоскости и соединена с ней с помощью лепестков, отходящих от оптической части. Диафрагмальная часть соединяется с установленными в глазу твердыми опорными элементами, каждый из которых состоит из верхней и нижней пластин трапециевидной формы. Верхняя пластина длиной 4,0-5,0 мм изогнута под углом 20-45° на расстоянии 1,0-1,5 мм от края и в месте изгиба соединена перемычкой с краем нижней пластины длиной 2,0-3,0 мм таким образом, что расстояние между верхней и нижней пластинами 0,2-0,5 мм, и нижняя пластина параллельна малой части верхней пластины относительно изгиба, а большая часть верхней пластины относительно изгиба содержит отверстие для подшивания. Применение данного изобретения обеспечивает естественный ток внутриглазной жидкости между диафрагмальной и оптической частями, снижает риск развития гипертензии, витреального блока, уменьшает риск возникновения кровоизлияния.

СПОСОБ ХИРУРГИЧЕСКОЙ КОРРЕКЦИИ ПРЕСБИОПИИ В СОЧЕТАНИИ СО СЛОЖНЫМ ГИПЕРМЕТРОПИЧЕСКИМ АСТИГМАТИЗМОМ

Дога А.В., Качалина Г.Ф., Кишкин Ю.И. и др.

Патент РФ № 2514875

На роговицу глаза воздействуют излучением эксимерного лазера с длиной волны 193-222 нм, энергией в импульсе 0,8-2,1 мДж, диаметром лазерного пятна 0,5-1,5 мм, длительностью импульсов 5-8 нс, частотой следования импульсов от 30 до 500 Гц. При таком воздействии, которое обеспечивает последовательное послойное удаление участков роговицы, формируют оптические поверхности и поверхности переходной зоны. Первую эллипсоидальную выпуклую оптическую поверхность формируют в пределах всей оптической зоны роговицы (ОЗ). При ее формировании размечают не подлежащую удалению центральную эллиптическую зону (ЦЭЗ). Центр симметрии ЦЭЗ совмещают с центром ОЗ. Большую ось ЦЭЗ совмещают с сильной осью астигматизма, малую ось ЦЭЗ – со слабой осью астигматизма. Затем формируют вторую оптическую поверхность в виде выпуклого эллипсоида вращения с положительной конической константой от +0,75 до +1,5. При этом оптическая ось второй оптической поверхности совпадает с центром ОЗ. Отношение диаметра второй оптической поверхности к диаметру ОЗ лежит в интервале от 0,85 до 0,95. Далее формируют поверхности переходной зоны (ППЗ). Первую ППЗ формируют в виде части выпуклой наружной поверхности первого кольцевого тороида. Ширина первой ППЗ составляет от 0,04 до 0,2 диаметра зоны воздействия (ЗВ). При этом первую ППЗ формируют так, чтобы внешний ее край был сопряжен с участком роговицы, не подлежащим воздействию. Вторую ППЗ формируют в виде части вогнутой внутренней поверхности второго кольцевого тороида шириной от

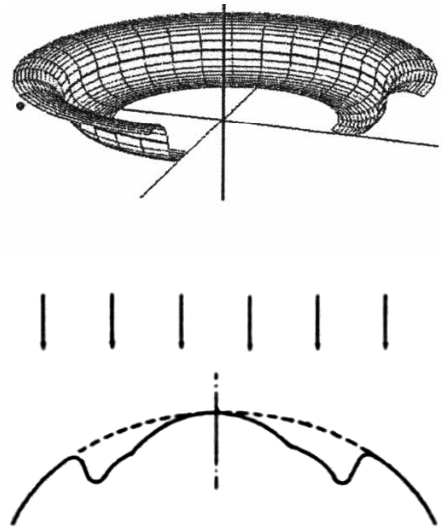

0,04 до 0,2 диаметра ЗВ. При этом внутренний край второй ППЗ должен быть сопряжен с внешним краем первой оптической поверхности, внешний край – с внутренним краем первой ППЗ. Способ позволяет минимизировать объем удаляемой ткани глаза, обеспечивает высокие зрительные функции вдаль и вблизи без дополнительной очковой коррекции при уменьшении светового ореола.

СПОСОБ КЕРАТОПРОТЕЗИРОВАНИЯ СОСУДИСТЫХ НЕРАВНОМЕРНЫХ БЕЛЬМ

Мороз З.И., Власова В.А., Ковшун Е.В., Олешко Л.С.

Патент РФ № 2526881

Выкраивают лоскут аутослизистой с губы округлой формы, превышающий диаметр роговицы на 4,0 мм. Перемещают лоскут аутослизистой с губы на поверхность бельма, предварительно удалив эпителий со всей его поверхности, и затем фиксируют лоскут узловыми швами к окружающим тканям. Через 5-6 месяцев производят разрез ранее перемещенной на бельмо аутослизистой с губы по сформированному рубцу между аутослизистой с губы и конъюнктивой на 3/4 окружности роговицы, отсепаровывают лоскут аутослизистой с губы над всей поверхностью бельма, имплантируют роговично-протезный комплекс, после чего на роговично-протезный комплекс и область разреза сверху укладывают отсепарованный лоскут аутослизистой с губы и фиксируют его к окружающим тканям узловыми швами. Способ позволяет уменьшить риск некроза, уменьшить риск отторжения протеза.

Медицинский путеводитель

Оптический биометр Lenstar LS 900

Haag-Streit Diagnostics
Web: www. haag-streit

LENSTAR LS 900 является бесконтактным биометром, данные которого используются для расчета оптической силы интраокулярных линз. Прибор отличается высокой точностью и воспроизводимостью результатов измерений. Однократное нажатие на кнопку джойстика позволяет автоматически определить значения девяти параметров: длины передне-задней оси глаза и эксцентричность ее положения, толщины и диаметра роговицы, ее кривизны, глубины передней камеры, толщины хрусталика, сетчатки и т.д. Толщина хрусталика измеряется с учетом концепции С-константы, используемой для расчета оптической силы интраокулярной линзы по формуле Olsen, используемой для расчета силы премиальных ИОЛ. Кроме того, аппарат позволяет провести пупиллометрию, кератометрию и кератотопографию в центральной оптической зоне благодаря наличию платформы T-Cone Toric, что позволит запланировать имплантацию торической линзы. Наличие опции EyeSuite IOL Toric Planner позволяет определить оптимальное расположение операционного разреза, что обеспечит максимальный рефракционный результат.

EyeWorld (India).– 2014.– Vol. 10.– No 3.– P. 54.

Система для проведения факоэмульсификации Visalis 100

Carl Zeiss India (Bangalore) Pvt. Ltd
Plot No 3, Jigani Link Road
Bommasandra Industrial Area
Bengaluru- 560 099
Tel.: +91 80 4343 8000
Fax: +91 80 2783 3010
E-mail: medindia@zeiss.com
Web: www.zeiss.co.in

С помощью системы Visalis 100 возможно эффективно, быстро и качественно выполнить факоэмульсификацию благодаря эргономичному дизайну. Кроме того, аппарат обеспечивает проведение операции по разработанному плану и получение высоких функциональных результатов.

Haryana J. Ophthalmol.– 2014.– Vol. VII.– 1.

Периметр Octopus 600

Haag-Streit Diagnostics
Web: www. haag-streit

Периметр Octopus 600 позволяет диагностировать сужение полей зрения на ранних этапах развития глаукомы путем стандартного исследования благодаря проведению теста PULSAR. Компактный дизайн прибора и наличие сенсорного экрана дисплея способствуют упрощению процесса исследования поля зрения. Программное обеспечение позволяет подсоединить периметр к системе электронных медицинских записей (Electronic Medical Records) или базе данных для практикующих врачей.

EyeWorld (India).– 2014.– Vol. 10.– No 3.– P. 25

Зеркальный микроскоп SP–1P

Topcon Corporation
75-1 Hasunuma-cho
Itabashi-ku
Tokyo 174-8580
Japan
Phone: 3-3558-2523/2522
Fax: 3-3965-6898
Web: www.topcon.co.jp

Новый компактный зеркальный микроскоп модели SP-1P позволяет в течение нескольких секунд провести исследование эндотелиального слоя роговицы с охватом большой площади. Аппарат обеспечивает быстрое получение панорамных фотографий. Он удобен для обслуживающего персонала и пациентов благодаря эргономичному дизайну и наличию большого поворачивающегося сенсорного диспля с диагональю 26,5 см.

EyeWorld (Asia-Pacific).– 2014.– Vol. 10.– No 2.– P. 23.

Широкоугольная одноразовая оптическая система OCULUS BIOM

Oculus Surgical
E-mail: info@oculussurgical.com
Web: www.oculussurgical.com

OCULUS BIOM является первой одноразовой широкоугольной (130°) оптической системой, которая обеспечивает качественное изображение глазного дна во время проведения хирургического вмешательства с улучшенными разрешением и глубиной фокуса.

Ophthalmic Surg. Lasers.– 2014.– Vol. 45.– No 4.– P. 297.

Технология обследования больных XFRACTION

Marco
Web: www.marco.com

Технология XFRACTION подразумевает обследование больных с помощью OPD-Scan III аберрометра/анализатора роговицы и цифрового рефрактометра TRS-5100.

OPD-Scan III позволяет получить информацию, необходимую для имплантации торической интраокулярной линзы: точное проведение кератометрии, автоматической рефрактометрии, кератотопографии, а также определение ориентации сильного меридиана астигматизма. С помощью аппарата возможно получение фотографий с использованием ретроиллюминации. Программное обеспечение сканнера делает возможным обращение к данным обследования во время операции и после нее, в том числе в случае необходимости репозиции ИОЛ.

Технология XFRACTION позволяет сократить время проведения исследования, обеспечивает значительно большее количество информации о состоянии зрительной системы пациентов, что способствует правильной постановке диагноза и улучшению результатов хирургического лечения.

Ocular Surgery News.– 2014.– Vol. 32.– No 1.– P. 29.

Фундус-камера TRC-NW400

Topcon Corporation
75-1 Hasunuma-cho
Itabashi-ku
Tokyo 174-8580
Japan
Phone: 3-3558-2523/2522
Fax: 3-3965-6898
Web: www.topcon.co.jp

Новая фундус-камера TRC-NW400 позволяет проводить обследование больных без расширения зрачка. Высокочувствительный сенсор обеспечивает качественное изображение. Прибор оснащен полностью автоматизированной фотокамерой и вращающимся сенсорным дисплеем. Фундус-камера имеет компактный современный дизайн, что делает возможным ее использование в небольших по площади помещениях. Программное обеспечение прибора позволяет получать изображения и отправлять их в формате, соответствующем требованиям международного стандарта. Кроме того, фундус-камера имеет различные возможности подключения.

EyeWorld (India).– 2014.– Vol. 10.– No 3.– P. 15.

Глазные капли Osmodrops

Cipla Ltd., Mumbai Central
Mumbai – 400 008, India
Tel.: +91 22 23082891,
+91 22 23095521, +91 22 25782087
Fax: +91 22 23070013,
+91 22 23070393
E-mail: productqueries@cipla

В состав глазных капель Osmodrops, предназначенных для увлажнения поверхности глазного яблока, входят натрий карбоксиметилцеллюлоза 0,5% и глицерин 0,9%. Osmodrops защищает поверхность глаза благодаря гиперосмолярности. Наличие двух составляющих капель обеспечивает эффективное увлажнение поверхности глаза, создавая защитную пленку на его поверхности, и гарантирует более быстрое облегчение состояния пациентов по сравнению с другими увлажняющими каплями. Кроме того, препарат способствует улучшению ее морфологии роговицы.

Haryana J. Ophthalmol.– 2014.– Vol. VII.– No 1.

22–24 октября 2015 года

«Современные технологии катарактальной и рефракционной хирургии – 2015»

XVI Научно-практическая конференция с международным участием

Основные направления работы конференции:

- Организация высокотехнологичной медицинскойпомощи пациентам с осложненной катарактой
- «Живая» хирургия
- Интраокулярная коррекция афакии в осложненных ситуациях
- Факорефракционная хирургия
- Новые модели ИОЛ
- Интраокулярные факичные линзы
- Клинические случаи
- Новые технологии факоэмульсификации
- Рефракционные эксимерлазерные вмешательства:
  – индивидуализированная абляция;
  – фемтосекундные технологии
- Клиническая аберрометрия в диагностике и рефракционной хирургии
- Коррекция индуцированных аметропий
- Особенности коррекции аметропий в детском возрасте

В рамках конференции будет проведена выставка офтальмологического оборудования крупнейших зарубежных и российских фирм.

Материалы конференции будут изданы в виде научных статей в журнале «Современные технологии в офтальмологии».

Срок подачи работ до 1 августа 2015 г.

Регистрация участников конференции на сайте **www.mntk.ru** **с 1 августа по 1 октября 2015 г.**

Регистрационный взнос – 1000 руб.

Регистрационный взнос при поздней регистрации перед началом и в ходе конференции – 1500 руб.

При обращении в регистрационную комиссию для получения материалов конференции просьба иметь при себе оригинал квитанции об оплате.

Август 4–8, 2015

2015 Конгресс Пан-Американской офтальмологической ассоциации

The 2015 Pan-American Association of Ophthalmology

Bogota, Colombia

Web: http://paao.org/index.php?component=com_articles&id_art=47
http://panamericano2015.socoftal.com

Сентябрь 5–9, 2015

XXXIII Конгресс Европейского общества катарактальной и рефракционной хирургии

XXXIII Congress of the ESCRS

Barselona, Espanha

Web: http://www.escrs.org/

Сентябрь 17–20, 2015

Евроретина–2015

EURETINA–2015
15th EURETINA Congress

Nice, France

1 Esplanade Kennedy,
06300 Nice, France
Tel: +353 1 210 0092
Fax: +353 1 209 1112
E-mail: euretina@euretina.org
Web: www.euretina.org,
http://www.euretina.org/site/meetings.asp

Сентябрь 22–24, 2015

8-й Российский общенациональный офтальмологический форум «РООФ–2015»

Москва

Большой конференц-зал отеля «Рэдиссон САС Славянская»,
Москва, Площадь Европы, 2.
Станция метро «Киевская»,
Москва, ФГБУ «МНИИ глазных болезней им. Гельмгольца»
Адрес: 105062, Москва,
ул. Садовая-Черногрязская, 14/19.
МНИИ ГБ им. Гельмгольца,
отдел информации
Тел./факс: (495) 62373 53
E-mail: info@igb.ru
Web: http://www.igb.ru/roof

Октябрь 7–10, 2015

Европейская ассоциация по зрению и исследованию глаза

European Association for Vision and Eye Research

Nice, France

Contact: Phone: 613/729-6779,
Fax: 613/729-7209
Web: http://www.ever.eu,
E-mail: ever@ever.be

Октябрь 7–10, 2015

Американская академия оптометрии

American Academy of Optometry

New Orleans, USA

Web: http://www.aaopt.org

Октябрь 11–14, 2015

Патология зрения 2015

Pathology Visions 2015

Boston, USA

Web: https://digitalpathologyassociation.org/about-the-dpa

Октябрь 15–18, 2015

Ежегодный конгресс по японской клинической офтальмологии

Annual Congress of Japan Clinical Ophthalmology

Nagoya, Japan

Web: http://www.congre.co.jp/ringan2013/en/index.html

Октябрь 22–24, 2015 г.

XVI Научно-практическая конференция с международным участием «Современные технологии катарактальной и рефракционной хирургии–2015»

Москва, ФГБУ «МНТК «Микрохирургия глаза» им. акад. С.Н. Федорова» Минздрава России

127486, Москва,
Бескудниковский б-р, 59а
Тел.: (495) 484-7298
Факс: (499) 906-1775
E-mail: orgconf@mntk.ru

Ноябрь 14–17, 2015

Ежегодный съезд членов Американской академии офтальмологии

American Academy of Ophthalmology Annual Meeting

Las Vegas, NV USA

Contact: Phone: 415/561-8500,
Fax: 415/561-8587
Web: http://www.aao.org

Ноябрь 20, 2015 г.

Всероссийский круглый стол с интернет-трансляцией «Страбизмология 21-й век – поиск консенсуса»

Новосибирский филиал ФГБУ «МНТК «Микрохирургия глаза» им. акад. С.Н. Федорова» Минздрава России

630071, Новосибирск,
ул. Колхидская, 10
Тел.: 383-341-96-37
Факс: 8 (383) 340-37-37
E-mail: sci@mntk.nsk.ru

Ноябрь 20, 2015 г.

XXVI Всероссийская научно-практическая конференция с международным участием «Новые технологии микрохирургии глаза»

Оренбургский филиал ФГБУ «МНТК «Микрохирургия глаза» им. акад. С.Н. Федорова» Минздрава России

460047, Оренбург, ул. Салмышская, 17
Тел.: (3532) 36-44-59, 65-06-82
Факс: (3532) 64-76-35
E-mail: ofmntkmg@esoo.ru;
nauka@ofmntk.ru

Декабрь 4, 2015 г.

XIII Конгресс Российского глаукомного общества (РГО–2015)
HRT Клуб Россия–2015

Москва, отель Холидей Инн Сокольники

Официальные веб-сайты:
http://www.eyenews.ru/
http://www.glaucomanews.ru/ http://www.hrtclubrussia.ru/,
http://www.heidelbergengineering.com/,
http://www.globalaigs.org/
Телефоны «горячей линии»:
8 (909) 644 1111/5555