Новое в офтальмологии
№ 4. 2017 год
Реферативно-информационный журнал.
Выходит ежеквартально с октября 1995 года.
Зарегистрирован Комитетом
Российской Федерации по печати
28 сентября 1995 г. (№ 014096).

Учредитель
ФГАУ МНТК «Микрохирургия глаза»
им. акад. С.Н. Федорова

Главный редактор
профессор Н.С. Ходжаев

Зам. главного редактора
профессор Б.Э. Малюгин
профессор Н.П. Паштаев

Зам. главного редактора по информации
канд. пед. наук Е.А. Политова

Редакционный совет
Профессор Э.В. Бойко
Профессор А.В. Дога
Профессор В.В. Егоров
Профессор В.Д. Захаров
Профессор В.К. Зуев
Профессор В.Н. Канюков
Профессор Н.П. Паштаев
Канд. мед. наук С.Н. Сахнов
Профессор Е.И. Сидоренко
Д-р мед. наук А.В. Терещенко
Д-р мед наук О.Л. Фабрикантов
Профессор В.П. Фокин
Профессор В.В. Черных
Профессор А.М. Чухраёв
Профессор А.А. Шпак
Профессор А.Г. Щуко

Редакционная коллегия
д-р мед. наук С.Ю. Копаев
канд. мед. наук Н.В. Майчук
канд. мед. наук Т.Н. Михайлова

Ведущие разделов
А.М. Демчинский
канд. мед. наук Р.И. Коровенков
Р.А. Макаров

Компьютерная графика и верстка
М.В. Ситнина
Е.В. Маринин

Корректор
А.Н. Юшина

Реклама и распространение
С.М. Будилина

С предложениями
о размещении рекламы звонить по телефону:
(499) 906-17-68
Редакция не несет ответственности
за содержание рекламных материалов
и не имеет возможности возвращать
и рецензировать рукописи.

Номер подписан в печать 29.12.2017
© «Новое в офтальмологии», 2017

Журнал издается
ООО «Издательство «Офтальмология».

Подписной индекс по каталогу
агентства «Урал-Пресс» – 010151.
Цена договорная.
Тираж 1000 экземпляров.

Адрес редакции
127486, Москва, Бескудниковский б-р, 59А

Тел.: (499) 488-89-25
Факс: (499) 488-84-09
E-mail: publish_mntk@mail.ru
Электронная версия журнала
www.eyepress.ru

Поздравляем с Новым годом и Светлым Рождеством!

Содержание №4’17

2 Новости

6 Рефераты

Катаракта и имплантация ИОЛ | Рефракция | Витреоретинальная патология

26 Круглый стол

30 Конференции, съезды симпозиумы

44 Практикующему врачу

60 Изобретения

66 Медицинский путеводитель

Новости

Генная терапия в области офтальмологии все больше внедряется в клиническую практику, поскольку представляется перспективным методом лечения заболеваний, ранее не контролируемых в связи с отсутствием таргетной терапии. В рамках своей работы доктор **R. Xue** с коллегами описывают хирургическую технику субретинальной доставки аденоассоциированных вирусных генетических препаратов, показавшую высокую эффективность и низкий риск развития осложнений, имеющую решающее значение для ожидаемого функционального результата.

В данное исследование вошло два пациента с хориодермией, каждому из которых выполнялась оптическая когерентная томография вместе с флюоресцентной ангиографией, необходимые для планирования хирургического этапа, включающего pars plana витрэктомию (23G), окрашивание внутренней пограничной мембраны, формирование субретинального пузыря посредством введения солевого раствора раствора (BSS) и вливание вирусного вектора через самогерметизирующуюся ретинотомию. Точность хирургических манипуляций обеспечивалась интраоперационной оптической когерентной томографией (OKT) (Zeiss Rescan 7000, Carl Zeiss Meditec). Фовеолярные функциональные и структурные изменения оценивали на основании данных максимально корригируемой остроты зрения, микропериметрии и оптической когерентной томографии. В послеоперационном периоде оба пациента сохраняли дооперационный уровень остроты зрения и средней пороговой чувствительности, а по данным ОКТ отмечалась нормализация центральной толщины сетчатки *(рис.)*.

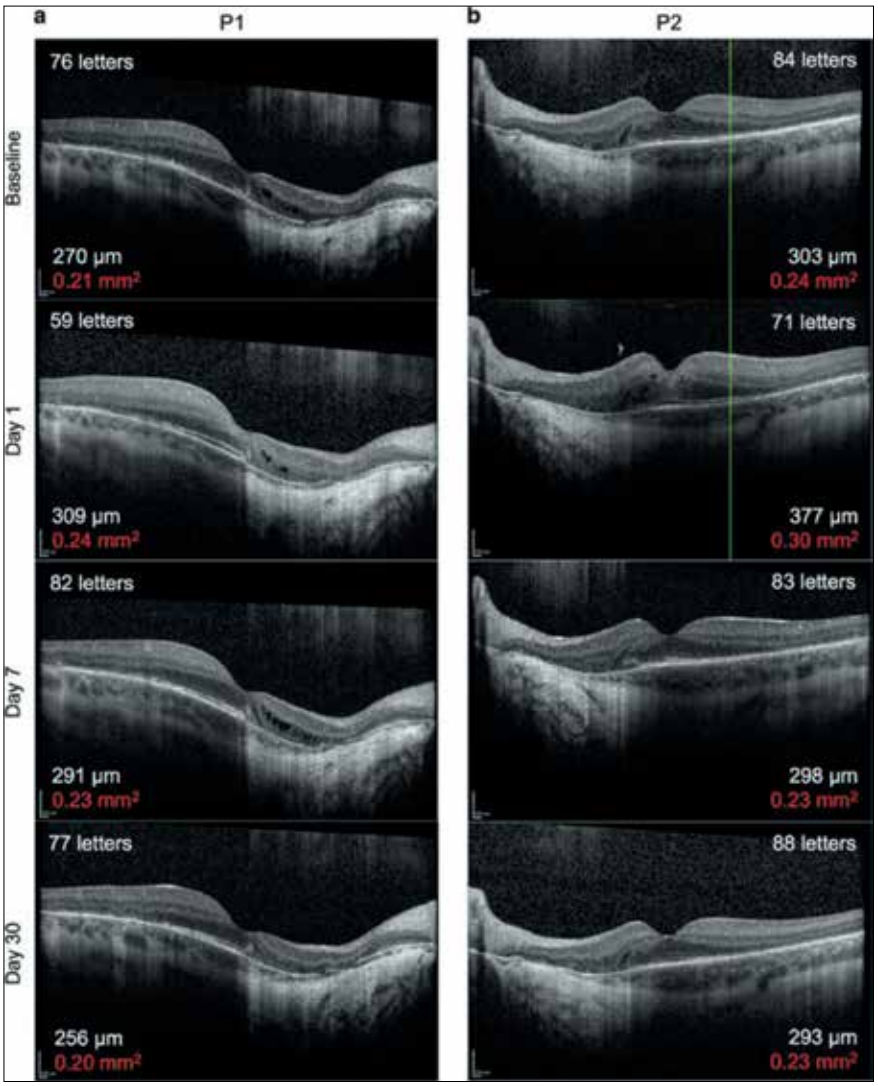

Рис. Разрешение субретинальной жидкости и восстановление остроты зрения после субретинальной генной терапии

Xue K., Groppe M., Salvetti A.P. Technique of retinal gene therapy: delivery of viral vector into the subretinal space // Eye. – 2017. – Vol. 31. – P. 1308–1316.

В рамках данного исследования авторами была изучена возможность формирования капсулотомии (5 мм) с помощью фемтосекундного лазера в тех случаях, когда у пациента имеется отек роговицы. В качестве фемтосекундной установки использовался лазер Ziemer LDV Z8 с различными параметрами энергии излучения (90, 130 и 150%). На первом этапе исследование выполнялось на 36 кадаверных свиных глазах (не менее 6 и не более 24 часов после энуклеации), при этом удаляемый капсульный диск в последующем подвергали структурному изучению с помощью сканирующей электронной микроскопии и прочностному – посредством проведения проб на устойчивость к разрыву. По окончании данного этапа в исследовании приняли участие 23 пациента, идущих на хирургическое лечение катаракты и не имеющих, кроме отека роговой оболочки, сопутствующих глазных заболеваний.



Рис. Сканирующая электронная микроскопия края капсулы при различных уровнях энергии излучения (их влияние на округлость)

Результаты показали, что при энергии в 90% капсулотомия завершалась только на 50%, тогда как увеличение первой повышало и степень завершенности. Так, при энергии 130% она достигала 75%, а при 150% – 100%. При этом прочность на разрыв существенно не различалась. Авторы пришли к выводу, что изменение энергии не влияет на прочностные характеристики капсулы, однако она должна быть увеличена для повышения вероятности полного завершения капсулотомии.

Williams G.P., George B.L., Wong Y.R. Performing reliable lens capsulotomy in the presence of corneal edema with a femtosecond laser // Invest. Ophthalmol. Vis. Sci. – 2017. – Vol. 58. – P. 4490–4498.

Технологии дополненной и виртуальной реальностей сегодня находят для себя все больше областей применения не только в индустрии развлечений, но и в медицине, в частности, в офтальмологии. Так, **Amandeep S. Rai** с соавт. описывают возможности разработанной ими системы виртуального обучения навыкам офтальмоскопии глазного дна молодых специалистов, сравнивая ее с традиционными образовательными подходами. В их исследовании приняло участие 28 студентов, из которых 15 были рандомизированы в группу классического обучения и 13 – с применением технологии дополненной реальности *(рис.)*, при этом после прохождения курса обучения все участники были экзаменованы комиссией, состоящей из трех витреоретинальных хирургов. Результаты обучения оценивались по качеству выполнения трех заданий, а также скорости их выполнения и производительности.

Рис. Симулятор для проведения виртуальной офтальмоскопии глазного дна

Согласно результатам исследования, студенты второй группы показали значимо более высокие результаты по всем оцениваемым параметрам, чем в первой. По завершению эксперимента студенты первой группы также проходили обучение с предлагаемой технологией дополненной реальности, после чего их общий результат уравнялся со второй группой. Это исследование демонстрирует концептуальную обоснованность применения подобных симуляторов и доказывает, что их внедрение в рамки образовательных программ молодых офтальмологов может повысить качество традиционных программ обучения.

Rai A.S., Rai A.S., Mavrikakis E. Teaching binocular indirect ophthalmoscopy to novice residents using an augmented reality simulator // JCO. – 2017. – Vol. 52, Issue 5. – P. 430–434.

Ангиография сетчатки используется сегодня все чаще, что объясняется ее очевидной клинической пользой. Однако всегда должны учитываться такие факторы, как метод введения и его ограничения, возраст, а также высокий риск развития побочных реакций на препарат. **Niranjan Manoharan** с соавт. провели исследование, в рамках которого проводился сравнительный анализ качества и информативности широкопольных снимков глазного дна при внутривенном и пероральном введении контрастного вещества. Всего в рамках данного исследования было изучено 41 фундус-изображение пациентов с пероральным методом введением контраста и 62 – внутривенным. Все снимки были обезличены и лишены информации о времени, прошедшем с момента введения препарата.

Результаты многофакторного анализа с корректировкой на возраст не выявили никакой статистически значимой разницы между качеством изображений обеих групп (P=0,59). Также не было выявлено и разницы с точки зрения клинической полезности сравниваемых методов. Авторы пришли к выводу, что пероральное введение флюоресцеина с целью проведения ангиографии, как ценного клинического инструмента в диагностике заболеваний сетчатки у детей, может быть методом выбора, поскольку позволяет избежать выполнения общей анестезии и развития анафилактических реакций в ответ на сам препарат.

Manoharan N., Pecen P.E., Cherof A.M. Comparison of oral versus intravenous fluorescein widefield angiography in ambulatory pediatric patients // J. Vitreo Retinal Diseases. – 2017. – Vol. 1., Issue 3. – P. 191–196.

В настоящее время для мониторинга прогрессирования глаукомы используются такие методы, как оптическая когерентная томография (ОКТ) и периметрия. При этом первая является методом объективной оценки степени глаукомного поражения, тогда как вторая – субъективна и изменчива, особенно когда у пациента имеются сложности с фиксацией взора. Данное исследование, проведенное доктором **Xinbo Zhang** с соавт., является попыткой понять значимость ОКТ в диагностике глаукомы на разных стадиях ее развития.

В исследование было включено 417 пациентов с подозрением на глаукому (отсутствие дефектов полей зрения) и 377 с подтвержденным глаукомным процессом, при этом у всех имелось пять и более последовательных исследований полей зрения и ОКТ с данными по толщине слоя нервных волокон (СНВ) и ганглиозных клеток. По результатам наблюдений в первой группе прогрессирование выявлялось в 38,9% случаев, при этом изменения по данным ОКТ (истончение СНВ) выявлялись раньше в 18,7% случаев, чем по результатам периметрии (P<0,001). Частота обнаружения ложноположительной прогрессии составляла больше 10% для периметрии и менее 7% для слоя нервных волокон и ганглиозных клеток в обеих группах.

Результаты данного исследования усиливают предположение ряда авторов, которые считают, что оптическая когерентная томография особенно полезна на ранних стадиях развития глаукомного процесса, когда дефекты полей зрения могут быть еще незаметными для пациента. Однако авторы не выступают за использование только одного метода мониторинга глаукомы, поскольку в некоторых случаях изменения полей зрения могут возникать без фактического подкрепления в виде морфологических изменений сетчатки по результатам оптической когерентной томографии.

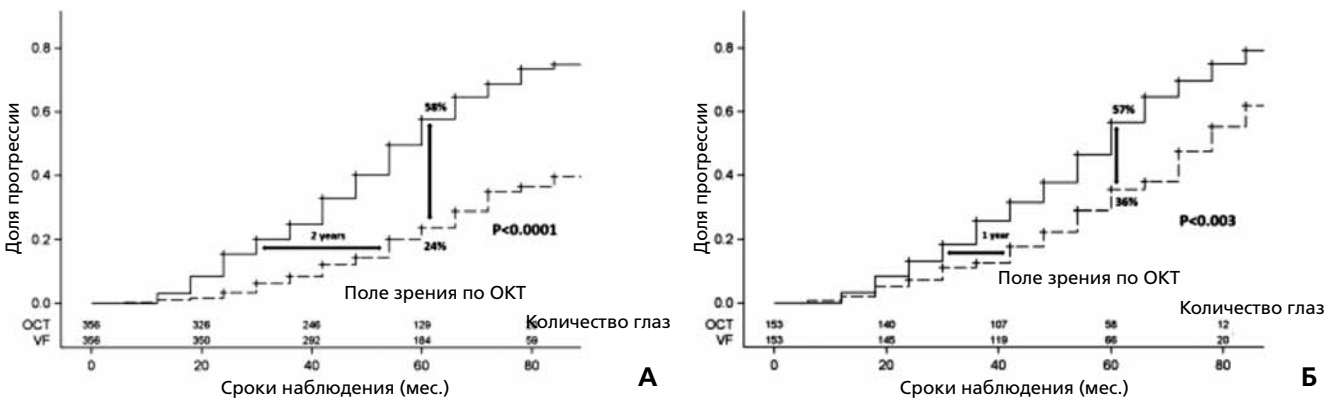

Рис. Доля прогрессии в группе подозрения на глаукому (А) и с подтвержденным глаукомным процессом (Б)

Zhang X., Dastiridou A., Francis B.A. Comparison of Glaucoma Progression Detection by Optical Coherence Tomography and Visual Field // Am. J. Ophthalmol. – 2017. – Vol. 184. – P. 63–74.

Takahiro Hiraoka с группой авторов провели исследование, целью которого явилась оценка степени взаимосвязи между прогрессированием миопии и аберрациями высшего порядка. В рамках данной работы под наблюдением находился 71 ребенок в возрасте от 6 до 12 лет, которому измеряли осевую длину глаза и циклоплегическую рефракцию в течение двух лет. Среднее усиление рефракции на момент окончания исследования составляло –1,60±1,04 дптр (P<0,0001), осевая длина также была статистически значимо увеличена и составила 0,77±0,40 мм (P<0,0001). Увеличение миопической рефракции вместе с длиной глаза показали значительные корреляционные связи со многими компонентами роговичных аберраций высшего порядка: от P<0,0001 до P=0,0270 *(рис.)*. Проведение многовариантного анализа показало, что общее увеличение аберраций высшего порядка является важной переменной в прогрессировании миопии.

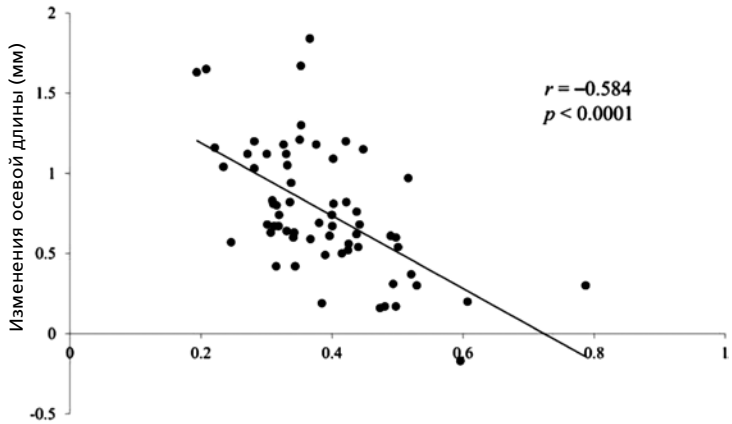

Рис. Диаграмма рассеяния. Связь между увеличением длины глаза и аберрациями высшего порядка (r=-0,584, P<0,0001)

Hiraoka T., Kotsuka J., Kakita T. Relationship between higher-order wavefront aberrations and natural progression of myopia in schoolchildren // Scientific Reports, DOI:10.1038/s41598-017-08177-6

РОССИЙСКАЯ ОФТАЛЬМОЛОГИЯ ОНЛАЙН

eyepress.ru

Новый интернет-ресурс издательства «Офтальмология» создан с целью оперативного обеспечения врачей научной информацией по офтальмологии.

Многоуровневый сайт **eyepress.ru** – это журналы, книги, новейшие научные разработки, информация о конференциях, научно-практические статьи, описания изобретений, видеоинформация.

Рефераты

Катаракта и имплантация ИОЛ

Регенерация хрусталика

Hillman L. Lens regeneration: The future is now // EyeWorld (USA). – 2017. – Vol. 22, № 9. – P. 44.

Разработки профессора Yizhi Liu, директора Zhongshan Ophthalmic Center (Sun Yat-sen University, Guangzhou, Китай) в области инновационной хирургической техники, основанной на способности хрусталика к регенерации, были удостоены золотой медали на 30-й конференции Азиатско-Тихоокеанской ассоциации катарактальных и рефракционных хирургов. Его исследование регенерационных возможностей хрусталика стало одним из восьми наиболее значимых достижений в 2016 г. по версии журнала Nature Medicine.

Согласно данным доктора Yizhi Liu, при проведении хирургии врожденной катаракты по новой методике, регенерация собственного хрусталика пациента происходит в течение 6 месяцев. В марте 2016 г. в журнале Nature были опубликованы результаты клинического исследования, в котором приняли участие 12 пациентов (24 глаза) в возрасте до 2 лет с билатеральной врожденной катарактой. Во время операции выполнялся периферический капсулорексис диаметром 1,0–1,5 мм, и проводилось удаление катаракты при помощи ирригации-аспирации. Затем пациентам назначали инстилляции антибиотика, стероида и атропина. Капсулотомическое отверстие заживало в течение 1 месяца, а к концу 6-месячного периода наблюдения путем регенерации формировался новый собственный хрусталик.

«Врожденная катаракта представляет собой довольно сложную проблему», – сообщил профессор Kang Chang, директор Institute for Genomic Medicine и заместитель директора Institute for Engineering in Medicine, University of San Diego, США.

В связи с продолжающимся ростом глазного яблока всегда имеются сложности при расчете ИОЛ, поэтому традиционная хирургия катаракты с имплантацией ИОЛ представляет собой спорный вопрос. Однако первоочередной задачей хирургов является восстановление прозрачности оптических сред с целью не допустить развитие амблиопии.

Операция, по словам доктора Zhang, может быть связана с риском потенциальных осложнений. Иногда приходится удалять хрусталик целиком, а удаление или разрыв задней капсулы хрусталика приводит к выпадению стекловидного тела и другим проблемам: макулярному отеку, отеку роговицы, инфицированию, подъему внутриглазного давления и т.д.

«Вместо полного удаления хрусталика намного лучше было бы восстановить хрусталик, заставив работать собственные стволовые клетки пациента», – сказал доктор Zhang.

В проведенных ранее исследованиях на животных была продемонстрирована возможность регенерации хрусталика в определенных условиях. Доктор Zhang подчеркнул, что помутнение задней капсулы после операции по поводу катаракты тоже может являться подтверждением наличия стволовых клеток. До клинического исследования на людях доктор Liu удостоверился в наличии стволовых/прогениторных клеток (LEC) у края капсулорексиса в педиатрической практике. Команда доктора Liu убедилась в том, что клетки LEC способны регенерировать, а их количество уменьшается с возрастом, но увеличивается при травме или стимуляции.

По словам доктора Liu, пролиферирующие клетки у экватора хрусталика являются стволовыми клетками. Доктор Zhang уточнил, что стволовые клетки находятся под всей поверхностью передней капсулы хрусталика. Традиционное выполнение капсулорексиса диаметром 6–7 мм уничтожает до 80% этих клеток.

«С тех пор как мы убедились в экспериментах на мышах, что клет-

ки под передней капсулой являются стволовыми клетками, нам нужно было найти способ минимизировать их повреждение. Мы решили, что в педиатрической практике катаракту с мягким ядром и кортикальными массами можно удалить через маленькое отверстие в капсульном мешке при помощи только ирригации – аспирации. При этом происходит минимальное травмирование стволовых клеток и сохраняется их способность к регенерации», – отметил доктор Zhang.

«Сформировать капсулотомическое отверстие диаметром 1,0–1,5 мм у детей вручную не так-то просто, – подтвердил доктор Zhang, – но фемтосекундный лазер значительно облегчает этот этап».

«В то время, когда выполнялся первый этап клинических исследований, у нас не было возможности использования фемтосекундного лазера. Доктор Liu выполнял операцию вручную. Он очень опытный хирург», – заметил доктор Zhang.

После предварительного тестирования новой методики на животных было проведено клиническое исследование, в котором сравнивались результаты 12 пациентов (24 глаза) с врожденной катарактой из контрольной группы и 25 пациентов (50 глаз), которым выполнялась традиционная хирургия катаракты. Новая технология оказалась не менее безопасной, чем стандартная методика, но клинические результаты в основной группе оказались значительно лучше, чем в контрольной группе. Регенерация хрусталика у пациентов основной группы произошла в течение 6 месяцев, и, согласно данным группы доктора Liu, у всех пациентов в определенной степени отмечалось восстановление толщины хрусталика, его оптической силы и способности к аккомодации.

У небольшого числа пациентов имелись помутнения в новом регенерировавшем хрусталике. «Естественно, что мы не смогли скорректировать причину катаракты – генные мутации», – пояснил доктор Zhang. Однако у пациентов с хорошим результатом операции хрусталик остается прозрачным в срок более года. Эта операция позволила сохранить прозрачность оптических сред, помогла избежать развития амблиопии и дала время для пропорционального роста структур глазного яблока и сохранения естественной рефракции. Доктор Zhang отметил, что у пациентов с рецидивом катаракты имеется возможность повторной операции с применением той же технологии.

«Если бы я выбирал между удалением своего хрусталика и возможностью восстановить его, я однозначно предпочел бы второй вариант», – сказал доктор Zhang.

Более того, исследовательская группа планирует ускорить процесс регенерации путем использования биодеградирующего каркаса, созданного на 3D-принтере и содержащего набор факторов роста. Такой каркас может быть введен в капсульный мешок через маленькое отверстие наподобие вискоэластика. По мере того, как будут расти собственные волокна хрусталика пациента, каркас будет постепенно рассасываться.

«Современная хирургия катаракты настолько успешна, что зрение пациентов восстанавливается уже на следующий день или через пару дней после операции. Поэтому, возможно, пациенты с меньшим энтузиазмом отнесутся к операции, требующей 6-месячного восстановительного периода. Но если восстановление после операции займет всего один или два месяца, я думаю, что офтальмологи и пациенты могли бы согласиться на это».

«Наша цель – в долгосрочной перспективе использовать технологию регенерации хрусталика для лечения возрастной катаракты», – говорит доктор Zhang. Возможно, эта технология даже поможет восстановить аккомодацию. ■

Функциональная магнитно-резонансная томография в оценке дисфотопсий и нейроадаптации пациентов после имплантации мультифокальных ИОЛ

Rosa A.M., Miranda A.C., Patricio M. et al. Functional magnetic resonance imaging to assess the neurobehavioral impact of dysphotopsia with multifocal intraocular lenses // Ophthalmology. – 2017. – Vol. 124, № 9 – P. 1280–1289.

Мультифокальные интраокулярные линзы (ИОЛ) в значительной степени уменьшают потребность пациентов в очковой коррекции для дали, для близи и для среднего расстояния (Nijkamp M.D. et al.). Однако, несмотря на высокую остроту зрения, некоторые пациенты остаются неудовлетворенными результатами операции. Подобные случаи в литературе иногда называют «несчастный пациент со 100%-

ным зрением» (Kinard K. et al.). Симптомы, причиняющие дискомфорт после имплантации мультифокальных линз, относят к группе дисфотопсий (Woodward M.A. et al., Welch N.R. et al.). Наиболее часто встречаются позитивные дисфотопсии (ореолы – halo, засветы – glare, вспышки – starbursts). Негативные дисфотопсии (тени – shadows, полутени – penumbra) встречаются реже (Welch N.R. et al., Holladay J.T. et al.). Стандартных эффективных методов лечения этой проблемы нет, и в 0,3–12% случаев при наличии выраженных дисфотопсий приходится выполнять эксплантацию ИОЛ (de Vries N.E. et al., Woodward M.A. et al.).

Оптические параметры прооперированных глаз не могут объяснить различие функциональных результатов хирургии у разных пациентов. Острота зрения, аберрации высокого порядка, диаметр зрачка и светорассеяние могут быть одинаковыми у пациентов с дисфотопсиями и без дисфотопсий (Wilkins M.R. et al.). Даже после исключения других причин снижения качества зрения – таких как синдром «сухого глаза», помутнение задней капсулы хрусталика, заболевания сетчатки – корреляция между субъективными дисфотопсиями и объективными оптическими параметрами остается неочевидной (McAlinden C. et al.). Это позволяет предположить другой механизм появления симптомов, возможно, на нейронном уровне (Wilkins M.R. et al.). Нейроадаптация представляет собой изменения нервной системы, индуцированные новыми условиями зрительного восприятия. В различных работах подчеркивается важность нейроадаптации при имплантации мультифокальных линз (Braga-Mele R. et al.), но исследования функций коры головного мозга у этих пациентов до сих пор не проводилось.

Зрительная кора, отвечающая за обработку визуальной информации, сосредоточена в основном в затылочной доле каждого из полушарий головного мозга. Зрительная кора включает первичную зрительную кору, также называемую стриарной корой, и экстрастриарную зрительную кору. Именно с первичной зрительной корой непосредственно соединены нейроны, посылающие зрительные сигналы от глаз.

Функциональная магнитно-резонансная томография создает уникальные возможности для изучения активности головного мозга in vivo. Это неинвазивный метод, в основе которого лежит контраст между оксигенированным и неоксигенированным гемоглобином в связи с нейронной активностью (blood oxygen level dependent [BOLD] signal). Данный метод исследования применялся для изучения дисфотопсий после осложненного LASIK, при дегенерации макулы и пигментной ретинопатии, а также для оценки результатов лечения амблиопии (Malecaze F.J. et al., Martins Rosa A. et al., Vuori E. et al., Baker C.I. et al.).

Цель исследования – оценка взаимосвязи между наличием дисфотопсий и нейронным ответом коры головного мозга у пациентов после имплантации мультифокальных ИОЛ.

В исследовании приняли участие 30 пациентов, перенесших 3–4 недели назад билатеральную хирургию катаракты с имплантацией мультифокальных ИОЛ, и 15 пациентов группы контроля соответствующего возраста и пола.

Всем пациентам проводилась оценка остроты зрения, кератотопография, анализ волнового фронта, определение модуляционной передаточной функции и числа Штреля, анкетирование для оценки субъективного качества зрения, ОСТ макулы и диска зрительного нерва, определение контрастной чувствительности.

Функциональная магнитно-резонансная томография выполнялась на приборе 3-Tesla Magneton TIM Trio scanner (Siemens, Munich, Германия) при предъявлении участникам зрительных стимулов в виде решетки Gabor с высокой или низкой контрастностью. Затем за решеткой помещали яркий источник света, чтобы симулировать ситуацию, вызывающую появление glare, и вновь выполняли функциональную магнитно-резонансную томографию.

Максимальное значение гемодинамического ответа (BOLD signal) первичной зрительной коры на предъявление низкоконтрастного стимула у пациентов с мультифокальными ИОЛ снизилось с 0,10±0,03 до 0,03±0,04 без засвета и в условиях засвета соответственно. Максимальное значение гемодинамического ответа первичной зрительной коры на предъявление низкоконтрастного стимула у пациентов группы контроля снизилось с 0,10±0,03 до 0,08±0,04 без засвета и в условиях засвета соответственно. То есть гемодинамический ответ первичной зрительной коры на предъявление низкоконтрастного стимула в условиях засвета у пациентов с мультифокальными ИОЛ был ниже, чем у пациентов группы контроля.

Кроме того, у пациентов с мультифокальными ИОЛ при предъявлении низкоконтрастного стимула в условиях засвета была зарегистрирована значительная активация различных отделов нейросети внимания, включая лобную, среднюю лобную, височно-лобную и постцентральную извилины ($P<0,03$). Напротив, у пациентов группы контроля при предъявлении низкоконтрастного стимула в условиях засвета в сравнении с высококонтрастным стимулом без засвета отмечалась лишь небольшая деактивация зрительных зон, включая затылочную долю и среднюю затылочную извилину, что было связано с низкой видимостью ($P<0,03$) *(рис. 1)*.

У пациентов с мультифокальными ИОЛ имелось относительно

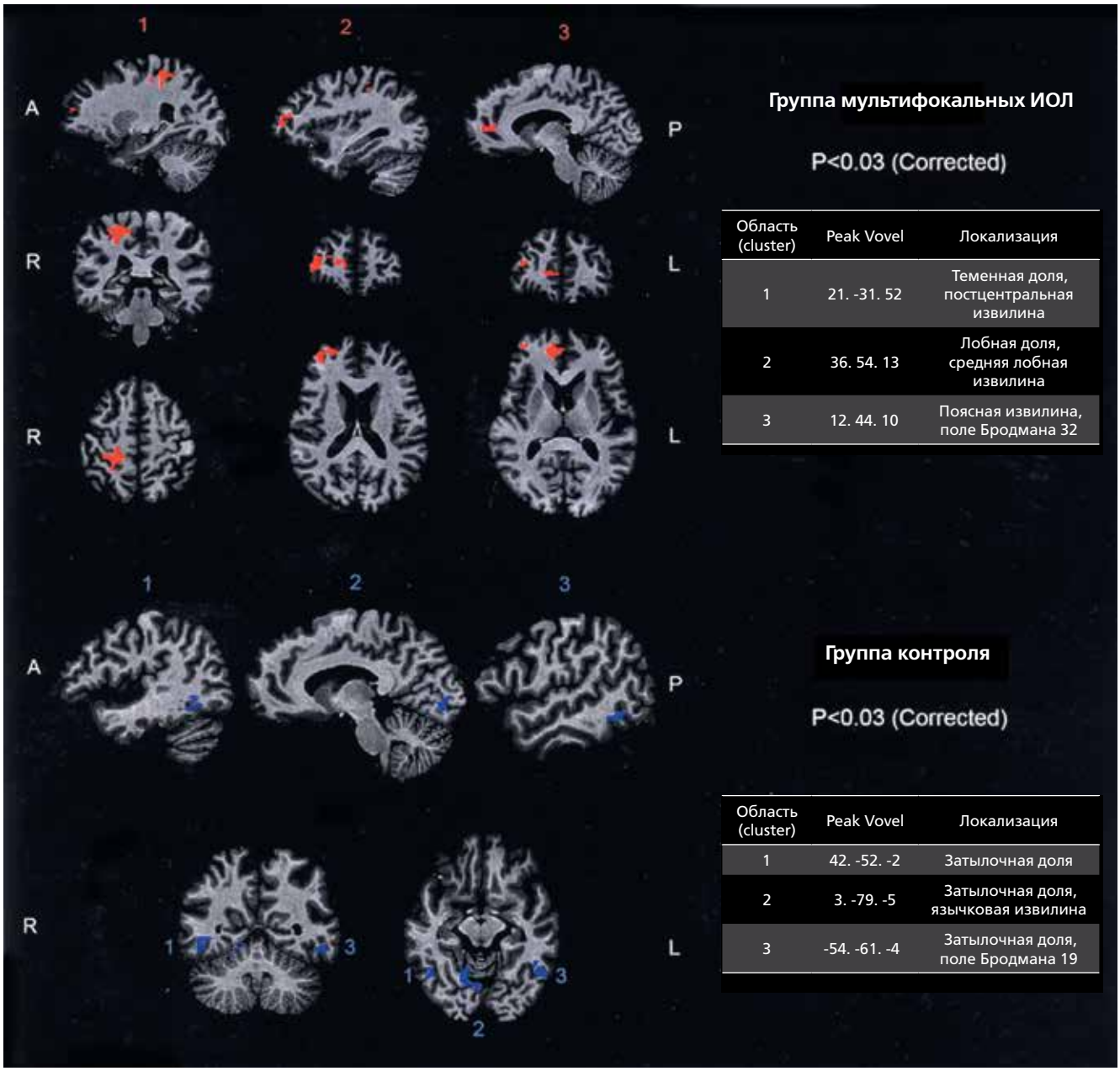

Область (cluster)	Peak Vovel	Локализация
1	21. -31. 52	Теменная доля, постцентральная извилина
2	36. 54. 13	Лобная доля, средняя лобная извилина
3	12. 44. 10	Поясная извилина, поле Бродмана 32

Область (cluster)	Peak Vovel	Локализация
1	42. -52. -2	Затылочная доля
2	3. -79. -5	Затылочная доля, язычковая извилина
3	-54. -61. -4	Затылочная доля, поле Бродмана 19

Рис. 1. (Вверху) При предъявлении пациентам с мультифокальными ИОЛ низкоконтрастных стимулов в условиях засвета в сравнении с более высококонтрастными стимулами (в 2,5 раза) без засвета, происходила активация зон коры головного мозга, отвечающих за внимание (теменная и лобная доля) и обучение (передняя поясная извилина). (Внизу) В той же ситуации у пациентов группы контроля происходила относительная деактивация затылочной коры головного мозга, но значительной активации участков коры головного мозга, отвечающих за внимание, обучение и когнитивные функции, не отмечалось

большее вовлечение зон коры головного мозга, отвечающих за обучение (передняя поясная извилина), планирование и решение задач (хвостатое ядро).

У пациентов с выраженными симптомами дисфотопсий была выявлена повышенная активность в нескольких регионах лобно-теменных зон, поясной извилине и хвостатом ядре (q<0,05) *(рис. 2)*.

Корреляции между результатами анкетирования и качеством оптической системы глаза (общие аберрации и аберрации высокого порядка, модуляционная передаточная функция и число Штреля) обнаружено не было.

Дисфотопсии являются основным фактором, ограничивающим широкое применение мультифокальных ИОЛ (Woodward M.A. et al.). Даже при имплантации новейших моделей трифокальных ИОЛ выраженные симптомы беспокоят около 6% пациентов (Mendicute J. et al.). Данное исследование подтвердило

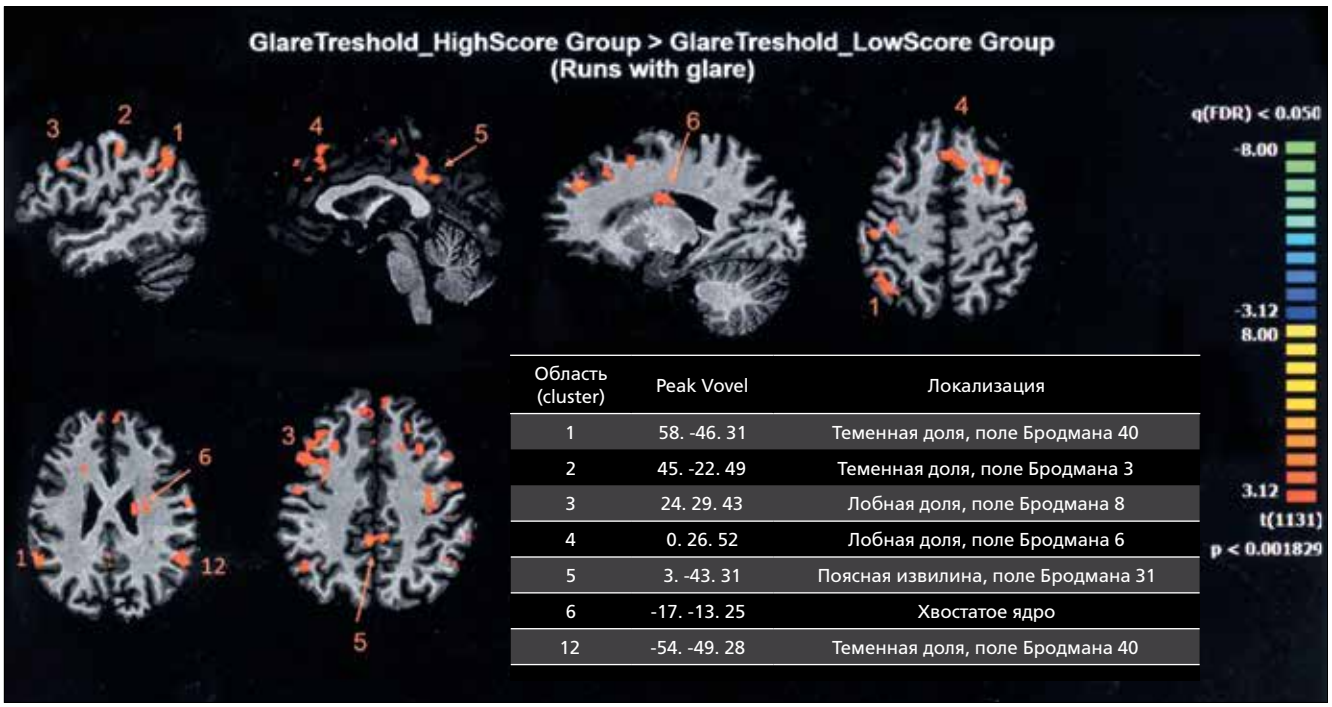

Область (cluster)	Peak Vovel	Локализация
1	58. -46. 31	Теменная доля, поле Бродмана 40
2	45. -22. 49	Теменная доля, поле Бродмана 3
3	24. 29. 43	Лобная доля, поле Бродмана 8
4	0. 26. 52	Лобная доля, поле Бродмана 6
5	3. -43. 31	Поясная извилина, поле Бродмана 31
6	-17. -13. 25	Хвостатое ядро
12	-54. -49. 28	Теменная доля, поле Бродмана 40

Рис. 2. Пациенты с выраженными симптомами дисфотопсий по сравнению с пациентами без дисфотопсий в обеих группах при предъявлении низкоконтрастных стимулов в условиях засвета. Отмечается повышенная активность нескольких участков коры головного мозга в лобной и теменной доле, в поясной извилине и хвостатом ядре

описанную в литературе информацию о том, что появление дисфотопсий не может быть полностью объяснено характеристиками оптической системы глаза (Mendicute J. et al.). Принято считать, что процесс нейроадаптации способствует уменьшению или исчезновению этих симптомов с течением времени у большинства пациентов (Braga-Mele R. et al.). Нейроадаптация к мультифокальной оптике протекает по-разному у различных пациентов (Rosen E. et al.). Первым шагом в поиске оптимальных способов лечения или предотвращения дисфотопсий может стать лучшее понимание патофизиологии этого процесса. Функциональная магнитно-резонансная томография имеет широкие возможности при изучении процесса нейроадаптации к мультифокальным ИОЛ.

В данном исследовании обнаружена взаимосвязь между субъективными жалобами пациентов с мультифокальными ИОЛ в раннем послеоперационном периоде и результатами функциональной магнитно-резонансной томографии. Повышенная активность участков коры головного мозга, отвечающих за внимание (лобно-теменная зона), обучение и когнитивные функции (поясная извилина), и планирование и решение задач (хвостатое ядро), вероятно, отражает начало процесса нейроадаптации к мультифокальной оптике. ■

ОБЩЕСТВО ОФТАЛЬМОЛОГОВ РОССИИ
WWW.OOR.RU ОБЩЕСТВО ОФТАЛЬМОЛОГОВ РОССИИ – В ИНТЕРНЕТЕ!

Рефракция

Коррекция пресбиопии при помощи роговичных инлаев

Hillman L. History of inlays, the current market, and what's yet to come. Vanessa Caceres. Weighing the pros and cons of inlays. Stephanie Petrou Binder. Choosing a corneal inlay candidate. Rich Daly. Roles vary for inlays among presbyopia treatments // EyeWorld (Asia-Pacific). – 2017. – Vol. 13, № 2. – P. 12–23.

Концепция роговичных инлаев была впервые предложена в 1949 г. доктором Jose Barraquer в Испании. Сначала основной областью применения роговичных имплантатов была коррекция миопии и афакии *(рис. 1)*. Появление новых хирургических методик практически вытеснило роговичные инлаи из рефракционной хирургии, однако к этому времени материал инлаев был усовершенствован, и было доказано, что имплантаты хорошо переносятся и не вызывают выраженной реакции роговицы. Затем стала разрабатываться идея возможности применения роговичных инлаев для коррекции пресбиопии.

В настоящее время на офтальмологическом рынке доступны две модели роговичных инлаев, получивших одобрение U.S. Food and drug Administration (FDA): KAMRA inlay (AcuFocus, Irvine, California) и Raindrop Near Vision Inlay (ReVision Optics, Lake Forest, California). Еще одна модель находится на стадии клинических исследований и ожидает одобрения FDA – Flexivue Microlens (Presbia, Irvine, California). Все перечисленные модели имеют европейские сертификаты (CE mark)

KAMRA

Модель роговичных инлаев KAMRA получила одобрение FDA в апреле 2015 года. Действие KAMRA основано на принципе работы оптической системы с малым размером апертуры, что можно сравнить со зрением через диафрагму *(рис. 2)*. Располагаясь в роговице над центром зрачка, непрозрачный инлай суживает отверстие для прохождения света через оптическую систему глаза и тем самым увеличивает глубину фокуса. При производстве KAMRA используется пористый материал поливинилидена дифлюорид. Карман для роговичного инлая KAMRA выполняется при помощи фемтосекундного лазера на недоминантном глазу пациента.

Роговичный инлай KAMRA имеет диаметр 3,8 мм и центральное отверстие диаметром 1,6 мм. Показанием к его применению является пресбиопия с рефракционным сфероэквивалентом при циклоплегии от +0,5 дптр до –0,75 дптр и цилиндрической рефракцией 0,75 дптр и менее.

По инструкциям компании AcuFocus, применение инлаев показано в случаях, если пациент не нуждается в коррекции зрения вдаль очками или контактными линзами. По словам доктора Daniel Durrie (профессор University of Kansas, США), некоторые хирурги выполняют LASIK перед имплантацией или одновременно с имплантацией KAMRA. Функциональные результаты имплантации KAMRA, как правило, несколько лучше у пациентов с небольшой миопией, которую можно запланировать при проведении рефракционной операции.

По результатам клинического исследования компании AcuFocus,

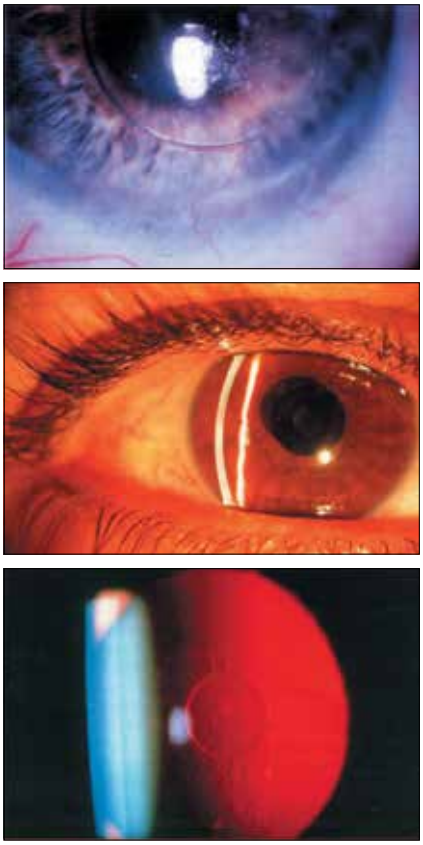

Рис. 1. (Вверху) Ранняя модель роговичного инлая из полисуфона, имплантированная доктором Peter Choyce (Англия) в 1982 г. при миопии высокой степени. Ранняя неоваскуляризация роговицы в данном случае является показанием к удалению имплантата. (В центре) Пациент доктора Richard Lindstrom (США) после имплантации в 2015 г. роговичного инлая KAMRA. Зрение вдаль 0,8, вблизи J1 по шкале Jaeger. (Внизу) Пациент доктора Richard Lindstrom (США) после имплантации в 1987 г. ранней модели роговичного гидрогелевого инлая наподобие Presbia. Через 30 лет после операции у пациента по-прежнему сохраняется хорошее зрение вдаль (0,8) и вблизи (J2 по шкале Jaeger)

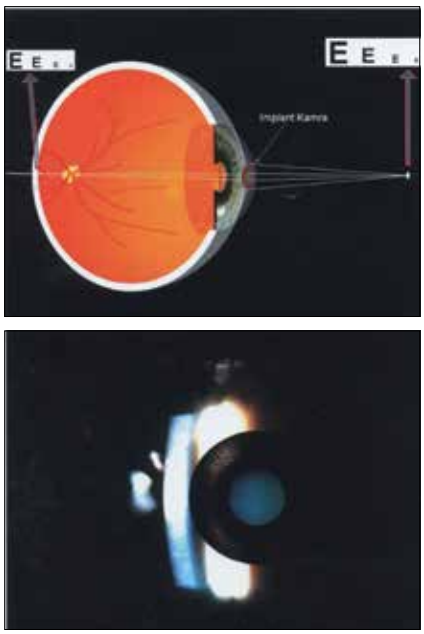

Рис. 2. (Вверху) Схематическое изображение принципа действия роговичного инлая KAMRA: сужение входного отверстия для лучей света (малая апертура) приводит к увеличению глубины фокуса. (Внизу) Фотография роговицы с инлаем модели KAMRA через 1 год после операции

представленного FDA, 83,5% из 478 пациентов через год после операции имели некорригированную остроту зрения вблизи 0,5 и выше. Через три года после операции некорригированную остроту зрения вблизи 0,5 и выше имели 87,1% из 417 пациентов, доступных для наблюдения. Менее чем у 1% пациентов появился индуцированный процедурой астигматизм. Потеря эндотелиальных клеток составила в среднем 5%, но процесс был стабилизирован в течение года.

Наиболее распространенной субъективной жалобой пациентов после операции является сухость в глазу.

Доктор Durrie отметил, что большинство пациентов отмечают улучшение зрения в течение 2–3 недель. В то же время у некоторых людей процесс адаптации занимает неделю, а у некоторых – длится до 3 месяцев. Пациенты с роговичными инлаями KAMRA могут также испытывать затруднения при недостаточном освещении.

Raindrop

Модель роговичных инлаев Raindrop получила одобрение FDA в июне 2016 г. Raindrop выполняется из гидрогелевого материала и имеет центральную толщину 32 мкм. Имплантат размещают под флэпом, формирующимся так же, как для LASIK, на глубине в одну треть роговицы с сохранением минимум 300 мкм толщины роговицы под флэпом *(рис. 3)*. Инлай делает оптическую зону более крутой, что ведет к увеличению глубины фокуса.

Показанием к его применению является пресбиопия с манифестным рефракционным сфероэквивалентом от +1,0 дптр до –0,5 дптр с хорошим зрением вдаль, но нуждающимся в очковой коррекции для близи от +1,5 дптр до +2,5 дптр. По данным компании эффективность имплантации Raindrop (так же, как и KAMRA) в сочетании с выполнением LASIK изучена недостаточно.

Согласно клиническим исследованиям допустима децентрация инлая до 0,7 мм в любом направлении. Доктор Ralph Chu (Chu Vision Institute, США) отметил, что смещение инлая в нижне-назальном направлении лучше переносится пациентами, чем смещение в другом направлении. Кроме того, децентрация Raindrop переносится лучше, чем децентрация KAMRA.

Чтобы избежать появления стрий, доктор Jeffrey Whitman (Key-Whitman Eye Center, Texas, США) рекомендует увлажнять флэп, сформированный фемтосекундным лазером, сбалансированным солевым раствором каждые 20 секунд. После центрирования инлая поверхность стромы роговицы следует тщательно высушить. Хирург может заметить желобок вдоль границы инлая между флэпом и остаточной стромой роговицы, но это явление считается нормальным и исчезает на следующий день.

Доктор Whitman считает преимуществом Raindrop сходство технологии его имплантации с техникой проведения LASIK: «Если хирург владеет технологией LASIK, он с легкостью может выполнить имплантацию Raindrop». Однако пациенты с Raindrop требуют более тщательного послеоперационного наблюдения, чем пациенты после стандартной операции LASIK. «Практически с любым возможным осложнением после имплантации Raindrop можно справиться, если выявить его на раннем этапе», – говорит доктор Whitman.

По результатам предварительных клинических исследований, представленных FDA, 92% пациентов через два года после операции имели некорригированную остроту зрения (НКОЗ) вблизи 0,5 и выше. Одним из наиболее частых осложнений является нежное центральное помутнение роговицы («хейз»), которое исчезает на фоне лечения у 89% пациентов.

В настоящее время компания ReVision Optics проводит исследование возможности применения Raindrop у пациентов с артифакией и возможности имплантации Raindrop в роговичный карман, сформированный при помощи фемтосекундного лазера.

По словам профессора William Wiley (Cleveland Eye Clinic, США), пациентам с исходной слабой миопией (от –0,5 до –0,75 дптр) больше подходит имплантация модели KAMRA, а пациентам со слабой гиперметропией (от +0,5 до +0,75 дптр) больше показана имплантация модели Raindrop.

Flexivue Microlens

Роговичный инлай Flexivue Microlens представляет собой прозрачный имплантат из гидрофильного акрила диаметром 3,2 мм, состоящий из центральной зоны без преломляющего действия и периферического кольца с преломляющей силой от +1,5 дптр до +3,5 дптр.

«Дизайн роговичного инлая способствует мультифокальному эффекту, который позволяет паци-

енту видеть и вдаль, и вблизь», – считает доктор Edward Manche (профессор Stanford University School Of Medicine, США). Flexivue Microlens имплантируется в роговичный карман, создаваемый при помощи фемтосекундного лазера. Выбор оптической силы инлая зависит от возраста пациента и потребностей в коррекции для зрения на близком расстоянии.

В августе 2016 г. компания Presbia приобрела компанию Neoptics (Hunenberg, Швейцария), а вместе с ней и права на ее интеллектуальную собственность и разработки. В модели Flexivue Microlens воплощена концепция бифокального гидрогелевого инлая Icolens компании Neoptics. В настоящее время проводится третья фаза клинических исследований Flexivue Microlens для получения одобрения FDA.

Преимущества роговичных инлаев

Роговичные инлаи представляют собой вариант решения очень распространенной офтальмологической проблемы – пресбиопии. В наши дни из-за повсеместного распространения смартфонов и компьютеров растет потребность в зрении на близком расстоянии, и количество пациентов, которым могла бы помочь имплантация инлаев, очень велико.

После операции возможно дополнительное регулирование результатов: роговичные инлаи можно центрировать при их недостаточно правильном расположении, и, кроме того, сохраняется возможность некоторой степени коррекции рефракции посредством роговичной хирургии.

Имплантация роговичных инлаев может стать промежуточной процедурой для пациентов в возрасте от 45 до 60 лет, которые еще не готовы к риску проведения интраокулярной процедуры.

Важным достоинством роговичных инлаев является обратимость процедуры. «Если пациент остается недовольным результатом операции через три месяца после ее проведения, имплантат следует удалить», – считает доктор Robert Maloney (Maloney Vision Institute, США). Медицинскими показаниями к удалению инлаев могут стать выраженное воспаление или тяжелый синдром «сухого глаза». Эти моменты обязательно нужно обсуждать с пациентом до операции и, кроме того, объяснять, что послеоперационная рефракция может немного отличаться от дооперационного уровня.

Роговичные инлаи могут продолжать давать хороший функциональный результат после хирургии катаракты и имплантации монофокальной ИОЛ.

Недостатки роговичных инлаев

Как и любая хирургическая процедура, имплантация роговичных инлаев может сопровождаться рядом осложнений, включая хейз роговицы, эффекты glare, синдром «сухого глаза» и частичную потерю остроты зрения.

Инлаи не останавливают уже начавшийся процесс дисфункции и помутнения хрусталика. Поэтому следует детально объяснять пациентам принцип действия роговичных инлаев и обязательно говорить о вероятности проведения дополнительных вмешательств в будущем.

Отбор пациентов для имплантации роговичных инлаев

Важной частью предоперационного обследования является определение доминантного глаза: недоминантный глаз корригируется для зрения вблизи, а доминантный выбирается для зрения вдаль. При этом иногда для достижения оптимального результата требуется проведение дополнительной коррекции рефракции с помощью LASIK или ФРК.

Перед тем как сделать выбор в пользу имплантации инлаев, стоит провести тест с контактными линзами. Он помогает определить, насколько хорошо пациент переносит эффект monovision. Если пациенту достаточно комфортно смотреть вдаль и вблизь с плюсовой контактной линзой в одном глазу, то он является подходящим кандидатом для имплантации роговичных инлаев. Если пациенту комфортно с мультифокальной линзой в одном глазу, то, возможно, ему подойдет имплантация Raindrop.

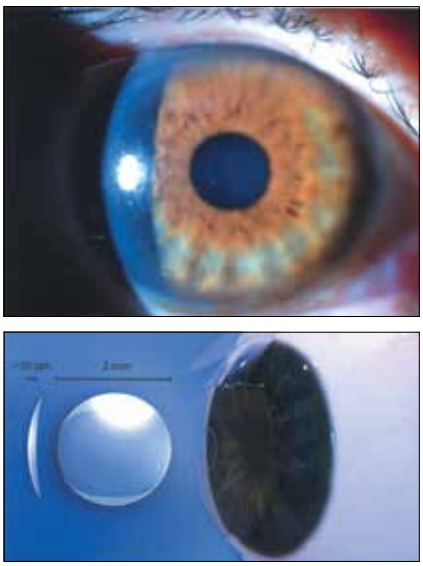

Рис. 3. (Вверху) Инлай модели Raindrop в роговице. (Внизу) Расположение Raindrop под роговичным флэпом

Однозначными противопоказаниями к имплантации роговичных инлаев являются помутнение хрусталика, выраженный синдром «сухого глаза», патология роговицы, такая как кератоконус, нерегулярный астигматизм, истончение роговицы и аутоиммунные заболевания. Предыдущие рефракционные операции не являются противопоказанием к имплантации инлаев при условии сохранения достаточной толщины роговицы.

Помимо анатомических особенностей, одним из критериев отбора является особенности характера пациентов. Имплантация роговичных инлаев может не удовлетворить перфекционистов с высокими ожиданиями и стандартами. Определиться, стоит ли делать операцию таким пациентам, также может помочь тест с контактными линзами. ■

Коррекция астигматизма с помощью торических интраокулярных линз у пациентов с катарактой

Razmjoo H., Ghoreishi M., Milasi A.M. Toric intraocular lens for astigmatism correction in cataract patients // Adv. Biomed. Res. – 2017. – Vol. 6. – P. 123.

Хирургия катаракты путем замены хрусталика на интраокулярную линзу (ИОЛ) является наиболее часто используемой хирургической техникой во всем мире. Торические ИОЛ были представлены Shimizu et al. ещё в 1994 г. с целью коррекции предшествующего астигматизма роговицы. В глазах с катарактой в почти 60% случаев отмечается астигматизм роговицы по меньшей мере 0,75 дптр. Его коррекция может быть достигнута с помощью различных методов, включая выборочное расположение основного разреза факоэмульсификации, использование послабляющих разрезов роговицы, лимбальных послабляющих надрезов или применение эксимерлазерной кератэктомии. Все эти методы имеют ограничения по степени астигматизма, которой можно скорректировать, а также характеризуются долгосрочной механической нестабильностью. Торические ИОЛ предлагают более стабильный и предсказуемый метод коррекции предшествующего астигматизма роговицы.

Эффективные рефракционные результаты предыдущих исследований зависели как от тщательного выравнивания торической ИОЛ с её предлагаемой осью, так и от незначительной послеоперационной ротации линзы. Почти 3% силы цилиндра терялось за каждые 1° вращения от установленной оси.

Целью этого проспективного исследования явилась оценка рефракционных и зрительных результатов имплантации торической ИОЛ AcrySof (Alcon, Fort Worth, TX, США) и торической ИОЛ Hoya (Hoya, Naka-Ochiai, Shinjuku-ku, Tokyo, Япония) у пациентов с катарактой и астигматизмом.

В данное исследование были включены 45 пациентов (55 глаз), которым была проведена операция по удалению катаракты с имплантацией торических ИОЛ AcrySof и Hoya.

Критерии включения: катаракта, регулярный астигматизм более чем 1,00 дптр, зарегистрированный с помощью топографии. Критериями исключения являлись: неправильный астигматизм, дегенерация макулы и болезни сетчатки, глаукома в анамнезе, заболевания роговицы, предыдущая роговичная или внутриглазная хирургия.

Формула SRK / T использовалась для определения силы сферической ИОЛ на запланированную эмметропию у всех пациентов. Факоэмульсификацию проводили через 2,8-мм разрез роговицы. После факоэмульсификации в капсульный мешок имплантировали торическую ИОЛ, затем тщательно поворачивали, чтобы выровнять ось цилиндра с отмеченным крутым меридианом.

Были проанализированы значения рефракционного и роговичного астигматизма 30 глаз с имплантированной торической ИОЛ AcrySof и 25 глаз с имплантированной торической ИОЛ Hoya.

Среднее значение МКОЗ по logMAR значительно улучшилось с 0,98±0,52 и 1,04±0,58 до операции до 0,17±0,17 и 0,17±0,18 после операции в группах AcrySof и Hoya соответственно (P<0,05). Через 6 месяцев после операции более 78% глаз в группе AcrySof и 80% глаз в группе Hoya достигли некорригированной остроты зрения (НКОЗ) 20/40 или выше.

До операции среднее значение максимально корригированной остроты зрения (МКОЗ) по logMAR составляло 0,40±0,24 и 0,37±0,10 в группах с имплантацией ИОЛ AcrySof и Hoya соответственно. Улучшение МКОЗ после операции было статистически значимо в обеих группах (P<0,05).

Различия в предоперационной и послеоперационной остроте зрения между группами не были статистически значимыми (все P>0,05) *(табл. 1)*.

До операции не наблюдалось существенных различий в роговичном (P=0,263) и рефракционном астигматизме (P=0,152) между двумя группами *(табл. 2)*. После операции было отмечено значительное уменьшение значения рефракционного астигматизма в обеих группах (P<0,05). Также не было статистически значимых различий между группами в результатах значения астигматизма *(табл. 2)*. Через 6 месяцев после операции рефракционный астигматизм составил ≤0,50 дптр у 46,9% и 40% глаз и ≤1,00 дптр у 78,1% и 85% глаз в группах AcrySof и Hoya соответственно. Средний остаточный рефракционный астигматизм был статистически достоверно ниже предоперационных значений роговицы в обеих группах (P<0,05) *(рис.)*.

Среднее значение ротации оси ИОЛ AcrySof составило 1,88±3,05° (диапазон 0–10°). Из 30 случаев имплантации ИОЛ, оцениваемых через 6 месяцев после операции, 90,6% находились в пределах ±5° от запланированного значения оси, 100% находились в пределах ±10°. Повторная хирургия не требовалась ни в одном случае для изменения оси ИОЛ в течение 6

Таблица 1

Сравнение предоперационных и послеоперационных зрительных параметров

Астигматизм	ИОЛ AcrySof	ИОЛ Hoya	Значение P
Рефракционный астигматизм (дптр)			
предоперационный	-2,27±1,41	-2,13±0,95	0,152
послеоперационный	-0,84±0,63	-0,87±0,66	0,727
изменение	1,32±1,63	1,15±0,84	0,608
Роговичный астигматизм (дптр)			
предоперационный	2,73±0,92	2,58±0,76	0,263
послеоперационный	2,68±0,88	2,53±0,81	0,384

Примечание: определенный манифестной рефракцией на IOLMaster.

Таблица 2

Предоперационные и послеоперационные значения астигматизма

Зрительные параметры	ИОЛ AcrySof	ИОЛ Hoya	Значение P
НКОЗ (logMAR)			
предоперационная	0,98±0,52	1,04±0,58	0,446
послеоперационная	0,17±0,17	0,17±0,18	0,837
МКОЗ			
предоперационная	0,40±0,24	0,37±0,10	0,239
послеоперационная	0,04±0,09	0,03±0,06	0,590

Примечание: НКОЗ – некорригированная острота зрения, МКОЗ – максимально корригированная острота зрения.

месяцев после операции в данной группе.

В группе с имплантацией ИОЛ Hoya среднее значение ротации оси составило 1,53°±3,66° (диапазон 0–12°). Из 25 оцениваемых имплантированных ИОЛ 90% находились в пределах ±5° от запланированной оси, а 96% – в пределах ±10°. Только одна ИОЛ (4%) с вращением более ±10° через 6 месяцев имела ротацию на 12° от планируемого значения оси. Через 6 месяцев была произведена репозиция данной ИОЛ. Статистической разницы в ротационной стабильности между двумя типами ИОЛ (P=0,245) не было обнаружено.

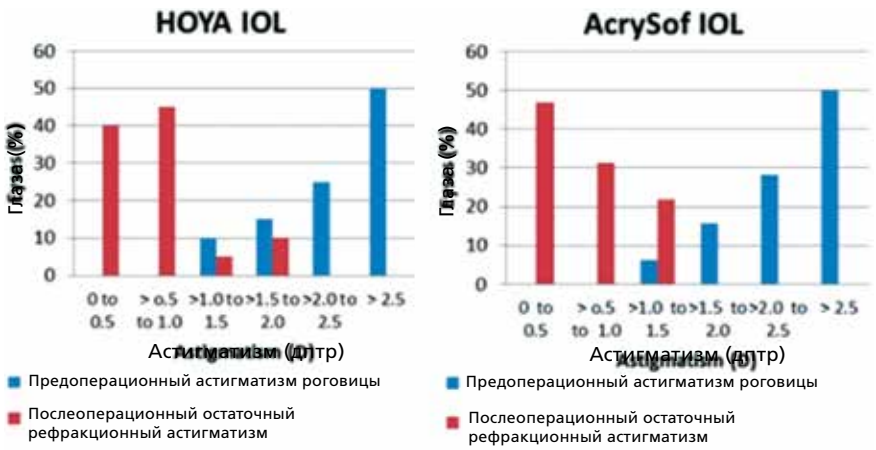

Рис. Предоперационный астигматизм роговицы и послеоперационный (6 месяцев после операции) остаточный рефракционный астигматизм в двух группах

Результаты этого исследования показывают, что имплантация торических ИОЛ AcrySof и Hoya является эффективным выбором для исправления предшествующего астигматизма роговицы при хирургии катаракты, что подтверждалось отсутствием существенной разницы в клинических результатах этих ИОЛ. ■

Витреоретинальная патология

Бролуцизумаб vs Афлиберцепт при неоваскулярной форме возрастной макулярной дегенерации

Dugel P.U., Jaffe G.J., Sallstig P. et al. Brolucizumab versus Aflibercept in participants with neovascular age-related macular degeneration: a randomized trial // Ophthalmology. – 2017. – Vol. 124, № 9. – P. 1296–1304.

Интравитреальные анти-VEGF-инъекции представляют собой «золотой стандарт» терапии неоваскулярной формы возрастной макулярной дегенерации (Schmidt-Erfurth U. et al.). Однако соблюдение графика частых инъекций и частых повторных обследований довольно затруднительно для пожилых пациентов, их опекунов или помощников (Holz F.G. et al.). Альтернативные варианты лечения с большими интервалами между инъекциями могли бы уменьшить нагрузку и способствовать лучшему комплайенсу.

Молекула бролуцизумаба (RTH258) – это гуманизированный одноцепочечный фрагмент антитела, способный связывать все изоформы VEGF-A. Бролуцизумаб обладает наименьшим молекулярным весом, составляющим 26 кДа, по сравнению с 115 кДа у афлиберцепта и 48 кДа у ранибизумаба (Gaudreault J. et al., Tietz J. et al.). Благодаря низкому молекулярному весу концентрация бролуцизумаба при его разведении может быть увеличена до 120 мг/мл, то есть при одной интравитреальной инъекции становится возможным ввести 6 мг бролуцизумаба в 0,05 мл раствора. По молекулярной массе 6 мг бролуцизумаба соответствуют примерно 12 дозам афлиберцепта 2 мг и 22 дозам ранибизумаба 0,5 мг (Tietz J. et al.). Интравитреальное введение препарата в большей концентрации потенциально может сопровождаться большей продолжительностью его действия.

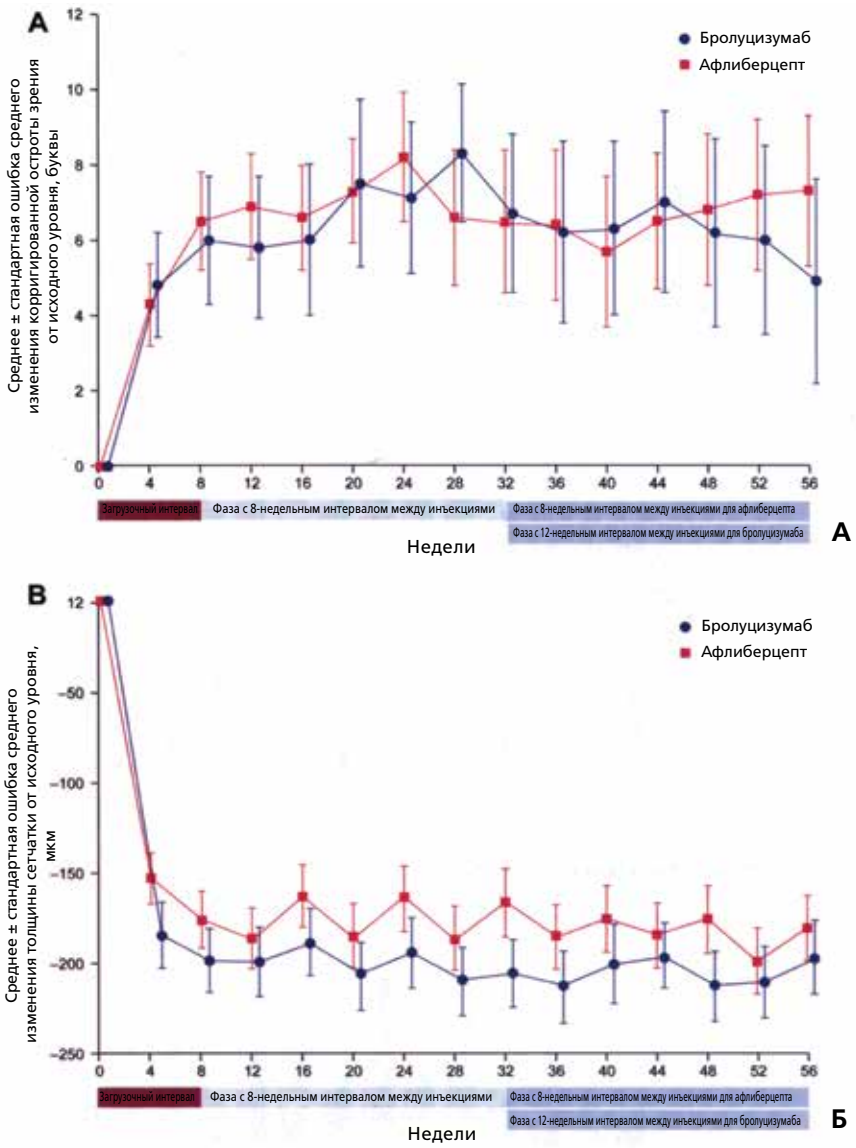

Рис. 1. А. – Среднее изменение максимально корригированной остроты зрения (количество букв) по сравнению с исходными значениями. Б. – Среднее изменение центральной толщины сетчатки (мкм)

Цель – оценка эффективности и безопасности бролуцизумаба в сравнении с афлиберцептом.

Группу афлиберцепта (Eyelea; Regeneron Pharmaceuticals Inc., Tarrytown, NY; 2,0 мг / 0,05 мл) соста-

вили 45 пациентов с неоваскулярной формой возрастной дегенерации макулы, а группу бролуцизумаба (Alcon Laboratories Inc., Fort Worth, TX; 6,0 мг / 0,05 мл) – 44 пациента. В каждой группе пациенты получили три загрузочные инъекции с интервалом в 1 месяц. Далее с 12-й по 32-ю неделю пациенты получали инъекции препаратов с интервалом в 8 недель. С 32-й по 56-ю неделю пациенты в группе афлиберцепта продолжали получать интравитреальные инъекции с интервалом в 8 недель (q8), а в группе бролуцизумаба плановые инъекции выполнялись с интервалом в 12 недель (q12). Пациентов наблюдали с интервалом в 4 недели, и при необходимости после согласования с пациентом, помимо плановых инъекций, им назначалось дополнительное введение препарата (режим лечения «по потребности»). Во время каждого визита проводилась оценка максимально корригированной остроты зрения и измерение толщины сетчатки в центральной зоне на снимках ОСТ.

На *рисунке 1А* продемонстрирована динамика изменения корригированной остроты зрения с начала лечения до 56-й недели. В период «загрузочных доз» и в период с интервалом между инъекциями в 8 недель в обеих группах не было достоверных отличий в значении остроты зрения. К 12-й неделе после начала лечения прибавка в остроте зрения в группе бролуцизумаба составила 5,75 буквы, в группе афлиберцепта 6,89 буквы. К 40-й неделе после начала терапии прибавка в остроте зрения в группе бролуцизумаба составила 6,25 буквы, а в группе афлиберцепта – 5,75 буквы.

За первый интервал между инъекциями бролуцизумаба, составивший 12 недель (между 36-й и 44-й неделей после инъекции на 32-й неделе), статистически значимых изменений в остроте зрения в этой группе выявлено не было. За второй интервал между инъекциями бролуцизумаба, составивший 12 недель, произошло снижение зрения в среднем по группе на 1,3 буквы (между 48-й и 56-й неделей после инъекции на 44-й неделе).

В период с 32-й по 56-ю неделю (фаза q12) 10 пациентов получили

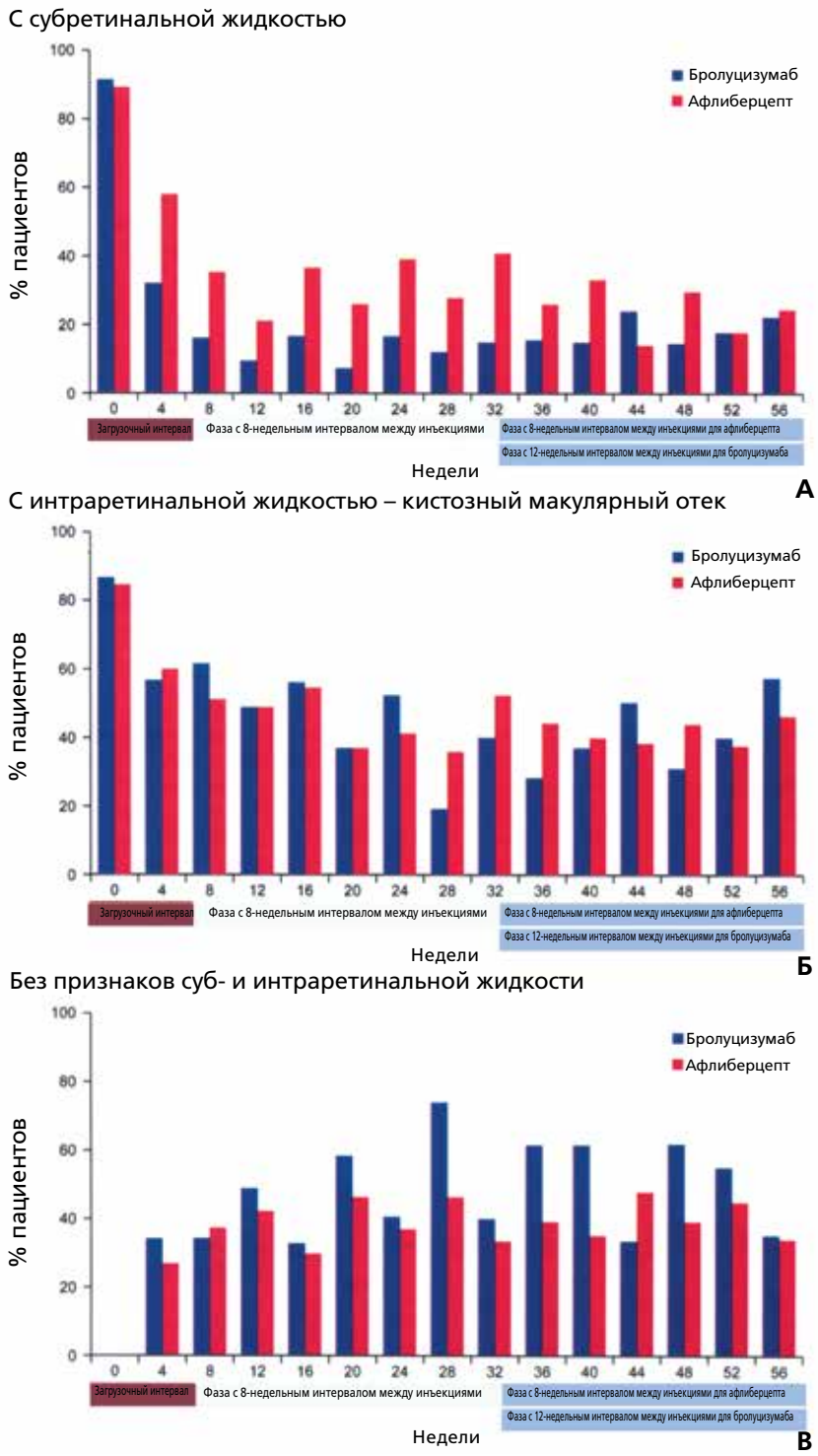

Рис. 2. А. – Процент глаз с наличием субретинальной жидкости при каждом визите. Б. – Процент глаз с наличием интраретинальной жидкости при каждом визите. В. – Процент глаз с отсутствием как субретинальной, так и интраретинальной жидкости при каждом визите

дополнительные инъекции афлиберцепта и 14 пациентов – дополнительные инъекции бролуцизумаба в соответствующих группах. Семь пациентов с нестабильной остротой зрения в группе бролуцизумаба не получили дополнительных инъекций, и именно у них произошло снижение остроты зрения за 12-недельный интервал между последними инъекциями. У этих семи пациентов отмечался исходный слабый ответ на «загрузочные дозы» и сохранялась остаточная интраретинальная жидкость в течение всего периода наблюдения.

На *рисунке 1Б* представлена динамика изменения толщины сетчатки в центральной зоне за период с начала лечения до 56-й недели. К 12-й неделе после начала лечения изменение центральной толщины сетчатки в группе бролуцизумаба составило 196,6 мкм, в группе афлиберцепта – 189,0 мкм, а к 40-й неделе после начала лечения – 197,5 и 178,3 мкм соответственно.

На *рисунке 2* представлена информация о количестве глаз с наличием суб- или интраретинальной жидкости. Субретинальная жидкость к 12-й неделе после начала лечения сохранялась у 9,3 и 20,9% пациентов в группах бролуцизумаба и афлиберцепта соответственно, а к 40-й неделе после начала лечения – у 14,6 и 32,5% пациентов соответственно. Интраретинальная жидкость к 12-й неделе после начала лечения сохранялась у 48,8% пациентов в обеих группах, а к 40-й неделе после начала лечения – у 36,6 и 40,0% пациентов в группах бролуцизумаба и афлиберцепта соответственно. Количество глаз без наличия суб- и интраретинальной жидкости к 12-й неделе после начала лечения составило 48,8 и 41,9% в группах бролуцизумаба и афлиберцепта соответственно, а к 40-й неделе после начала лечения – 61,0 и 35,0% соответственно.

Наиболее распространенным побочным эффектом интравитреального введения препаратов было конъюнктивальное кровоизлияние: 5 пациентов в группе бролуцизумаба и 7 пациентов в группе афлиберцепта. Другими побочными эффектами были плавающие мушки, снижение остроты зрения после инъекции и отслойка стекловидного тела.

Среди всех наблюдаемых пациентов за время лечения произошла одна смерть после третьей инъекции бролуцизумаба. Причиной смерти 80-летнего мужчины с анамнезом артериальной гипертензии, тромбоцитопении, спленомегалии, рака простаты и почек, стал инфаркт миокарда. У одного пациента из группы афлиберцепта произошла транзиторная ишемическая атака без летального исхода. По заключению экспертов, взаимосвязь между анти-VEGF-терапией и сосудистой катастрофой в обоих случаях исключить нельзя.

Данное исследование продемонстрировало неменьшую эффективность бролуцизумаба по сравнению с афлиберцептом. При режиме интравитреального введения каждые 8 недель оба препарата показали практически одинаковую прибавку в остроте зрения. При переходе на 12-недельный интервал между инъекциями острота зрения оставалась стабильной у 50% пациентов в группе бролуцизумаба. Снижение остроты зрения в среднем по группе произошло только за счет семи пациентов с исходным слабым ответом на лечение и нестабильной остротой зрения. Возможно, в таких случаях показаны более частые инъекции препаратов.

При режиме интравитреального введения каждые 8 недель были выявлены определенные преимущества бролуцизумаба по сравнению с афлиберцептом. Оба препарата способствовали уменьшению центральной толщины сетчатки, но полная резорбция суб- и интраретинальной жидкости к 40-й неделе после начала лечения наблюдалась у 61,0% пациентов в группе бролуцизумаба и только у 35,0% пациентов в группе афлиберцепта.

Безопасность бролуцизумаба по данным авторов сопоставима с безопасностью других анти-VEGF-препаратов.

Результаты проведенного исследования свидетельствуют о том, что бролуцизумаб как минимум не менее эффективен, чем афлиберцепт, в режиме введения каждые 8 недель после трех ежемесячных загрузочных инъекций. Кроме того, по результатам исследования можно предположить, что многим пациентам может подойти режим введения бролуцизумаба с интервалом в 12 недель после загрузочных инъекций. Режим лечения в каждом случае определяется индивидуально, базируясь на динамике изменения остроты зрения и центральной толщины сетчатки. ■

ОБЩЕСТВО ОФТАЛЬМОЛОГОВ РОССИИ ПРОФЕССИОНАЛЬНАЯ ГАЗЕТА ДЛЯ ОФТАЛЬМОЛОГОВ И ОПТОМЕТРИСТОВ
МИР ОФТАЛЬМОЛОГИИ
РОССИЙСКАЯ ОФТАЛЬМОЛОГИЯ ОНЛАЙН WWW.EYEPRESS.RU
ООО «Издательство «Офтальмология»

Эффективность и безопасность интравитреального введения конберцепта при макулярном отеке вследствие окклюзии вен сетчатки

Sun Z., Zhou H., Lin B. et al. Efficacy and safety of intravitreal conbercept injections in macular edema secondary to retinal vein occlusion // Retina. – 2017. – Vol. 37, № 9. – P. 1723–1730.

Среди сосудистых заболеваний сетчатки частота возникновения окклюзии вен сетчатки находится на втором месте после диабетической ретинопатии и составляет в Азии 5,7 на 1000 человек (Rogers S. et al.). Основными осложнениями окклюзии вен сетчатки являются макулярный отек и ишемия сетчатки, приводящая к ретинальной неоваскуляризации и появлению новообразованных сосудов в переднем сегменте глаза. Макулярный отек представляет собой наиболее распространенную причину снижения остроты зрения при окклюзии вен сетчатки. Из-за тромбоза ретинальных вен давление в капиллярах сетчатки увеличивается, а это способствует повышению проницаемости стенок капилляров и просачиванию жидкости и крови в ткани сетчатки. Окклюзия вен сетчатки сопровождается активным образованием VEGF-фактора, который служит основным стимулятором развития и длительного сохранения макулярного отека и геморрагий (Campochiaro P.A. et al.). Большое количество VEGF ухудшает кровоснабжение сетчатки и ишемию, что в свою очередь способствует еще более активной выработке VEGF и приводит к усугублению отека макулы и нарушению зрения (Campochiaro P.A. et al.). Многочисленные исследования доказали преимущества анти-VEGF-терапии над лазерным лечением (Heier J.S. et al., Campochiaro P.A. et al., Prager F. et al.). Для лечения макулярного отека вследствие окклюзии вен сетчатки наиболее часто применяются интравитреальные инъекции ранибизумаба (Lucentis; Genentech, Inc и Novartis International AG, Basel, Швейцария), афлиберцепта (Eyelea; Regeneron, Tarrytown, NY и Bayer AG, Leverkusen, Германия) и бевацизумаба (Avastin; Genentech, South San Francisco, США)

Конберцепт (Lumitin; Chengdu Kang Hong Biotech Co, Ltd, Sichuan, Китай) представляет собой белковую молекулу, состоящую из экстрацеллюлярного домена 2 VEGF-рецептора 1 и экстрацеллюлярных доменов 3 и 4 VEGF-рецептора 2 в комбинации с Fc-фрагментом человеческого иммуноглобулина G1. В доклинических исследованиях была продемонстрирована более высокая способность конберцепта связывать VEGF по сравнению с бевацизумабом (Wang Q. et al.), ранибизумабом (Zhang M. et al.) и афлиберцептом (Yu D.C. et al.). Конберцепт также отличается высокой способностью связывать плацентарный фактор роста, который также увеличивает проницаемость сосудистой стенки. Фазы I и II клинических исследований доказали эффективность и безопасность интравитреального введения конберцепта в сроки до 12 месяцев у пациентов с макулярным отеком вследствие неоваскулярной формы возрастной дегенерации макулы.

В данном исследовании (FALCON) проведена оценка эффективности и безопасности конберцепта при лечении макулярного отека, развившегося вследствие окклюзии вен сетчатки.

Клиническое исследование FALCON проводилось в двух клиниках в Китае. В нем приняли участие 60 пациентов в период с сентября 2012 года по май 2014 года: 30 человек с окклюзией центральной вены сетчатки (ЦВС) и 30 человек с окклюзией ветви ЦВС. Максимально корригированная острота зрения у всех пациентов была ниже 73 букв ETDRS (Early Treatment Diabetic Retinopathy Study) или 0,5 по таблице Snellen. Толщина сетчатки в центральной зоне на снимках ОСТ у всех пациентов была более 320 мкм (Spectralis; Heidelberg Engineering, Heidelberg, Германия). Все 60 пациентов получали ежемесячные загрузочные инъекции конберцепта (0,5 мг / 0,5 мл). Далее с 3-го по 8-й месяц терапии пациентов обследовали с интервалом в 1 месяц и выполняли интравитреальное введение конберцепта в режиме по потребности или pro re nata (PRN). Показаниями к дополнительной интравитреальной инъекции служили: 1) увеличение центральной толщины сетчатки на 50 мкм по сравнению с наименьшим уровнем за период лечения; 2) снижение остроты зрения на 5 букв и более по сравнению с максимальной остротой зрения за период лечения; 3) сохранение или появление новых интраретинальных кистозных полостей или отслойки нейроэпителия; 4) сохранение или появление новых кровоизлияний в макулярной зоне, ретинальной неоваскуляризации или новых окклюзий вен сетчатки. Финальное обследование для оценки результатов исследования FALCON выполнялось на 9-й месяц после начала терапии.

На фоне проводимой терапии острота зрения у всех пациентов значительно улучшилась. К 3-му

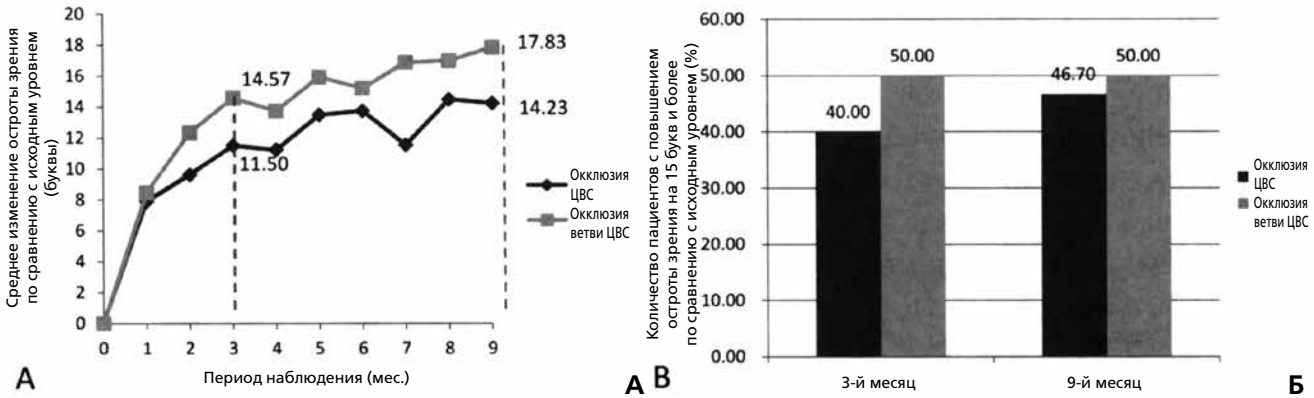

Рис. 1. Динамика изменения остроты зрения. А. – Среднее изменение остроты зрения по сравнению с исходным уровнем. Б. – Количество пациентов с повышением остроты зрения на 15 букв и более по сравнению с исходным уровнем к 3-му и 9-му месяцу наблюдения

месяцу после начала терапии максимально корригированная острота зрения в группе окклюзии ветви ЦВС повысилась на 14,57±8,59 буквы. К 3-му месяцу после начала терапии острота зрения в группе окклюзии ЦВС увеличилась на 11,50±11,40 буквы. Различие между двумя группами было статистически недостоверным (P=0,24).

К 9-му месяцу после начала терапии максимально корригированная острота зрения в группе окклюзии ветви ЦВС повысилась на 17,83±10,89 буквы. К 9-му месяцу после начала терапии острота зрения в группе окклюзии ЦВС увеличилась на 14,23±11,74 буквы *(рис. 1А)*. Различие между двумя группами было статистически недостоверным (P=0,216).

Среди участников исследования было 11 пациентов с исходной остротой зрения 23 буквы и менее (≤0,05). К 3-му и 9-му месяцу после начала терапии максимально корригированная острота зрения у этих пациентов увеличилась до 18,18±13,70 и 22,64±15,33 буквы соответственно.

К 3-му месяцу после начала лечения прибавка в остроте зрения на 15 букв и более наблюдалась у 50% пациентов в группе окклюзии ветви ЦВС и у 40% в группе окклюзии ЦВС. К 9-му месяцу после начала лечения прибавка в остроте зрения на 15 букв и более наблюдалась у 50% пациентов в группе окклюзии ветви ЦВС и у 46,67% в группе окклюзии ЦВС *(рис. 1Б)*. Различие между двумя группами было статистически недостоверным (P=0,4363 и P=0,7961 к 3-му и 9-му месяцу соответственно).

К 3-му месяцу после начала терапии снижение остроты зрения на 15 букв и более было отмечено только у одного пациента с тромбозом ЦВС. К 9-му месяцу после начала терапии снижения остроты зрения на 15 букв и более не было ни у одного пациента.

Уменьшение центральной толщины сетчатки к 3-му месяцу после начала терапии составило 295,53 ±155,95 мкм в группе окклюзии ветви ЦВС и 383,63±270,75 мкм в группе окклюзии ЦВС. Различие между двумя группами было статистически недостоверным (P=0,129). К 9-му месяцу после начала лечения уменьшение центральной толщины сетчатки составило 289,97±165,42 мкм в группе окклюзии ветви ЦВС и 420,47±235,89 мкм в группе окклюзии ЦВС *(рис. 1А)*. Различие между группами к 9-му месяцу терапии оказалось статистически достоверным (P=0,016).

К 3-му месяцу после начала лечения количество пациентов с центральной толщиной сетчатки 320 мкм и менее составило 90% в группе окклюзии ветви ЦВС и 60% в группе окклюзии ЦВС. К 9-му месяцу после начала лечения количество пациентов с центральной толщиной сетчатки 320 мкм и менее составило 90% в группе окклюзии ветви ЦВС и 66,7% в группе окклюзии ЦВС *(рис. 2Б)*.

К 3-му месяцу после начала лечения количество пациентов с центральной толщиной сетчатки 250 мкм и менее составило 46,67% в группе окклюзии ветви ЦВС и 20% в группе окклюзии ЦВС. К 9-му месяцу после начала лечения количество пациентов с центральной толщиной сетчатки 250 мкм и менее составило 46,67% в группе окклюзии ветви ЦВС и 26,67% в группе окклюзии ЦВС *(рис. 2Б)*.

Динамика изменения макулярного объема сетчатки представлена на *рисунке 3*. Изменение макулярного объема имело ту же тенденцию, что и изменение центральной толщины сетчатки.

Среднее количество инъекций в группе окклюзии ветви ЦВС составило 7,14±1,90, а в группе окклюзии ЦВС – 7,59±1,39 в течение 9 месяцев наблюдения.

Основными осложнениями интравитреальных инъекций в обеих группах были конъюнктивальное кровоизлияние, плавающие помутнения в стекловидном теле, временное снижение остроты зрения и транзиторное повышение ВГД. У

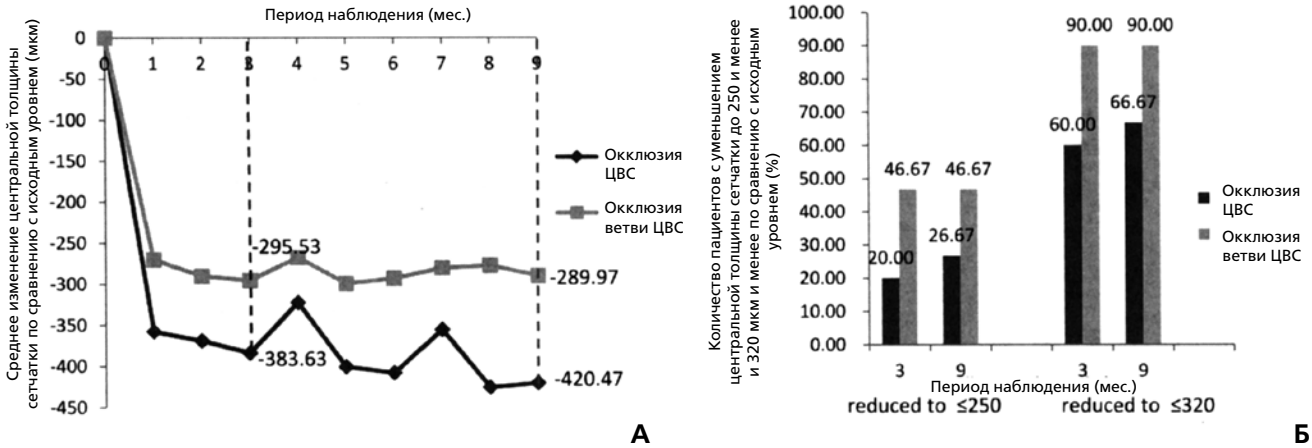

Рис. 2. Динамика изменений в макулярной зоне по снимкам OCT. А. – Среднее изменение центральной толщины сетчатки по сравнению с исходным уровнем. Б. – Количество пациентов с уменьшением центральной толщины сетчатки до 250 и менее и 320 мкм и менее по сравнению с исходным уровнем к 3-му и 9-му месяцу наблюдения

одного пациента с окклюзией ЦВС через месяц после первой инъекции при осмотре был выявлен разрыв сетчатки с локальной отслойкой. В этом случае была выполнена лазеркоагуляция сетчатки.

Клиническое исследование FALCON (фаза 2) продемонстрировало эффективность и безопасность лечения макулярного отека, развившегося вследствие окклюзии вен сетчатки, при помощи интравитреальных инъекций конберцепта. Острота зрения у пациентов увеличилась после 3 загрузочных инъекций и оставалась стабильной или продолжала улучшаться на фоне лечения в режиме «по потребности».

Следует отметить, что ни у одного пациента в группе окклюзии ветви ЦВС в любой промежуток периода наблюдения и ни у одного пациента в группе окклюзии ЦВС к концу периода наблюдения не произошло снижения остроты зрения по сравнению с исходным уровнем более чем на 15 букв. Данные результаты лучше результатов, полученных в других исследованиях: в исследовании BRAVO (ранибизумаб 0,5 мг) сообщается о 2,3% случаев снижения остроты зрения на 15 букв и более к 12-му месяцу наблюдения на фоне ежемесячных инъекций, в исследовании CRUISE (ранибизумаб 0,5 мг и 0,3 мг) – 2,3% и 3,8% случаев соответственно, в исследовании GALILEO и COPERNICUS (афлиберцепт) – 1,0% и 5,3% случаев снижения зрения на 15 букв и более соответственно. ■

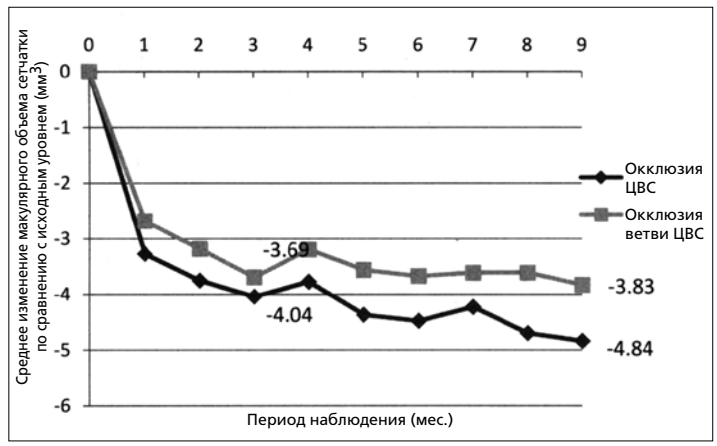

Рис. 3. Среднее изменение макулярного объема сетчатки по сравнению с исходным уровнем

Минимальные уровни эндоосвещения и освещенности дисплея при трехмерной витреоретинальной хирургии с поднятой головой

Adam M.K., Tornton S., Regillo C.D. et al. Minimal endoillumination levels and display luminous emittance during three-dimensional heads-up vitreoretinal surgery // Retina. – 2017. – Vol. 37, № 9. – P. 1746–1749.

Визуализация в ходе витреоретинальных операций обеспечивается при помощи гибких световодов или шандельеров. Макулярная зона при этом интенсивно освещается, что может привести к термическому или фотохимическому повреждению сетчатки (Azzolini C. et al., Van den Biessen P.R. et al.). Фототоксичность коррелирует с длительностью и интенсивностью интраоперационного освещения (Yanagi Y.). Несмотря на наличие дополнительных фильтров в современных хирургических системах, избыточное воздействие света на сетчатку остается возможным. В литературе имеется ряд сообщений о фототоксичности эндоиллюминации при витреоретинальных операциях (Kuhn F. et al., Michels M. et al., Postel E.A. et al., Yonekawa Y. et al.).

Снижение интенсивности освещения при эндоиллюминации уменьшает риск фототоксического повреждения сетчатки (Charles S.). Появление оборудования для 3D-витреоретинальной хирургии с поднятой головой имеет потенциал для решения этой проблемы путем увеличения яркости сигнала видеокамеры, что позволяет уменьшить уровень внутриглазного освещения. Edkardt и Paulo обнаружили, что при усилении цифрового сигнала они смогли выполнять витрэктомию с яркостью эндоосвещения на 15% меньше, чем при обычных операциях. Следовательно, платформа с 3D-дисплеем для витреоретинальной хирургии с поднятой головой (HUD – heads-up display) имеет потенциал снижения риска ретинальной фототоксичности.

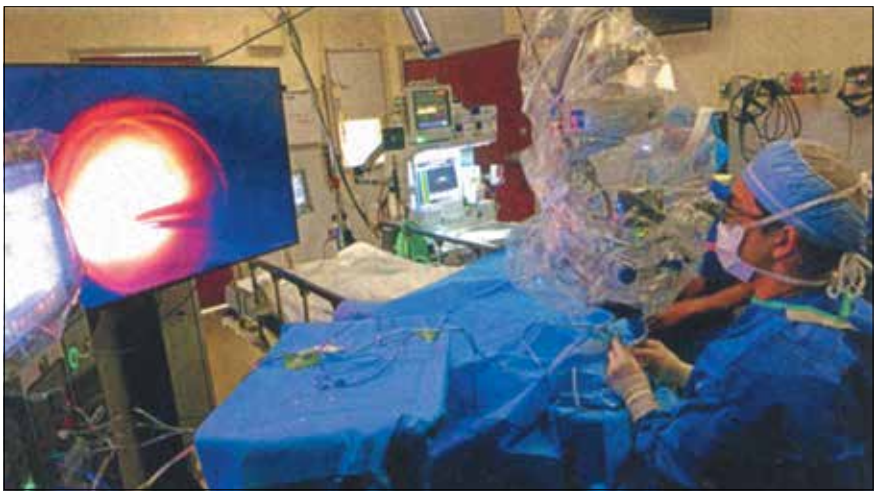

Рис. 1. Трехмерная витреоретинальная хирургия с поднятой головой со стереоскопическим изображением на экране, находящемся на расстоянии примерно 1,5 м от оперирующего хирурга

Целью исследования явилось определение минимальных безопасных уровней эндоиллюминации, требующихся для выполнения витреоретинальных операций с поднятой головой на 3D-платформе и корреляции между уровнем эндоосвещения и освещенностью 3D-дисплея.

В данном исследовании проведены 10 витреоретинальных операций 23, 25 и 27 gauge с использованием 3-D HUD хирургической платформы (TrueVision Visualization System, Santa Barbara, CA, США). Операции выполнялись четырьмя хирургами на оборудовании Constellation Vision System (Alcon Laboratories, Hunenberg, Швейцария), с применением офтальмологического микроскопа OPMI Lumera 700 (Carl Zeiss, AG, Jena, Германия).

Во время операции хирург использовал поляризованные 3D-очки и находился на расстоянии 1,5 м от дисплея *(рис. 1)*. В качестве начального уровня эндоиллюминации было выбрано значение в 40% от максимальной мощности. Затем уровень эндоиллюминации постепенно уменьшали до 0%. В отличие от предыдущих исследований (Edkardt C., Paulo E.B.), в которых настройка цифрового изображения на дисплее проводилась вручную, в данном исследовании было использовано специально разработанное программное обеспечение, интегрированное в 3D HUD хирургическую платформу (version 9.5.4; TrueWare, Santa Barbara, CA, США). Освещенность дисплея при различном уровне эндоиллюминации измерялась на расстоянии 40 см от дисплея при помощи люксметра (Dr. Meter, Model #LX1010BS). Оперируу-

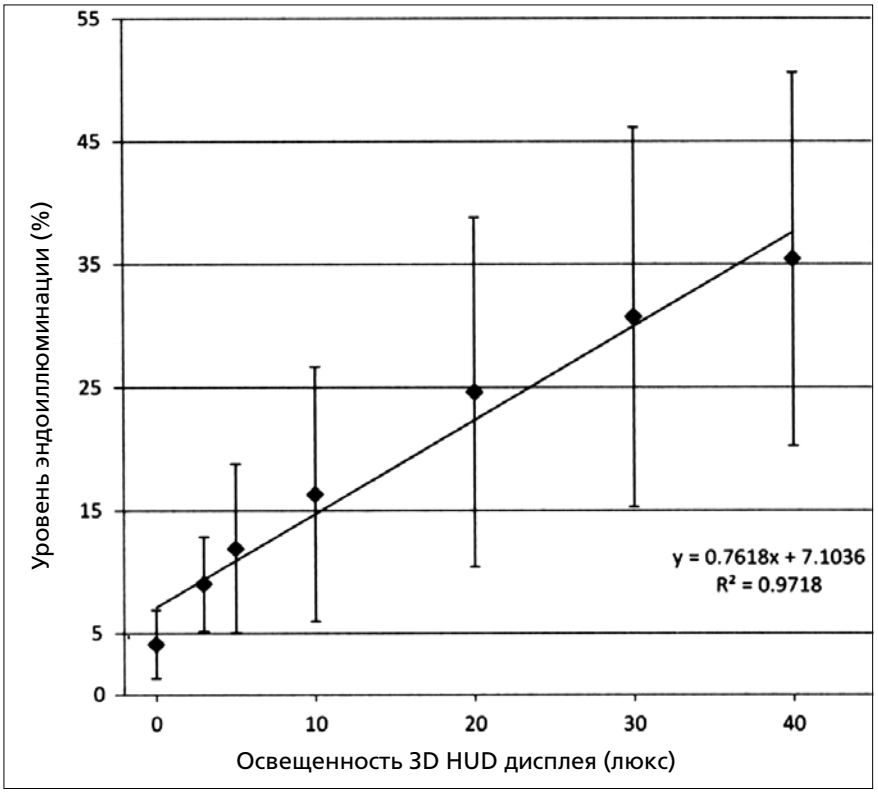

Рис. 2. Корреляция между уровнем эндоиллюминации и интраоперационной освещенностью 3D HUD дисплея (люкс)

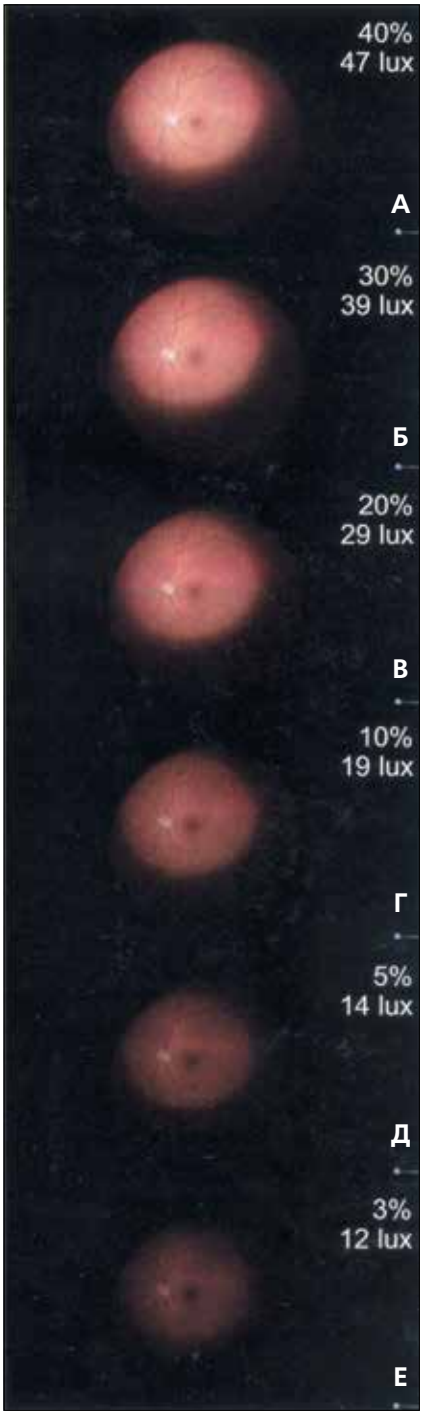

Рис. 3. Интраоперационные скриншоты (A-E) с 3D HUD дисплея при проведении витреоретинальной операции 27 gauge на левом глазу при различных уровнях эндоиллюминации (%) и соответствующей освещенности 3D HUD дисплея (люкс)

ющий хирург экспериментальным путем определял минимальный уровень эндоосвещения, необходимый для комфортной работы с 3D HUD дисплеем, и продолжал операцию с выбранным уровнем эндоиллюминации.

В 9 из 10 случаев (пять витрэктомий 23 gauge, одна витрэктомия 25 gauge, три витрэктомии 27 gauge) хирург мог комфортно оперировать при уровне эндоиллюминации, составляющем 10% от максимально возможного в данной хирургической системе уровня, и соответствующей освещенности 3D HUD дисплея, составляющей в среднем 14,3±9,5 люкс. У 6 из 10 пациентов имелась артифакия. Еще в одном случае (27 gauge) хирург мог комфортно оперировать при уровне эндоиллюминации, составляющем 3% от максимально возможного уровня, и соответствующей освещенности дисплея 15 люкс. При меньших уровнях эндоиллюминации качество изображения ограничивало визуализацию и не позволяло свободно манипулировать инструментами в витреальной полости. Интраоперационных осложнений не возникло.

Была выявлена положительная корреляция между уровнем эндоиллюминации и освещенностью 3-D HUD дисплея (P<0,01, *рис. 2, 3*). Коэффициент вариации освещенности дисплея составил 0,546.

Хотя интраоперационный ятрогенный фототоксический эффект регистрируется нечасто, он может приводить к стойкому снижению зрения. Особенно нежелательным длительное воздействие яркого света может быть при дегенерациях сетчатки, таких как пигментный ретинит и болезнь Штаргардта (Heckenlively J.R. et al., Parmar T. et al.). Фототоксичность заключается в термическом и химическом повреждении тканей сетчатки (Youssef P.N. et al.). Термическое повреждение связано с повышением температуры тканей сетчатки, молекулярным повреждением и денатурацией белка.

Химический механизм повреждения связан с разрывом клеточных связей вследствие индуцированного светом формирования свободных радикалов.

Большинство хирургов в клинике, где проводилось исследование, выполняют витреоретинальные операции с обычным микроскопом при уровне эндоиллюминации, составляющем 40% от максимального уровня. В данном исследовании доказана возможность проведения витреоретинальных операций при относительно низком уровне эндоиллюминации, составляющем 10% от максимального уровня, с применением 3D HUD хирургической платформы, что сопровождается снижением риска ретинальной фототоксичности. ■

КНИГИ

Малюгин Б.Э., Шпак А.А., Морозова Т.А.

ХИРУРГИЯ КАТАРАКТЫ: КЛИНИКО-ФАРМАКОЛОГИЧЕСКИЕ ПОДХОДЫ

Хирургия катаракты: клинико-фармакологические подходы / Б.Э. Малюгин, А.А. Шпак, Т.А. Морозова. – М.: Издательство «Офтальмология», 2015. – 82 с., ил.

В представленной монографии систематизирован накопленный к настоящему моменту отечественный и зарубежный опыт и представлены современные подходы к лекарственному сопровождению оперативных вмешательств по поводу катаракты, отвечающие последним требованиям этой высокотехнологичной области хирургии. Оно сфокусировано на лечебных подходах, предполагающих достижение полноценного реабилитационного эффекта, в том числе в условиях активного внедрения амбулаторной хирургии катаракты. Данная монография базируется на претерпевшем уже два издания руководстве «Фармакологическое сопровождение современной хирургии катаракты». Вместе с тем, накопленный объем новых знаний потребовал существенного изменения и дополнения материала в части рассмотрения вопросов профилактики и лечения инфекционных осложнений, особенностей фармакотерапии ряда наиболее распространенных осложнений, а также ведения послеоперационного периода у пациентов с катарактой на фоне сопутствующей патологии глазного яблока.

Следует подчеркнуть, что подходы к пред- и послеоперационной фармакотерапии отличаются крайней вариабельностью. И это характерно для России, также как многих других стран мира. Очевидно, что доступность тех или иных препаратов, регламентация работы систем здравоохранения, традиции той или иной офтальмологической школы и, наконец, собственный опыт клинициста – вот далеко не полный перечень причин, обуславливающих такую вариабельность.

Оригинальный материал, изложенный в данной работе, базируется на опыте ведения многих тысяч пациентов с катарактой, оперированных в МНТК «Микрохирургия глаза» им. акад. С.Н. Фёдорова. В данной монографии авторы предпочли путь изложения не жестких схем, но общих принципов и рекомендаций, которые читателю следует адаптировать к условиям конкретного медицинского учреждения и совершенствовать по мере появления новых, более эффективных лекарственных средств.

Адрес издательства «Офтальмология»:
127486, Москва, Бескудниковский бульвар, д. 59А.
Тел.: 8 (499) 488-89-25. Факс: 8 (499) 488-84-09.
E-mail: publish_mntk@mail.ru

Вы вдохновляете - мы производим

DORC

EVA

Современная хирургическая система для витреоретинальной и катарактальной хирургии

- Уникальная система контроля потока и давления VTI.
  VTI -точность перистальтики, мощность Вентури.
- Высокоскоростная витрэктомия 20/23/25/27G.
  Производительность витреотомов до 16 000 резов в минуту.
  Идеальная витрэктомия без тракций.
- Светодиодный источник освещения LEDStar.
  Безопасный и долговечный современный источник света.
- Интегрированный лазер.
  Интегрированный зеленый 532 нм лазер с беспроводной педалью.

R-OPTICS

www.r-optics.ru

Тел.: +7 (495) 780-92-55
Факс +7 (495) 780-92-57
E-mail: info@r-optics.ru

Круглый стол

«Вопросы диагностики и тактики лечения пациентов после рефракционных вмешательств»

В рамках 18-го Всероссийского конгресса катарактальных и рефракционных хирургов с международным участием был проведен круглый стол «Вопросы диагностики и тактики лечения пациентов после рефракционных вмешательств».

Модератор – старший научный сотрудник МНТК «Микрохирургия глаза» им. акад. С.Н. Федорова» д.м.н. Костенёв С.В.

В первой части круглого стола авторы представляли доклады, а гости конференции посредством интерактивного голосования высказывали свое мнение, которое могло совпадать или быть противоположным мнению автора доклада, что позволяло усилить профессиональную дискуссию.

Итак, первым в этой интерактивной секции стал доклад от группы авторов из МНТК «Микрохирургия глаза» им. акад. С.Н. Федорова», Москва (Майчук Н.В., Мушкова И.А., Каримова А.Н., Игнатьев А.В., Шамсетдинова Л.Т.), посвященный роли исследования морфометрических и in vivo гистоморфологических параметров роговицы в определении тактики коррекции индуцированных рефракционных нарушений. Автор доклада **к.м.н. Майчук Н.В.** на основе сравнительного клинического материала продемонстрировала, насколько важно в осложненных случаях после ранее проведенных роговичных операций, таких как кератотомия *(рис. 1)*, термокоагуляция *(рис. 2А)*, посттравматических рубцах роговицы *(рис. 2Б)*, провести многоуровневую последовательную современную диагностику. И на основе собственного опыта предложила диагностический алгоритм действий для выбора оптимальной тактики лечения для таких сложных пациентов с индуцированными рефракционными нарушениями (ИРН) *(рис. 3)*.

Следующий доклад авторов Пантелеева Е.Н., Агафонова С.Г. (МНТК «Микрохирургия глаза» им. акад. С.Н. Федорова», Москва) был посвящен актуальной теме для каждого катарактального хирурга: «Варианты расчета оптической силы ИОЛ после ранее проведенной кератотомии».

Рис. 1. ОКТ роговицы после перенесенной в анамнезе осложненной кератотомии

На основе огромного опыта в этом вопросе **к.м.н. Пантелеев Е.Н.** представил преимущества и недостатки всех современных методов

расчета силы ИОЛ у пациентов в таком осложненном случае, как постоперационный кератотомический «провал», и сделал следующий вывод, что предлагаемые методики расчета оптической силы ИОЛ после проведенной ранее кератотомии не являются «идеальными», но отличаются доступностью используемых в них данных оптико-анатомических параметров глаза и могут применяться как самостоятельные либо как дополнительные наряду с другими. На *рисунке 4* представлен слайд автора, посвященный определенной зависимости показателей расчета ИОЛ от некоторых характеристик глаза (кератометрии, ПЗО, А-константы). Веб-адрес портала для помощи практикующему хирургу www.mntkportal.ru.

Доклад автора **Антонова А.А.** из ФГБНУ «НИИ ГБ» (Москва) был посвящен особенностям офтальмотонометрии после кераторефракционных операций. В своем докладе автор убедительно продемонстрировал и привлек внимание всех заинтересованных специалистов к вопросу о том, что кераторефракционные операции существенно изменяют показатели офтальмотонометрии.

В своем заключении автор делает вывод: роговично-компенсированное ВГД – наиболее достоверный тонометрический показатель после современных кераторефракционных операций. Доступным подходом оценки офтальмотонуса после рефракционной хирургии может быть дифференцированная тонометрия (эластотонометрия) *(рис. 5)*. Точечная контактная тонометрия на средней периферии роговицы – наиболее достоверный способ измерения ВГД после радиальной кератотомии.

Контроль кератотопографии и рефракции у пациентов, перенесших рефракционные операции, позволяет косвенно судить об изменении офтальмотонуса. Данные прямого манометрического изме-

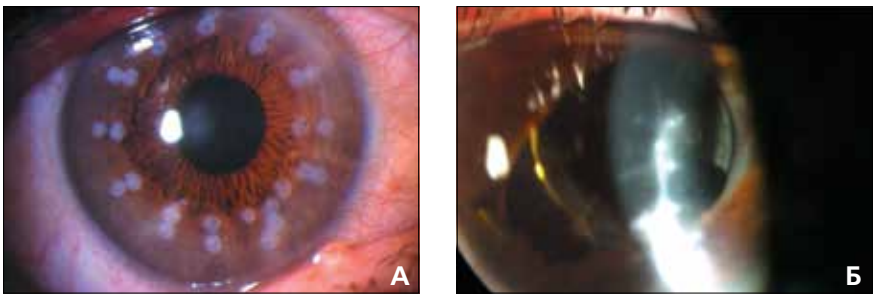

Рис. 2. Роговицы пациентов. А. – После перенесенной термокоагуляции. Б. – Посттравматические рубцы

Рис. 3. Схема алгоритма по коррекции ИРН с учетом особенностей роговицы

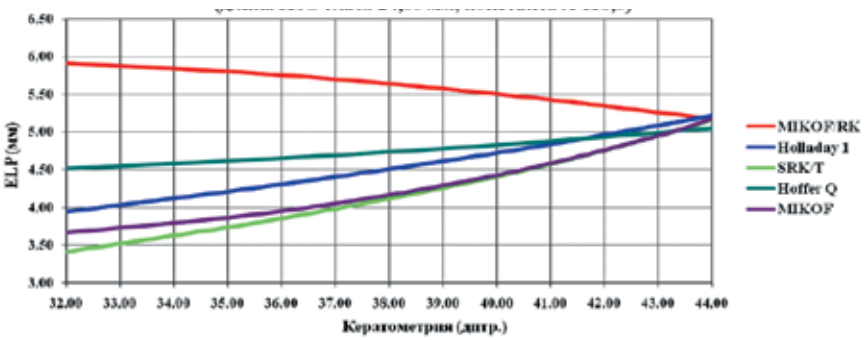

Рис. 4. Зависимость ELP от кератометрии в стандартных методиках и специализированной MIKOF/RK

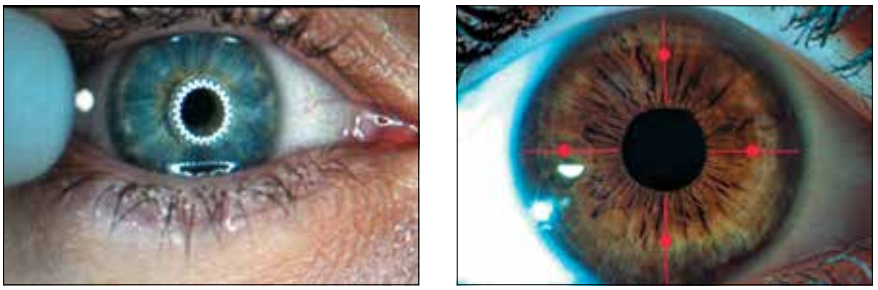

Рис. 5. Точечная контактная тонометрия

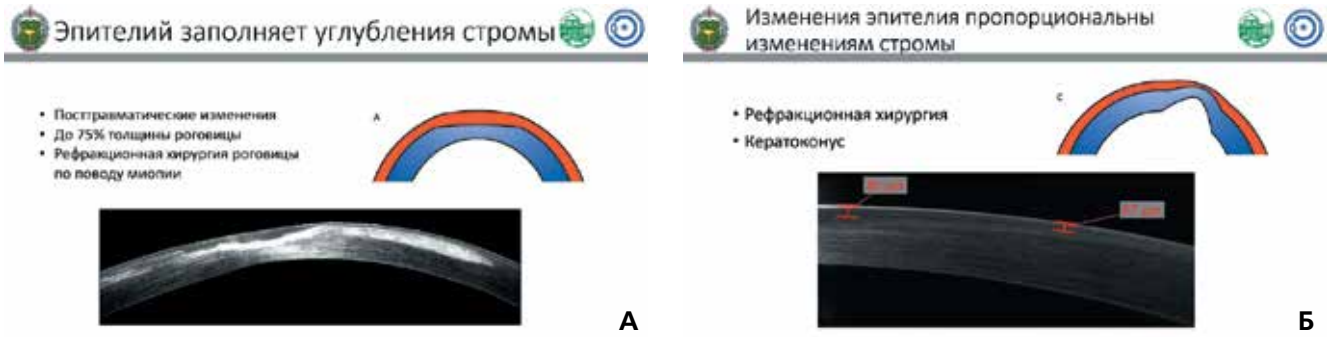

Рис. 6. ОКТ роговицы. А. – Посттравматические изменения. Б. – Кератоконус

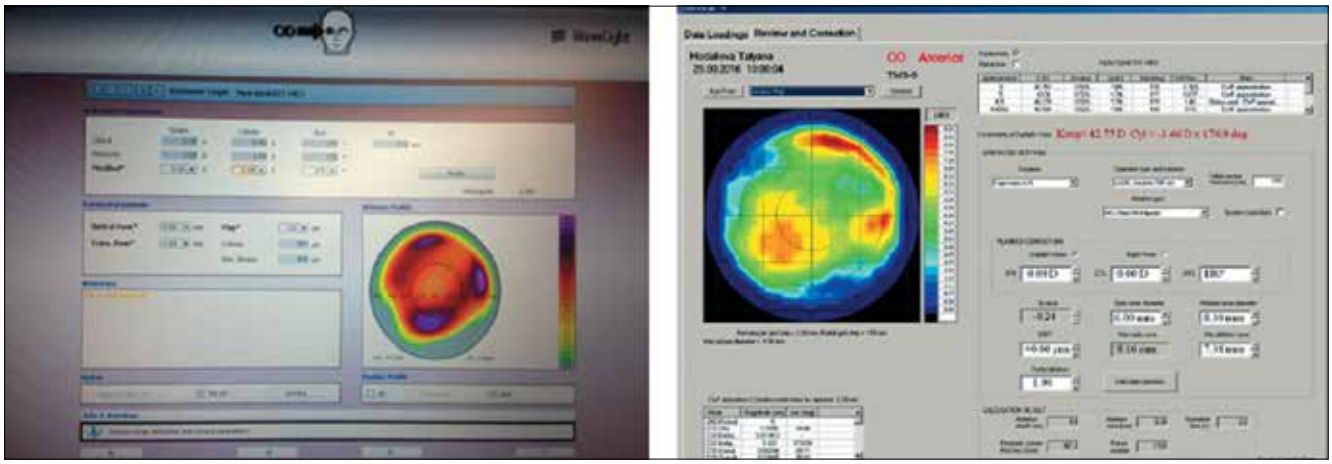

Рис. 7. Принципы планирования персонализированной эксимерлазерной абляции на основании кератотопографии

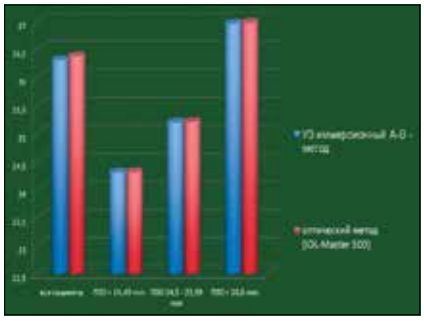

Рис. 8. Результаты измерения ПЗО с помощью иммерсионной А-В-биометрии и оптического метода

Рис. 9. В-биометрия глаза



Рис. 10. Клинический случай к.м.н. Костина О.А. (Екатеринбург): фемтосекундная лазерная коррекция миопии и миопического астигматизма после осложненной операции ЛАСИК

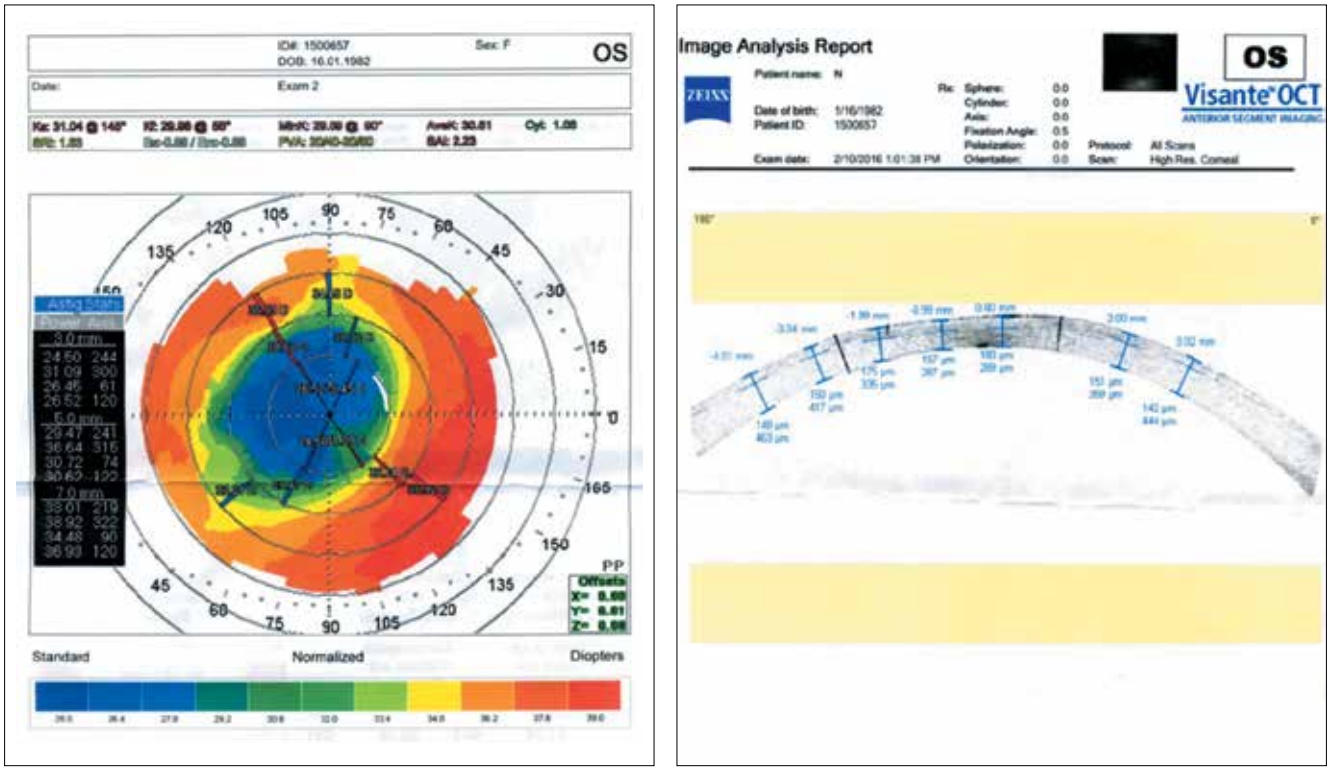

Рис. 11. Клинический случай к.м.н. Захаровой И.А. (Москва): формирование узкой оптической зоны во время операции ЛАЗИК при миопии высокой степени

рения давления в передней камере глаза достоверно превышают показатели тонометрии, полученные различными методами, что поднимает вопрос о калибровке современных офтальмотонометров.

В докладе **Мальцева Д.С**. (Москва) был раскрыт вопрос ОКТ-картирования эпителия роговицы в практике рефракционного хирурга. Были даны основные современные показатели этого исследования *(рис. 6)*.

Роль кератотопографии в проведении персонализированной коррекции индуцированных аметропий была оценена в докладе **к.м.н. Каримовой А.Н.** (МНТК «Микрохирургия глаза» им. акад. С.Н. Федорова», Москва). Были обсуждены принципы расчета персонализированной операции на основе кератотопографии, даны основные рекомендации в осложненных случаях *(рис. 7)*.

Завершающий доклад **д.м.н. Киселева Т.Н.** (ФГБУ «МНИИ ГБ имени Гельмгольца») был посвящен биометрии глаза после кераторефракционных операций. Современные возможности В-биометрии глаза для измерения ПЗО позволяют достоверно точно проводить исследования в осложненных случаях *(рис. 8, 9)*.

Вторая часть круглого стола – «Вопросы диагностики и тактики лечения пациентов после рефракционных вмешательств» – представляла из себя разбор сложных клинических случаев и интерактивное голосование зала, позволяющее согласиться с тактикой лечения автора доклада или выбрать тактику экспертов *(рис. 10, 11)*.

Таким образом, круглый стол, посвященный лечению осложненных случаев индуцированных рефракционных нарушений, вызвал большой интерес гостей и участников конференции, что продемонстрировало необходимость проведения такого формата в предстоящих офтальмологических конференциях.

Конференции
съезды ▪ симпозиумы

Главные открытия в области диагностики и лечения глаукомы и их перспективы

по материалам VI Международного симпозиума «Проблемные вопросы глаукомы»

Ежегодно в мире и в нашей стране проходит много конференций и симпозиумов, на которых рассматриваются актуальные вопросы офтальмологии. Заслуженным интересом у докторов пользуются те из них, которые посвящены наиболее дискуссионным проблемам. Таким событием стал ежегодно проходящий в Москве Международный симпозиум «Проблемные вопросы глаукомы». Очередной симпозиум, шестой по счету, прошел в Москве 17 ноября 2017 г.

Традиционно в мероприятии приняли участие мировые эксперты первой величины, занимающиеся проблемами глаукомы. Привлечение докладчиков столь высокого уровня стало возможным благодаря проведению телемостов, в которых были задействованы специалисты из США, Европы и Азии. Важно, что в телемостах также участвовали различные регионы РФ: Москва, Санкт-Петербург, Воронеж, Астрахань. Online-трансляция позволила подключиться специалистам практически из всех регионов РФ. Количество участников достигло 900 человек.

Доктора активно задавали вопросы и принимали участие в дискуссии.

Это был первый симпозиум подобного уровня, проведенный в

РФ, который позволил расширить границы обсуждения проблем глаукомы со столь значительной географией участников.

На симпозиуме были охвачены все аспекты глаукомы.

Во вступительной речи организатор симпозиума **проф. Курышева Н.И.** традиционно представила докладчиков.

Первый доклад сделал **проф. Стэфано Мильер**, который рассказал об основных рандомизированных многоцентровых исследованиях при глаукоме и о том, что они дали для практики. Проф. Мильер подчеркнул, что главный вывод этих исследований – необходимость снижения ВГД у больных глаукомой и отсутствие такой необходимости при офтальмогипертензии с низким риском развития глаукомы (менее 6%). К подобному выводу исследователи пришли благодаря длительному (более 20 лет!) наблюдению за пациентами. Оказалось, что такие факторы риска, как возраст, исходное ВГД, толщина роговицы в ее центральной части, размеры ЭДЗН и значения PSD, позволяют рассчитать, кого именно надо лечить. Докладчик также подчеркнул важность определения скорости прогрессирования глаукомы методами ОКТ и САП для определения тактики ведения больных с установленным диагнозом. Рассказывая о новейших многоцентровых исследованиях по глаукоме, проф. Мильер остановился на результатах Британского исследования (UKGTS), показавшего эффективность латанопроста по снижению риска прогрессирования глаукомы, а также – на результатах исследования EAGLE, показавшего эффективность ранней факоэмульсификации катаракты (и даже удаления прозрачного хрусталика) в лечении первичной закрытоугольной глаукомы (ПЗУГ). В заключение проф. Мильер подчеркнул, что каждый доктор должен знать результаты многоцентровых исследований и базироваться в своей повседневной деятельности только на этих объективных данных.

В докладе **проф. Кристофера Лена** (руководителя отдела изучения визуализации Китайского университета Гонконга) акцент был сделан на методы исследования ДЗН и слоя нервных волокон сетчатки (СНВС) в диагностике и мониторинге глаукомы. Являясь непосредственно разработчиком технологий, которыми вооружены офтальмологи в настоящее время, проф. Лен подчеркнул важность использования ОКТ СНВС в мониторинге глаукомы. Он отдельно провел сравнительный анализ оценки прогрессирующего истончения СНВС методом event analysis (анализ событий) и trend analysis (анализ тенденций), показав преимущества последнего. Главный вывод проведенных им исследований: анализ тенденций позволяет рано прогнозировать характер течения глаукомы и, следовательно, правильно выбрать тактику лечения больных.

Доклад руководителя отдела изучения глаукомы Университета Кэмбриджа **проф. Кита Мартина** был посвящен нейропротекции и нейрорегенерации при глаукоме. Созданная доктором Мартином лаборатория по изучению стволовых клеток и генной терапии дает результаты, которые можно считать очень обнадеживающими. Проф. Мартин осветил достижения и трудности, с которыми приходится сталкиваться при использовании, например, мезинхимальных стволовых клеток (МСК), трансплантация которых в стекловидное тело может вызвать эпиретинальный фиброз. Он также подчеркнул, что в настоящее время вопрос о прямом замещении погибших ганглиозных клеток (ГКС) не идет, т.к. это невозможно. Стволовые клетки – это перспективное направление, поскольку они являются источником нейротрофических факторов, существенно повышающих выживаемость ГКС в эксперименте. Проблема преодоления осложнений от их трансплантации должна быть решена. Но до тех пор, пока это не произойдет, не должно быть клинических исследований, которые, тем не менее, проводятся в мире, причем за счет пациентов. По мнению проф. Мартина, наиболее перспективным направлением нейропротекторного лечения глаукомы является генная терапия, особенно направленная на активизацию нейротрофических факторов, прежде всего фактора головного мозга (BDNF). Докладчик привел результаты собственных исследований, показавших, что одна инъекция в стекловидное тело «генной конструкции», содержащей одновременно BDNF и рецепторы к нему (Trk), способна повысить выживаемость ГКС на 40%. В последовавшей за этим докладом дискуссии проф. Мартин ответил на вопросы российских офтальмологов. В одном из них доктора интересовались мнением докладчика о популярном в России методе лечения – курсовых инъекциях комплекса пептидов (Ретиналамина, Кортексина). На это проф. Мартин ответил, что до тех пор, пока не проведены рандомизированные многоцентровые, «желательно международные» исследования по использованию данных препаратов, говорить об их клиническом использовании невозможно. Отвечая на вопрос проф. Мильера о других потенциальных нейропротекторах, которые успешно применяются в Италии (например, коэнзим Q10 и Цитиколин), проф. Мартин согласился, что экспериментальная база по этим препаратам (особенно по коэнзиму Q10) весьма убедительна. Но главное, на чем он заострил внимание, – это безопасность нейропротекторной терапии. При назначении лечения, которое не получило достаточной доказательной базы, ключевым моментом является оценка соотношения польза/риск. По мнению

проф. Мартина, для коэнзима Q10 это соотношение оптимально.

Одним из центральных событий симпозиума явилось выступление **проф. Роберта Рича**. Вклад проф. Рича в развитие наших представлений о глаукоме велик. Нет ни одной области глаукомы, в которой проф. Рич не внес бы свою лепту: от разработанных им лазерной иридотомии/иридопластики в лечении ПЗУГ до понимания сложных аспектов нормотензивной глаукомы. Вместе с тем, всю свою жизнь проф. Рич посвятил изучению псевдоэксфолиативного синдрома и глаукомы (ПЭС/ПЭГ): от исследования эпидемиологии до тонких механизмов патогенеза с теми генными открытиями, которые произошли в последние годы и пониманием сложных вопросов клеточной биологии. Проф. Рич в своей лекции подчеркнул, что более 100 лет все лечение глаукомы сводилось только лишь к снижению ВГД, хотя это – вершина айсберга. Теперь, когда стали понятны многие синдромокомплексы (например, связь ПЭС с опущением органов малого таза у женщин и обструктивным бронхитом у мужчин), развитие этой формы глаукомы стало представляться совсем в новом аспекте. Связь глаукомы с митохондриальными повреждениями, а главное – с дисфункцией лизосом, не способных к уничтожению погибших митохондрий (аутофагии), делает обоснованным в лечении этого заболевания принципиально новых препаратов. Проф. Рич уделил также внимание важности элиминации материала ПЭС из глаза. Нанотехнологии, возможные для этого, получают свое развитие.

Вслед за докладом развернулась дискуссия о целесообразности ранней ФЭК при ПЭС/ПЭГ. Этот вопрос задали доктора из Санкт-Петербурга. Дискуссию поддержал проф. Мильор. Мнение коллег – такая целесообразность, по-видимому, существует. Однако проф. Рич резюмировал, что всему проверка – рандомизированные исследования.

Коллеги из Нью-Йорка представили также интересный клинический случай, в котором было показано внезапное развитие парацентральной скотомы у больной ПЭГ. В ходе разбора этого случая доктора пришли к выводу о том, что у больной в результате расширения зрачка развилась острая срединная макулопатия. **Проф. Курышева Н.И.** прокомментировала этот случай, подчеркнув важность применения ОКТ-ангиографии у больных глаукомой в целом и ПЭГ в частности, т.к. этот метод позволил бы выявить проблему в глубоком сосудистом сплетении парафовеа, которая лежит в основе развития данного осложнения.

С интересным докладом на тему «Важные концептуальные, исследовательские и клинические достижения в лечении глаукомы – мое личное мнение» выступил директор лаборатории по исследованию биомеханики ДЗН и решетчатой мембраны склеры Университета Портленда (штат Орегон) **проф. Клаудио Бэргойн**. Он рассказал, что благодаря внушительным грантам его лаборатория проводит важные эксперименты на приматах с привлечением современных инженерных технологий, которые позволили точно и детально представить многообразие процессов, происходящих при глаукоме в заднем полюсе глаза, что объясняет развитие глаукомы даже при нормальном ВГД. К. Бэргойн подчеркнул, что вопреки имеющимся ранее представлениям, силы, действующие на решетчатую мембрану склеры (РМС), чрезвычайно многообразны, а потому на ранних этапах мембрана утолщается, затем растягивается и истончается и уже позже отодвигается назад, отходя от склеры. Показав все это на схемах, автор подчеркнул, что в подобной ситуации наиболее уязвимой становится крайняя периферия РМС, через которую к зрительному нерву приходят питающие сосуды (задние короткие цилиарные артерии) и покидают глаз периферические аксоны зрительного нерва. В зависимости от индивидуальных особенностей, степень повреждения этой области РМС весьма вариабельна, что и объясняет устойчивость (или отсутствие таковой) тканей ДЗН к тому или иному уровню ВГД. Проф. Бэргойн развенчал также другой миф: о влиянии давления спинно-мозговой жидкости (ДСМЖ) на формирование экскавации ДЗН. Сославшись на эксперименты на приматах, проведенные в Китае, он показал, что низкое ДСМЖ скорее приведет к атрофии волокон зрительного нерва, но не к развитию ЭДЗН, как это принято считать.

Докладчик остановился на важных открытиях в понимании оттока внутриглазной жидкости (ВГЖ), показав, что одной из существенных причин его затруднения является повышение жесткости эндотелия шлеммова канала. Лечение этого феномена при помощи ингибиторов Rho-киназ – важнейший прорыв в местном медикаментозном лечении глаукомы, который ожидает нас в ближайшем будущем (препарат этой группы Rhopressa будет доступен в США уже в марте 2018 г.).

Проф. Бэргойн внес большой вклад в разработку новых технологий визуализации зрительного нерва, в частности – расчетов самого тонкого места в невральном ободке ДЗН. Он показал, насколько важно учитывать локализацию места открытия мембраны Бруха для правильного понимания топографии границ ДЗН.

С большим интересом был воспринят доклад руководителя глазной клиники Китайского университета Гонконга, президента Тихоокеанской академии офтальмологии **проф. Клемента Тама**, который осветил основные алгоритмы лече-

ния ПЗУГ. Автор остановился на дифференциальной диагностике первичного закрытого угла и самой ПЗУГ, подчеркнув разную тактику ведения этих больных. Он обратил внимание докторов на важность понимания механизмов развития ПЗУГ, которые могут быть весьма различны: от плоской радужки до увеличения размеров хрусталика, а также их возможного сочетания. Только понимание этих механизмов позволит принять правильное решение: когда следует удалять хрусталик, когда можно ограничиться иридотомией, а когда возникает необходимость в антиглаукомном вмешательстве.

В докладе о перспективах медикаментозного и лазерного лечения глаукомы **проф. Курышева Н.И.** кратко осветила историю вопроса, подчеркнув, что местное медикаментозное лечение глаукомы насчитывает более 150 лет. Однако несмотря на прорывные моменты в этой истории (появление бета-блокаторов и аналогов простагландинов, а также фиксированных комбинаций), сейчас нас ожидает новый переломный момент, связанный с появлением принципиально новых групп препаратов, действие которых будет направлено, прежде всего, на активизацию переднего пути оттока ВГЖ. Она рассказала о роли оксида азота в улучшении трабекулярного оттока, об ингибиторах Rho-киназ, улучшающих проницаемость трабекул и шлеммова канала, об активаторах аденозиновых рецепторов, роль которых сводится к "очищению" юкстаканаликулярной части дренажной зоны от экстраклеточного матрикса, о роли матриксных металлопротеиназ и факторов роста нерва, а также о других перспективных направлениях.

Во второй части доклада проф. Курышева Н.И. остановилась на перспективах лазерного лечения глаукомы, рассказав о новой роли СЛТ как возможной стартовой терапии глаукомы и о новаторских разработках: микроимпульсной трабекулопластике, микроимпульсной циклофотокоагуляции и ультразвуковой циклодеструкции.

Большой интерес слушателей вызвал доклад **проф. Малюгина Б.Э.**, который рассказал о новых микроинвазивных вмешательствах при глаукоме, подчеркнув их безопасность, но также важность правильного определения показаний к их применению. Доклад проф. Малюгина был насыщен видеопрезентациями, что сделало его особенно наглядным и понятным. Несмотря на то, что подобные технологии еще не применяются в нашей стране, докторов заинтересовало место данных вмешательств в будущем хирургическом лечении глаукомы. Отвечая на вопросы докторов из регионов в ходе телемоста, проф. Малюгин Б.Э. объяснил, что данные вмешательства возможны только на открытом углу передней камеры, причем при сохранении оттока ВГЖ на уровне стенки склерального синуса и эписклеральных вен. По этой причине встает необходимость проведения дополнительных исследований, как именно это определить. С этой целью, например, предложено использовать ОКТ-ангиографию переднего отрезка глаза, что делает проведение данных операций еще более дорогим. Однако недооценка показаний/противопоказаний может привести к тому, что микроинвазивная хирургия глаукомы (МИГ) так и останется «микроэффективной», как ее теперь нередко называют.

Логичным завершением этой дискуссии явился заключительный доклад, который сделал **проф. Мильер**. Он рассказал о современных трендах в хирургии глаукомы, остановившись на истории этой хирургии в целом. По мнению проф. Мильера, очень важным является то, какая операция была первой у пациента и как она была выполнена. Он подчеркнул, что максимальная эффективность этой первой процедуры важна на все последующие годы. Проф. Мильер привел результаты многоцентровых исследований, показавших неоспоримое преимущество классической синустрабекулэктомии с применением цитостатиков над всеми прочими вмешательствами. В последующей дискуссии проф. Мильер ответил на вопросы, касающиеся стратегии и тактики в конкретных клинических ситуациях.

В завершении симпозиума проф. Курышева Н.И. ответила на вопросы докторов, которые смотрели симпозиум в режиме online. Эти вопросы/ответы, как и трансляция самого симпозиума, доступны на сайте www.icglaucoma.org.

Новый взгляд на жизнь с инновациями Carl Zeiss

21 октября 2017 г. в рамках 18-го Всероссийского научно-практического конгресса с международным участием «Современные технологии катарактальной и рефракционной хирургии» в Москве компанией ОПТЭК был организован сателлитный симпозиум «Новый взгляд на жизнь с инновациями Carl Zeiss»

Первый доклад был представлен доктором **Соболевым Н.П.** на тему «Особенности трифокальной линзы AT LISA 839 MP. Подбор пациентов. Опыт имплантации».

На данный момент прослеживается тенденция увеличения количества пациентов среднего возраста, а, следовательно, и возрастание распространенности пресбиопии. Уже к 2005 г. было выявлено около 1 млрд пациентов с пресбиопией в мире, и эта цифра продолжает расти с каждым годом. Из этого большого количества людей 50% не носят очки либо имеют неправильно подобранную коррекцию, а 40% не способны полноценно работать на близкой дистанции.

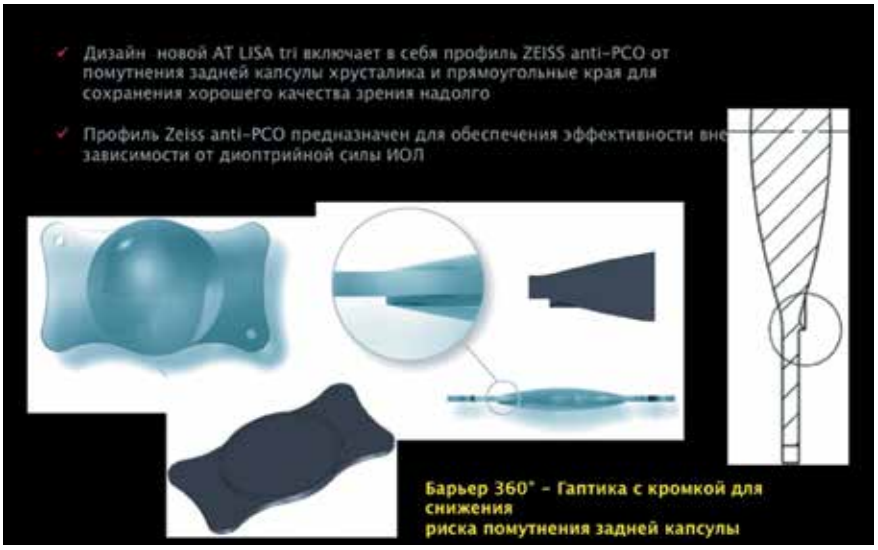

Рис. 1. AT LISA 839 MP – профиль Zeiss Anti-PCO

Современный пациент является требовательным к четкому зрению на всех дистанциях. Такому требованию отвечают трифокальные интраокулярные линзы, обеспечивающие комфортное зрение не только на ближней и дальней дистанциях, но и на средних.

Мультифокальные интраокулярные линзы (МИОЛ) предоставляют пациентам наиболее разнообразные возможности комфортного зрения на разных дистанциях, отвечающих требованиям современной жизни. AT LISA 839 MP применяется с целью коррекции пресбиопии у пациентов как с катарактой, так и без неё, имеет высокое разрешение при всех условиях освещения и является максимально независимой от диаметра зрачка. Важной характеристикой также является особое строение данной линзы, включающей в себя профиль Zeiss Anti-PCO, который препятствует помутнению задней капсулы *(рис. 1)*.

AT LISA 839 MP обладает стабильным коэффициентом пропускания энергии света, равным примерно 85,7%. Линза не имеет острых углов на дифракционных ступенях, благодаря использованию технологии Smooth Micro Phase, гарантирующей более качественное оптическое изображение при меньшем рассеянии света.

Также благодаря асимметричному распределению света с интенсивностью 50, 20 и 30% между фокусами на длинном, среднем и близком расстояниях AT LISA 839 MP способна обеспечить более предсказуемые результаты с функционирующим зрачком. Данный факт определяет хорошее зрение на всех дистанциях.

Сама линза имеет сложную архитектуру, включающую в себя трифокальную и бифокальные зоны в 4,34 мм и с 4,34 мм до 6,0 мм соответственно. Такой оптический дизайн позволяет пациенту видеть четко не только на дальней дистанции, но и на близкой за счёт аддидации в +3,33 диоптрии (дптр), а также на средней дистанции за счёт аддидации в +1,66 дптр.

Несмотря на то, что при имплантации МИОЛ возможно появление у пациентов нежелательных оптических явлений, таких как «гало» и «глер», согласно собственному исследованию, около 80% не отме-

чали их проявления после имплантации МИОЛ AT LISA 839 MP *(рис. 2)*.

Данный факт объясняется более сглаженными дифракционными паттернами представленной МИОЛ.

При планировании пациента на имплантацию МИОЛ, по мнению докладчика, необходимо, чтобы он предпочитал активный образ жизни, был с высокими требованиями, но не перфекционистом, страдал от психологического стресса пресбиопии и был готов идти на компромиссы.

Важно также учитывать абсолютные и относительные показания к имплантации МИОЛ. К абсолютным противопоказаниям относят дистрофии роговицы, патологии макулярной зоны и диабетическую ретинопатию, а к относительным – перезрелую катаракту, кераторефракционные операции в анамнезе, такие как радиальная кератотомия, а также атрофию радужки.

Второй доклад был представлен **Дементьевым Д.Д.** на тему «Торическая интраокулярная линза AT TORBI 709M – решение для пациентов с индуцированным астигматизмом после перенесенных кераторефракционных вмешательств».

После проведения кераторефракционных операций, таких как радиальная кератотомия (РК), фоторефрактивная кератэктомия (ФРК), а также сквозная кератопластика (СКП) возможно формирование послеоперационного астигматизма.

«Что делать в такой ситуации?» Использование кастомизированной торической ИОЛ может быть хирургическим решением для коррекции индуцированной аметропии после ранее проведенных операций по коррекции дальнозоркости, смешанного неправильного астигматизма высокой степени и остаточной близорукости.

Целью представленной работы стала оценка рефракционного результата, ротационной стабильности, эффективности и безопасности использования кастомизированной торической ИОЛ AT TORBI 709M для коррекции астигматизма после ранее проведенных клинических вмешательств (СКП, РК, ФРК).

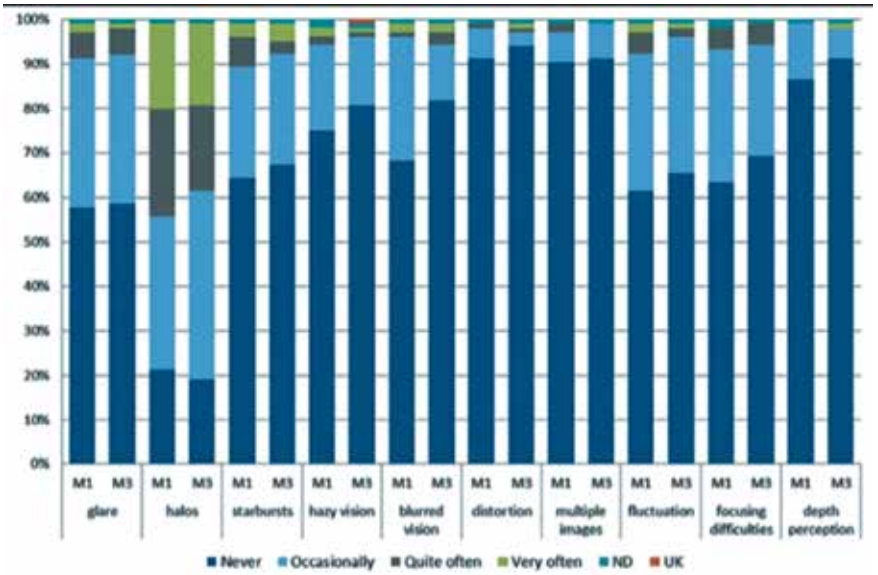

Рис. 2. Частота зрительных нарушений после имплантации AT LISA 839 MP. M1 – 1 месяц после операции, M2 – 3 месяца после операции

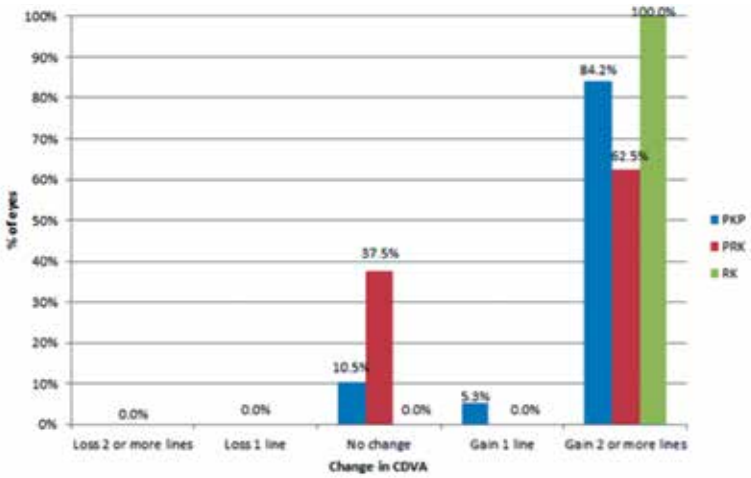

Рис. 3. Оценка НКОЗ в logMAR до и после имплантации AT TORBI 709M в группах после РК, ФРК и СКП

Торическая асферичная линза состоит из гидрофильного акрила, имеет диоптрийность от –10 до +32 цилиндр от 1 дптр (шаг 0,5), до 12 дптр (шаг 0,5) и имплантируется в заднюю камеру.

В собственном исследовании после имплантации данной линзы у пациентов с предшествующими РК, ФРК и СКП было отмечено значительное повышение некорригированной остроты зрения (НКОЗ) во всех случаях *(рис. 3)*.

Ни в одном случае не была отмечена потеря строчек максимально корригированной остроты зрения (МКОЗ), и в большинстве случаев был отмечен набор 2 и более строчек МКОЗ *(рис. 4)*.

Среднее значение цилиндрического компонента снизилось с -7,27 дптр до -2,2 дптр, а среднее значение сферического эквивалента с -1,71 дптр до -0,91 дптр. Ротационная стабильность ИОЛ ≤2° наблюдалась в 86% случаев, а ≤5° в 100 % случаев. Помимо этого, независи-

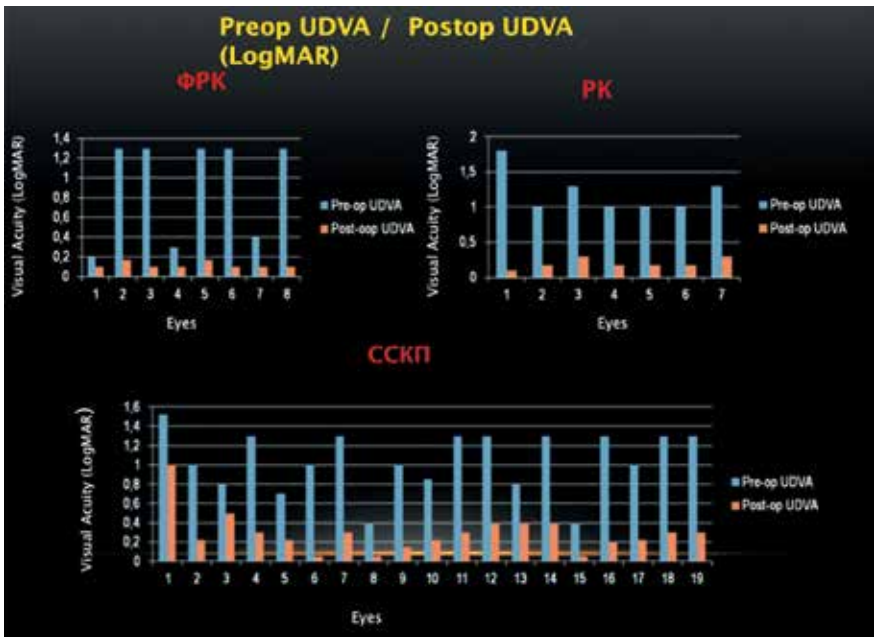

Рис. 4. Оценка безопасности по изменению остроты зрения с коррекцией

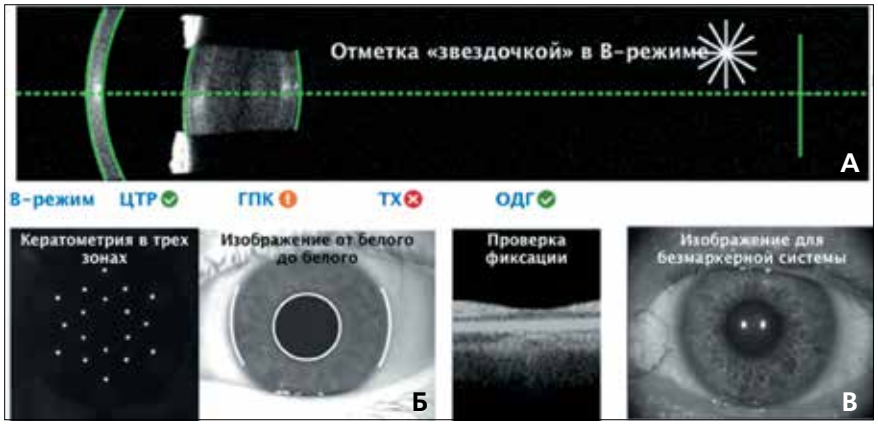

Рис. 5. Возможности системы IOLMaster 700. А. – Оценка центральной толщины роговицы и толщины хрусталика в В-режиме. Б. – Оценка кератометрии в 3 зонах. В. – Проверка фиксации и оценка патологии фовеа

мость от очков и зрительный дискомфорт отмечали в 63,7 и 21,4% случаев соответственно, а удовлетворенность качеством зрения – 92,3% пациентов.

Таким образом, имплантация ИОЛ AT TORBI 709M позволяет корригировать высокие значения индуцированного роговичного астигматизма с высоким результатом.

В докладе **Беликовой Е.И.** «Пресбиопия. Проблема и пути её решения» были представлены результаты собственного клинического опыта имплантации МИОЛ AT LISA 839 MP. Как уже отмечалось выше, появление трифокальных линз на замену бифокальных позволило расширить возможности коррекции пресбиопии с достижением качественного зрения на всех дистанциях.

В данное исследование было включено 32 пациента в возрасте от 42 до 79 лет, которым была выполнена билатеральная имплантация МИОЛ AT LISA 839 MP. В качестве сопутствующих состояний у 3 пациентов отмечалась деструкция стекловидного тела, у двух – помутнение задней капсулы и узкий зрачок в 4 случаях. После операции во всех случаях была отмечена высокая бинокулярная НКОЗ – 1,0 на всех дистанциях. Послеоперационная оценка качества зрения показала значительное его улучшение у пациентов с катарактой и такие же значения, как и до операции, у пациентов без помутнения хрусталика.

В заключении доклада доктор Беликова Е.И. подчеркнула, что, по её мнению, трифокальная модель AT LISA 839 MP является большой ступенью вверх в коррекции пресбиопии после 40 лет и, несмотря на некоторые относительные противопоказания к её имплантации, позволяет добиться высоких рефракционных результатов на всех расстояниях без выраженных нежелательных оптических феноменов.

Следующий доклад был представлен **Рудневой М.А.** на тему «IOLMaster 700. Система безмаркерной разметки Calisto Eye. Forum».

Сравнительно недавно вышедший на офтальмологический рынок прибор IOLMaster 700 открывает большое количество возможностей в расчете параметров для имплантации ИОЛ. Помимо режима А-сканирования в данном приборе присутствует режим SWEPT Source OCT, обеспечивающий наиболее качественное измерение структур глаза. В данном поколении стала возможной оценка таких параметров, как центральная толщина роговицы, толщина хрусталика *(рис. 5а)*, а также измерение кератометрии в 3 зонах *(рис. 5б)*. В режиме SWEPT Source OCT доступна визуализация фовеа *(рис. 5в)*, что обеспечивает большие преимущества в контроле правильности фиксации, а, следовательно, и правильному измерению длины глаза. Помимо этого, этот режим является скрининговым методом в оценке патологии фовеа, обеспечивая возможность её оценки до и после операции.

Изображение для безмаркерной разметки передается в систему CALLISTO Eye, позволяющей наносить виртуальную разметку в виде основного разреза, послабляющих лимбальных разрезов, капсулорексиса, а также позиционирования торической линзы. В IOLMaster 700 используются формулы расчета силы ИОЛ последнего поколения Barrett Suite – Barrett Universal II, Barrett True-K and Barrett Toric. Преимуществом данной формулы является то, что она достаточно точно позволяет рассчитать диоптрийность ИОЛ в случае предшествующей кераторефракционной хирургии, такой как РК.

Формула Barrett использует теоретическую модель глаза, где глубина передней камеры (ГПК) связана с длиной глаза и кератометрией. Для определения ГПК используется отношение между константой А и коэффициентом хрусталика. Данная формула применима к различным формам ИОЛ и предусматривает поправку, необходимую для ИОЛ с низкой и отрицательной оптической силой.

Система безмаркерной разметки заключается в передаче данных через систему Forum на систему Calisto Eye, которая производит компенсацию циклоротации глаза пациента в положении лёжа под микроскопом и совмещает референтную ось, полученную при вертикальном положении пациента с осью в лежачем положении. Затем на экране монитора появляется виртуальная разметка, показывающая основные этапы, а также референтную ось и ось торической линзы.

Следующее сообщение было представлено доктором **Фроловым М.Ю.** на тему «Опыт работы на системе Visalis V500 – выскотехнологичной платформе Carl Zeiss».

Система Visalis V500 представляет собой катарактальную и витреоретинальную хирургическую систему, которая позволяет проводить факоэмульсифакацию катаракты с наконечниками от 3,2 мм до 1,7 мм, а также использовать порты для витреоретинальной хирургии от 20G до 27G.

Интерфейс данной платформы имеет интуитивный контроль с голосовым управлением. Эта система имеет 2 управляемые помпы, где возможно управление потоками аспирации и вакуумом. Управление потоками аспирации включает в себя линейное и фиксированное управление перистальтической помпой, диапазон скорости потока которой варьирует от 2 до 60 см^3/мин., и существует динамическое время нарастания вакуума с эффектом Вентури, где сила вакуума может достигать 600 мм рт.ст. Управление вакуумом может быть как линейное, так и фиксированное, для которого требуется внешний компрессор. Важной возможностью является переключение между помпами без отрыва от операции и смены кассет, так называемый «hot swap».

Используемая в данной системе кассета подходит для операций на переднем и заднем отрезках глаза. Она включает в себя встроенную систему рефлюкса, а дизайн аспирационной трубки поддерживает MICS-решение, позволяющее работать с разными наконечниками диаметром 1,7 мм и 1,8 мм. Из возможностей выбора можно выделить полный автоматический контроль инфузии, а также использование как гравитационной, так и автоматической ирригации.

Стабильность передней камеры осуществляется системой S3. При закупорке наконечника она контролирует падение внутриглазного давления, что гарантирует стабильность передней камеры даже на высоком вакууме. Алгоритм защиты гарантирует достаточное, плавное увеличение вакуума после откупорки наконечника, что позволяет снизить риски при проведении операции на слабом связочном аппарате хрусталика.

Рукоятка имеет небольшой вес – 43 г за счет титанового корпуса, оснащена 4 кристаллами и совместима с наконечниками 19G, 20G, 21G, 22G. Адаптивный контроль мощности (APC) позволяет уменьшить риск ожога роговицы, за счет использования меньшего количества энергии для эффективной факоэмульсификации, а автоматическая программируемая модуляция – заменить 3-ю позицию педали, а также выставить необходимые параметры ультразвука.

Система Visalis V500 также позволяет проводить высокоскоростную витрэктомию до 4000 резов в минуту. Оптимизация аспирации при высокой частоте резов осуществляется путём динамического асимметричного рабочего цикла. Помимо этого, цветная маркировка для различных размеров доступа облегчает работу медперсоналу.

Освещение обеспечивается двумя независимыми системами с ксеноновым светом, а также возможно подключение 4 оптоволоконных кабелей без потери света. Важными особенностями являются ультрафиолетовые и инфракрасные фильтры для защиты сетчатки, а также возможность использования широкоугольного осветителя и зеленого света для визуализации мембран.

В данной системе поддерживается сложная система автоматического контроля глазного давления при работе в витреальной полости, а также имеются усиленные трубки для удаления силиконового масла.

Помимо перечисленных возможностей Visalis V500 также можно подключать к системе Calisto за счет наличия внешних портов.

Заключительный доклад был посвящен теме «Система управления офтальмологическими данными» и представлен **Колоколовым С.В.**

Основная цель информационной системы управления офтальмо-

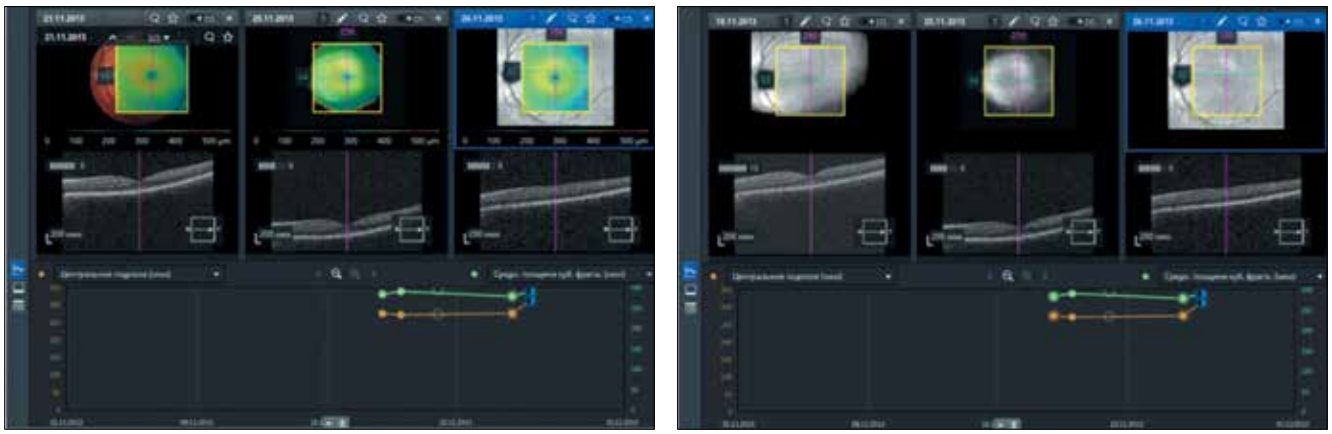

Рис. 6. Программное обеспечение MedDream Viewer

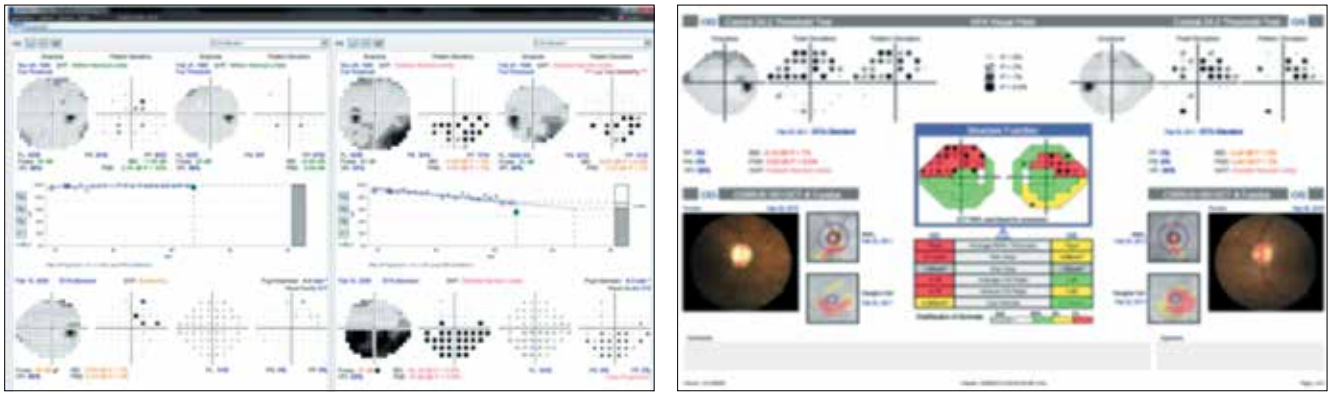

Рис. 7. Модуль FORUM Glaucoma Workplace

логическими данными заключается в предоставлении врачу возможности работать за одним столом со всеми диагностическими данными пациентов, полученных с различного оборудования с использованием современных инструментов просмотра и анализа данных медицинских исследований. Вся эта информация передаётся без посредников, без перепечатывания данных с печатных носителей, что позволяет врачу напрямую обращаться к медицинской информационной системе (МИС).

Для осуществления такой задачи на первом этапе должна быть связь МИС с диагностическим оборудованием. Эти данные должны поступать в определенный электронный архив, который имеет связку с электронной картой пациента. Вторым этапом необходимо предоставление врачу доступа к данным электронной карты пациента или использование функции телеконсультации. Последним этапом является просмотр и анализ диагностических исследований с помощью специального программного обеспечения.

Стандарт DICOM (Digital Imaging and Communications in Medicine – цифровое изображение и коммуникации в медицине) поддерживается основными производителями медицинского оборудования и медицинского программного обеспечения. Данный стандарт, разрабатываемый Национальной ассоциацией производителей электронного оборудования, позволяет создавать, хранить, передавать и печатать отдельные кадры изображения, серии кадров, информацию о пациенте, исследовании, оборудовании, а также медицинском персонале, производящем обследование.

Другим возможным методом сбора информации, не относящейся к диагностическим приборам, является видеофиксация операций. После их получения происходит конвертация в стандарт DICOM и передача в электронный архив.

Первым инструментом базовой диагностики для просмотра и анализа данных исследований является программа MedDream Viewer от компании Softneta. Данное программное обеспечение работает на любом устройстве, поддерживающем веб-браузер. Оно позволяет работать со всеми изображениями глаза, а также с электронными документами, полученными с различного диагностического оборудования *(рис. 6)*.

Если врач хочет получить более специализированные возможности анализа, то возможно использование другого инструмента –

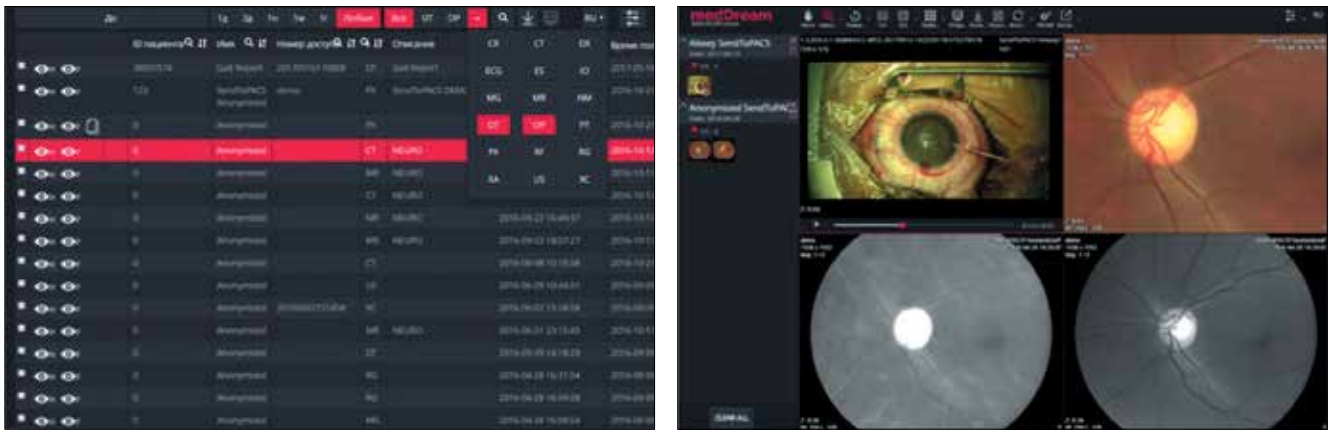

Рис. 8. Модуль FORUM Retina Workplace. Справа – оценка толщины макулы в динамике

Zeiss Forum Viever. Данное программное обеспечение позволяет работать с данными специализированных диагностических обследований. Оно содержит в себе 2 модуля: Forum Glaucoma Workplace и Forum Retina Workplace. К возможностям первого модуля относятся: автоматический анализ развития глаукомы, интеграция визуальных данных оптической когерентной томографии и снимков глазного дна, полный анализ полей зрения *(рис. 7)*.

Модуль Retina Workplace позволяет проводить анализ толщины макулы и оценивать все изменения в динамике *(рис. 8)*.

От роговицы до сетчатки. Вопросы или ответы, чего больше?

Сателлитный симпозиум компании STADA

X Российский общенациональный офтальмологический форум 2017, Москва

Докладчики: Дмитрий Юрьевич Майчук, д.м.н., МНТК «Микрохирургия глаза», Москва; Сергей Владимирович Янченко, д.м.н., доцент, Кубанский государственный медицинский университет, Краснодар; Мария Викторовна Будзинская, д.м.н., ФГБНУ НИИ глазных болезней, Москва.

Как выбрать оптимальный слезозаменитель?

Ассортимент слезозаменителей сегодня очень широк. Как не запутаться в этом разнообразии и сделать правильный выбор? *(рис. 1)* Замечательный лектор и докладчик **Дмитрий Юрьевич Майчук** дал свои рекомендации по этому вопросу.

Назначить правильный препарат поможет, прежде всего, беседа с пациентом. Дмитрий Юрьевич уточнил, какие именно вопросы нужно задавать на приеме при наличии разных симптомов.

• **Жалобы на слезотечение**

Оба ли глаза слезятся или только один? Всегда ли присутствует слезотечение или оно усиливается на улице, особенно при холодной погоде?

Дмитрий Юрьевич Майчук

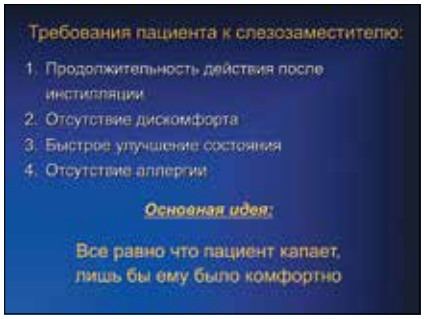

Рис. 1. Подбор слезозаменителя должен проводиться с учетом различных критериев

Рис. 2. Репаративный эффект Стиллавита

Если слезотечение имеется всегда или оно одностороннее, следует проверить проходимость носослезных протоков.

Если глаза слезятся в основном на улице – следует назначить гелевые препараты гиалуроновой кислоты высокой вязкости (например, Визмед гель 0,3%).

• Чувство песка и резь

Как часто возникает проблема – каждый день или изредка – и сколько раз в день? Проходят ли неприятные ощущения при закрытии глаз? Облегчается ли состояние закапыванием слезозаменителей?

Если проблема возникает всего раз в неделю, пациента не следует лечить слишком активно и назначать ежедневные инстилляции. Если при закрытии глаз резь в глазу не проходит, то, скорее всего, у пациента не синдром «сухого глаза», а проблема с верхним веком или другие заболевания. Если закапывание слезозаменителя не приносит облегчения, то весьма вероятно, что речь идет о мейбомиите и нужно сделать упор на гигиену век.

• Боль

Просыпается ли пациент от боли в глазу или боль возникает после открытия глаз?

Если пациент просыпается от боли, то, вероятно, она связана с эрозией роговицы. Боль сразу после открывания глаз может быть признаком тяжелого синдрома «сухого глаза».

• Ухудшение зрения

Улучшается ли зрение после моргания?

Если да, это признак синдрома «сухого глаза», а зрительная усталость возникает из-за необходимости аккомодировать в связи с нарушением слезной пленки. Иногда синдром «сухого глаза» начинается в раннем возрасте и даже приводит к амблиопии.

При подозрении на синдром «сухого глаза» Дмитрий Юрьевич советует всегда проводить тест Ширмера. У офтальмолога может не быть сомнений в диагнозе, но пациенту будет легче понять своего врача, поверить ему и соблюдать рекомендации, если он увидит результаты теста.

Для того чтобы правильно подобрать препарат, нужно помнить классификацию слезозаменителей и то, как проходила эволюция средств для лечения синдрома «сухого глаза».

Первыми появились препараты низкой вязкости. После их закапывания пациент немедленно чувствует облегчение, но после высыхания капель симптомы появляются вновь. Это побудило фармацевтические компании создать более вязкие гелевые препараты. Они действуют дольше, но вызывают «затуманивание» зрения и собираются на веках.

Изучение свойств гиалуроновой кислоты привело к появлению слезозаменителей пролонгированного действия с трансформационным эффектом (например, линейка Визмед). Еще одну группу слезозаменителей составляют теарпротекторы, которые замещают различные компоненты слезной пленки. Ввиду сложного состава эти препараты чаще провоцируют развитие аллергических реакций.

Гиалуроновая кислота обладает выраженной способностью к связыванию и удержанию молекул воды. Одна молекула гиалуроновой кислоты может удерживать до 1000 и более молекул воды (эффект губки).

Производители предлагают слезозаместители с гиалуроновой кислотой в различной концентрации – от 0,1 до 0,3%. Весь этот диапазон охватывают продукты линейки Визмед:

Визмед лайт – 0,1%.

Визмед монодозы без консерванта – 0,18%.

Визмед мульти во флаконе без консерванта – 0,18%.

Визмед гель монодозы – 0,3%.

Использование гиалуроновой кислоты – это наиболее универсальное решение проблемы слезозамещения.

При этом особый интерес представляют слезозаменители с комбинированным составом. Например, Стиллавит.

Стиллавит содержит среднюю концентрацию гиалуроновой кислоты – 0,16%, поэтому он подходит для лечения синдрома «сухого глаза» и легкой, и тяжелой степени. Кроме гиалуроновой кислоты в состав Стиллавита входит хондроитина сульфат натрия 0,05%, обладающий противовоспалительным эффектом, и D-пантенол 1,0%, оказывающий репаративное действие *(рис. 2)*.

Приступая к лечению синдрома «сухого глаза», необходимо сначала уменьшить воспаление и убрать вторичную инфекцию. Поэтому на первом визите назначаются антибиотик на 5-7 дней и кортикостероид на 7-14 дней, слезозаменители от 4 раз в день и при необходимости препараты для гигиены век. На

повторном визите следует адаптировать слезозаместительную терапию, т.е. оставить или заменить препарат и подобрать режим в зависимости от ощущений пациента. При выраженном воспалении можно назначить циклоспорин А.

Иногда, назначив слезозаменитель с консервантом (например, Визмед лайт с нетоксичным консервантом натрия эдитатом и полигексанидом), можно уменьшить частоту инстилляций антибиотика, поскольку консервант сдерживает рост микрофлоры.

Дмитрий Юрьевич привел возможные схемы терапии различных состояний.

Синдром «сухого глаза» тяжелой степени

- Стиллавит 4-6 раз в день;
- Солкосерил 2 раза в день;
- Циклоспорин А 2 раза в день до полугода.

Состояние после лечения кератита

- Дексаметазон 4 раза в день;
- Визмед мульти или монодозы 4-6 раз в день.

Синдром Съегрена + бактериальный кератоконъюнктивит

- Дексаметазон 1 раз в день;
- Левофлоксацин 4 раза в день;
- Солкосерил 2 раза в день;
- Стиллавит 4-6 раз в день.

Трофическая язва роговицы

- бандажная линза;
- Витабакт 4 раза в день;
- Плазма 4 раза в день;
- Солкосерил 4 раза в день;
- Визмед гель 4-6 раз в день.

Аллергия и синдром «сухого глаза» при ношении контактных линз

- Визмед мульти или монодозы.

Нитчатый кератит

Это заболевание тяжело поддается лечению, поскольку гелевые препараты усиливают боль, вязкие препараты вызывают затуманивание зрения, искусственные слезы провоцируют отек тканей, а дексаметазон в неправильно подобранной концентрации угнетает эпителизацию, и, кроме того, возможно присоединение вторичной инфекции. Рекомендуемая схема терапии:

- Дексаметазон в разведении 0,05% и 0,01% по убывающей схеме в течение 4 недель;
- Визмед гель + Визмед лайт в комбинации: закапать Визмед гель – он покроет нити и адгезируется к роговице, и сразу же закапать Визмед лайт – он разбавляет слезную жидкость. Такая схема будет одновременно и эффективной, и комфортной для пациента;
- Стиллавит + Солкосерил в качестве репаративной терапии;
- Антисептик (Витабакт) и циклоспорин А при необходимости.

Трехкомпонентный слезозаменитель

Сергей Владимирович Янченко поделился своим опытом применения Стиллавита. Входящие в состав Стиллавита вещества действуют сразу по трем направлениям и оказывают слезозаместительный, репаративный и противовоспалительный эффект *(рис. 3)*.

Стиллавит

1. Гиалуронат натрия в концентрации 0,16% обеспечивает эффективное и длительное увлажнение глазной поверхности.

2. D-пантенол 1% способствует репаративным процессам.

3. Хондроитина сульфат натрия 0,05% снижает активность воспалительного процесса. Связываясь с поврежденными коллагеновыми структурами роговицы, он уменьшает хемоаттракцию медиаторов воспаления в очаг повреждения. Хондроитина сульфат модулирует течение репаративных процессов, обеспечивая заживление без избыточного рубцевания. Он стимулирует выработку собственных гликозаминогликанов роговицы, которые регулируют процесс заживления и предотвращают помутнение роговицы.

Сергей Владимирович Янченко

Рис. 3. Трехкомпонентное действие Стиллавита: слезозаместительное, репаративное и противовоспалительное

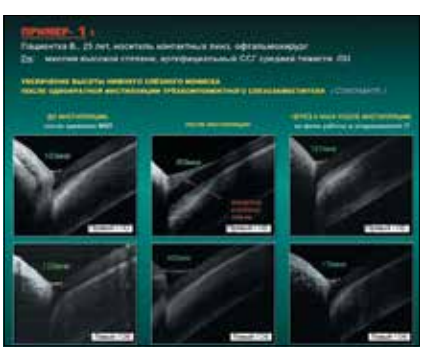

Рис. 4. Увеличение высоты слезного мениска на фоне инстилляций Стиллавита

4. Тетраборат натрия – в отличие от бензалкония хлорида представляет собой мягкий нетоксичный консервант.

Сергей Владимирович представил результаты клинического применения Стиллавита у 47 пациентов с синдромом «сухого глаза» различной степени, в том числе до и после кераторефракционных операций. На фоне инстилляций Стиллавита у 95,7% пациентов удалось добиться увеличения стабильности прероговичной слезной пленки *(рис. 4)*, у 80% пациентов – уменьшить выраженность эпителиопатии. 96,8% пациентов хорошо переносили препарат и отметили существенное снижение уровня дискомфорта.

Благодаря хорошей переносимости и эффективности, трехкомпонентный слезозаместитель Стиллавит может быть рекомендован не только для повседневного использования, но и для периоперационного сопровождения хирургических вмешательств.

Профилактика ВМД

Мария Викторовна Будзинская сделала сообщение о «сухой» форме возрастной макулярной дегенерации (ВМД) и возможностях сохранения зрения при этом заболевании.

Пациенты с начальной, ранней или промежуточной стадией ВМД – это наиболее многочисленная в популяции, но редкая по обращаемости группа больных. На ранних стадиях заболевания острота зрения остается высокой, а офтальмоскопические признаки у пациента могут и не выявляться. Мелкие друзы, базальные ламинарные и линеарные депозиты можно выявить только при помощи ОКТ. Длительное существование друз приводит к разрушению пигментного эпителия сетчатки, развитию неоваскуляризации и географической атрофии. В то же время раннее начало приема витаминов, содержащих формулу AREDS, помогает дольше сохранить зрение.

Клинически обоснованным методом лечения «сухой» формы ВМД является прием нутрицевтиков. Длительный прием (в течение 10 лет и дольше) формулы AREDS снижает риск развития поздней формы ВМД и ее осложнений на 25%, а также на 19% уменьшает риск снижения остроты зрения на 3 строки и более.

Мария Викторовна Будзинская

Через 4 недели приема каротиноидов плотность макулярного пигмента увеличивается на 25%, а через 14 недель – на 50% *(рис. 5)*. Однако после прекращения приема каротиноидов в течение 40-50 дней концентрация лютеина в сыворотке крови снижается до начального уровня. Поэтому прием витаминов короткими курсами не дает стойкого эффекта.

Кроме того, прием витаминов должен быть комплексным. Риск прогрессирования ВМД снижается,

Рис. 5. При ВМД необходим длительный и постоянный прием нутрицевтиков

если принимать витамины С, Е, селен, лютеин и зеаксантин в рассчитанных дозах вместе, а не по отдельности.

В состав Ретинорма входят все компоненты формулы AREDS и селен:

Лютеин 10 мг
Зеаксантин 2 мг
Витамин С 500 мг
Витамин Е 150 мг
Цинк 25 мг
Медь 2 мг
Селен 0,1 мг

Селен препятствует повреждению микрососудистой сети сетчатой оболочки и в комплексе с витаминами С, Е и каротиноидами снижает риск развития неоваскулярной формы ВМД.

Витамины при ВМД нужно принимать длительно и постоянно.

STADA

ХОЛДИНГ STADA CIS

РЕТИНОРМ

ПОЛЕЗНЫЕ ЭЛЕМЕНТЫ ДЛЯ ЗДОРОВЬЯ ГЛАЗ*:

- Лютеин (10 мг) и зеаксантин (2 мг)
- Витамин С (500 мг) и витамин Е (150 мг)
- Цинк (25 мг), медь (2 мг), селен (0,1 мг)

*содержание в суточной норме потребления

СоГР № RU.77.99.88.003.E.009414.10.15 от 06.10.2015 г.

БАД. НЕ ЯВЛЯЕТСЯ ЛЕКАРСТВЕННЫМ СРЕДСТВОМ

СТИЛЛАВИТ®

- Гиалуроновая кислота
- Д-пантенол
- Хондроитина сульфат

Три компонента помогают увлажнять, защищать и восстанавливать поверхность глаза, приносить облегчение при дискомфорте и сухости глаз

СТИЛЛАВИТ – ДЛЯ ТЕХ, КТО ЕЖЕДНЕВНО ПОЛЬЗУЕТСЯ ГЛАЗАМИ

РУ № ФСР 2009/05440 от 14.08.2009 г.

ВИЗМЕД

- Офтальмологические гидрогели Визмед для помощи в устранении дискомфорта в глазах при лечении синдрома «сухого глаза»

РУ № ФСЗ 2009/05290 от 23 октября 2009 г.

ДОКСИ-ХЕМ®

- Кальция добезилат капсулы 500 мг №30
- Ангиопротектор и антиагрегант
- Снижает повышенную проницаемость сосудов

ВХОДИТ В СТАНДАРТ МЕДИЦИНСКОЙ ПОМОЩИ БОЛЬНЫМ ДИАБЕТИЧЕСКОЙ РЕТИНОПАТИЕЙ*

*Приказ Министерства Здравоохранения РФ от 24.12.2012 г. № 1492н

РУ № П N012627/01от 28.03.2012 г.

Реклама

АО «Нижфарм», Россия, 603950, г. Нижний Новгород, Бокс №459, ул. Салганская, д. 7

Информация предназначена исключительно для медицинских и фармацевтических работников

Влияние системной энзимотерапии на активность местного воспалительного процесса после хирургического лечения витреоретинальной патологии, обусловленной сахарным диабетом

Н.С. Ходжаев[1], А.Н. Трунов[2, 3], М.Р. Каланов[4]

[1]ФГАУ «МНТК «Микрохирургия глаза» им. акад. С.Н. Федорова» Минздрава России, Москва;
[2]ФГАУ «МНТК «Микрохирургия глаза» им. акад. С.Н. Федорова» Минздрава России, Новосибирский филиал;
[3]ФГБНУ «НИИ экспериментальной и клинической медицины», Новосибирск;
[4]ГБУ «Уфимский научно-исследовательский институт глазных болезней» Академии наук Республики Башкортостан, Уфа

Актуальность

Данные научных исследований последних лет свидетельствуют, что пролиферативная диабетическая ретинопатия и другие заболевания органа зрения, протекающие на фоне сахарного диабета, характеризуется многими признаками, типичными для местного процесса воспаления и активации иммунного реагирования. В этих исследованиях было установлено наличие изменений содержания про-, противовоспалительных и регуляторных цитокинов, хемокинов, факторов роста, матриксных протеиназ, молекул клеточной адгезии и др., что свидетельствует о роли воспаления в механизмах развития патологических процессов [15, 17–21].

Безусловно, наличие у офтальмологических пациентов с сахарным диабетом местного хронического воспалительного процесса не может не влиять на частоту возникновения различного рода послеоперационных осложнений, таких как дальнейшая активация воспалительного процесса в ответ на операционную травму, с нарушением процессов репарации, высоким риском развития аутоиммунных реакций в раннем послеоперационном периоде.

В научной литературе существуют данные, что препараты системной энзимотерапии обладают противовоспалительным, противоотечным, фибринолитическим, иммуномодулирующим и анальгезирующим свойствами, за счет чего способны влиять на многие ключевые этапы патогенеза различных заболеваний. Известно, что препараты данной группы способны, в определенной степени, регулировать синтез биологически активных субстанций, таких как белки острой фазы воспаления, а также способствовать утилизации иммунных комплексов, регулировать активность системы комплемента. В исследованиях последних лет появились данные об успешном применении препаратов для системной энзимотерапии в лечении офтальмологических заболеваний [1, 2, 5–9, 11, 13].

Интересными представляются данные научной литературы, свидетельствующие о регулирующем влиянии препаратов системной энзимотерапии на синтез различных классов цитокинов [3, 4, 10, 16].

Изложенное выше обосновывает актуальность разработки новых, патогенетически обоснованных подходов к ведению послеоперационного периода у пациентов с сахарным диабетом и патологией органа зрения с учетом выраженно-

сти у них активности местного воспалительного процесса.

Указанное позволило сформулировать цель настоящего исследования – изучить влияние двух схем послеоперационной реабилитации на характер течения воспалительного процесса после хирургического лечения витреоретинальной патологии, обусловленной сахарным диабетом.

Материал и методы

Для решения поставленной цели проанализированы данные 108 пациентов с сахарным диабетом 2 типа после хирургического лечения витреоретинальной патологии на базе ФГАУ «МНТК «Микрохирургия глаза» им. акад. С.Н. Федорова» Минздрава России.

В исследование были включены пациенты с компенсированным и субкомпенсированным сахарным диабетом 2 типа с пролиферативной диабетической ретинопатией (рецидивирующий гемофтальм, тракционная отслойка сетчатки, неоваскуляризация, глиоз), которым проводилось хирургическое лечение. Все пациентам была проведена 4-портовая 27G витрэктомия с использованием бимануальной техники, диатермокоагуляцией активно кровоточащих ретинальных сосудов, панретинальной эндолазерной коагуляцией. Для тампонады витреальной полости использовалась газо-воздушная смесь C2F6 (ARCADE) в разведении 16%.

Критериями исключения из исследования являлось наличие у пациентов аутоиммунных заболеваний любой локализации, гормонозависимой бронхиальной астмы, опухолевых процессов любой локализации, патологии щитовидной железы.

Пациенты были разделены на две группы:

• 1-я группа: 54 пациента, получавших в качестве послеоперационной терапии схему лечения, включавшую в себя: Этамзилат per os по 1 таблетке 250 мг 3 раза в день в течение 14 дней; Никотиновая кислота per os 50 мг по 1 таблетке 3 раза в день в течение 14 дней; Диклофенак глазные капли по 1 капле 3 раза в день в течение 10 дней; Гемаза 5000 МЕ 1,0 мл инъекции парабульбарно ежедневно в течение 7 дней; Дексаметазон 0,5 мл инъекции парабульбарно один раз в день в течение трех дней после операции; Флогэнзим per os по 2 таблетки 3 раза в день в течение 14 дней после операции;

• 2-я группа: 54 пациента, получавших в качестве послеоперационной терапии идентичную схему терапии, кроме Флогэнзима.

Лабораторные методы исследования. В качестве биологического субстрата для исследований была выбрана слезная жидкость обследованных пациентов (до проведения хирургического лечения, на 7-й и 30-й дни послеоперационного лечения).

Определение концентрации ИЛ-4, 6, 8, 10 и 17А в слезной жидкости выполняли на коммерческих тест-системах производства ООО «Цитокин» (Санкт-Петербург, Россия) по инструкции производителя. Результаты иммуноферментного анализа регистрировали на вертикальном фотометре «Униплан» (Россия) при длине волны 450 нм. Концентрацию ИЛ выражали в пг/мл.

В качестве значений нормативных показателей были использованы данные обследования 20 «практически здоровых» доноров, у которых не было выявлено онкологической и аутоиммунной патологии, а также офтальмологической патологии, способной оказывать влияние на активность воспалительного процесса и которые за 3 месяца до обследования не переносили острых воспалительных заболеваний бактериальной и вирусной этиологии.

Офтальмологические методы исследования. Всем пациентам, участвующим в исследовании, в до- и послеоперационном периодах (7-е и 30-е сутки) выполняли комплекс офтальмологических обследований, в том числе визометрию, офтальмоскопию, ультразвуковую биомикроскопию цилиарного тела, оптическую когерентную томографию макулярной области.

Результаты оперативного вмешательства оценивали на 1-е сутки после операции и на момент выписки, как правило, на 7-е и 30-е сутки.

Полученные цифровые данные были подвергнуты статистическому анализу и представлены в виде графиков. Статистическая обработка данных проведена с использованием программы PASW Statistics 18. Значимость различий вариационных рядов в несвязанных выборках оценивали с помощью критерия Манна – Уитни. Корреляция показателей вычислялась по методу Спирмена. Описательные статистики представлены в виде среднего и стандартного отклонения, ошибки средней. Достоверным считали различие между сравниваемыми рядами с уровнем достоверной вероятности 95% ($p<0,05$).

Результаты собственных исследований и их обсуждение

В результате проведенных исследований были получены данные, представленные в *таблице.*

При оценке содержания провоспалительного цитокина ИЛ-17А в слезной жидкости пациентов 1-й группы до оперативного вмешательства средняя его концентраций составила 47,6±2,7 пг/мл. Средняя значений изучаемого показателя у пациентов, вошедших во 2-ю группу, составила 42,3±2,4 пг/мл. Полученные концентрации ИЛ-17А в обеих обследованных группах превышали значения нормы для изучаемого показателя (12,2±3,7 пг/мл) в 3,6 и 3,4 раза соответственно и достоверно от нее отличались ($p<0,05$). Между собой средние значения концентраций ИЛ-17А в слезной

Таблица

Динамика изменений изучаемых цитокинов в зависимости от характера медикаментозного лечения в послеоперационном периоде после хирургического лечения

Сроки	До операции					7–е сутки					1 месяц				
Показатели	ИЛ-17А, пг/мл	ИЛ-6, пг/мл	ИЛ-8, пг/мл	ИЛ-4, пг/мл	ИЛ-10, пг/мл	ИЛ-17А, пг/мл	ИЛ-6, пг/мл	ИЛ-8, пг/мл	ИЛ-4, пг/мл	ИЛ-10, пг/мл	ИЛ-17А, пг/мл	ИЛ-6, пг/мл	ИЛ-8, пг/мл	ИЛ-4, пг/мл	ИЛ-10, пг/мл
1-я группа (n=54)	47,6 ±2,7*	58,1 ±3,4*	29,6 ±1,8*	24,7 ±1,6*	12,5 ±0,9	63,7 ±2,2*,**	71,4 ±3,5*,**	45,5 ±2,1*,**	26,1 ±1,3 *	12,8 ±0,9	52,1 ±2,0*,** ****	49,7 ±2,9*, **, ****	35,3 ±1,9*,** ****	27,1 ±1,4*	13,6 ±1,8
2-я группа (n=54)	42,3 ±2,4*	51,3 ±3,3*	32,4 ±1,6*	26,6 ±1,5*	14,1 ±1,1	81,2 ±3,5*,**, ***	76,4 ±3,2*,**	64,6 ±2,5*,**, ***	28,4 ±1,6*	12,9 ±1,0	68,2 ±2,4*,**, ***, ****	65,4 ±3,1*,**, ***, ****	46,1 ±1,8*,**, ***, ****	29,3 ±1,6*	15,3 ±1,4

Примечание: *- достоверно отличается от значений нормативных показателей (p<0,05);
**- достоверно отличается от значений показателя в той же группе, до оперативного лечения (p<0,05);
***- достоверно отличается от значений показателя в 1-й группе (p<0,05);
****- достоверно отличается от значений показателя в той же группе, на 7-е сутки наблюдения (p<0,05).

жидкости пациентов обеих групп до оперативного лечения достоверно не различались. Полученные данные свидетельствуют о развитии каскада провоспалительных стимулов в патогенезе пролиферативной диабетической ретинопатии и активности местного воспалительного процесса.

На 7-е сутки послеоперационного периода у пациентов, составивших 2-ю группу, было зафиксировано достоверное, в 1,9 раза, повышение концентраций ИЛ-17А в слезной жидкости (42,3±2,4 и 81,2±3,5 пг/мл соответственно, p<0,05). В 1-й группе пациентов также отмечалось достоверное нарастание концентраций ИЛ-17А в слезной жидкости к 7-м суткам послеоперационного периода (47,6±2,7 и 63,7±2,2 пг/мл соответственно, p<0,05). Однако выявленное нарастание концентраций изучаемого цитокина в слезной жидкости у пациентов 1-й группы было менее выраженное и составило 1,3 раза.

Сравнительный анализ концентраций ИЛ-17А в слезной жидкости пациентов обследованных групп на 7-е сутки послеоперационного периода позволил зафиксировать его достоверно более низкие значения в 1-й группе пациентов (63,7±2,2 и 81,2±3,5 пг/мл соответственно, p<0,05). Значения показателя во 2-й группе были выше в 1,3 раза.

Таким образом, на 7-е сутки послеоперационного периода была выявлена активация местного воспалительного процесса в ответ на операционную травму, однако более выраженной активность воспаления была установлена во 2-й группе пациентов, получавших стандартную схему лечения.

На 30-е сутки послеоперационного периода у пациентов, составивших 2-ю группу, было зафиксировано достоверное, в 1,2 раза, снижение концентраций ИЛ-17А в слезной жидкости (81,2±3,5 и 68,2±2,4 пг/мл соответственно, p<0,05). Однако средние значения концентраций изучаемого показателя оставались достоверно выше как значений нормы (12,2±3,7 пг/мл), так и его концентраций до оперативного лечения 42,3±2,4 пг/мл (p<0,05).

В 1-й группе пациентов также отмечалось достоверное снижение концентраций ИЛ-17А в слезной жидкости к 30-м суткам послеоперационного периода (63,7±2,2 и 52,1±2,0 пг/мл соответственно, p<0,05). Выявленное снижение концентраций изучаемого цитокина в слезной жидкости у пациентов 1-й группы составило в 1,2 раза.

Сравнительный анализ концентраций ИЛ-17А в слезной жидкости пациентов обследованных групп на 30-е сутки послеоперационного периода позволил зафиксировать его достоверно более низкие значения в 1-й группе пациентов (52,1±2,0 и 68,2±2,4 пг/мл соответственно, p<0,05). Значения показателя во 2-й группе были выше в 1,3 раза.

Необходимо отметить, что концентрации ИЛ-17А в слезной жидкости пациентов 1-й группы пациентов оставались достоверно выше значений нормы (12,2±3,7 пг/мл, p<0,05) и достоверно отличались от его содержания до проведения опе-

ративного лечения (47,6±2,7 и 52,1±2,0 пг/мл соответственно, p>0,05).

Таким образом, на 30-е сутки послеоперационного периода в обеих группах было выявлено снижение активности воспалительного процесса. Однако более выраженное снижение концентраций ИЛ-17А было установлено в 1-й группе пациентов, получавших предлагаемую схему лечения.

Это заключение подтверждается данными, полученными при определении содержания других провоспалительных цитокинов.

При оценке содержания провоспалительного цитокина и хемокина ИЛ-8 в слезной жидкости пациентов 1-й группы до оперативного вмешательства средняя его концентраций составила 29,6±1,8 пг/мл. Средняя значений изучаемого показателя у пациентов, вошедших во 2-ю группу, составила 32,4±1,6 пг/мл. Полученные концентрации ИЛ-8 в обеих обследованных группах превышали значения нормы для изучаемого показателя (13,7±4,2 пг/мл) в 2,15 и 2,34 раза соответственно и достоверно от нее отличались (p<0,05). Между собой средние значения концентраций ИЛ-8 в слезной жидкости пациентов обеих групп до оперативного лечения достоверно не различались. Полученные данные свидетельствуют об активности местного воспалительного процесса в механизмах развития пролиферативной диабетической ретинопатии.

На 7-е сутки послеоперационного периода у пациентов, составивших 2-ю группу, было зафиксировано достоверное, в 2 раза, повышение концентраций ИЛ-8 в слезной жидкости (32,4±1,6 и 64,6±2,5 пг/мл соответственно, p<0,05). В 1-й группе пациентов также отмечалось достоверное нарастание концентраций ИЛ-8 в слезной жидкости к 7-м суткам послеоперационного периода (29,6±1,8 и 45,5±2,1 пг/мл соответственно, p<0,05). Однако выявленное нарастание концентраций изучаемого цитокина в слезной жидкости у пациентов 1-й группы было менее выраженное и составило 1,55 раза.

Сравнительный анализ концентраций ИЛ-8 в слезной жидкости пациентов обследованных групп на 7-е сутки послеоперационного периода позволил зафиксировать его достоверно более низкие значения в 1-й группе пациентов (45,5±2,1 и 64,6±2,5 пг/мл соответственно, p<0,05). Значения показателя во 2-й группе были выше в 1,4 раза.

Таким образом, на 7-е сутки послеоперационного периода была выявлена активация местного воспалительного процесса в ответ на операционную травму, однако более выраженной активность воспаления была установлена во 2-й группе пациентов, получавших стандартную схему лечения.

На 30-е сутки послеоперационного периода у пациентов, составивших 2-ю группу, было зафиксировано достоверное, в 1,4 раза, снижение концентраций ИЛ-8 в слезной жидкости (64,6±2,6 и 46,1±1,8 пг/мл соответственно, p<0,05). Однако средние значения концентраций изучаемого показателя оставались достоверно выше как значений нормы (13,7±4,2 пг/мл), так и его концентраций до оперативного лечения 32,4±1,6 пг/мл (p<0,05).

В 1-й группе пациентов также отмечалось достоверное снижение концентраций ИЛ-8 в слезной жидкости к 30-м суткам послеоперационного периода (45,5±2,1 и 35,3±1,9 пг/мл соответственно, p<0,05). Выявленное снижение концентраций изучаемого цитокина в слезной жидкости пациентов 1-й группы составило в 1,3 раза.

Сравнительный анализ концентраций ИЛ-8 в слезной жидкости пациентов обследованных групп на 30-е сутки послеоперационного периода позволил зафиксировать его достоверно более низкие значения в 1-й группе пациентов (35,3±1,9 и 46,1±1,8 пг/мл соответственно, p<0,05). Значения показателя во 2-й группе были выше в 1,3 раза.

Необходимо отметить, что концентрации ИЛ-8 в слезной жидкости пациентов 1-й группы пациентов оставались достоверно выше значений нормы (137±4,2 пг/мл, p<0,05) и достоверно отличались от его содержания до проведения оперативного лечения (29,6±1,8 и 35,3±1,9 пг/мл соответственно, p<0,05).

Таким образом, на 30-е сутки послеоперационного периода в обеих группах было выявлено снижение активности воспалительного процесса. Однако более выраженное снижение концентраций ИЛ-8 было установлено в 1-й группе пациентов, получавших системную энзимотерапию.

При оценке содержания провоспалительного полифункционального цитокина ИЛ-6 в слезной жидкости пациентов 1-й группы до оперативного вмешательства средняя его концентраций составила 58,1±3,4 пг/мл. Средняя значений изучаемого показателя у пациентов, вошедших во 2-ю группу, составила 51,3±3,3 пг/мл. Полученные концентрации ИЛ-6 в обеих обследованных группах превышали значения нормы для изучаемого показателя (9,6±2,0 пг/мл) в 6 и 5,3 раза соответственно и достоверно от нее отличались (p<0,05). Между собой средние значения концентраций ИЛ-6 в слезной жидкости пациентов обеих групп до оперативного лечения достоверно не различались. Полученные данные свидетельствуют о высокой роли провоспалительного полипотентного цитокина в процессах хронизации воспаления, аутоиммунного реагирования в патогенезе пролиферативной диабетической ретинопатии.

На 7-е сутки послеоперационного периода у пациентов, составивших 2-ю группу, было зафиксировано достоверное, в 1,3 раза, повышение концентраций ИЛ-6 в слезной

жидкости (51,3±3,3 и 76,4±3,2 пг/мл соответственно, p<0,05). В 1-й группе пациентов также отмечалось достоверное нарастание концентраций ИЛ-6 в слезной жидкости к 7-м суткам послеоперационного периода (58,1±3,4 и 71,4±3,5 пг/мл соответственно, p<0,05). Выявленное нарастание концентраций изучаемого цитокина в слезной жидкости у пациентов 1-й группы составило 1,4 раза.

Сравнительный анализ концентраций ИЛ-6 в слезной жидкости пациентов обследованных групп на 7-е сутки послеоперационного периода не позволило зафиксировать его достоверных различий между группами (71,4±3,5 и 76,4±3,2 пг/мл соответственно, p<0,05).

Таким образом, на 7-е сутки послеоперационного периода используемая системная энзимотерапия не оказывала значимого влияния на синтез ИЛ-6, повышение концентраций которого, вероятно, было связано с операционной травмой.

На 30-е сутки послеоперационного периода у пациентов, составивших 2-ю группу, было зафиксировано достоверное, в 1,15 раза, снижение концентраций ИЛ-6 в слезной жидкости (76,4±3,2 и 65,4±3,1 пг/мл соответственно, p>0,05). Средние значения концентраций изучаемого показателя оставались достоверно выше как значений нормы (9,6±2,0 пг/мл), так и его концентраций до оперативного лечения 58,1±3,4 (p>0,05).

В 1-й группе пациентов, отмечалось достоверное снижение концентраций ИЛ-6 в слезной жидкости к 30-м суткам послеоперационного периода (71,4±3,5 и 49,7±2,9 пг/мл соответственно, p<0,05). Выявленное снижение концентраций изучаемого цитокина в слезной жидкости у пациентов 1-й группы составило в 1,4 раза.

Сравнительный анализ концентраций ИЛ-6 в слезной жидкости пациентов обследованных групп на 30-е сутки послеоперационного периода позволил зафиксировать его достоверно более низкие значения в 1-й группе пациентов (49,7±2,9 и 65,4±3,1 пг/мл соответственно, p<0,05). Значения показателя во 2-й группе были выше в 1,3 раза.

Необходимо отметить, что концентрации ИЛ-6 в слезной жидкости пациентов 1-й группы оставались достоверно выше значений нормы (9,6±2,0 пг/мл, p<0,05). Однако было достоверно ниже его содержания до проведения оперативного лечения (49,7±2,9 и 58,1±3,4 пг/мл соответственно, p>0,05).

Таким образом, используемая в комплексном лечении пациентов системная энзимотерапия не влияет на активность синтеза ИЛ-6 на 7-е сутки послеоперационного периода. Однако к 30-м суткам послеоперационного периода приводит к снижению его концентраций относительно значений, полученных у пациентов, находящихся на стандартной схеме лечения, что, вероятно, можно расценить как положительные феномен, направленный на снижение активности процессов хронизации воспалительного процесса и аутоиммунного реагирования.

При оценке содержания ИЛ-4 в слезной жидкости пациентов обследованных групп было выявлено достоверное его повышение во всех точках обследования. Однако достоверных его изменений как по срокам наблюдения, так и по группам обследованных пациентов в зависимости от используемой схемы лечения выявлено не было.

Аналогичная картина была получена и при анализе концентраций ИЛ-10, концентрации которого на всех точках исследования достоверно не отличались в сравниваемых группах.

Лабораторно выявленные закономерности изменения активности местного воспалительного процесса у пациентов сравниваемых групп нашли клиническое выражение в ходе проспективного изучения клинико-офтальмологических показателей после хирургического лечения витреоретинальной патологии.

На 7-е сутки после операции острота зрения без коррекции, при отсутствии макулярного отека и независимо от тампонирующего вещества: в 1-й группе составила 0,34±0,09, во 2-й группе – 0,2±0,1. При наличии отека в макулярной зоне острота зрения была низкой в обеих группах. Через 1 месяц в 1-й группе острота зрения оставалась стабильной и даже имела тенденцию к повышению, составив 0,38±0,05, что свидетельствует о положительном характере послеоперационной функциональной реабилитации пациентов. У пациентов 2-й группы острота зрения через 1 месяц после операции оставалась относительно низкой – 0,24±0,04.

Общеизвестно, что ведущей причиной формирования ответной экссудативно-отечной реакции структур глаза на оперативное вмешательство является нарушение целостности гематоофтальмического барьера, проницаемости сосудистой стенки.

Основным анатомо-морфологическим звеном гематоофтальмического барьера является цилиарное тело. Поэтому практический интерес представляет сравнительное изучение изменений цилиарного тела в ответ на хирургическую инвазию по данным ультразвуковой биомикроскопии. Были изучены данные толщины и акустической плотности цилиарного тела, отражающие выраженность процесса его гидратации (отека).

Ультразвуковое исследование, выполненное до операции, на 7-е сутки, через 1 месяц, выявило умеренное нарастание толщины цилиарного тела с ранней стабилизацией до исходных параметров в 1-й группе.

На фоне утолщения цилиарного тела произошло снижение его акустической плотности в 1-й группе до

45%±10 от исходной к 7-му дню, восстановившейся к 1-му месяцу.

Во 2-й группе отмечалась более поздняя стабилизация толщины цилиарного тела на фоне сохраняющегося выраженного снижения акустической плотности: к 7-му дню до 35%±10 от исходного уровня, к 1-му месяцу – 45%±10, что объясняется повышенной гидратацией цилиарного тела в ответ на операционную травму у пациентов 2-й группы.

Таким образом, в группе пациентов, принимавших препараты системной энзимотерапии, отек цилиарного тела развивается реже, характеризуется умеренной выраженностью и регрессом в короткие сроки. Полученные данные, с точки зрения патогенетического обоснования, базируются на способности препарата Флогэнзим ускорять распад медиаторов воспаления, снижать активность провоспалительных цитокинов, улучшать микроциркуляцию в пораженной ткани, ограничивать явления экссудации и ускорять рассасывание отеков.

По данным оптической когерентной томографии толщина фовеальной зоны до витрэктомии составляла в 1-й группе в среднем 438 ±11,4 мкм, во 2-й группе – 432±12,7 мкм. Через месяц после проведенного лечения по данным оптической когерентной томографии толщина сетчатки в фовеальной области у пациентов 1-й группы составила 330,49±15,1 мкм и у пациентов 2-й группы – 398,74±12,08 мкм.

Сравнение послеоперационных показателей оптической когерентной томографии показало статистически достоверное превышение градиента увеличения толщины фовеальной области у пациентов 2-й группы ($p < 0,05$).

Известно, что на начальных этапах развития пролиферативной стадии ретинопатии происходят глубокие изменения внутриклеточного метаболизма эндотелия микрососудистого русла сетчатки, детерминирующие развитие микроангиопатии, характеризующейся формированием микроаневризм, существенным увеличением проницаемости стенки микрососудов. Развивающиеся на этом фоне отёки, микрокровоизлияния и внутрисосудистая окклюзия значительно ухудшают перфузию сетчатки и ведут к ее гипоксии. Большое значение придается участию провоспалительных и ростовых цитокинов в регуляции процессов воспаления и пролиферации. Очевидно, Флогэнзим, обладающий доказанным противовоспалительным эффектом, способностью снижать продукцию провоспалительных цитокинов, оказывает протективное воздействие на сетчатку.

Выводы

1. Применение препарата системной энзимотерапии – Флогэнзим в комплексном ведении послеоперационного периода у пациентов с сахарным диабетом, перенесших хирургическое лечение витреоретинальной патологии, приводит к менее выраженной активности деструктивно-воспалительного процесса в ответ на операционную травму в ранние сроки (7 сутки). Указанное подтверждается более низкими концентрациями и динамикой прироста провоспалительных цитокинов ИЛ-17А и ИЛ-8 в слезной жидкости обследованных пациентов относительно их значений в слезной жидкости пациентов, получавших стандартную схему лечения.

2. Применение препарата системной энзимотерапии приводит к более выраженному купированию активности местного деструктивно-воспалительного процесса к 30-м суткам послеоперационного периода, по сравнению с группой пациентов, получавших в послеоперационном периоде стандартную схему лечения. Указанное подтверждается достоверно более выраженным относительно значений изучаемых показателей в группе пациентов, получавших стандартную схему лечения, снижением в слезной жидкости концентраций провоспалительных цитокинов ИЛ-17А, ИЛ-6, ИЛ-8. Концентрации изучаемых провоспалительных цитокинов ИЛ-17А, ИЛ-6, ИЛ-8 в слезной жидкости пациентов, получавших системную энзимотерапию, к 30-м суткам наблюдения снижались до уровней, достоверно не отличавшихся от значений их концентраций до проведения оперативного лечения, в отличие от группы пациентов, получавших стандартную схему лечения, где их содержание в слезной жидкости оставалось выше, чем до оперативного лечения.

3. Включение в раннем послеоперационном периоде в схему медикаментозного сопровождения препарата системной энзимотерапии после витрэктомии при диабетической пролиферативной ретинопатии создает благоприятные условия для послеоперационной реабилитации пациентов, что верифицировано существенным по сравнению с контролем снижением толщины фовеолярной области сетчатки, меньшим градиентом гидратации цилиарного тела, более быстрым восстановлением зрительных функций. Полученные данные, с точки зрения патогенетического обоснования, базируются на способности препарата Флогензима ускорять распад медиаторов воспаления, снижать активность провоспалительных цитокинов, улучшать микроциркуляцию в пораженной ткани, ограничивать явления экссудации и ускорять рассасывание отеков.

Литература

1. Ибрагимова Л.А., Мирсаева Г.Х., Андрианова О.Л. и др. Показатели активности ферментов антиоксидантной защиты и их динамика у больных остеоартрозом в процессе лечения препаратами, улучшающими микроциркуляцию, и системной энзимотерапией // Современные проблемы науки и образования. – 2013. – № 5. – С. 328.

2. Михайлов И.Б., Стернин Ю.И. Избранные вопросы клинической фармакологии системной энзимотерапии // Архивъ внутренней медицины. – 2012. – № 1. – С. 15-19.
3. Кнорринг Г.Ю. Цитокиновая сеть как мишень системной энзимотерапии // Цитокины и воспаление. – 2005. – Т. 4, № 4. – С. 45-49.
4. Лысикова М., Вальд М., Масиновски З. Механизмы воспалительной реакции и воздействие на них с помощью протеолитических энзимов // Цитокины и воспаление. – 2004. – Т. 3, № 3. – С. 48-53.
5. Никитчина Т.С., Сакович В.Н. Эффективность системной энзимотерапии в лечении глубоких герпетических кератитов // Офтальмология. Восточная Европа. – 2014. – № 4. – С. 45-53.
6. Онищенко А.А., Савко В.В., Пархоменко Т.В. Влияние флогенизима на активность протеолитических ферментов крови у больных возрастной макулярной дегенерацией // Офтальмологический журнал. – 2012. – № 6. – С. 46-49.
7. Прошина Е.Я. Применение системной энзимотерапии в хирургии катаракты при сахарном диабете: Автореф. дис. … канд. мед. наук. – М., 2005.
8. Репина М.А., Корзо Т.М. Место системной энзимотерапии в выжидательном лечении беременных с гестозом // Журнал акушерства и женских болезней. – 2015. – Т. 64, № 1. – С. 76-82.
9. Системная энзимотерапия в офтальмологии: Медицинская технология / Ходжаев Н.С., Роменская И.В., Прошина Е.Я. – М., 2011.
10. Стернин Ю.И., Мазуров В.И., Кнорринг Г.Ю., Трофимов Е.В. Оценка влияния системной энзимотерапии на цитокиновую регуляцию процессов адаптации животных к интенсивным физическим нагрузкам // Медицинская иммунология. – 2008. – Т. 10, № 6. – С. 577-582.
11. Сундуков А.В., Стернин Ю.И., Евдокимов Е.Ю. и др. Системная энзимотерапия вирусных инфекций // Инфекционные болезни. – 2010. – Т. 8, № 1. – С. 92-97.
12. Трунов А.Н., Арбеньева Н.С., Шваюк А.П. и др. Дисбаланс цитокинов в слезной жидкости пациентов с аутоиммунными увеитами // Вестник Оренбургского государственного университета. – 2013. – № 4 (153). – С. 270-274.
13. Ходжаев Н.С., Черных В.В., Трунов А.Н. и др. Медикаментозная коррекция нарушений баланса цитокинов и молекул клеточной адгезии у больных с диабетической ретинопатией // Вестник Оренбургского государственного университета. – 2007. – № 12. – С. 175-176.
14. Черных В.В., Егорова Е.В., Ермакова О.В. и др. О возможной роли иммунных нарушений в патогенезе псевдоэксфолиативного синдрома // Бюллетень СО РАМН. – 2009. – Т. 29, № 4. – С 131-135.
15. Черных В.В., Трунов А.Н., Варваринский Е.В. и др. Дисбаланс цитокинов и факторов роста в стекловидном теле пациентов с пролиферативной диабетической ретинопатией // Бюллетень СО РАМН. – 2014. – № 3. -С. 61-67.
16. Чепцов Р.О., Протасов А.А., Шатиль М.А., Малин Р.У. Системная энзимотерапия в профилактике послеоперационных осложнений при высоких ампутациях нижних конечностей. Реакция цитокинов // Здоровье – основа человеческого потенциала: проблемы и пути их решения. – 2015. – Т. 10, № 2. – С. 739-741.
17. Afzal N., Zaman S., Shahzad F. et al. Immune mechanisms in type-2 diabetic retinopathy // J. Pak Med. Assoc. – 2015. – Vol. 65, № 2. – P. 159-163.
18. Chernykh V.V., Varvarinsky E.V., Smirnov E.V. et al. Proliferative and infl ammatory factors in the vitreous of patients with pro-liferative diabetic retinopathy // Indian Journal of Ophthalmology. – 2015. – Vol. 63, № 1. – P. 19-22.
19. Hernández-Da Mota S.E., Soto-Bahena J.J., Viveros-Sandoval M.E., Card-iel-Ríos M. Pro-inflammatory serum cytokines in diabetic retinopathy // Cir. Cir. – 2015. – Vol. 83, № 2. – P. 100-106.
20. Kocak N., Alacacioglu I., Kaynak S. et al. Comparison of vitreous and plasma levels of vascular endothelial growth factor, interleukin-6 and hepatocyte growth factor in diabetic and non-diabetic retinal detachment cases // Ann. Ophthalmol. – 2010. – Vol. 42. – P. 10-14.
21. McAuley A.K., Sanfilippo P.G., Hewitt A.W. Vitreous biomarkers in diabetic retinopathy: a systematic review and meta-analysis // J. Diabetes Complications. – 2014. – Vol. 28, № 3. – P. 419-425.

Визуализация хориоидеи с помощью оптической когерентной томографии Swept-Source у пациентов с дробьевидной хориоретинопатией

Dastiridou AI., Bousquet E., Kuehlewein L. et al. Choroidal Imaging with Swept-Source Optical Coherence Tomography in Patients with Birdshot Chorioretinopathy // Ophthalmology. – 2017. – Vol. 124, № 8. – P. 1186–1195.

Дробьевидная хориоретинопатия (ДХР) – это хронический двусторонний задний увеит, характеризующийся множественными гипопигментированными хориоидальными поражениями, вытягивающимися к диску зрительного нерва, витреитом, васкулитом сетчатки и отеком макулы. Он затрагивает преимущественно белокожее население и имеет сильную связь с аллелем HLA-A29, который присутствует у более чем 96% пациентов.

Острота зрения является плохим показателем тяжести данного заболевания, которая устанавливается обычно с помощью специальных диагностических тестов, таких как оценка поля зрения, цветового зрения, электроретинография, флюоресцеиновая ангиография (ФАГ), ангиография с индоцианиновым зелёным (ИАГ) и оптическая когерентная томография (ОКТ). Несмотря на это, патогенез заболевания остается слабо изученным. Гистопатологические исследования показывают множественные очаги скопления лимфоцитов на разных уровнях сосудистой оболочки около хориоидальных сосудов и вокруг сосудов сетчатки. Сравнение гипопигментированных дробьевидных поражений с использованием ФАГ, ИАГ и аутофлюоресценции глазного дна не продемонстрировали хорошей корреляции, опираясь на тот факт, что сосудистая оболочка, эпителий ретинального пигмента (РПЭ) и сетчатка могут быть поражены независимо друг от друга.

Достижения в области ОКТ позволили получить доступ к визуализации хориоидеи с четкой детализацией. Конвенциональная спектральная ОКТ часто не позволяет визуализировать всю сосудистую оболочку из-за потери чувствительности с глубиной. Тем не менее Margolis и Spaide представили технику увеличения глубины изображения ОКТ, в результате чего точка максимальной интенсивности (линия нулевой задержки) была ориентирована на сторону хориоидеи, тем самым усиливая в ней свой сигнал. Расширенное получение изображений глубины не является единственной стратегией улучшения изображения с помощью хориоидальной визуализации. В устройствах ОКТ с Swept-Source (SS) используется более длинноволновой источник света, который проникает более глубоко в сосудистую оболочку. Кроме того, SS ОКТ отличается меньшей потерей чувствительности с глубиной, в результате чего качество изображения хориоидальной визуализации значительно улучшается при его использовании, позволяя проводить более точную и последовательную автоматическую сегментацию сосудистой оболочки для формирования карт толщины хориоидеи.

В последнее время исследования, оценивающие хориоидею в глазах пациентов с дробьевидным поражением с использованием ОКТ с расширенной глубиной изображения, выявили генерализованное хориоидальное истончение, дискретные гиперрефлективные очаги и наличие супрахориоидальных гипорефлексивных пространств. Другое исследование показало, что наличие супрахориоидальной жидкости коррелировало с фотопсиями, васкулитом и помутнением стекловидного тела.

В этом исследовании мы стремились оценить хориоидею с использованием SS ОКТ в большой когорте пациентов с ДХР и количественно оценить хориоидальные изменения, которые происходят при данном заболевании. Чтобы более полно охарактеризовать изменения в сосудистой оболочке и опираться на исследования, в которых сообщается о качественных изменениях в сосудистой оболочке, мы вводим здесь новую метрику, нормализованную отражательную способность хориоидеи, для количественной оценки отражающих свойств сосудистой оболочки, нормализованную по отражательной способности РПЭ и стекловидного тела. Помимо этого, мы также определяли хориоидальную толщину и сравнивали эти параметры с параметрами контрольной группы. Свидетельством активности заболевания было определение наличия витреита, васкулита или цистоидного отека макулы.

220 пациентов с ДХР прошли стандартизированную, проспективную оценку. Кроме того, также была введена контрольная группа здоровых людей, у которых отсутствовали системные заболевания, а также признаки предшествующих заболеваний или операций на глазах с аметропиями от –3 до +2 диоптрий.

Topcon SS OCT использует источник света длиной 1050 нм и имеет

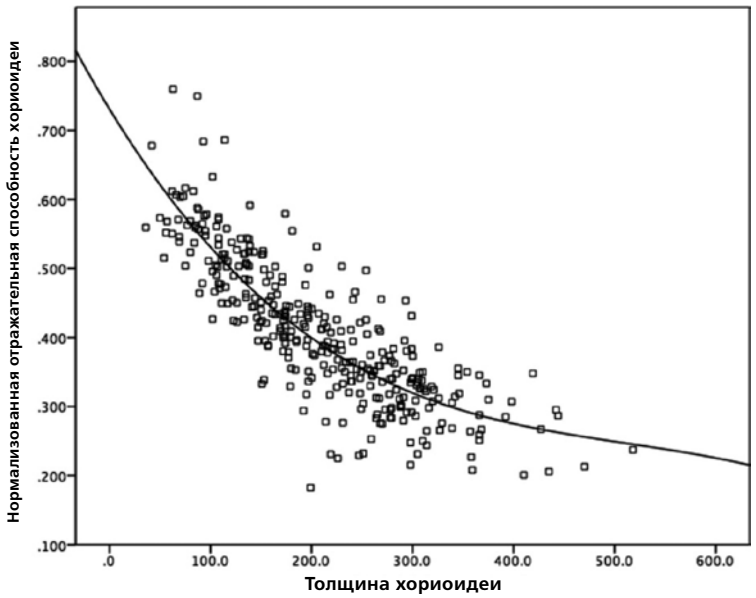

Рис. 1. График, иллюстрирующий взаимосвязь между нормализованной хориоидальной отражательной способностью и центральной хориоидальной толщиной (кубическое соответствие R2=0,672)

скорость сканирования 100000 А-сканов в секунду. Для каждого глаза всех пациентов был получен скан 6-полосного радиального паттерна (1024 А-скана), центрированного на фовеа.

Средний возраст пациентов группы с ДХР составил 61,5±11,0 лет. Осевая длина глаза составляла 23,43±1,16 мм, а средняя продолжительность заболевания – 10,6±7,5 лет (диапазон: 0–40 лет). 63 пациента (29%) использовали системные стероиды, а 83 пациента (38%) получали нестероидные иммунодепрессанты на момент получения изображения. 129 пациентов (59%) не получали активного системного лечения ДХР, тогда как 52 пациента (24%) никогда не получали системных стероидов или иммунодепрессантов.

Анализ данных визуализации из группы с ДХР показал среднюю отражательную способность сосудистой оболочки в 109,7±21,0 ед., стекловидного тела – 30,1±2,1 ед. и РПЭ – 193,2±14,9 ед. Средняя нормализованная оценка хориоидальной рефлексии в этой группе составила 0,413±0,107 ед. Площадь поперечного сечения хориоидальной области на центральном В-сканировании составила 78266±35226 пикс., а толщина хориоидеи – 210,0±90,9 мм.

Нормализованная хориоидальная отражательная способность имела отрицательную корреляцию с площадью поперечного сечения (r=–0,795, P<0,001) и центральной хориоидальной толщиной (r =–0,793, P<0,001, *рис. 1*). Как и ожидалось, площадь поперечного сечения и толщина имели сильную корреляцию (r=0,835, P<0,001). Также наблюдалась положительная корреляция между нормализованной хориоидальной отражательной способностью и возрастом (r=0,529, P<0,001), что свидетельствовало об увеличении показателей отражательной способности с увеличением возраста *(рис. 2)*. ЦХТ отрицательно коррелировала с возрастом (r=–0,439, P<0,001), однако мы не наблюдали значительной корреляции между осевой длиной и этими хориоидальными параметрами (нормализованная хориоидальная отражательная способность, P=0,063, центральная хориоидальная толщина, P=0,377).

Контрольная группа состояла из 59 глаз 59 человек. Не было выявлено разницы в возрасте (P=0,112) или осевой длине (P=0,278) между группой с ДХР и контрольной группой. Нормализованная хориоидальная отражательная способность была выше в группе пациентов с ДХР по сравнению с контрольной группой (0,413±0,107 против 0,337±0,082 соответственно, P=0,008, *табл. 1*). Хориоидальная толщина была ниже в группе пациентов с ДХР по сравне-

Таблица 1

Измеренные параметры в группе с ДХР и контрольной группе

	Группа с ДХР	Контрольная группа	P
Нормализованная ОСХ	0,413±0,107	0,367±0,082	0,008
ОСХ	109,7±21,0	100,9±16,1	0,008
Отражающая способность РПЭ	193,2±14,9	196,6±12,6	0,293
Отражающая способность стекловидного тела	30,1±2,1	28,9±3,0	0,002
Поперечный срез хориоидальной области (пикс.)	78 266±35 226	97 176±30 536	<0,001
Центральная толщина хориоидеи	210,0±90,9	267,9±91,7	<0,001

Примечание: ОСХ – отражающая способность хориоидеи, РПЭ – ретинальный пигментный эпителий.

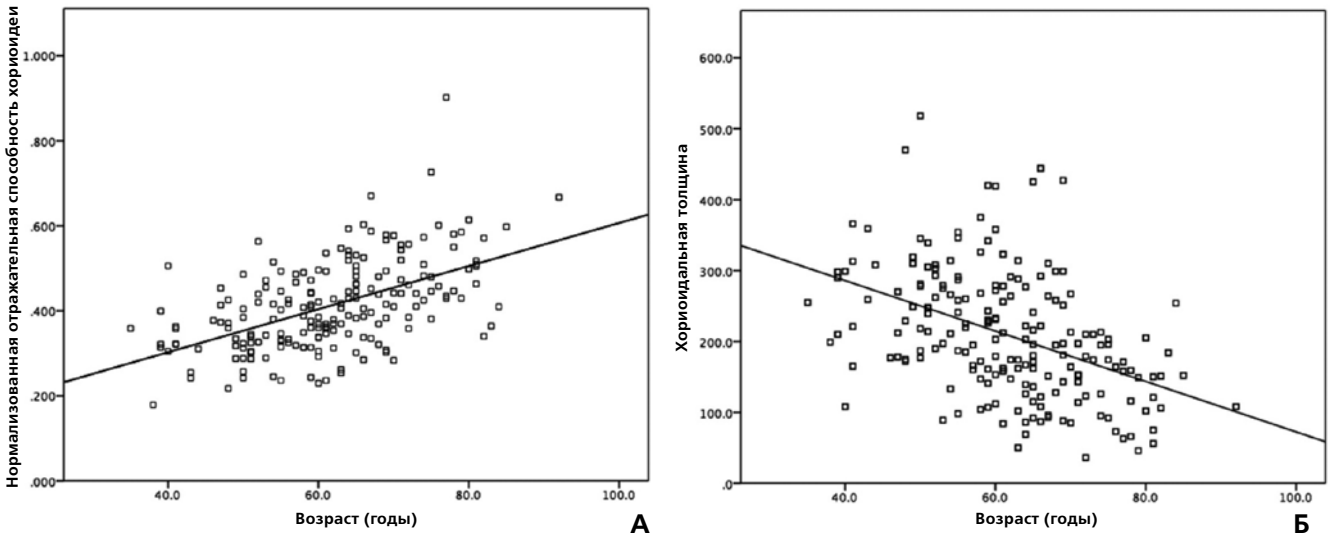

Рис. 2. Графики, иллюстрирующие взаимосвязь между возрастом и (А) нормализованной отражательной способностью хориоида (r=0,529; P<0,001) и (Б) хориоидальной толщины (r=–0,439; P<0,001)

нию с контрольной группой (210,0±90,9 против 267,9±91,7 мм, P<0,001). Отражательная способность стекловидного тела также была выше в группе пациентов с ДХР (P=0,002).

В группу с активной ДХР, основанной на наличии каких-либо критериев, таких как отек макулы, васкулит или гиалит, были включены 120 глаз. В неактивную группу входили пациенты, у которых не отмечено никаких из вышеперечисленных критериев. Хориоидальная толщина была значительно ниже в неактивной группе с ДХР (197,5±88,5 мм), за которой следовала активная группа BSCR (236,7±93,5 мм) и контрольная группа (271,6±88,4 мм) с самой высокой хориоидальной толщиной *(табл. 2)*. Нормализованная хориоидальная отражательная способность была значительно выше в неактивной группе ДХР (0,433±0,111) по сравнению с активной группой ДХР (0,373 ±0,088) и контрольной группой (0,371±0,084), тогда как группа пациентов с активной ДХР и контрольная группа не показали никакой разницы *(табл. 3)*.

Кроме того, мы оценили, были ли хориоидальная толщина и нормализованная хориоидальная отражательная способность различными в глазах с отеком макулы на ОКТ по сравнению с теми, у которых нет отеков. В 47 случаях в исследовании был обнаружен макулярный отек.

В группе пациентов с ДХР без отека макулы отмечена более низкая хориоидальная толщина и более высокая нормированная хориоидальная отражательная способность по сравнению с контрольной группой. В группе пациентов с ДХР и отеком макулы не

Таблица 2

Хориоидальная толщина в группах с активной и неактивной ДХР и в контрольной группе при наличии макулярного отека на ОКТ, васкулита, или гиалита или на основании присутствия любого из этих 3 критериев

	Группа А (с неактивной ДХР)	Группа В (с активной ДХР)	Контрольная группа (группа С)	P
Наличие на ОКТ макулярного отёка	207,3±91,0	229,5±89,4	271,6±88,4	Все, <0,001 A vs. B, 0,117 A vs. C, <0,001 B vs. C, 0,027
Наличие васкулита	202,5±89,1	246,6±95,2	267,9±91,7	Все, <0,001 A vs. B, <0,001 A vs. C, <0,001 B vs. C, 0,200
Наличие гиалита	203,9±87,1	254,2±103,5	267,9±91,7	Все, <0,001 A vs. B, <0,001 A vs. C, <0,001 B vs. C, 0,428
Присутствие любого из этих критериев	197,5±88,5	236,7±93,5	271,6±88,4	Все, <0,001 A vs. B, <0,001 A vs. C, <0,001 B vs. C, 0,029

Примечание: ОКТ – оптическая когерентная томография, ДХР – дробьевидная хориоретинопатия.

Таблица 3

Хориоидальная отражательная способность в группах с активной и неактивной ДХР и в контрольной группе при наличии макулярного отека на оптической когерентной томографии, васкулита, или гиалита, или на основании присутствия любого из этих 3–х критериев

	Группа А (с неактивной ДХР)	Группа В (с активной ДХР)	Контрольная группа (группа С)	Р
Наличие на ОКТ макулярного отёка	0,417±0,107	0,387±0,107	0,371±0,084	Все, 0,008 А vs. В, 0,073 А vs. С, 0,006 В vs. С, 0,459
Наличие васкулита	0,424±0,107	0,357±0,085	0,367±0,084	Все, <0,001 А vs. В, <0,001 А vs. С, <0,001 В vs. С, 0,31
Наличие гиалита	0,422±0,108	0,361±0,088	0,367±0,084	Все, <0,001 А vs. В, <0,001 А vs. С, <0,001 В vs. С, 0,695
Присутствие любого из этих критериев	0,433±0,111	0,373±0,088	0,371±0,084	Все, <0,001 А vs. В, <0,001 А vs. С, <0,001 В vs. С, 0,938

Примечание: ОКТ – оптическая когерентная томография, ДХР – дробьевидная хориоретинопатия.

выявлено статистически значимых различий по сравнению с контрольной группой или группой с ДХР без отека макулы *(табл. 2 и 3)*. Кроме того, мы протестировали, был ли васкулит сетчатки связан с различиями в хориоидальной толщине и нормализованной хориоидальной отражательной способностью. Васкулит был отмечен в 64 случаях. Группа пациентов с ДХР без проявлений васкулита показала более низкую хориоидальную толщину и более высокую нормированную хориоидальную отражательную способность по сравнению с группой пациентов с ДХР с проявлениями васкулита или группой контроля *(табл. 2 и 3)*.

Мы также оценивали любую связь между хориоидальными параметрами и клиническими признаками воспаления, такими как наличие гиалита во время обследования на ОКТ. 54 глаза из 386 имели гиалит в день обследования, причем 47 глаз имели гиалит 1-й степени, а 7 глаз – гиалит 2-й степени. Группа с ДХР без гиалита снова показала более тонкую центральную хориоидальную толщину и более высокую нормированную хориоидальную отражательную способность по сравнению с глазами с гиалитом и группой контроля *(табл. 2 и 3)*. Не было различий в хориоидальной толщине или хориоидальной отражательной способности между глазами с 1-й и 2-й степенью гиалита (P>0,3 для обоих сравнений), хотя следует отметить, что только у 7 глаз был гиалит 2-й степени. Наблюдались также различия в измеренной площади поперечного сечения. Глаза без явного гиалита имели

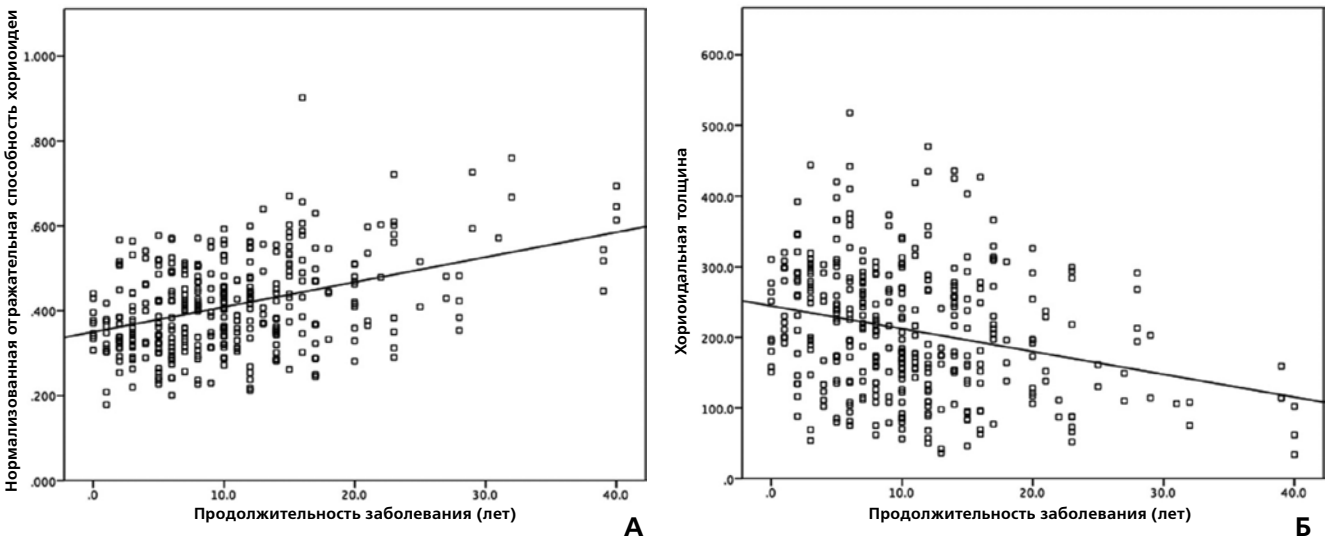

Рис. 3. Графики, иллюстрирующие взаимосвязь между продолжительностью заболевания и (А) нормированными показателями отражательной способности хориоидеи (r=0,409, P<0,001) и (Б) хориоидальной толщины (r=0,267, P<0,001)

более низкую общую площадь поперечного сечения по сравнению с теми, у кого были гиалиты, и группой контроля (75577±33298 против 93707±38994 против 97176±30536 пикселей соответственно, P<0,001). Также не было различий в показателях отражательной способности стекловидного тела (P=0,632) или в измеренном стандартном отклонении показателя отражательной способности стекловидного тела в окне измерения (P=0,154) между пациентами без клинического гиалита с гиалитом 1-й или 2-й степени.

Между нормализованной хориоидальной отражательной способностью и продолжительностью заболевания была обнаружена значительная взаимосвязь, предполагающая, что пациенты, у которых заболевание более длительное, вероятнее всего, будут иметь более высокий нормированный показатель хориоидальной рефлексии (r=0,409, P<0,001; *рис. 3*). Наблюдалась статистически значимая отрицательная корреляция между хориоидальной толщиной и продолжительностью заболевания (r=–0,267, P<0,001), а также слабая корреляция между возрастом и продолжительностью заболевания в этой когорте (r=0,172, P<0,001). Кроме того, фовеальная чувствительность и среднее отклонение поля зрения не коррелировали с нормализованными показателями отражательной способности хориоидеи (P>0,1) или центральной хориоидальной толщины (P>0,7). Наконец, пациенты, получавшие терапию (кортикостероиды, иммунодепрессанты или и то и другое), имели большую хориоидальную толщину (227,7 ±92,0 против 196,6±87,0 мм, P=0,001) и более низкие показатели отражательной способности хориоидеи (0,389±0,099 против 0,430 ±0,111 соответственно, P<0,001) по сравнению с пациентами, не получавшими никакой терапии.

Таким образом, нормализованная хориоидальная отражательная способность и хориоидальная толщина могут коррелировать со статусом заболевания. Хориоидальная отражательная способность и изменение хориоидальной толщины проявляются как у пациентов с активной, так и неактивной ДХР, что требует более углубленного исследования в будущем.

КНИГИ

Коровенков Р.И.

О ПРИОРИТЕТАХ В ОФТАЛЬМОЛОГИИ

О приоритетах в офтальмологии. – СПб: Издатель: Коровенков Р.И., 2016. – 176 с.: ил.

Книга посвящена истории офтальмологии, а точнее приоритетам в офтальмологии, т.е. спорам выдающихся отечественных и зарубежных офтальмологов за первенство в том или ином открытии, операции, анатомического образования, диагностического приема и пр. Представлено более 300 офтальмологов прошлых веков с описанием интересных событий в их жизни. Возможно, о многих этих персонах современные офтальмологи узнают впервые. Книга представит интерес для практикующих офтальмологов, преподавателей, аспирантов и студентов медицинских вузов.

ББК 56.7

Адрес издательства «Офтальмология»:
127486, Москва, Бескудниковский бульвар, д. 59А.
Тел.: 8 (499) 488-89-25. Факс: 8 (499) 488-84-09.
E-mail: publish_mntk@mail.ru

Из истории открытия сальных желез хряща век и желез конъюнктивы

Р.И. Коровенков

Наверно ни у кого не вызывает сомнений, что сложные сальные железы, расположенные в толще хряща века и открывающиеся по его краю, описал знаменитый **Генрих Мейбом**. Поэтому они и названы его именем. Действительно, он описал эти железы в сочинении «De vasis palpebrarum novis epistola» («Письма о новых сосудах век»), изданном в 1666 г. Однако еще на оригинальных рисунках итальянского анатома **Джулио Кассери** (1609) были изображены железы, в точности соответствующие описанным Г. Мейбомом. Рисунки были помещены в анатомическом атласе в качестве иллюстраций. Это анатомическое руководство было написано бельгийским анатомом и хирургом, профессором анатомии в Венеции и Падуе **Адрианом Спигелием** (1578–1625) и опубликовано под названием «О

строении человеческого тела» в Венеции в 1627 г., т.е. уже после смерти Д. Кассери. Адриан Спигель прославился еще утверждением, что ягодицы нужны человеку исключительно потому, что являются природной подушкой, «сидя на которой, человек может праведно и усердно предаваться размышлениям о божественном». Нужно отметить, что в анатомических справочниках при описании заслуг Д. Кассери очень редко упоминается, что именно он

открыл выводной проток слюнной железы, который через много лет назовут стеноновым, в честь только лишь подробно описавшего этот проток датского анатома **Нильса Стенсона (Николая Стенона)**. Сообщение об этом открытии было помещено в его труде «Iulii Casseri Placentini Tabulae Anatomicae LXXIIX, omnes novae nec ante hac visa», изданном в 1627 г.

Генрих Мейбом (1638–1700) – немецкий анатом, профессор медицины, истории и стихосложения. Родился в Любеке, в семье, представители которой прославились на ниве медицины и истории. Изучал медицину в Гельмштадте, Гронингене и Лейдене, а затем в университетах Италии, Франции и Англии. Степень доктора медицины получил в 1663 г. в университете Анжера (Франция). С 1664 г. – профессор медицины в Гельмштадте, а с 1678 г. – профессор истории и стихосложения. Написал 57 медицинских трактатов. Кроме этого, преподавал археологию, геометрию, филологию и философию. Писал о латинской поэзии. 12 раз избирался деканом медицинского факультета и 5 раз заместителем ректора университета. Нужно сказать, что подробных сведений о жизни Г. Мейбома нет. В большей степени это связано с тем, что университет в Гельмштадте, где большую часть жизни работал Г. Мейбом, прекратил свое существование в 1810 г., и документальные свидетельства его жизни и профессиональной деятельности практически не сохранились. Имеются некоторые интересные сведения о семье Генриха Мейбома.

Дед Генриха – **Генрих Мейбом-старший** (1555–1625) – с 1583 г. профессор поэзии и истории в Гельмштадте, руководил кафедрой более 40 лет.

Отец Генриха – **Иоганн Генрих Мейбом** (1590–1655) – был известным врачом и автором исторических работ. В частности, его перу принадлежит первый научный труд по истории пивоварения в Европе.

Сын Генриха – **Бранданус Мейбом** (1678–1740) – был профессором патологии, семиотики, ботаники и медицины.

Брат Генриха – **Маркус Мейбом** (1630–1711) – профессор истории в Амстердаме. Был знаменит своими работами по истории музыки Древней Греции.

Джулио (Юлиус) Кассери (Кассерио) (1545 или 1552–1616) – итальянский анатом. Родился в Пьяченце (Ломбардия). Был учеником

Фабриция Джироламо (1537–1619) – итальянского анатома и врача, одного из основоположников сравнительной анатомии и эмбриологии, а затем его преемником по кафедре в Падуе. Его именем названо несколько анатомических образований человеческого тела. В труде «Pentaestheseion, hocest de Quinque sensibus liber» (1609) Д. Кассерио дал первое правильное описание глаза и его вспомогательных органов. Исправил ошибки **Галена** и **А. Везалия** в описании глазной орбиты и шести глазных мышц. Впервые сообщил, что язык состоит не из одной, а из нескольких мышц и описал внешние мышцы языка. Ввел понятие «носовая раковина» и описал три из них. Установил, что гортань образована не костной, а хрящевой тканью. Высказал предположение, что органы осязания находятся в дерме, а не в эпидермисе. Наряду с Ф. Джироламо был одним из учителей знаменитого английского ученого **Уильяма Гарвея** (1578–1657) – основоположника физиологии и эмбриологии, автора теории кровообращения.



Добавочные железы конъюнктивы описывали многие исследователи, и, конечно, каждый из них внес свой вклад в понимание анатомии и физиологии этих желез. В Германии их называют железы Краузе – Генле, во Франции – железы Саппея, в Австрии – железы Хокевара, а в Польше – железы Вольфринга. Нужно сказать, что и сейчас практическому офтальмологу трудно дифференцировать эти железы.

Киевский офтальмолог **К.О. Румшевич** в своем сообщении «О кистах соединительной оболочки», сделанном в октябре 1908 г. на 27-м Собрании Киевского офтальмологического общества, обращал внимание слушателей на то обстоятельство, что Э. Вольфринг отличал железы, открытые им в 1872 г., от желез К. Краузе по их расположению в хряще века. Железы Э. Вольфринга располагаются главным образом в носовой половине хряща и там же открываются на поверхности конъюнктивы хряща, тогда как железы К. Краузе открываются на поверхности конъюнктивы в области наружного угла глаза. По мнению **Д.А. Сивцева** (1914), железы Краузе расположены в своде и у верхнего края хрящей, преимущественно по углам глазной щели и по соседству со слезной железой. А вот железы Генле встречаются только в виде исключения.

Не было претендентов на приоритет только у **Вильгельма Вальдейера**, который в области верхнего свода конъюнктивы обнаружил железы, секретирующие слезную жидкость. Большинству офтальмологов этот выдающийся ученый известен только по открытию добавочных слезных желез. А ведь это он в 1881 г. ввёл понятие нейрона, а в 1888 г. – понятие хромосома.

Карл Фридрих Краузе (1797–1868) – немецкий анатом. Родился в Ганновере. Наряду с обычным обучением посещал анатомическую школу. С 1820 по 1851 гг. – профессор анатомии в Гёттингене. Был одним из первых анатомов, которые в своих исследованиях широко и систематически использовали микроскоп. Впервые описал волокна соединительной ткани, поперечную полосатость сердечных мышц, начало лимфатических сосудов в кишечных ворсинках (одновременно с Ф. Генле), железы соединительной оболочки глаза, слой ганглиозных клеток сетчатки, нервных клеток ресничного тела и множество других анатомических образований. Написал руководство по анатомии человека (2-е изд. в 1841–1843), которое более полувека считалось лучшим.

Фридрих Генле (1809–1885) – немецкий анатом и патолог. Особенно известен как открывший петлю в нефроне почки (петля Генле). Родился в Нюрнберге. Медицинское образование получил в Боннском университете. Ученик Иоганнеса Мюллера. Впоследствии вместе со своим учителем опубликовал зоологический очерк об акулах и скатах. В 1832 г. защитил докторскую диссертацию, после чего работал в Париже. В 1840 г. был избран заведующим кафедрой анатомии в Цюрихе. Здесь он публикует книгу «Общая анатомия», которая, по отзывам современников, явилась крупнейшим вкладом в мировую научную литературу. С 1844 г. – профессор анатомии в Гейдельберге. С 1852 г. и до конца жизни Ф. Генле был профессором и директором Анатомического института в Гёттингене. Одновременно с этим интенсивно занимался анатомией, в том числе микроскопической анатомией внутренних органов человека. Его именем названы не менее 18 анатомических образований организма человека, в том числе слой нервных волокон сетчатки, микроскопический карман, находящийся в конъюнктиве глаза (крипта Генле), прозрачные выросты на периферии радужки (тельца Генле – Гас-

сана). В 1866 г. вторым после Роберта Блессига описал кистовидные образования в сетчатке. Выдвинул гипотезу о роли микроорганизмов в распространении заразных болезней. Первым в Германиии открыл курс практической гистологии для студентов. Учебник Ф. Генле «Очерк анатомии человека» в 1882 г. был переведен с немецкого языка на русский в Харькове профессором Вагнером и прозектором Поповым.

Мари Филиберт Саппей (1810–1896) – французский анатом. Родился в Борге. Изучал медицину в Париже. В 1843 г. удостоен звания «доктор медицины». С 1868 г. – профессор анатомии в Париже. Занимался изучением кровеносных и лимфатических сосудов. Его именем названы семь анатомических образований, открытых им. К их числу относятся гладкие мышечные волокна, встречающиеся среди поперечнополосатых мышц глазного яблока (Саппеевы волокна), челюстно-подъязычный нерв и некоторые другие. Автор монографий «Анатомия, физиология и патология лимфатических сосудов» (1874), «Описание и иконография лимфатических сосудов» (1885), «Руководство по описательной анатомии» в трех томах (1867).

Маттиас Хокевара – австрийский офтальмолог. Работал в больнице города Лайбаха. В 1900 г. опубликовал работу о железах конъюнктивы.

Э. Вольфринг (1832–1905) – польский офтальмолог, доктор медицины. Служил в качестве старшего ординатора Варшавского уездовского военного госпиталя. В 1873 г. занял кафедру офтальмологии Варшавского университета. В ведение его перешла и клиника глазных болезней. В 1883 г. получил звание профессора по кафедре офтальмологии Варшавского университета.

Вильгельм Вальдейер (1836–1921) – выдающийся немецкий анатом и гистолог. Родился в Брауншвейге. Изучал математику и естественные науки в университете Геттингена. Медицину стал изучать под влиянием Фридриха Генле. В 1861 г. В. Вальдейер окончил медицинский факультет Берлинского университета. Работал ассистентом на кафедре физиологии в Кёнигсберге и Бреславле (Вроцлаве). В 1865 г. – экстраординарный, а с 1867 г. – ординарный профессор патологической анатомии в Бреславле. Здесь он преимущественно занимался диагностикой опухолей. Его самым знаменитым пациентом был император Германии и король Пруссии Фридрих III, у которого он диагностировал рак гортани. В 1872 г. – профессор анатомии в Страсбурге, с 1883 г. – директор Берлинского анатомического института. В последнее десятилетие XIX и первое десятилетие XX веков был заместителем председателя и председателем Берлинского общества антропологии, этнологии и истории первобытного общества, а в 1909 г. стал его почётным членом. Был одним из основателей нейронной теории развития, строения и функционирования нервной системы. В 1899 г. издал фундаментальный труд по топографической анатомии женского таза, который способствовал развитию оперативной гинекологии. Ввел в гистологическую практику краситель гематоксилин (1882). Его именем названы многие анатомические образования, в том числе лимфатическое глоточное кольцо. Хорошо известно правило Вальдейера, согласно которому в сформировавшемся организме ткань, развивающаяся из определенного зародышевого листка, не переходит в ткань, относящуюся к другому зародышевому листку.

ОФТАЛЬМО ХИРУРГИЯ
Электронная версия www.eyepress.ru
ТЕОРЕТИЧЕСКИЙ И НАУЧНО-ПРАКТИЧЕСКИЙ ЖУРНАЛ

БРОКСИНАК®

ОСТАНОВИТ ГЛАЗНОЕ ВОСПАЛЕНИЕ В ОДНО КАСАНИЕ

Применение 1 раз в день

- **Мощный противовоспалительный эффект[1]**
- **Быстрое купирование боли[2]**
- **Удобный режим дозирования 1 раз в сутки[3]**

Источники:
1. Backlyan G.A. et al. J.Ocul Pharmacol Ther 2008; 24(4):392-8
2. Silverstain S.M. et al. Review of Bromfenac ophthalmic solution 0,09% once-daily 2011;5
3. Инструкция по медицинскому применению препарата Броксинак®

Реклама

ООО «Сентисс Рус»
111033, Москва, ул. Золоторожский Вал, д. 11, стр. 21,
тел.: 495 229-76-63, факс: 495 229-76-64

Для медицинских и фармацевтических работников

SENTISS

Изобретения

ЭЛЕКТРОД ДЛЯ ЭЛЕКТРОСТИМУЛЯЦИИ ЗРИТЕЛЬНОГО НЕРВА И ЗРИТЕЛЬНЫХ ПУТЕЙ И КОНТРОЛЯ ФИЗИОЛОГИЧЕСКИХ ПАРАМЕТРОВ ОРБИТАЛЬНЫХ СТРУКТУР ГЛАЗА, СПОСОБ ЕГО ИСПОЛЬЗОВАНИЯ И УСТРОЙСТВО ДЛЯ ЭЛЕКТРОСТИМУЛЯЦИИ

Давыдов Д.В., Яковлев А.Е.

Патент РФ № 2 620 154 (23.05.2017)

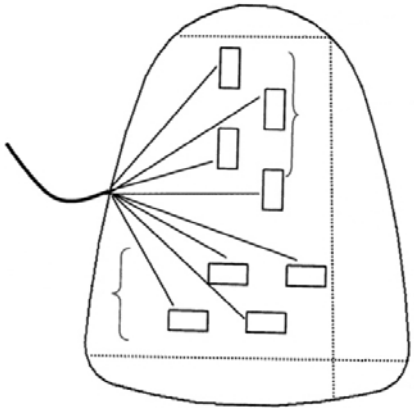

Группа изобретений относится к области медицины, а именно к офтальмологии, неврологии, нейрохирургии, челюстно-лицевой хирургии, физиотерапии, и может быть использована для лечения заболеваний и дистрофических процессов в зрительных путях, глазном яблоке и зрительном нерве. Электрод для электростимуляции зрительного нерва и зрительных путей и контроля физиологических параметров орбитальных структур включает полимерную основу, выполненную с возможностью ее размещения вдоль нижней стенки орбиты от переднего орбитального края до вершины орбиты. В основе расположены контакты для передачи электрических стимулирующих сигналов на глазное яблоко, зрительный нерв, зрительные пути и/или снятия физиологических параметров. Контакты подключены к блоку управления электрогенератора и объединены в две группы. Одна группа расположена ближе к дистальному концу полимерной основы и выполнена с возможностью преимущественного воздействия на зрительный нерв и зрительные пути. Другая группа расположена ближе к проксимальному концу и выполнена с возможностью преимущественного воздействия на задний полюс глазного яблока. Ширина полимерной основы уменьшается от проксимального к дистальному концу. Толщина полимерной основы выполнена одинаковой или переменной или при этом уменьшающейся от дистального к проксимальному концу. Способ постоянной электростимуляции зрительного нерва и зрительных путей и контроля физиологических параметров орбитальных структур глаза включает выполнение трансконъюнктивального или субцилиарного доступа к нижнему краю орбиты. Далее тупым и острым путем раздвигают ткани до переднего края орбиты, рассекают надкостницу, отслаивают надкостницу вглубь орбиты по всей ширине нижней стенки орбиты в области проекции зрительного нерва. Размещают вдоль нижней стенки орбиты от переднего орбитального края до вершины орбиты разработанный электрод. Фиксируют электрод к надкостнице и/или кости и ушивают края раны. Производят электростимуляцию. Устройство для электростимуляции зрительного нерва и зрительных путей и контроля физиологических параметров включает разработанный электрод, соединенный с блоком управления электрогенератора, выполненным с возможностью формирования электрических стимулирующих сигналов и/или приема и обработки физиологических параметров. Группа изобретений позволяет осуществлять постоянную адресную электростимуляцию зрительного нерва и зрительных путей, обеспечивает безопасность и надежность фиксации электрода, а также реализует мониторинг физиологических параметров.

СПОСОБ ШОВНОЙ ФИКСАЦИИ К РАДУЖКЕ ИНТРАОКУЛЯРНОЙ ЛИНЗЫ ПРИ ЕЕ ЛЮКСАЦИИ В СТЕКЛОВИДНОЕ ТЕЛО

Марухненко А.М.,
Кадатская Н.В.

Патент РФ № 2 619 748 (17.05.2017)

Изобретение относится к медицине, а именно к офтальмологии, и предназначено для фиксации интраокулярной линзы (ИОЛ) при ее люксации в стекловидное тело. После перемещения ИОЛ из полости стекловидного тела в переднюю камеру глаза на радужку и размещения линзы, с каждой стороны линзы на одинаковом расстоянии от зрачкового края симметрично относительно опорного элемента линзы, выполняют лазерные иридотомии. Через каждую пару иридотомий проводят иглу с нитью для фиксации каждого гаптического элемента линзы, выводя концы нитей наружу на роговицу через парацентезы, выполненные в зонах фиксации линзы, и образуя под радужкой с каждой стороны линзы стежок. Поочередно захватывают под радужкой каждый стежок, выводят в переднюю камеру глаза, накидывают на каждый гаптический элемент линзы и перемещают их под радужку. В случае люксации в стекловидное тело торической интраокулярной линзы при ее перемещении из полости стекловидного тела в переднюю камеру глаза для размещения ИОЛ, при центрировании торической ИОЛ ее осевые метки ориентируют по предварительно нанесенной на роговицу разметке. Способ позволяет обеспечить профилактику геморрагических осложнений, достичь более точного расположения фиксирующих гаптических элементов линзы и, соответственно, самой ИОЛ в правильном центрированном положении после фиксации швами.

СПОСОБ МОДЕЛИРОВАНИЯ ИШЕМИИ ГЛАЗА

Чеснокова Н. Б., Григорьев А. В.,
Мустафаева К. Н.

Патент РФ № 2 620 014 (22.05.2017)

Изобретение относится к медицине, в частности к офтальмологии, и предназначено для создания модели ишемии глаза. Для этого кролику субконъюнктивально вводят 0,1–0,3 мл 1% раствора фенилэфрина. Способ обеспечивает возможность воспроизведения дозированной, транзиторной ишемии глаза для оценки действия фармакологических препаратов.

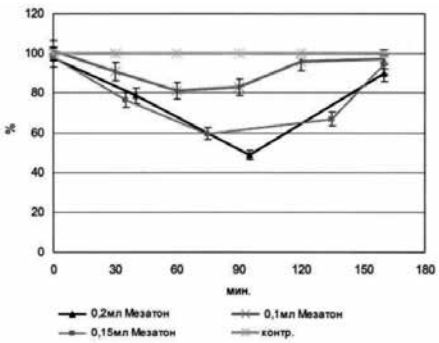

КРАСИТЕЛЬ OPTIMED®
для витреоретинальной хирургии

✓ Предназначен для селективного прокрашивания внутренней пограничной мембраны, эпиретинальных мембран, пролиферативной ткани в ходе витреоретинальных операций.

✓ Равномерно распределяется по центральной части глазного дна.

✓ Легко удаляется из глаза с помощью аспирации.

Варианты исполнения: во флаконах 0,5 мл, в шприцах 0,5 мл.

ЗАО «ОПТИМЕДСЕРВИС»
тел./факс: +7 (347) 223-44-33, 277-61-61
market@optimed-ufa.ru, www.optimed-ufa.ru

СПОСОБ ФИКСАЦИИ ИНТРАОКУЛЯРНОЙ ЛИНЗЫ ПОСЛЕ ЕЕ РЕПОЗИЦИИ НА АФАКИЧНЫХ ГЛАЗАХ ПРИ ОТСУТСТВИИ КАПСУЛЬНОЙ ПОДДЕРЖКИ С ТРАВМАТИЧЕСКИМИ ДЕФЕКТАМИ РАДУЖКИ

Величко П.Б.

Патент РФ № 2 631 053 (15.09.2017)

Изобретение относится к офтальмологии, а именно к офтальмохирургии, и может быть использовано для фиксации интраокулярной линзы (ИОЛ) после ее репозиции на афакичных глазах при отсутствии капсульной поддержки с травматическими дефектами радужки. После репозиции ротированной ИОЛ выполняют четыре парацентеза роговицы напротив мест крепления ИОЛ и оптической части. Нити, используемые для ротирования и фиксации ИОЛ, обвязывают вокруг основания гаптических элементов и завязывают узлом на склере. Способ позволяет фиксировать большинство существующих моделей ИОЛ. Фиксация ИОЛ предлагаемым способом не позволяет линзе смещаться в вертикальной плоскости и вызывать травму цилиарного тела, а соответственно предотвращает повышение внутриглазного давления и развитие вторичной глаукомы.

СПОСОБ ЛЕЧЕНИЯ ВОСПАЛИТЕЛЬНЫХ ЗАБОЛЕВАНИЙ ГЛАЗ, АССОЦИИРОВАННЫХ С АУТОИММУННЫМИ ПАТОЛОГИЯМИ

Атаманов В.В., Чехова Т.А., Попова Ю.В., Топорков И.А.

Патент РФ № 2 618 167 (02.05.2017)

Изобретение относится к медицине, в частности, к офтальмологии и касается лечения воспалительных заболеваний глаз, ассоциированных с аутоиммунными патологиями. Для этого пациенту с выявленным воспалительным заболеванием ежедневно в конъюнктивальный мешок глаза закапывают по одной капле препарата «Рестасис», курсом 2 раза в день в течение не менее 14 дней. Дополнительно однократно вводят 3–5 ЕД препарата «Диспорт», отступив книзу 4–6 мм от нижней слезной точки глаза. Способ позволяет прервать каскад воспалительных изменений в глазу и предупреждать локальный аутоиммунный ответ.

СПОСОБ ЭВИСЦЕРАЦИИ ПРИ СУБАТРОФИИ ГЛАЗНОГО ЯБЛОКА

Филатова И.А., Мохаммад И.М.Д., Шеметов С.А.

Патент РФ № 2 629 245 (28.08.2017)

Изобретение относится к офтальмологии и предназначено для эвисцерации при субатрофии глазного яблока. Проводят резекцию заднего полюса, неврэктомию, удаление внутренних оболочек глаза. Выполняют крестообразный разрез на всем протяжении склеры в межмышечных пространствах в четырех меридианах с образованием лоскутов. Раздвигают их края, а образовавшиеся дефекты склеры заполняют пластинами из политетрафторэтилена и подшивают их к краям лоскутов. Используют пластины преимущественно толщиной 0,2-0,5 мм. Размеры дефектов склеры определяют в зависимости от объема склеральной капсулы и размера орбитального имплантата. Пластины преимущественно трапециевидной формы подшивают к склере узловыми швами. Пластина может быть перфорированной и иметь отверстия диаметром 1–2 мм, расположенные в шахматном порядке. Способ обеспечивает получение адекватного косметического эффекта с формированием опорно-двигательной культи необходимого объема.

СПОСОБ ЛЕЧЕНИЯ КЕРАТОКОНУСА

Паштаев Н.П., Поздеева Н.А., Синицын М.В.

Патент РФ № 2 627 364 (07.08.2017)

Изобретение относится к области медицины, а более конкретно к офтальмологии, и может быть использовано для лечения кератоконуса I-III стадии. Производят имплантацию кольца MyoRing в заранее сформированный с помощью фемтосекундного лазера интрастромальный карман диаметром от 7,0 до 9,0 мм на глубине 80–87% от минимальной толщины роговицы через входной тоннельный разрез длиной от 0,5 до 2,0 мм, шириной от 4,0 до 6,0 мм, углом вреза от 30 до 90°, который выполняют со стороны лимба по «сильной» оси кератометрии роговицы. Применение фемтосекундного лазера позволяет варьировать глубиной интрастромального кармана и формировать его на глубине 80–87% от минимальной толщины роговицы, позволяющей создать «каркас» большей площади роговицы. Способ позволяет снизить риск протрузии кольца MyoRing в связи с созданием «каркаса» для большей площади роговицы, расположенной над кольцом MyoRing.

СПОСОБ ЛЕЧЕНИЯ КОСОГЛАЗИЯ С ГИПЕРФУНКЦИЕЙ НИЖНЕЙ КОСОЙ МЫШЦЫ

Фокин В.П., Горбенко В.М.

Патент РФ № 2 619 749 (17.05.2017)

Изобретение относится к медицине, а именно к офтальмологии, и предназначено для лечения косоглазия с гиперфункцией нижней косой мышцы. Выделяют нижнюю косую мышцу, растягивают ее на крючках у места естественного прикрепления. Расслаивание мышцы осуществляют на две части вдоль мышцы от места прикрепления к склере. Верхнюю часть мышцы отсекают от места прикрепления на расстоянии, зависящем от степени гиперфункции нижней косой мышцы, а именно: 4 мм – при 1-й степени, 7 мм – при 2-й степени, 9 мм – при 3-й степени и 11 мм – при 4-й степени. Выделенную ранее нижнюю часть мышцы после перемещения пришивают к оставшейся после отсечения верхней части нижней косой мышцы, а отсечение частей нижней косой мышцы осуществляют электродом радиоволнового аппарата в режиме разреза с коагуляцией. Способ позволяет повысить эффективность предлагаемого хирургического лечения за счет сочетания точности прогнозирования результата предстоящей операции по устранению гиперфункции нижней косой мышцы в зависимости от степени гиперфункции нижней косой мышцы у конкретного пациента и за счет снижения вероятности развития осложнений путем предупреждения возможности возникновения мышечного кровотечения при выполнении этих операций.

МНОГОСЛОЙНЫЙ БИОДЕГРАДИРУЕМЫЙ ГЛАЗНОЙ ИМПЛАНТАТ С ДОЗИРОВАННЫМ ВЫСВОБОЖДЕНИЕМ ЛЕКАРСТВЕННОГО ВЕЩЕСТВА И СПОСОБ ЕГО ИЗГОТОВЛЕНИЯ

Новиков С.В., Белый Ю.А., Колесник С.В., Колесник А.И.

Патент РФ № 2 620 249 (23.05.2017)

Группа изобретений относится к области медицины, а именно к офтальмологии, и предназначена для доставки лекарственных веществ к структурам заднего сегмента глаза. Для получения биодеградируемого имплантата экструдируют водные растворы полимеров и/или сополимеров гликозаминогликанов, молочной кислоты и поливинилпирролидона с формированием затравок – «сухих» эллипсоидов вращения, высушивают и сшивают гамма-излучением. Затравки переносят в водный раствор указанных полимеров и/или сополимеров с растворенным в нем лекарственным веществом, выдерживают 30–120 минут и подвергают экструзии и сшивке гамма-излучением. Повторяют экструзию с чередованием растворов, содержащих и не содержащих лекарственное вещество, формируя многослойный имплантат с максимальным размером по продольной оси 3,0–5,0 мм, по поперечной оси 0,1–0,3 мм. Использование группы изобретений обеспечивает достижение и поддержание требуемой концентрации лекарственного вещества в витреальной полости.

СПОСОБ ХИРУРГИЧЕСКОГО ЛЕЧЕНИЯ ОБЪЕМНОГО ДЕФИЦИТА ОРБИТАЛЬНЫХ ТКАНЕЙ

Стучилов В.А., Сипкин А.М., Гришин А.С., Демьянов В.И., Никитин А.А.

Патент РФ № 2 631 212 (19.09.2017)

Изобретение относится к медицине, а именно к челюстно-лицевой и реконструктивно-пластической хирургии. Способ включает проведение исследования, по результатам которого определяют форму и размер дефекта, подлежащего заполнению, моделирование конфигурации и размера трансплантата с последующим замещением им дефицита тканей. В качестве трансплантата осуществляют забор дерможировой ткани из области передней брюшной стенки пациента, на поверхность которой, перед размещением в области дефекта, наносят в виде пленки слой геля «Колегель-АДЛ», при этом стенки глазницы также обрабатывают этим гелем. Затем полученный аутотрансплантат размещают в области дефекта дермой к глазному яблоку, после чего в нижней области глазного яблока располагают два биокомпозиционных имплантата на расстоянии 2,5–3,0 см между ними с конгруэнтными поверхностями соответственно стенкам глазницы и глазного яблока.

Предложенный способ позволяет выполнить одномоментную реконструкцию сложного комбинированного дефекта глазницы, обеспечить успешную в аспекте офтальмологии и социальную реабилитацию, достичь удовлетворительного эстетического результата.

СПОСОБ ЛЕЧЕНИЯ СОЧЕТАННОЙ ПАТОЛОГИИ РАННЕЙ СТАДИИ ПЕРВИЧНОЙ ЭНДОТЕЛИАЛЬНОЙ ДИСТРОФИИ РОГОВИЦЫ ФУКСА И КАТАРАКТЫ

Малюгин Б.Э., Малютина Е.А., Антонова О.П.

Патент РФ № 2 630 035 (05.09.2017)

Изобретение относится к медицине, а именно к офтальмологии, и может быть использовано для хирургического лечения первичной эндотелиальной дистрофии роговицы Фукса на ранней стадии развития патологического процесса. Формируют основной операционный доступ с височной стороны шириной 2,0 мм и один дополнительный парацентез на 1 или 11 часах для правого и левого глаза соответственно, шириной 1,0 мм. Проводят факоэмульсификацию с имплантацией заднекамерной гидрофобной интраокулярной линзы (ИОЛ) с капсульной фиксацией. Со стороны эпителия роговицы наносят круговую метку диаметром 4 мм, через парацентез в переднюю камеру вводят когезивный вискоэластик, микрокрючком производят десцеметорексис по указанной метке, удаляют монослой видоизмененных клеток эндотелия роговицы, после чего аспирируют вискоэластик, восстанавливают переднюю камеру сбалансированным солевым раствором, герметизируют парацентез. Способ позволяет повысить зрительные функции, исключить необходимость использования донорского материала, снизить длительность манипуляций.

КНИГИ

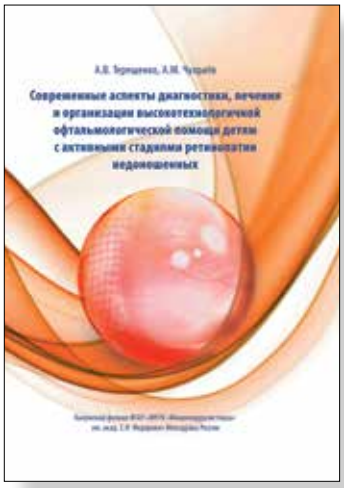

А.В. Терещенко, А.М. Чухраёв

СОВРЕМЕННЫЕ АСПЕКТЫ ДИАГНОСТИКИ, ЛЕЧЕНИЯ И ОРГАНИЗАЦИИ ВЫСОКОТЕХНОЛОГИЧНОЙ ОФТАЛЬМОЛОГИЧЕСКОЙ ПОМОЩИ ДЕТЯМ С АКТИВНЫМИ СТАДИЯМИ РЕТИНОПАТИИ НЕДОНОШЕННЫХ

Современные аспекты диагностики, лечения и организации высокотехнологичной офтальмологической помощи детям с активными стадиями ретинопатии недоношенных / А.В. Терещенко, А.М. Чухраёв. – М.: «Издательство «Офтальмология», 2016. – 234 с., ил.

В книге представлены результаты собственных исследований авторов по ранней диагностике, мониторингу и лечению ретинопатии недоношенных, а также современные аспекты организации высокотехнологичной офтальмологической помощи детям с активными стадиями заболевания. Приведены данные комплексного офтальмологического обследования пациентов, базирующиеся на использовании современных высокоинформативных методов: цифровой ретиноскопии с морфометрией сетчатки и ее сосудов, флюоресцентной ангиографии, электроретинографии, оптической когерентной томографии. Разработаны новые методы и дифференцированные походы к паттерновой лазеркоагуляции сетчатки и ранней витреальной хирургии в лечении ретинопатии недоношенных и определена их эффективность. Работа насыщена иллюстративным материалом: цифровыми фотографиями глазного дна, флюоресцентными ангиограммами, – которые отражают особенности течения активных стадий ретинопатии недоношенных, а также ранние и отдаленные результаты лечения.

Книга предназначена для врачей-офтальмологов.

Адрес издательства «Офтальмология»:
127486, Москва, Бескудниковский бульвар, д. 59А.
Тел.: 8 (499) 488-89-25. Факс: 8 (499) 488-84-09.
E-mail: publish_mntk@mail.ru

15-16 МАРТА 2018
САНКТ-ПЕТЕРБУРГ

16я ВСЕРОССИЙСКАЯ НАУЧНО-ПРАКТИЧЕСКАЯ КОНФЕРЕНЦИЯ С МЕЖДУНАРОДНЫМ УЧАСТИЕМ

«СОВРЕМЕННЫЕ ТЕХНОЛОГИИ ЛЕЧЕНИЯ ВИТРЕОРЕТИНАЛЬНОЙ ПАТОЛОГИИ»

Основные тематики

- система организации высокотехнологичной медицинской помощи пациентам с патологией сетчатки и стекловидного тела
- демонстрация «живой» хирургии
- эндовитреальная и эписклеральная хирургия
- лазерные методы лечения
- терапевтические аспекты лечения витреоретинальной патологии
- офтальмоонкология
- лазерная и витреальная хирургия ретинопатии у детей
- анти-ангиогенная терапия заболевания центрального отдела сетчатки

Организаторы

МНТК «Микрохирургия глаза» имени акад. С. Н. Федорова

Общероссийская общественная организация «Общество офтальмологов России»

Под эгидой

Министерство здравоохранения Российской Федерации

Комитет по здравоохранению Санкт-Петербурга

Контакты

Юлия Пешкова
Тел.: +7 (495) 646-01-55, доб. 146
E-mail: retina-congress@oor.ru

retina-congress.ru

Медицинский путеводитель

Представляем фирмы

ООО «АйТэк»

123298, Москва, ул. Берзарина, 16
Тел./факс: (495) 9449102
Моб. тел.: (903) 9685257
Сайт: www.eye-tec.ru
E-mail: info@eye-tec.ru

Компания АйТэк основана в 2007 году.
Компания АйТэк представляет на российском рынке весь спектр расходных материалов для офтальмохирургии.

- Интраокулярные линзы Tecnis 1P (Johnson&Johnson Vision, США)
- Витреоретинальная хирургическая система VersaVIT (Synergetics, США)
- Факоэмульсификационная система Signature WS (Johnson&Johnson Vision, США)
- Офтальмологическая хирургическая система Stellaris PC (Baush&Lom, США)
- Ножи
- Вискоэластики
- Одноразовые канюли и иглы
- БСС
- Лазерные зонды
- Источник света Photon (Synergetics, USA) и световоды для них
- Одноразовые и многоразовые инструменты для витреоретинальной хирургии
- Диагностические и хирургические линзы
- Окклюдеры и многое другое

ООО «АйТэк»
Эксклюзивный дистрибьютор

- MedOne (США)
- MidLabs (США)

ООО «АйТэк»
Официальный дистрибьютор продукции компаний

- Beaver Visitec International (США, Великобритания)
- Johnson&Johnson Vision (США)
- Volk (США)
- Baush&Lomb + Synergetics (США)

Интраокулярные линзы
Tecnis 1-Piece, Tecnis 1-Piece Toric, Tecnis 1-piece Multifocal
Вискоэластики
BVI HPMC вискодисперсный раствор гидроксипропилметилцеллюлозы 2%
BVI OVD 1.0% гиалуроната натрия
BVI OVD 1.2% гиалуроната натрия
BVI OVD 1.4% гиалуроната натрия
BVI MultiVISC 2.5% гиалуроната натрия
J&J Healon
J&J Healon GV
J&J Healon 5

«Алкон», дивизион группы «Новартис»

ООО «Алкон Фармацевтика»

125315, г. Москва, просп. Ленинградский, д. 72, корп. 3.
тел.: +7 (495) 961-13-33,
факс: +7 (495) 961-13-39

Сфера деятельности

«Алкон» – международная компания, деятельность которой направлена на улучшение зрения и качества жизни людей. Являясь дивизионом группы компаний «Новартис», «Алкон» представляет широкий портфель продукции для профилактики и лечения офтальмологических заболеваний. Продукция компании ежегодно затрагивает жизни более 260 миллионов людей, испытывающих проблемы со зрением из-за нарушений рефракции, и таких заболеваний, как катаракта, глаукома, поражение сетчатки глаза, а также жизни миллионов людей, ожидающих появления новых методов лечения офтальмологических болезней. Цель компании – поиск новых подходов к лечению заболеваний зрения с помощью инновационных продуктов, партнерства с ведущими специалистами здравоохранения и участия в проектах, расширяющих доступ населения к высококачественной офтальмологической помощи.

«Алкон» успешно работает на российском рынке уже более 20 лет. Компания принимает активное участие в научно-исследовательской деятельности офтальмологического сообщества, поддерживает образовательные проекты, направленные на обучение врачей новым методикам лечения патологии глаза, а также на повышение осведомленности пациентов о проблемах, связанных со зрением.

Продукция

I. Хирургия катаракты

Оборудование

Система офтальмологическая хирургическая Centurion® Vision System

Установка офтальмологическая хирургическая INFINITI® Vision System

Система офтальмологическая хирургическая Laureate® World Phaco System

Система офтальмологическая лазерная LenSx®

Система офтальмологическая диагностическая навигационная VERION®

Офтальмологический хирургический микроскоп LuxOR® с системой освещения ILLUMIN-i® и модулем ассистента Q-VUE® 3D с оптической системой 175 мм или 200 мм

Гибкие гидрофобные акриловые интраокулярные линзы семейства Acrysof®;

AcrySof® PanOptix®

AcrySof® IQ Restor®

AcrySof® IQ Restor® Toric

AcrySof® IQ Toric

UltraSert® в комплекте с AcrySof® IQ

AcrySof® IQ

AcrySof® Natural

AcrySof® Single Piece*

вискоэластичные растворы DuoVisc®, DisCoVisc®, Viscoat®, Provisc®, Cellugel®;

• ирригационные растворы: BSS®, BSS® PLUS;

• одноразовые ножи с защитным экраном ClearCut® S;

• шовные материалы.

*моноблочные

II. Витреоретинальная хирургия

Система офтальмологическая хирургическая CONSTELLATION® Vision System

Лазер офтальмологический PurePoint®

• витреоретинальные инструменты Alcon® Grieshaber®.

Тампонирующие жидкости

Силиконовое масло 1000

ПЕРФЛЮОРОН 7мл

Жидкость для временного применения в качестве механического средства при витреоретинальных операциях

III. Хирургия глаукомы

Антиглаукомное фильтрационное устройство

Ex-Press®

IV. Рефракционная хирургия

WaveLight®

Лазерные системы WaveLight®:

a. Система офтальмологическая эксимерная лазерная WaveLight® EX500

b. Система офтальмологическая лазерная фемтосекундная WaveLight® FS200

Диагностические системы WaveLight®:

c. Система офтальмологическая ALLEGRO Topolyzer Vario

d. Система офтальмологическая WaveLight® Oculyzer II

Продукция для контактной коррекции зрения:

- контактные линзы плановой замены AIR OPTIX® plus HydraGlyde для коррекции дальнозоркости, близорукости;
- контактные линзы плановой замены AIR OPTIX® для коррекции дальнозоркости, близорукости, астигматизма и пресбиопии;
- контактные линзы на месяц непрерывного ношения AIR OPTIX® NIGHT & DAY AQUA;
- однодневные водоградиентные контактные линзы Dailies Total1® для коррекции дальнозоркости, близорукости;
- однодневные контактные линзы Dailies® для коррекции дальнозоркости, близорукости и астигматизма;
- цветные дышащие контактные линзы плановой замены AIR OPTIX® COLORS для коррекции дальнозоркости и близорукости, а также для людей с хорошим зрением;
- цветные контактные линзы Freshlook® для коррекции дальнозоркости и близорукости, а также для людей с хорошим зрением;
- многофункциональные дезинфицирующие растворы ОПТИ-ФРИ® для ухода за мягкими контактными линзами;
- пероксидная система AOSEPT® PLUS для ухода за всеми типами контактных линз;
- пероксидная система с дополнительным увлажнением AOSEPT® PLUS HYDRAGLYDE для ухода за всеми типами контактных линз;
- увлажняющие капли ОПТИ-ФРИ® для глаз и контактных линз.

ООО «Аллерган СНГ САРЛ»

109004, Россия, г. Москва,
ул. Станиславского, д. 21, стр. 2.
Тел.: 8 (495) 974-03-53
www.allergan.ru

Сфера деятельности

Компания Allergan – глобальная компания, основанная более 65 лет назад, деятельность которой сфокусирована на исследованиях, разработке и выведении на рынок инновационных решений в области здравоохранения с целью помочь людям по всему миру максимально использовать свои жизненные возможности.

Сегодня в компании Allergan трудится около 17 000 талантливых сотрудников в более 100 странах мира. Компания обладает широким и постоянно пополняющимся портфелем лекарственных средств, включая иммунобиологические лекарственные препараты, и медицинских изделий, а также современными центрами для проведения научных исследований и производства продукции, помогая миллионам пациентов по всему миру видеть более ясно, двигаться более свободно и выражать себя наиболее полно.

За прошедшие 65 лет, с самого начала своей истории как офтальмологической компании, и теперь, когда её деятельность связана с различными областями медицины, включая офтальмологию, неврологию, эстетическую медицину, дерматологию и урологию, компания Allergan гордится своими научными достижениями, считая своим долгом поддерживать своих пациентов и врачебную общественность, которые рассчитывают на её продукцию, а также постоянное всестороннее развитие своих собственных сотрудников.

Выпускаемая офтальмологическая продукция

Препараты для лечения глаукомы:

- Альфаган® Р (бримонидин 0,15%) – открытоугольная глаукома, офтальмогипертензия (в монотерапии или в комбинации с другими препаратами, снижающими внутриглазное давление (ВГД);

- Ганфорт® (биматопрост 0,03% + тимолол 0,5%) – для снижения ВГД у больных с открытоугольной глаукомой и внутриглазной гипертензией при недостаточной эффективности местного применения препаратов группы бета-адреноблокаторов и аналогов простагландина;
- Комбиган® (бримонидин 0,2% + тимолол 0,5%) – открытоугольная глаукома, офтальмогипертензия (при недостаточной эффективности местной терапии бета-адреноблокаторами).

Препарат для патогенетического лечения синдрома «сухого глаза»: Рестасис® (глазная эмульсия циклоспорина – 0,05%) – снижение слезопродукции вследствие сухого кератоконъюнктивита.

Препарат для симптоматического лечения синдрома «сухого глаза»: Оптив®

Антибактериальный препарат: Зимар® (гатифлоксацин 0,3%) – лечение бактериальных конъюнктивитов, вызванных чувствительными к препарату микроорганизмами.

Нестероидный противовоспалительный препарат: Акьюлар ЛС (кеторолака трометамол 0,4%) – симптоматическое лечение боли, ощущения инородного тела, жжения в глазу, фотофобия, слезотечения после рефракционной операции на роговице.

Глюкокортикостероид: Озурдекс (дексаметазон 0,7 мг) имплантат для интравитреального введения – макулярный отек вследствие окклюзии центральной вены сетчатки или ее ветвей, нарушение зрения вследствие диабетического макулярного отека (ДМО) у пациентов с псевдофакией; пациентов, имеющих недостаточный ответ на терапию, или тех, кому не подходит терапия препаратами, отличными от кортикостероидов, воспаление заднего отрезка глаза, представляющее собой неинфекционный увеит.

Ботулотоксин: Ботокс® (комплекс ботулинический токсин типа А-гемагглютинин) – блефароспазм, страбизм (косоглазие).

20 лет ASKIN & CO
Техника для зрения

АСКИН и Ко

ASKIN & Co

119991, г. Москва,
5-й Донской проезд, д.15
Тел./факс 8 (495) 955-55-62,
8 (495) 955-52-87
E-mail: info@askin.ru
www.askin.ru

Сфера деятельности

Международная группа ASKIN & Co является торговой офтальмологической компанией. Предлагаемая номенклатура оборудования включает все необходимое для успешной работы офтальмологов на самом современном уровне.

Реализуемая продукция

Фирма АСКИН эксклюзивно представляет на российском рынке приборы компании Heidelberg Engineering (Германия):

- офтальмологические приборы серии Spectralis
- лазерный ретинальный ангиограф Spectralis HRA с возможностью детального исследования сетчатки и радужной оболочки глаза с красителями и без них, ультраширокопольная бесконтактная ангиографическая линза
- оптический когерентный томограф высокого разрешения Spectralis OCT с функциями ангио OCT, автофлюоресценции, цветного изображения глазного дна, OCT для переднего отрезка глаза, глаукомной программой по оценке диска зрительного нерва, нейропрограммой
- прибор Spectralis HRA+OCT – единственный в своем роде прибор, совмещающий в себе функции ретинального ангиографа и оптического когерентного томографа в одном приборе
- лазерный сканирующий ретинальный томограф HRT3 для ранней диагностики глаукомы, исследования макулярной области и послойного сканирования роговицы
- офтальмологический периметр HEP с новым уникальным стимулом FDF, работающий в паре с прибором HRT3 и, таким образом, совмещающий структуру и функциюдля переднего и заднего отрезков глаза, цветного изображения глазного дна

Фирма АСКИН эксклюзивно представляет на российском рынке приборы компании Oertli (Швейцария):

- CataRhex3 – портативный прибор для операций на переднем отрезке глаза со встроенным компрессором

• Faros – микрохирургический прибор для переднего и заднего отрезков глаза с уникальными техническими возможностями

К приборам предлагается большой выбор многоразовых и одноразовых инструментов 20 G, 23 G и 25 G.

Фирма АСКИН эксклюзивно представляет на российском рынке Контурный тонометр Паскаля фирмы Ziemer (Швейцария)

А также

• Диагностические приборы фирмы REXXAM (Япония)
- хирургические микроскопы
- щелевые лампы
- автоматические рефрактометры и рефкератометры
- тонометры
- проекторы знаков
- наборы пробных линз с оправами
- диоптриметры

Огромный выбор офтальмологических диагностических и лазерных линз компании Volk (США)

Фирма ООО «АСКИН и Ко» имеет лицензированный технический центр и высококвалифицированных инженеров.

VALEANT
BAUSCH + LOMB

ООО «ВАЛЕАНТ»

Россия, 115162,
Москва, ул. Шаболовка, д. 31, стр. 5
Тел. +7 495 510 2879
Факс +7 495 510 2879 доб. 5012
www.valeant.com.ru,
www.bausch.ru

Сфера деятельности

Компания Bausch + Lomb группы компаний VALEANT занимает лидирующие позиции в производстве продуктов офтальмологического профиля, таких как лазерное и ультразвуковое микрохирургическое оборудование, расходные материалы, хирургические инструменты, фармацевтические препараты, контактные линзы и средства ухода за ними.

Офтальмохирургическое оборудование и расходные материалы

Компания Bausch + Lomb группы компаний VALEANT предлагает инновационные продукты для выполнения операций на переднем и заднем отрезке глаза.

Новинка! TENEO™ 317 – Эксимерный лазер с полным пакетом рефракционных процедур. Компактный, надежный, высокотехнологичный.

ВАРИАНТЫ ЛЕЧЕБНЫХ ПРОЦЕДУР

ZYOPTIX HD – персонализированное асферическое вмешательство, основанное на анализе волнового фронта и учитывающее индивидуальные аберрации каждого глаза. Оно позволяет устранить имеющиеся аберрации высокого порядка и свести к минимуму индуцирование сферических аберраций.

ZYOPTIX HD ECO Mode* – вариант лечебной процедуры для миопичных глаз с ECO-версией лечебного профиля.

PROSCAN – снижает вероятность индуцирования нежелательных сферических аберраций с одновременным сохранением естественной асферической формы роговицы. Эту процедуру можно оптимизировать для каждого пациента в зависимости от индивидуальных K и Q констант.

PROSCAN ECO Mode* – возможность коррекции миопии с неасферическим профилем абляции.

SUPRACOR – разновидность LASIK для пациентов с пресбиопией, обеспечивающая практически полную независимость от очков для чтения, хорошее зрение вдаль и улучшающая зрение на промежуточном расстоянии.

PTK – используется для коррекции абляции на одной глубине в пределах предварительно заданной оптической зоны при определенных условиях или для лечения заболеваний поверхности роговицы.

VICTUS® – комбинированная фемтосекундная лазерная платформа.
Катарактальные функции
Капсулорексис
Фрагментация хрусталика
Тоннельные роговичные разрезы (парацентез)
Рефракционные и терапевтические функции
Создание персонифицированного лоскута для LASIK2
Формирование тоннелей для интракорнеальных колец (ICRS), карманов для кросслинкинга
Срезы различной формы для сквозной и послойной кератопластики PKP3/LKP4 и FLEK5
Астигматическая кератотомия (AK)

Решения для микроинвазивной хирургии катаракты MICS®:
Микрохирургическая система Stellaris®;
интраокулярные линзы INCISE®, Akreos® MICS, имплантируемые через разрез 1,4 – 1,8 мм;
Amvisc® Plus (1,6% гиалуронат натрия) – когезивный и дисперсный вискоэластик в одном шприце обеспечивает когезивную универсальность, длительную стабильность камеры и легкость удаления.

Интраокулярные линзы:
Гидрофобные ИОЛ enVista®, enVista® TORIC без эффекта глистенинга,
Гидрофильные ИОЛ Akreos® Adapt AO, Akreos® MICS, INCISE®,
Торическая ИОЛ enVista® TORIC

Комбинированные операционные системы Stellaris® PC, Новинка! Stellaris® PC с эндолазером и расходные материалы для витреоретинальной хирургии:
Силиконовые масла Oxane® 1300, Oxane® 5700, Oxane HD®
Перфторуглеродные соединения DK-line®, Okta-line®

Хирургические инструменты для всех видов офтальмологических операций
(более 5000 наименований).
Вискоэластики
Ocucoat® (2% HPMC);
Amvisc® Plus (1,6% гиалуронат натрия)
Сбалансированные соляные ирригационные растворы BSS

Фармацевтические офтальмологические препараты
Окувайт Форте - витаминно-минеральный комплекс для снижения риска возникновения и развития возрастных изменений сетчатки, сбалансированный состав с лютеином и зеаксантином, подтвержденный международными мультицентровыми рандомизированными исследованиями
Корнерегель (гель глазной 5 г и 10 г, декспантенол 5%) – стимуляция заживления роговицы и конъюнктивы при поражениях воспалительного и не воспалительного характера, при травмах, ожогах глазной поверхности, дополнительное увлажнение
Артелак – линейка увлажняющих офтальмологических растворов для комплексного подхода в лечении ССГ: Артелак Всплеск – при легкой степени ССГ, быстрый эффект и естественное увлажнение за счет гиалуроновой кислоты 0,24%, Артелак Баланс – при средней и тяжелой степени ССГ, длительное увлажнение и трофические, а также антиоксидантные свойства за счет комбинации гиалуроновй кислоты и витамина B12, монодозы № 30 – для удобного применения вне дома
Люксфен (капли глазные 5 мл, бримонидин 0,2%) – терапия открытоугольной глаукомы и офтальмогипертензии; снижение ВГД до 10-12 мм рт.ст., кратность применения 2 раза в сутки, поливиниловый спирт обеспечивает дополнительное увлажнение глазной поверхности
Индоколлир (капли глазные 5 мл, индометацин 0,1%) — нестероидное противовоспалительное средство, лечение и профилактика воспалительных процессов после офтальмологических операций, ингибирование миоза и профилактика кистозного отека макулы

Флоксал (капли глазные 5 мл и мазь глазная 3 г, офлоксацин 0,3%) – противомикробное средство, фторхинолон для лечения и профилактики инфекционно-воспалительных заболеваний переднего отрезка глаза, вызванных чувствительными к офлоксацину микроорганизмами

Видисик® (гель глазной) – профилактика и лечение синдрома «сухого глаза»

Оксиал® (раствор увлажняющий офтальмологический) – профилактика и лечение синдрома «сухого глаза»

Контактные линзы и средства ухода за ними

Контактные линзы

Однодневные

Biotrue®ONEday – однодневные контактные линзы из материала HyperGel с максимальным влагосодержанием на рынке – 78%, обеспечивающие увлажнение и комфорт даже после 16 часов ношения. Для высокого качества зрения в любое время суток разработана расширенная оптическая зона 9 мм с асферическим дизайном. Подходят для пациентов, впервые подбирающих линзы и для пользователей, которые активно испытывают сухость и дискомфорт при ношении других линз.

SofLens® daily disposable – доступный вариант однодневных линз, которые не требуют ежедневного ухода и обеспечивают четкое зрение в любое время суток благодаря улучшенной оптике. Для дополнительного комфорта при ношении контактных линз используется технология увлажнения ComfortMoist™.

Плановой замены (ежемесячно)

Новинка! ULTRA® – силикон-гидрогелевые контактные линзы с применением инновационной технологии MoistureSeal, которая помогает удерживать влагу на протяжении всего дня ношения. Асферическая оптика усовершенствованного дизайна обеспечивает исключительное качество зрения при высоких зрительных нагрузках. Для пациентов, которые активно пользуются цифровыми устройствами и испытывают сухость и дискомфорт при ношении других линз.

PureVision®2 – контактные линзы пролонгированного ношения с оптикой высокой четкости High Definition™ для ясного и четкого зрения без бликов и ореолов даже в условиях низкой освещенности. Единственные контактные линзы, которые имеют разрешение для терапевтического применения.

PureVision® – благодаря оптимальной технологии производства и улучшенной асферической оптике силикон-гидрогелевые контактные линзы PureVision® дарят высокое качество зрения, здоровье и комфорт.

SofLens®59 – контактные линзы ежемесячной замены из неионного материала с высоким влагосодержанием, устойчивого к отложениям для комфортного ношения в течение всего срока использования.

Квартальные (замена раз в квартал)

OptimaTMFW – обеспечивают комфорт в благодаря ультратонкому дизайну.

Цветные

SofLens® Natural Colors – цветные контактные линзы для ежемесячной замены: новая технология нанесения рисунка, 10 натуральных оттенков, способных изменять цвет даже карих глаз

Для пациентов с астигматизмом

PureVision®2 for Astigmatism – контактные линзы для пациентов с астигматизмом, которые обеспечивают стабильное четкое зрение без бликов и ореолов в любое время суток благодаря усовершенствованному дизайну линзы и стабилизации торического компонента.

SofLens® Toric – контактные линзы, разработанные для коррекции астигматизма, имеют улучшенный дизайн и обеспечивают высокую остроту зрения и комфорт.

Для пациентов с пресбиопией
PureVision® Multifocal – мультифокальные линзы для коррекции пресбиопии для ясного четкого зрения на любых расстояниях.

Средства ухода за мягкими контактными линзами

Biotrue® – универсальный многофункциональный раствор для контактных линз. Имеет доказанную биосовместимость и обеспечивает 20 часов увлажнения линз за счет естественного полимера – гиалуронана.
ReNu®MultiPlus – бренд №1 среди растворов для мягких контактных линз* (*по данным маркетингового агентства DSM Group за 9 мес. 2015 в руб. и упак.), универсальный многофункциональный раствор обеспечивает постоянное увлажнение поверхности линзы и продолжительный комфорт.
ReNu®MPS – универсальный многофункциональный раствор с мягкой формулой за счет сниженной концентрации действующих веществ. Очищает, дезинфицирует и увлажняет мягкие контактные линзы. Подходит для пациентов с повышенной чувствительностью глаз.
ReNu®MultiPlus drops – увлажняющие и смазывающие капли помогают обеспечить комфортные ощущения во время использования контактных линз. Подходят как для однодневных, так и для мягких контактных линз плановой замены.

Средства ухода за жесткими контактными линзами (из силиконакрилата и фторсиликонакрилата)

BostonTMSimplus – многофункциональный раствор очищает, дезинфицирует и увлажняет жесткие газопронизаемые контактные линзы, эффективно удаляет белковые отложения. Запатентованное смачивающее средство поддерживает линзы постоянно увлажненными и обеспечивает комфорт при надевании и в течение всего дня.
BostonTMAdvance – эффективно очищает жесткие газопроницаемые контактные линзы от налета и стойких отложений. Раствор специально подкрашен для того, чтобы было видно, насколько хорошо были промыты линзы.

ЗАО «ВАРТАМАНА ИНТЕРНЭШНЛ ТРЕДЕРС»

121059, г. Москва,
Бережковская набережная,
дом. 20, стр. 64.
Тел./факс: (495) 933-00-49, 775-01-32
www.varthamana.com
E-mail: varthamana@inbox.ru
varthamanapharma@mail.ru

Сфера деятельности
Поставка офтальмологического оборудования и расходных материалов, полное оснащение офтальмологических кабинетов и клиник.
С 1995 года на территории РФ, а также в странах СНГ Компания «ВАРТАМАНА» является эксклюзивным дистрибьютором офтальмологического оборудования, лазеров, ИОЛ, микрохирургических инструментов и расходных материалов крупнейшего Индийского производителя группы компаний «АППАСАМИ АССОЦИЭТС», чья продукция имеет такие международные сертификаты систем качества, как TUV, DNV, CT, ISO 13485.

Выпускаемая/реализуемая продукция:
I. Лазерное оборудование:
- ИАГ-лазер модель – 307; 1064 нм;
- СЛТ-лазер модель – 208; 532 нм;
- TwinStar YAG & SLT Combo лазеры модель – 507;
- Зеленый лазер Appasamy 532 нм.

II. Мебель медицинская:
- Рабочее место врача-офтальмолога;
- Стол для приборов с электроприводом;
- Операционный стол;
- Стул для хирурга-офтальмолога.

III. Диагностическое оборудование:
- щелевые лампы;
- цифровая система архивирования щелевых изображений;
- линзометр;
- проектор знаков;
- i-Chart;
- кератометр;
- бинокулярный налобный офтальмоскоп;
- синоптофор;
- автопериметр;
- А-сканы;
- В-скан с УБМ (с ультрабиомикроскопией);
- ручная немидриатическая фундус-камера «Smartscope».

IV. Хирургическое оборудование:
- операционные микроскопы;
- криосистема;
- витреотомы;
- биполярный коагулятор;
- универсальный микрохирургический офтальмологический комбайн «I MASTER».

V. Расходные материалы:
- Псевдоаккомодационные ИОЛ «UltraSmart» в комплекте с одноразовым инжектором и картриджем;
- Асферические ИОЛ «GalaxyFold» в комплекте с одноразовым инжектором и картриджем;
- Гибкие гидрофильные монолитные ИОЛ «Acryfold», в комплекте с одноразовым инжектором и картриджем;
- Интраокулярные линзы из ПММА «Appalens» (переднекамерные и заднекамерные);
- Вискоэластик легкий (дисперсный) «Аппависк» 2% раствор гипромеллозы в шприце по 3 мл и во флаконе по 5 мл;
- Краситель трипановый синий для передней капсулы «Rhex-ID» во флаконах по 1 мл.;
- одноразовые ножи.

VI. Фармацевтические препараты:
- Мио-Хол – (карбохол 0,01%) – раствор для внутриглазного введения, обеспечивающий быстрое и качественное сужение зрачка, во флаконах по 1 мл.
- Аппамид Плюс – (тропикамид 0,8% + фенилэфрин 5%) – комбинированный препарат, обеспечивающий быстрый, качественный и стойкий мидриаз, во флаконе по 5 мл.
- Моксифур – (моксифлоксацин гидрохлорида 0,5%) – стерильный глазной раствор, эффективен против бактериальных инфекций, во флаконе по 5 мл.

ООО «ГРАНД ОПТИКС»
127015, г. Москва
ул. Большая Новодмитровская,
д.14, строение 4
Тел.: (495) 737-08-40;
Факс: (495) 737-08-41
e-mail: info@grand-optics.ru
www.grand-optics.ru

Сфера деятельности:

Компания ООО «ГРАНД ОПТИКС» на протяжении многих лет специализируется на поставках современного офтальмологического оборудования и расходных материалов ведущих компаний Tomey, Bausch+Lomb, Technolas, A.R.C. Laser, Dexta, SciCan.

Главная задача и приоритетная цель нашей компании – это предоставление продукции высочайшего качества.

Диагностическое оборудование:

- рабочие места врача-офтальмолога, авторефкератометры
- щелевые лампы, форопторы, биометры, периметры, тонометры, пахиметры, линзметры

Хирургическое оборудование:

- микрохирургические системы, лазеры офтальмологические, операционные столы и кресла хирурга

Расходные материалы:

- Интраокулярные линзы, солевые растворы, вискоэластичные растворы, заменители стекловидного тела.

Аксессуары для хирургии:

- Рукоятки, наконечники, канюли, иглы, лезвия, ножи, наборы для факоэмульсификации и витреоретинальной хирургии.

ООО «МД ВИЖН»

Адрес: 117312, г. Москва,
ул. Губкина, д.14
Тел./факс: +7(495)989-80-56
E-mail: referent@nidek.ru
www.nidek.ru

Сфера деятельности:

Компания МД ВИЖН является эксклюзивным представителем компании NIDEK Co. Ltd (Япония), занимается поставками высококачественной офтальмологической техники японского производства во все регионы России и СНГ.

Компания NIDEK – это крупнейший в Японии и мире производитель широчайшего спектра офтальмологического оборудования, а также промышленного оборудования для салонов оптики.

Компания МД ВИЖН имеет эксклюзивное право продавать как офтальмологическое и оптическое оборудование, так и запасные части к нему. Компания не только продает, но и поддерживает клиентов на всех этапах взаимодействия, решает все вопросы, связанные с выбором оборудования, планировкой, приобретением, доставкой, сервисным обслуживанием и обучением.

Продукция:

- Диагностическое оборудование
- Лазерное оборудование
- Оборудование для рефракционной хирургии
- Хирургическое оборудование
- Программное обеспечение
- Оборудование для салонов оптики
- Интраокулярные линзы
- Инжекторы

ЗАО «МОНОЛИТ»

109028, г. Москва, Яузский бульвар, д.13, стр.3, офис 9
Тел./факс: (495) 662-78-62 многоканальный
E-mail: tilonom@aha.ru
www.monolit-med.ru
www.plusoptix.ru

Сфера деятельности

ЗАО «МОНОЛИТ» эксклюзивно представляет в России компании PLUSOPTIX (Германия), HANITA LENSES (Израиль), является официальным дистрибьютором компании: BAUSCH + LOMB (США).

Реализуемая продукция

Переносной педиатрический авторефрактор plusoptiX A12 – это новая модель детских авторефрактометров производства PlusoptiX GmbH, Германия. Компактные бинокулярные бесконтактные авторефрактометры plusoptiX A12C и A12R позволяют офтальмологам и оптометристам проводить обследования детей раннего возраста. Измерения производятся за одну секунду, с расстояния 1 метр, без расширения зрачков. Приборы получили новый компактный дизайн, цветные сенсорные экраны, работают от стандартных аккумуляторов AA, что позволяет их использовать как в кабинете, так и на выезде. Приборы поставляются в комплекте с переносным беспроводным ленточным принтером и удобной сумкой для переноски.

Микрохирургические системы (Bausch+Lomb):
- микрохирургическая система для переднего отрезка STELLARIS
- новая комбинированная микрохирургическая система для переднего и заднего отрезков STELLARIS PC Next Generation с интегрированным лазером, производительностью до 7 500 резов в минуту и ксеноновым/комбинированным освещением

Интраокулярные линзы (Bausch+Lomb):
- гидрофобные ИОЛ без эффекта глистенинга enVista
- торические гидрофобные ИОЛ без эффекта глистенинга enVista Toric
- асферические гидрофильные ИОЛ Akreos AO

Интраокулярные линзы (Hanita Lenses):
- мультифокальные дифракционные ИОЛ Seelens MF (+3.0 дптр)
- асферические ИОЛ SeeLens AF с дополнительным хромофильтром для микроразрезов 1,8 мм
- сферические ИОЛ SeeLens для разрезов 2,2–2,4 мм
- жесткие заднекамерные и переднекамерные ИОЛ Rigid
- инжекторы SoftJect 1,8, SoftJect 2.4 Hanita Lenses

Вискоэластичные растворы (Bausch+Lomb):
- на основе гиалуроната натрия Amvisc Plus
- на основе гидроксипропилметилцеллюлозы Ocucoat

Материалы для временного замещения стекловидного тела (Bausch+Lomb):
- силиконовое масло Oxane 1300, Oxane 5700
- «тяжелое» силиконовое масло Oxane Hd
- перфторорганические соединения Dk-Line, Okta-Line

Сбалансированный солевой раствор BSS (Bausch+Lomb)

Принадлежности для системы Миллениум (Bausch+Lomb)

ООО «НьюМедикал Стар»

127015, г. Москва,
ул. Большая Новодмитровская, д.12,
строение 1
Тел.: (499) 650-60-16;
(903) 624 02 33
e-mail: info@newmedicalstar.ru
www.newmedicalstar.ru

Сфера деятельности:

Компания ООО «НьюМедикал Стар» существует на рынке с 2008 г. и занимается поставками на российский рынок диагностического и хирургического оборудования, инструментов и расходных материалов для офтальмологии от ведущих мировых производителей, таких как A.R.C.Laser, Германия; Tomey, Япония, Medicontur, Швейцария, Венгрия, SciCan, Канада.

Приоритетной задачей нашей компании является поставка на российский рынок офтальмологической продукции высочайшего качества.

Диагностическое оборудование:

- рабочие места врача-офтальмолога, авторефкератометры
- щелевые лампы, форопторы, биометры, периметры, тонометры, пахиметры, линзметры

Хирургическое оборудование:

- лазеры офтальмологические, операционные столы и кресла хирурга

Расходные материалы:

- Интраокулярные линзы, солевые растворы, вискоэластичные растворы

OPTIMED®

ЗАО «ОПТИМЕДСЕРВИС»

450058, г. Уфа, ул. 50 лет СССР, д. 8
Тел./факс: (347)277-61-61,
277-62-62,
223-44-33
E-mail: office@optimed-ufa.ru
www.optimed-ufa.ru

Основная сфера деятельности

Разработка и производство оборудования и расходных материалов для офтальмохирургии.

Разработка и производство средств для контактной коррекции зрения.

Дополнительная сфера деятельности

Центры лазерного восстановления зрения «OPTIMED». Сеть центров коррекции зрения «Оптик-Экспресс».

Выпускаемая/реализуемая продукция

Микрохирургические системы:

- Универсальная офтальмологическая система для операций на переднем и заднем сегменте глаза «OPTIMED profi»
- Компактная офтальмологическая система для микрохирургии глаза «OPTIMED Master»
- Ультразвуковой факоэмульсификатор «OPTIMED»

Расходные материалы для офтальмохирургии:

- Гидрофобная асферическая ИОЛ «OPTIMED» с желтым фильтром в системе имплантации «preloaded»
- Гидрофильная ИОЛ «OPTIMED»
- Гидрофильная ИОЛ «OPTIMED» с желтым фильтром
- Вискоэластик «OPTIMED»
- Микрохирургические скальпели «OPTIMED»
- Система имплантации ИОЛ «OPTIMED» (инжектор, картридж)
- Трипановая синь
- Краситель для витреоретинальных операций

Продукция Vision Care:

- Универсальные растворы: «OPTIMED», «OPTIMED plus», «OPTIMED light», «OPTIMED comfort»
- Увлажняющий раствор для устранения дискомфорта и сухости «OPTIMED»
- Энзимный очиститель «OPTIMED»
- Универсальный раствор и увлажняющие капли «Pro Active»
- Мягкие контактные линзы «OPTIMED»

OPTEC
Connecting solutions

ООО «ОПТЭК»

105005, Москва,
Денисовский пер., д. 26
Тел.: (495) 933-51– 51
Факс: (495) 933-51-55
8-800-2000-567
(бесплатный звонок по России)
E-mail: office@optecgroup.com
www.optecgroup.com

Сфера деятельности

ООО «ОПТЭК» – эксклюзивный представитель компании Carl Zeiss на территории России и странах СНГ – интегратор комплексных решений в высокотехнологичных областях практической медицины и исследовательской науки.

Carl Zeiss является одной из ведущих компаний в мире в области оптической и оптоэлектронной индустрии.

История компании ведется с 1846 года, когда её основатель, университетский механик Карл Цейсс, открыл мастерскую по обслуживанию научных инструментов в Йене, Германия. Деловой партнёр Цейсса, профессор Эрнст Аббе, привнес в развитие компании большое количество инноваций, заложив основание для технологического лидерства и процветания Carl Zeiss, отличающими компанию по сей день.

В России концерн Carl Zeiss ведет свою деятельность, начиная с 1903 года. В 2018 году отмечает 115-летие в России.

Выпускаемая/реализуемая продукция

Медицинская техника:

Офтальмологические диагностические приборы: офтальмоскопы, щелевые лампы, анализаторы поля зрения, биометрические приборы, фундус-камеры, оптические когерентные томографы
Интраокулярные линзы
Офтальмологические лазеры
Эксимерный лазер
Фемтосекундный лазер
Операционные микроскопы
Программное обеспечение для архивирования и хранения данных всех диагностических приборов в одной базе данных
Рабочее место офтальмолога

POLIST GROUP

ООО «ПОЛИСТ лайн»

Новосибирск, 630007,
ул. Октябрьская, 34
Тел./факс: (383) 218-33-15,
218-02-64, 218-78-56
Москва, 127549,
ул. Бибиревская, 17Б, офис 6
Тел./факс: (499) 901-44-49
e-mail: polist@polist.ru
http://www.polist.ru

Сфера деятельности

Группа компаний «ПОЛИСТ» – официальный дистрибьютор офтальмологической продукции и оборудования зарубежных производителей: BAUSCH & LOMB (Германия, США), Technolas Perfect Vision (Германия), R.E.T, Inc (Корея), BVI (Beaver-Visitec International Ltd.)(США, Великобритания); 1stQ GmbH (FirstQ, Германия); NETWORK MEDICAL PRODUCTS LTD (Великобритания); DIOPTEX (Германия); российских предприятий: ООО предприятие РЕПЕР-НН (г. Нижний Новгород), Государственный рязанский приборный завод, ООО «Добродар» (г. Йошкар-Ола), ООО «Трансконтакт» (г. Москва), ООО «Дубна-Биофарм» (г. Москва), ООО «НанОптика» (г. Москва), ООО «Айлаб» (Глазной банк, г. Москва).

А также региональный представитель ряда ведущих фирм-производителей:

Ajinomoto Trading Inc., торговая марка Shin-Nippon; Takagi Seiko Co., Ltd.; Neitz; Sonomed; Right Mfg. Co., Ltd.; Topcon, Tomey, HEINE Optotechnik GmbH; Grand Seiko.

Реализуемая продукция

- Диагностическое оборудование
- Хирургическое оборудование
- Рефракционное оборудование
- Офтальмологические лазеры
- Офтальмологический инструментарий (отечественных и зарубежных производителей)
- Интраокулярные линзы (ИОЛ)
- Расходные материалы (вискоэластики, микротупфера, склероимпланты и т.п.)
- Материал для восстановления роговицы
- Операционные микроскопы
- Запасные части, расходуемые принадлежности и лампы к различным приборам.

Сервисной службой обеспечивается профессиональный монтаж, запуск в эксплуатацию, гарантийное и послегарантийное обслуживание приборов.

Организовывается профессиональное обучение врачей на рабочем месте, в российских и зарубежных клиниках и WETLAB с получением сертификатов.

SENTISS

Ясный взгляд на будущее

ООО «Сентисс Рус»

111033, Россия, г. Москва,
Золоторожский Вал, д.11 стр. 21
Тел.: 8 (495) 229-76-63
Факс: (8495) 229-76-63 ДОБ. 121
e-mail sentiss@sentisspharma.com
www.sentiss.ru

Сфера деятельности

Международная фармацевтическая компания Сенти́сс специализируется на производстве препаратов для лечения органов чувств (офтальмология, оториноларингология).

Сенти́сс успешно работает на российском рынке уже более 27 лет. С 2007 года все препараты производятся на собственном заводе, сертифицированном по стандартам надлежащей производственной практики (Good Manufacturing Practice, GMP) и поставляются в Россию, страны СНГ, Европы, США. К производству лекарственных средств предъявляются самые высокие требования, которые позволяют гарантировать качество и эффективность препаратов.

Сенти́сс занимается образовательной деятельностью, организует обучающие программы для врачей и профильных специалистов.

Выпускаемая продукция

Офтальмологический портфель:

- нестероидные противовоспалительные средства – ДИКЛО-Ф 0,1% р-р диклофенака натрия, БРОКСИНАК 0,09% р-р бромфенака;
- антибактериальные препараты – ЦИПРОМЕД 0,3% р-р ципрофлоксацина, СИГНИЦЕФ 0,5% р-р левофлоксацина, ДАНЦИЛ 0,3% р-р офлоксацина; Тобрисс 0,3% р-р тобрамицина
- противоаллергические препараты – ВИЗАЛЛЕРГОЛ 0,2% р-р олопатадина
- комбинированные препараты – КОМБИНИЛ 0,3% ципрофлоксацин + 0,1% дексаметазон; МИДРИМАКС фенилэфрин 5%+тропикамид 0,8%;
- местные анестетики – ИНОКАИН 0,4% р-р оксибупрокаина;
- мидриатики и циклоплегики – ЦИКЛОМЕД 1% р-р циклопентолата ;
- неселективные симпатомиметики – ИРИФРИН 2,5% р-р фенилэфрина;
- слезозаменители – ОФТОЛИК поливиниловый спирт + повидон;
- антиглаукомные препараты – Пролатан р-р латанопроста 0,05%, ОКУМЕД 0,25% и 0,5% р-р тимолол, КСОНЕФ 0,5% бетаксолол;
- глазные капли в тюбиках-капельницах без консервантов – ИРИФРИН БК, ОФТОЛИК БК.

Surgix

ophthalmic surgical products

ООО «Серджикс»

Фактический адрес:
129164, г. Москва, ул. Маломосковская, д.16, строение 1, оф. 408
Тел.: +7 (495) 543-74-73
E-mail: info@surgix.ru
Сайт: www.surgix.ru

Сфера деятельности:

Компания специализируется на поставках оборудования и расходных материалов для ОФТАЛЬМОЛОГИИ.

Поставляемая продукция:

Устройства для интраокулярной коррекции зрения HOYA iSert производства HOYA Corporation, Япония

Премиальные интраокулярные линзы (ИОЛ) Lentis MPlus/ MPlus Toric/ Comfort производства OCULENTIS B.V., Нидерланды

Вискоэластичное дренажное средство для хирургии глаукомы HEALAFLOW производства APTISSEN S.A., Швейцария

Вискоэластичный раствор для хирургии катаракты OphteisBio 1.6 производства APTISSEN S.A., Швейцария

Микронутриенты для стекловидного тела VitroCap производства Ebiga-VISION, Германия.

SUPERMED
МЕДИЦИНСКОЕ ОБОРУДОВАНИЕ

СУПЕРМЕД

115419, г. Москва,
2-й Рощинский пр-д, д. 8.
Тел.: +7 (495) 178-07-91
www.supermed.msk.ru
info@supermed.org

Сфера деятельности

Компания «СУПЕРМЕД»
является поставщиком офтальмологического оборудования и материалов от производителей, занимающих первые места на мировом рынке.

Поставляемая продукция

Компания «СУПЕРМЕД» эксклюзивно представляет:

- аппарат «СУРГИТРОН» компании «ELLMAN International, inc» (США);
- аппарат «radioSURG 2200» компании Meyer-Haake GmbH, Германия;
- эксимерный лазер «МикросканВизум» и фемтосекундный лазер «ФемтоВизум» компании «Оптосистемы», Россия.

Большой выбор диагностического оборудования ведущих производителей:
Heidelberg (Германия); Lumenis (США); NIDEK (Япония); TOMEY (Германия); POTEC (Корея) и др. А также расходных материалов, интраокулярных линз.

TAIRIKU
Trading Co., Ltd.

TOPCON
Япония

Тайрику Трейдинг Ко., Лтд.

Tairiku Trading Co., Ltd.

Kajitani Daiichi Building 21-10,
Shinkawa 2-chome, Chuo-ku,
Tokyo 104-00-33, Japan
Tel.: +81-3-6222-0194
Fax: +81-3-6222-0201

Сфера деятельности

Фирма «Тайрику Трейдинг Ко., Лтд.» работает на рынке России и странах СНГ уже 50 лет и является официальным представителем ряда японских фирм-изготовителей, в том числе всемирно известной фирмы «Topcon» – производителя современного офтальмологического оборудования.

Фирма «Тайрику Трейдинг Ко., Лтд.» является надежным поставщиком и гарантирует своевременную поставку и техническую поддержку не только в гарантийный период, но и после его окончания.

Поставляем офтальмологическую аппаратуру в лечебные клиники, поликлиники, оптические салоны, государственные и частные учреждения.

В Москве имеется демонстрационный зал офтальмологических диагностических приборов и склад оборудования быстрой поставки техники заказчику.

Представительство в Москве
Россия, Москва, 119049,
ул. Коровий Вал,
д. 7, стр. 1, оф. 12
Тел.: (499) 237-19-26,
237-18-82, 931-99-48.
Факс: (495) 931-99-47
E-mail: tairiku.as@co.ru
www.tairiku.info

Выпускаемая/реализуемая продукция

Высококачественные диагностические приборы и операционные микроскопы, оптические когерентные томографы, бесконтактные эндотелиальные микроскопы, бесконтактные компьютерные тонометры, авторефрактометры и авторефкератометры, авторефкератометры с бесконтактной тонометрией и пахиметрией, цифровые ретинальные камеры, цифровые щелевые лампы, системы цифровой обработки изображений IMAGEnet, механические и электронные фотоптеры, щелевые лампы, проекторы знаков, наборы пробных линз, офтальмологические комбайны, компьютерные линзметры.

Компания «Тайрику Трейдинг Ко., Лтд» является эксклюзивным представителем фирмы «Machida» – японского производителя видеоэндоскопа для слезного канала.

ООО «ТИТАН МЕДИКАЛ»

420054, г. Казань,
ул. Техническая, 120
Тел.: (843) 2601758
+7 903 3078572
+7 917 2610893
Факс: (843) 2770778
E-mail:sales@titanmedical.ru
www.titanmedical.ru

Основная сфера деятельности

Разработка и производство микрохирургического инструментария для офтальмохирургии.

Выпускаемая/реализуемая продукция

- Ножи алмазные
- Пинцеты (new пинцет для капсулорексиса перекрестного действия при микроразрезах от 1,5 мм)
- Иглодержатели
- Ножницы
- Векорасширители
- Крючки
- Чопперы
- Маркеры
- Канюли (new канюли для бимануальной техники 23 Ga)
- Инжекторы
- Наборы для послойной кератопластики
- Набор для имплантации интрастромальных колец
- Набор для хирургии катаракты и т.д.

ТРЕЙДОМЕД ИНВЕСТ

109147, Москва, ул. Марксистская, д. 3, стр.1, офис 412
Тел./факс: (495) 662 7866
info@tradomed-invest.ru
www. tradomed-invest.ru

Представительство в Республике Беларусь:
Тел.: +7 (916) 555 6560
zubkov@tradomed-invest.ru

Представительство в Республике Казахстан:
Тел.: +7 (916) 555 6560
zubkov@tradomed-invest.ru

Представительство в Украине:
01001, Киев, Музейный пер, д. 4, офис 16
Тел.: +38 (050) 353 7187
semenova@tradomed-invest.ru

В 2017 году компании «Трейдомед Инвест» исполнилось 25 лет!

Двадцатипятилетний юбилей компании – это показатель стабильности и эффективности работы на протяжении многих лет, в течение которых мы занимаем лидирующие позиции на рынке и являемся одним из ведущих поставщиков медицинского оборудования.

Многие всемирно известные фирмы остановили свой выбор именно на нашей компании как на своем надежном партнере в России и странах СНГ.

«Трейдомед Инвест» является эксклюзивным дистрибьютором в России и странах СНГ более 20 известных фирм-производителей медицинского оборудования, расходных материалов и микрохирургических инструментов: SCHWIND (Германия), MORIA (Франция), IRIDEX (США), Optovue (США), OD-OS (Германия), C.S.O. (Италия), Geuder (Германия), Valon LASERS (Финляндия), CenterVue (Италия), ELLEX (Австралия), OPTOTEK (Словения), MOVU (Япония), TearLab (США), BVI – Endo Optiks (США), MEDA (Китай), Adaptica (Италия), Diopsys (США), ARCADOPHTA (Франция), Network Medical (Великобритания), HAI Laboratories (США), METROVISION (Франция), VRmagic (Германия), Merge (IBM Healthcare) (США). Успешно сотрудничая с такими фирмами, как Keeler (Великобритания), Avedro (США), Ocular Instruments (США), F.I.S.O. (Италия), UNICOS (Корея) и другими, компания «Трейдомед Инвест» предлагает самый полный спектр диагностического,

хирургического оборудования, расходных материалов и микрохирургических инструментов, программное обеспечение, обучающие симуляторы для офтальмологии.

Сфера деятельности

Продажа офтальмологического оборудования, расходных материалов и микрохирургических инструментов.

Продажа программного обеспечения.

Комплексное оснащение офтальмологических центров и кабинетов «под ключ».

Продажа оборудования с рассрочкой платежа, предоставление оборудования в лизинг.

Гарантийное и сервисное обслуживание.

Организация обучения сервисных инженеров и медицинского персонала в России и за рубежом.

Организация научных семинаров.

Реализуемая продукция

Рабочие места офтальмолога, проекторы знаков, форопторы, авторефкератометры, щелевые лампы (в т. ч. видео-щелевые лампы), оптический когерентный томограф с ангиографией без красителя, комбинированная система – оптический когерентный томограф и фундус-камера, периметры, тонометры, фундус-камеры, цифровые системы обработки изображения, офтальмологические лазеры, в т.ч. паттерные и с навигационной системой, эксимерный лазер, микрокератомы, оборудование для послойной кератопластики и глазных банков, корнеотопографические системы, факоэмульсификаторы, электрофизиологическое оборудование, приборы для кросслинкинга роговичного коллагена, операционные столы и кресла, стерилизационное оборудование, наборы стекол с пробными оправами, диоптриметры, операционные микроскопы, синоптофоры, офтальмоскопы, офтальмоскопические линзы, ультразвуковые диагностические приборы (А-сканы, А/скан-пахиметры, А/В-сканы, биомикроскопы), прибор для диагностики синдрома «сухого глаза», расходные материалы (интраокулярные линзы, вискоэластики, тупфера, краситель для внутренней пограничной мембраны, витреоретинальная тампонада – силиконовое масло, газы), микрохирургический инструментарий, обучающие симуляторы для офтальмологии.

URSAPHARM
Arzneimittel GmbH

Урсафарм Арцнаймиттель ГмбХ, Германия

URSAPHARM Arzneimittel GMBH

Адрес Представительства в России:

107996, Москва,
ул. Гиляровского, д. 57, стр. 4.
Тел./факс: (495)684-34-43
e-mail: ursapharm@ursapharm.ru
www. ursapharm.ru

Основная сфера деятельности:

Немецкая компания УРСАФАРМ занимается производством и продажей офтальмологических средств и осуществляет свою деятельность на российском рынке с 2004 года.

Компания владеет собственной инновационной Системой КОМОД®, которая позволяет сохранять стерильными жидкие лекарственных формы и медицинские изделия в многодозовых упаковках при длительном использовании без добавления в состав потенциально вредных консервантов.

Полный цикл производства осуществляется на одной площадке в Германии, и строго соответствует международным и национальным стандартам.

Выпускаемая /реализуемая продукция:

- **Декса-Гентамицин** (дексаметазон+гентамицин)капли глазные и мазь глазная
- **Гидрокортизон – ПОС®** (гидрокортизон) мази глазные 1% и 2,5%
- **Тимолол – ПОС®** (тимолол малеат) **[без консерванта]** 0,5% – 10,0 капли глазные
- **Неосинефрин – ПОС®** (фенилэфрина гидрохлорид) 10% – 10,0 капли глазные
- **Лакропос** (карбомер) гель глазной 0,2% – 10,0
- **ХИЛО-КОМОД®** (гиалуроновой кислоты натриевая соль 1 мг/мл) раствор увлажняющий офтальмологический
- **ХИЛОЗАР-КОМОД®** (гиалуроновой кислоты натриевая соль + декспантенол) раствор увлажняющий офтальмологический
- **ХИЛОМАКС-КОМОД®** (гиалуроновой кислоты натриевая соль 2 мг/мл) раствор увлажняющий офтальмологический
- **ХИЛОПАРИН-КОМОД®** (гиалуроновой кислоты натриевая соль + гепарин) раствор увлажняющий офтальмологический
- **ВИД-КОМОД®** (повидон) раствор увлажняющий офтальмологический
- **ВитА-ПОС®** (витамин А – пальмитат) средство смазывающее офтальмологическое

Новинка! ПАРИН-ПОС® (гепарин натрия – 1300 М.Е.) средство смазывающее офтальмологическое

Биотехнологическая компания ФИРН М

143390, Москва,
д. п. Кокошкино, ул. Дзержинского, 4
Тел./факс: +7 (495) 956-1543
E-Mail: firnm@grippferon.ru

Сфера деятельности

Биотехнологическая компания ФИРН М основана в 1989 г. при Академии наук СССР. Под руководством основателя компании, доктора медицинских наук, профессора П.Я. Гапонюка впервые в мире были созданы готовые лекарственные препараты рекомбинантного интерферона альфа-2b в виде глазных и назальных капель. Эффективность данных препаратов подтверждена многочисленными исследованиями в ведущих медицинских центрах Российской Федерации.

На сегодняшний день компания ФИРН М занимает ведущие позиции на российском рынке по разработке и производству офтальмологических препаратов и входит в ТОР-10 по объему продаж в данном сегменте. Собственный производственный комплекс компании расположен в экологически чистом районе Новой Москвы и соответствует всем стандартам качества GMP. Препараты компании защищены патентами в России и в странах Евросоюза, а также в США, Австралии, Китае, Канаде и других государствах.

Офтальмологические препараты:

- оригинальные:

Офтальмоферон (интерферон альфа-2b + дифенгидрамин), капли глазные. Лечение вирусных и аллергических заболеваний глаз у взрослых и детей; лечение герпетических поражений глаз, синдрома «сухого глаза»; лечение и профилактика осложнений после эксимерлазерной рефракционной хирургии роговицы; профилактика герпетической инфекции при кератопластике.

Аллергоферон (интерферон альфа-2b + лоратадин), гель для местного и наружного применения. Лечение сезонного и круглогодичного аллергического ринита и конъюнктивита.

Аллергоферон бета (интерферон альфа-2b + бетаметазон), капли глазные и назальные. Новая оригинальная комбинация для лечения сезонного аллергического ринита и конъюнктивита среднетяжелого течения в стадии обострения.

- воспроизведенные:

Диклофенаклонг (диклофенак натрия), капли глазные. Лечение неинфекционных конъюнктивитов; лечение и профилактика воспаления при травмах, а также после операций на глазном яблоке. Входящая в состав гипромеллоза оказывает смягчающее действие на эпителий, снижает местнораздражающий эффект диклофенака.

Дексаметазонлонг (дексаметазона натрия фосфат), капли глазные. Лечение аллергического конъюнктивита и кератоконъюнктивита; лечение острых и хронических воспалительных заболеваний глаз; профилактика воспалений после оперативных вмешательств.

Оригинальные препараты рекомбинантного интерферона для лечения различных заболеваний вирусной этиологии:

Гриппферон (рекомбинантный интерферон альфа-2b), капли и спрей назальные. Профилактика и лечение ОРВИ и гриппа у детей с первых дней жизни и взрослых, включая беременных и кормящих женщин.

Гриппферон с лоратадином (рекомбинантный интерферон альфа-2b + лоратадин), мазь назальная. Профилактика и лечение ОРВИ и гриппа у взрослых, включая пациентов с аллергическим ринитом (в составе комплексной терапии).

Герпферон (рекомбинантный интерферон альфа-2b + ацикловир + лидокаин), мазь для местного применения. Лечение герпетических поражений кожи и слизистых оболочек, генитального и опоясывающего герпеса.

Вагиферон (рекомбинантный интерферон альфа-2b + метронидазол + флуконазол), суппозитории вагинальные. Лечение бактериального вагиноза, неспецифических вагинитов, а также вагинитов, вызванных смешанной инфекцией в составе комплексной терапии.

В настоящий момент в процессе регистрации находятся более 30 новых лекарственных средств, в том числе препараты, не имеющие мировых аналогов.

Подробная информация о препаратах представлена на сайте компании: www.firnm.ru.

Материалы для микрохирургии

ООО «ФОКУС»

115522, Москва,
ул. Москворечье, 4, корп. 5
Тел./факс: (495) 646-72-51
info@focus-m.ru
www.focus-m.ru

Сфера деятельности

Продажа и продвижение расходных материалов для микрохирургии

Выпускаемая /реализуемая продукция:

- Интраокулярные линзы компании HumanOptics AG, Германия (www.Humanoptics.com):
  - Монофокальная асферическая линза Aspira aAY
  - Мультифокальная линза Diffractiva aAY
  - Торическая линза TORICA aAY
- Одноразовые ножи классические и безопасные компании KAI Medical, Япония (www.kai-ind.co.jp/en)
- Оборудование, расходные материалы и инструменты для витреоретинальной хирургии компании DORC, Нидерланды (www.dorc.nl)
- Одноразовые канюли для катаракты и витреоретинальной хирургии, бимануальные рукоятки, коаксиальные рукоятки компании Sterimedix, Великобритания.
- БСС в стекле и пластике (500 мл) компании AllemanPharma, Германия.

ООО «Эр Оптикс»

123458, г. Москва
ул. Твардовского, д.8,
Тел.: (495)780-92-55/56
Факс: (495)780-92-57
e-mail: info@r-optics.ru
www.r-optics.ru

Компания R-Optics занимается реализацией оборудования для диагностики глазных патологий и проведения микрохирургических операций, а также необходимых вспомогательных инструментов, интраокулярных линз и расходных материалов.

Компания R-Optics предоставляет комплексное оснащение офтальмологических медицинских учреждений и кабинетов на основе оптимального сочетания предлагаемого ассортимента и потребностей организаций: от федеральных и региональных учреждений здравоохранения до частных и корпоративных специализированных клиник. Компания обеспечивает эффективное взаимодействие с медицинскими учреждениями в России, странах СНГ и Балтии.

Накопленные компетенции и качественный сервис позволяют поддерживать высокий уровень доверия в профессиональной среде. В основу комплексного сервисного обслуживания компании R-Optics положена максимальная оперативность и доступность технической поддержки для всех видов поставляемого оборудования, гарантийное и постгарантийное сопровождение пользователей на территории Российской Федерации, стран СНГ и Балтии.

Реализуемая продукция

Расходные материалы:

- Mani: ножи офтальмологические и шовный материал для офтальмохирургии;
- Rumex: ИОЛ, вискоэластики, многоразовые инжекторные системы, канюли, силиконовое масло, тупферы;
- Medicel: инжекторные системы, наборы кассетных систем, факоаксессуары: УЗ-наконечники (иглы), ирригационно-аспирационные системы;
- Katena: вакуумные трепаны, высекатели донорской роговицы;
- D.O.R.C.: витреоаппараты и расходные материалы к ним, одноразовые витреоретинальные инструменты, перфторы, красители;
- 3M: пластыри, хирургические халаты, перевязочные материалы, стерилизационные пакеты, индикаторы

Оборудование:

- Leica: операционные хирургические микроскопы;
- Quantel Medical: офтальмологические диодные лазеры и ультразвуковые диагностические приборы экспертного уровня;
- Keeler: бесконтактные пневмотонометры, портативные щелевые лампы и хирургические криосистемы;
- Oculus: компьютерные периметры поля зрения, топографы роговицы Pentacam и Keratograph, авторефкератометры с функцией пахиметрии PARK
- Inami: универсальные пробные оправы и набор стекл, проекционные периметры, щелевые лампы, синоптофоры, экзоофтальмометры;
- Kowa: тонометры, фундус камеры;
- Jonson&Jonson: плазменные стерилизаторы;
- 3M: газовые стерилизаторы, стетоскопы;
- Heine: офтальмоскопы, налобные осветители, лупы
- SciCan: настольные автоклавы
- VOLK: диагностические и хирургические линзы, обзорные витрэктомические системы Merlin;

Welch Allyn: офтальмоскопы

Medizs: рефкератометры, проекторы знаков

Медицинская мебель:

- Akrus: операционные столы, инструментальные столы
- Frastema: рабочие места врача – офтальмолога;
- Rini: операционные столы и стулья.

Февраль 08–11, 2018

33-й Конгресс Азиатско-Тихоокеанской академии офтальмологии

33rd Congress of the Asia-Pacific Academy of Ophthalmology

Гонконг

Web: http://2018.apaophth.org

Февраль 16–17, 2018

8-я Зимняя конференция «Европейская Ретина»

8th EURETINA winter meeting

Будапешт, Венгрия

Web: http://euretina.org/

Март 1–3, 2018

14-й Международный симпозиум по фармакологии и терапии глазных заболеваний

14th International Symposium on Ocular Pharmacology and Therapeutics (14th ISOPT Clinical)

Тель-Авив, Израиль

Web: https://www.isoptclinical.com/

Март 15–16, 2018

XVI Всероссийская научно-практическая конференция с международным участием «Современные технологии лечения витреоретинальной патологии – 2018»

Санкт-Петербург, Россия

Организаторы:
МНТК «Микрохирургия глаза» им. акад. С.Н. Фёдорова и Общество офтальмологов России

Web: http://www.mntk.ru/specialists/Konferents/konf_vitreo/

Март 15–18, 2018

«XVII Всероссийская школа офтальмолога» (ВШО-2018)

Снегири, Московская область, Россия

Web: http://www.organum-visus.com/school-ophthalmologist-snegiri-2018

Март 18–22, 2018

44-я Ежегодная конференция Американской ассоциации педиатрической офтальмологии и косоглазия

44th Annual Meeting of American Association for Pediatric Ophthalmology and Strabismus (AAPOS)

Вашингтон, США

Web: http://www.aapos.org/meeting/annual_meeting_future_dates/

Март 22–24, 2018

9-й Всемирный конгресс по спорным вопросам в офтальмологии

9th World Congress on Controversies in Ophthalmology (COPHy-2018)

Афины, Греция

Web: http://www.comtecmed.com/cophy/2018/

Апрель 13–17, 2018

Симпозиум и конгресс Американского общества катарактальной и рефракционной хирургии

ASCRS/ASOA Symposium and Congress

Вашингтон, США

Web: http://www.ascrs.org

Апрель 26–28, 2018

EAKO – 2018, VIII Евро-Азиатская конференция по офтальмохирургии «Дискуссионные вопросы современной офтальмохирургии»

Екатеринбург, Россия

Организатор – Екатеринбургский центр МНТК «Микрохирургия глаза»

Web: eyeclinic.ru

Апрель 27–28, 2018

Научная конференция офтальмологов с международным участием «Невские горизонты -2018»

Санкт-Петербург, Россия

Под эгидой Общероссийской общественной организации «Ассоциация врачей-офтальмологов»

Апрель 29 – Май 2, 2018

Ежегодная конференция Американской ассоциации исследователей в области зрения и офтальмологии

ARVO Annual Meeting

Гонолулу, США

Web: http://www.arvo.org

Май 19–22, 2018

13-й Конгресс Европейского глаукомного общества

13th European Glaucoma Society Congress

Флоренция, Италия

Web: http://www.eugs.org/eng/upcoming_congresses.asp

Июнь 21–22, 2018

XV Всероссийская научно-практическая конференция с международным участием «Федоровские чтения – 2018»

Москва, Россия

Организаторы:
МНТК «Микрохирургия глаза» им. акад. С.Н. Фёдорова, под эгидой Общества офтальмологов России

Web: mntk.ru

Июнь 7–8, 2018

Международная конференция по офтальмологии «Восток – Запад – 2018»

Уфа, Россия

Организаторы:
Башкирское региональное отделение Общества офтальмологов России, Региональное отделение по Республике Башкортостан Общероссийской общественной организации «Ассоциация врачей-офтальмологов».

Web: eastwestufa.ru

Июнь 16–20, 2018

Всемирный офтальмологический конгресс World Ophthalmology Congress (WOC2018)

Барселона, Испания

Web: http://www.icoph.org/events.htm