ФЕДЕРАЛЬНОЕ ГОСУДАРСТВЕННОЕ УЧРЕЖДЕНИЕ
«МЕЖОТРАСЛЕВОЙ НАУЧНО-ТЕХНИЧЕСКИЙ КОМПЛЕКС
«МИКРОХИРУРГИЯ ГЛАЗА»
ИМЕНИ АКАДЕМИКА С.Н.ФЕДОРОВА ФЕДЕРАЛЬНОГО АГЕНСТВА ПО
ОКАЗАНИЮ ВЫСОКОТЕХНОЛОГИЧНОЙ МЕДИЦИНСКОЙ ПОМОЩИ»

На правах рукописи

КОРНЕЕВА
Екатерина Антоновна

МОРФОФУНКЦИОНАЛЬНАЯ ХАРАКТЕРИСТИКА ВРОЖДЕННОГО ВНУТРЕННЕГО ЭПИКАНТУСА С ОЦЕНКОЙ ВОЗРАСТНЫХ ИЗМЕНЕНИЙ И ОБОСНОВАНИЕ ОПТИМАЛЬНЫХ СРОКОВ ЕГО ХИРУРГИЧЕСКОГО ЛЕЧЕНИЯ

14.01.07 Глазные болезни

ДИССЕРТАЦИЯ
на соискание ученой степени
кандидата медицинских наук

Научные руководители:

Заслуженный врач РФ,
доктор медицинских наук, профессор
КАНЮКОВ Владимир Николаевич

_____

Доктор медицинских наук, профессор
КОРНЕЕВ Геннадий Иосифович

_____

Москва – 2011

ОГЛАВЛЕНИЕ

СПИСОК СОКРАЩЕНИЙ 4
ВВЕДЕНИЕ 5
Глава 1. ОБЗОР ЛИТЕРАТУРЫ 12
1.1 Онтогенез формирования век 13
1.2 Анатомическое строение век. 14
1.3 Гистологическое строение и местный иммунитет кожи век и внутреннего угла глаза. 18
1.4 Этиопатогенез, анатомо-гистологическое строение эпикантусов и их клиническое течение. 23
1.5 Изолированный врожденный эпикантус и методы его коррекции. 25
1.6 Этнический эпикантус при ориентальном разрезе глаз и методы его коррекции. 28
1.7 Обратный внутренний эпикантус и методы его коррекции. 31
1.8 Типичные осложнения эпикантопластики. 34
1.9 Резюме. 36
Глава 2. МАТЕРИАЛ И МЕТОДЫ СОБСТВЕННОГО ИССЛЕДОВАНИЯ 37
2.1. Общая характеристика работы 37
2.2. Клиническая часть исследования 38
2.3 Морфологическая часть исследования 47
Глава 3. РЕЗУЛЬТАТЫ КЛИНИЧЕСКОГО ИССЛЕДОВАНИЯ 50
3.1 Клиническая характеристика пациентов в детском возрасте от 6 месяцев до 10 лет 50
3.2 Клиническая характеристика пациентов в подростковом возрасте от 11 до 18 лет 56
3.3 Клиническая характеристика пациентов в молодом возрасте от 19 до 35 лет 60
3.4 Клиническая характеристика пациентов в зрелом возрасте от 36 до 65 лет 65
3.5 Резюме 69
Глава 4. РЕЗУЛЬТАТЫ МОРФОЛОГИЧЕСКОГО ИССЛЕДОВАНИЯ 70
4.1 Морфофункциональная характеристика эпикантуса в сравнительном аспекте со здоровой кожей внутреннего угла глаза у детей (от 6 месяцев до 10 лет) 70

4.2 Морфофункциональная характеристика эпикантуса в сравнительном аспекте со здоровой кожей внутреннего угла глаза у подростков (от 11 до 18 лет) ... 79
4.3 Морфофункциональная характеристика эпикантуса в сравнительном аспекте со здоровой кожей внутреннего угла глаза у пациентов в молодом возрасте (от 19 до 35 лет) ... 89
4.4 Морфофункциональная характеристика эпикантуса в сравнительном аспекте со здоровой кожей внутреннего угла глаза у пациентов зрелого возраста (от 36 до 65 лет) ... 98
4.5 Резюме ... 113
Глава 5. ЗАКЛЮЧЕНИЕ ... 114
ВЫВОДЫ ... 128
ПРАКТИЧЕСКИЕ РЕКОМЕНДАЦИИ ... 131
СПИСОК ЛИТЕРАТУРЫ ... 132

Список сокращений

ВГД внутриглазное давление

ИКК иммунокомпетентные клетки

ЛФ лимфоциты

ПЗР передне - задний размер глазного яблока

ФБ фибробласты

Эоз эозинофилы

ЭП эпикантус

ЭПП эпикантопластика

ЭС эпикантальная складка

К контрольная группа

ВВЕДЕНИЕ

Актуальность

Эпикантус (epicanthus – epi- на поверхности + kanthos- угол глаза) - полулунная вертикальная складка между верхним и нижним веками, частично закрывающая угол глазной щели и изменяющая ее форму.

Несмотря на многочисленные работы, проблема эпикантуса остается актуальной и в настоящее время. По данным некоторых авторов частота встречаемости эпикантальной складки в азиатской группе населения колеблется от 40% до 90%, в других расовых группах от 2% до 5% (Park J.I., 2000).

Врожденный внутренний эпикантус может быть:

- прямой (складка идет сверху вниз);
- обратный (складка идет снизу вверх).

При этом прямой внутренний эпикантус делится на:

- патологический (изолированный тип, а так же сочетающийся с другой патологией век);
- физиологический (этнический при ориентальном разрезе глаз).

Обратный тип эпикантуса всегда является патологическим, как правило, сочетается с другой патологией век.

Эпикантальная складка может встречаться как самостоятельная - изолированная патология. В таких случаях пациенты предъявляют жалобы на наличие складок у внутреннего угла глазной щели и желают устранить имеющуюся деформацию.

Как этническая особенность - физиологический эпикантус встречается у представителей азиатской группы населения и, как правило, сочетается с особенностями строения верхнего века (Кононец О.А.,2001). Эта патология получила название ориентального разреза глаз. Как правило, данная группа пациентов наиболее часто обращается за офтальмологической помощью (Каллахан А.,1963; Кононец О.А.,2001).

Значительно реже встречается обратный внутренний эпикантус, который, как правило, сочетается с блефароптозом, блефарофимозом и другой офтальмопатологией. Данная патология может встречаться у представителей различных национальностей при хромосомных нарушениях, и, как правило, сочетается с пороками развития различных органов и систем (Hughes W.L.,1955; Jhonson C.C.,1978; Боброва Н.Ф., Хриненко В.П., Тронина С.А.,1995; Kao Yi-Sheng, Lin Chiu-Hwa, Fang Rong-Hwang,1998; Вит В.В., Боброва Н.Ф., Тронина С.А.,2000; Катаев М.Г., Филатова И.А., 2000).

Несмотря на высокую распространенность эпикантуса, мало изученным является его гистологическое строение, особенности морфологического и функционального состояния образующих его структур в различных возрастных группах и при различных видах эпикантуса.

Единственным радикальным методом лечения эпикантуса является хирургическое вмешательство. Различные подходы к пониманию этиопатогенеза эпикантусов, недостаточные знания его морфофункционального формирования и динамики возрастных изменений, являются основной причиной многообразия предложенных методик их хирургического лечения. Однако, в послеоперационном периоде нередки осложнения в виде образования грубых, деформирующих рубцов, неполного и неравномерного устранения эпикантуса. Косметический эффект от вмешательства при этом не всегда бывает удовлетворительным (Логинов Г.Г.,1953; Каллахан А.,1963; Золотарева М.М.,1964; Park Jung I.,2000; So-Ki Yi, Hye-Won Paik, Paik-Kwon Lee, Deuk-Young Oh,2007).

Оренбургская область является эндемичной по данной патологии в связи с большим количеством лиц азиатских национальностей, проживающих в этом регионе. Это обусловлено близким географическим расположением Казахстана, Татарстана и Башкирии. В данном регионе проживает значительное количество лиц с этническим типом эпикантуса, заключается много смешанных браков, от которых рождаются дети,

имеющие этнические особенности. Несомненно, в таких смешанных семьях, где часть членов семьи имеет европейский разрез глаз, нередко возникает вопрос о хирургической коррекции эпикантуса у ребенка. Кроме того, лица с этническими особенностями, которые проживают среди европейского населения, тоже нередко стремятся изменить свою внешность, чтобы как можно меньше отличаться от окружающих их людей. Все вышеописанные предпосылки ведут к постепенному возрастанию потока пациентов, желающих выполнить косметическую операцию по устранению эпикантуса.

Все это обуславливает актуальность изучения клинико-морфологических особенностей различных видов эпикантуса у пациентов разных возрастных групп и определения оптимальных сроков хирургического вмешательства.

Целью настоящего исследования явилось изучение особенностей клинического течения и динамики морфофункциональных изменений кожи эпикантальной складки в различных возрастных группах с последующим определением оптимальных сроков хирургического вмешательства.

Для выполнения поставленной цели были определены следующие **задачи**:

1. Изучить причины обращаемости и особенности клинического течения эпикантусов у пациентов в различных возрастных группах.
2. Провести сравнительный анализ морфологических изменений эпикантальной складки с неизмененной кожей внутреннего угла глазной щели.
3. Определить возрастную динамику морфофункциональных изменений эпидермиса и дермы в эпикантальной складке.
4. Оценить клиническую эффективность применяемой щадящей технологии эпикантопластики по В.Н. Канюкову и обосновать оптимальные сроки хирургического вмешательства с учетом морфологических данных эпикантусов в различных возрастных группах.

Научная новизна

1. Изучение обращаемости в Оренбургской области пациентов с эпикантусом выявило, что наиболее часто встречается прямой внутренний физиологический (этнический) - 55,74%; обратный внутренний - 24,60%; прямой внутренний патологический изолированный – 16,34%; прямой внутренний патологический, сочетающийся с другой патологии век – 3,28%.

2. Впервые в отечественной офтальмологии проведенное комплексное клинико-морфологическое исследование эпикантальной складки показало наличие патологических изменений во всех ее структурах с индивидуальными возрастными колебаниями.

3. Впервые определены отличия эпикантальной складки от неизмененной кожи внутреннего угла глазной щели, выражающиеся в структурных нарушениях эпителия и дермы (акантоз, папилломатоз, гипер- и паракератоз, дистрофия коллагенового каркаса), и не зависящие от вида эпикантуса.

4. Определен оптимальный срок хирургического вмешательства с целью косметической коррекции эпикантальной складки (от 18 до 35 лет), обусловленный высокими регенераторными способностями кожи.

Практическая значимость

1. У пациентов младшей возрастной группы (дети до 10 лет), эпикантальная складка преимущественно сочетается с комбинированной патологией глаза, является обратным типом, и требует одномоментной хирургической коррекции комплексных изменений, в случаях применения изолированной эпикантопластики вмешательство носит этапный характер и ведет к увеличению времени реабилитации пациентов.

2. В старших возрастных группах, по анализу обращаемости, эпикантус носит преимущественно этнический или изолированный характер, при котором применяемая технология щадящей эпикантопластики по В.Н.Канюкову дает хороший косметический результат во всех случаях.

3. Разработанный пинцет для сведения краев раны позволяет точно сопоставить противоположные края раны, облегчает работу хирурга, ускоряет время проведения операции щадящей эпикантопластики по В.Н.Канюкову.

Внедрение результатов исследования в практику

Результаты исследования внедрены в работу Оренбургского филиала «МНТК «Микрохирургии глаза» им.акад.С.Н.Федорова» Росмедтехнологии.

Полученные морфо - функциональные данные используются при проведении практических занятий со студентами и на курсах последипломного образования на кафедре патологической анатомии ОрГМА.

Полученные данные о гистоструктуре эпикантальной складки используются в работе ЦПАО ГУЗ ОКБ №2 г.Оренбурга.

Основные положения, выносимые на защиту

1. Морфо-функциональное состояние кожи эпикантуса существенно отличается от строения неизмененной кожи внутреннего угла глаза, выражается в структурных нарушениях эпителия и дермы.

2. Динамика возрастных изменений тканей эпикантуса носит стадийный характер и заключается в дифференцировке морфологических структур до 25 – летнего возраста с последующими процессами стабилизации до 35 лет и развитием индивидуальных инволютивных процессов, выражающихся в атрофии, склерозе и нарушении кровообращения, начинающихся с 36 лет.

3. Целесообразно проведение хирургической коррекции эпикантальной складки в возрасте от 18 до 35 лет, что связано с высокими регенераторными и иммунными свойствами кожи.

Апробация работы и публикации результатов исследования

Материалы диссертации представлены и обсуждены на Российской научно – практической конференции с международным участием «Новые технологии микрохирургии глаза (актуальные вопросы морфогенеза и регенерации в офтальмохирургии)» (Оренбург, 2007); Всероссийской научно – практической конференции «Высокие технологии в офтальмологии» (Краснодар, 2008); III Всероссийской научной конференции молодых ученых с участием иностранных специалистов «Актуальные проблемы офтальмологии» (Москва, 2008); Международной научно – практической конференции «Современные технологии лечения заболеваний переднего и заднего сегментов глаза» (Уфа, 2008); Российской научно – практической конференции «Новые технологии микрохирургии глаза (офтальмопатология детского возраста)» (Оренбург, 2008); IV Межрегиональной научно – практической конференции «Метрология и инженерное дело в медико – биологической практике» (Оренбург, 2009); VIII Всероссийской научно – практической конференции с международным участием «Федоровские чтения - 2009» (Москва, 2009); научно – практической конференции «Актуальные проблемы офтальмологии» (Уфа, 2009), Российском общенациональном офтальмологическом форуме МНИИ ГБ им. Гельмгольца (Москва, 2009); Всероссийской научной конференции с международным участием «Клиническая анатомия и экспериментальная хирургия в XXI веке» (Оренбург, 2009), V Евро – Азиатской конференции по офтальмохирургии (Екатеринбург, 2009); 17 – м конгрессе Европейского общества офтальмологов (Амстердам, 2009), IX съезде Офтальмологов России (Москва, 2010).

Всего по теме диссертации опубликовано 20 статей, из них 4 в центральной печати.

Диссертант является лауреатом премии губернатора Оренбургской области для Молодых ученых 2010г.

Объем и структура диссертации

Диссертация изложена на 150 страницах машинописного текста и состоит из введения, обзора литературы, трех глав собственных исследований, заключения, выводов, практических рекомендаций и списка литературы. Работа иллюстрирована 12 таблицами, 1 схемой, 68 рисунками. Список литературы содержит 195 источников, в том числе 113 иностранных.

Глава 1. ОБЗОР ЛИТЕРАТУРЫ

Начиная обзор, мы хотели бы отметить, что в доступной нам литературе, не было найдено сведений о структурно-функциональном состоянии кожи эпикантальной складки. В данной работе мы будем рассматривать клиническую и морфологическую характеристику только врожденного внутреннего эпикантуса.

Коррекция век, в том числе и эпикантопластика, является актуальной проблемой. Высокая востребованность блефаропластики, которая занимает до 40% всех эстетических операций, связана с культурными предпосылками мигрирующего населения, смешанными браками, стремлением к повышению качества жизни, эстетическими требованиями к улучшению разреза глаз и стремлением к европеизации внешности (Рауэр А.Э., Михельсон Н.М.,1954; Гофрен А.Г.,1968; Ide C.H.,1979; Rees T.D.,1980; Фришберг И.А.,1984; Onizuka T., Iwanami M.,1984; Ginsbach G.,1993; Mc. Curdy J.A.,1994; Субиран М.Ж.,1995; Baylis H.I., Goldberg R.A., Kerivan K.M., Jacobbs J.L.,1997; Ефремова Е.В.,1998; Сергеева Е.М.,2000; Федоров А.А., Груша Я.О.,2001; Кононец О.А.,2001; Чоо Кум Дя,2006; Грищенко С.В., 2007).

Единственным радикальным методом лечения эпикантусов является хирургическая коррекция – эпикантопластика. Различные подходы к пониманию этиопатогенеза эпикантусов, недостаточные знания их морфофункионального формирования и возрастных особенностей, объясняет многообразие предлагаемых методик оперативных вмешательств для их устранения (Румянцева А.Ф.,1956; Anderson R, Nowinski T.,1989; Кононец О.А.,2001).

Однако стоит отметить, что мало изученным является гистологическое строение эпикантуса, особенности морфологического и функционального состояния его структур, как при различных его типах, так и в возрастной динамике. Несомненно, изучение морфофункциональных характеристик тканевых взаимоотношений эпикантуса в различные

возрастные периоды, может оказать положительное влияние на исход при условии оптимальных сроков проведения хирургического лечения.

1.1. Онтогенез формирования век.

Веки относятся к, так называемому, вспомогательному аппарату органа зрения (Золотарева М.М., 1964; Вит В.В., 2010).

Одним из важных вопросов в понимании этиопатогенеза различных заболеваний органа зрения является изучение его эмбриогенеза, который отражает основные этапы правильного формирования глазного яблока и его придаточного аппарата. Образование первых зачатков глазного яблока определяется на третьей неделе внутриутробного развития плода. Первоначально появляются два симметричных выпячивания, которые постепенно увеличиваются и называются зрительными пузырями. Активное развитие глазного яблока продолжается и на 28 день происходит инвагинация стенок зрительного пузырька с образованием эмбриональной щели (Заварзин А.А.; Щелкунов С.И., 1954; Кнорре А.Г., 1967; Грищенко С.В., 2007; Вит В.В., 2010).

На 6-7 неделе эмбрионального развития из кожной эктодермы начинают формироваться ресницы и конъюнктивальный эпителий. Зачатки верхнего и нижнего века представлены двумя мезенхимальными отростками:

- фронтоназальным, из которого формируется верхнее веко;
- верхнечелюстным, который дает начало нижнему веку.

Рост отростков идет по поверхности глазного яблока, закрывая его, и на 9 - 10 неделе эмбриогенеза они срастаются краями. Мезенхимальные клетки нервного гребешка дают начало развитию структур дермы век и тарзальной пластинки. А к 6 - 7 месяцу формирования плода происходит развитие ресниц и железистых структур, таких как потовые и сальные железы, а так же развивается волокнистый каркас и сосудистое русло. На 7 месяце плодного периода веки разъединяются, и начинается формирование

глазной щели. К моменту рождения веки имеют четко оформленное анатомо-гистологическое строение (Куренков В.В., 2004).

Несмотря на то, что к моменту рождения глаз имеет все сформированные оболочки и придатки, развитие его гистологических структур и физиологических функций продолжается в первое десятилетие жизни. Размеры глазной щели к 8-10 годам достигают окончательных значений, примерно таких, как у взрослого человека (Аветисов Э.С., 1987; Бирич Т.А., Чекина А.Ю., Марченко Л.Н., 1998; Обрубов С.А., Виссарионов В.А., 2006; Грищенко С.В., 2007).

Форма и размеры глазной щели являются чрезвычайно индивидуальными. Они определяются не только возрастом, но также зависят от особенностей анатомии глазницы, глазного яблока, а так же расовой принадлежности (Каган И.И., Канюков В.Н., 1999; Кононец О.А., 2001; Сомов Е.Е., 2005; Хаппе В., 2005; Обрубов С.А., Виссарионов В.А., 2006).

Для людей азиатских национальностей характерно: узкая глазная щель, наличие эпикантуса, отсутствие верхней пальпебральной складки и наличие избыточного количества орбитального жира (Кононец О.А., 2001; Грищенко С.В., 2001; 2007).

Размеры глазной щели взрослого человека колеблются по длине от 26 мм до 30-32 мм; по ширине от 6-8 мм до 12-14 мм (Аветисов Э.С., 1987; Каган И.И., Канюков В.Н., 1999; Хаппе В., 2005; Обрубов С.А., Виссарионов В.А., 2006).

1.2. Анатомическое строение век и медиального угла глазной щели.

Нормальная топография глазной щели с анатомическими ориентирами век и внутреннего угла глаза является основой для определения ее патологии. Так же, в значительной степени, определяет выбор методики хирургического вмешательства (Краснов М.Л., 1952; Плетнева Н.А., 1959;

Михельсон Н.М., 1965; Ипполитов В.П. с соавт., 1987; Кулагов С., Лапутин Е., 1997; Бирич Т.А., 1998; Каган И.И., 1999; Каган И.И., Канюков В.Н., 1999; Грищенко С.В., 2001; Грищенко С.В., 2007).

В морфофункциональном отношении веки являются придатками органа зрения и представляют собой кожно – мышечно – хрящевые подвижные складки, выполняющие защитную функцию для глаза.

Верхнее веко более подвижно, чем нижнее и закрывает ¾ поверхности глазного яблока. На нем располагается хорошо выраженная горизонтальная борозда, которая образована за счет вплетения волокон мышцы, поднимающей верхнее веко. Передняя поверхность века представлена кожей. Кожа век тонкая, по толщине не превышает 1 мм и легко растягивается. Эта самая тонкая часть кожного покрова тела человека с меньшим количеством слоев эпидермиса и пониженным ороговением эпителиальных клеток. Благодаря наличию тонкого слоя подкожной жировой клетчатки, веки чрезвычайно подвижны. Стоит отметить, что у лиц азиатской группы населения верхняя пальпебральная борозда не визуализируется, за счет особенностей крепления мышцы и перераспределения подкожной жировой клетчатки.

Нижнее веко характеризуется меньшей подвижностью и закрывает ¼ поверхности глазного яблока. На нем так же присутствует слабовыраженная горизонтальная борозда, формирующаяся в результате вплетения в кожу волокон круговой мышцы глаза. При этом верхняя складка, расположена на 9-10 мм выше ресничного края век, а нижняя расположена на 3 мм ниже ресничного края век. Эти складки имеют индивидуальные различия в расположении и выраженности (Dresner S.C., 1989; Krause C.J., 1991; Кононец О.А., 2001; Cheng A., Lucas P.W., Hunter K.L., Lam D., So K.F., 2008).

Верхнее и нижнее веко с наружной стороны соединяются, образуя наружную, латеральную спайку века (commisura palpebralis lateralis).

При встрече век с медиальной стороны образуется медиальная спайка (commisura palpebralis mediali). Причем латеральный угол глаза острой формы, а медиальный имеет закругленный край, благодаря которому образуется углубление - слезное озеро.

В каждом веке выделяют две поверхности:

- переднюю (наружную), которая является кожно-мышечным образованием;

- заднюю (внутреннюю), которая представлена конъюнктивальной тканью и представляет собой тонкую слизистую оболочку (0,05 – 0,1 мм). В области свода века эта оболочка переходит в конъюнктиву глазного яблока. Конъюнктиву условно делят на три части в зависимости от расположения: конъюнктиву хряща (тарзальную), свода и глазного яблока. Конъюнктива хряща покрыта двухслойным цилиндрическим эпителием и содержит крипты Генле, продуцирующие муцин. Конъюнктива свода представлена 5-6-слойным цилиндрическим эпителием, а конъюнктива глазного яблока состоит из плоского эпителия, в котором имеются островки цилиндрического эпителия с клетками Бехера и железами Манца. Опорную основу века несет плотная фиброзно - хрящевая пластинка и круговая мышца глаза (m. orbicularis oculi). Эта мышца представляет собой листок поперечно – полосатой мускулатуры, который окружает глазную щель. Мышечные волокна, лежащие по периферии, более грубые и менее плотно упакованы. У края века они нежные. Вокруг пальпебральной щели мышечные волокна лежат параллельно и концентрически. В круговой мышце глаза выделяют глазничную и вековую части. Вековая часть, в свою очередь, делится на пресептальную и претарзальную. Глазничная (pars orbitalis), обеспечивает плотное смыкание век и зажмуривание, а вековая (pars palpebralis) участвует в смыкании и мигании век. Слезную же часть мышцы образуют глубокие мышечные волокна, которые оплетают слезный мешок. Пресептальная и глазничная части круговой мышцы достаточно подвижны. Места их

прикрепления к кости, которые обнаруживаются в области наружного шва века, верхнеглазничного края, носоглазничной области, и области малярной складки малоподвижны или неподвижны. В образовании латерального шва века участвуют волокна пресептальной части круговой мышцы, которые в этой зоне переходят с одного века на другое и срастаются своей задней поверхностью с латеральной связкой века. Претарзальная часть мышцы с наружной стороны прикрепляется к латеральному глазничному бугорку общим кантальным сухожилием.

Медиальный конец нижней пресептальной мышцы проходит ниже свободного края медиальной связки и крепится к нижней части сухожилия и слезной диафрагме. К верхнему же краю медиальной связки век подходит верхняя часть пресептальной мышцы. С внутренней стороны претарзальная часть мышцы разделяется на поверхностные и глубокие головки в области медиального края хрящевой пластинки. Поверхностные головки больших размеров и включают ресничную часть мышцы Риолани. Они формируют медиальную связку века, которая прикрепляется к медиальному краю глазницы. От претарзальных волокон мышца Риолани отделена волосяными фолликулами, расположенными по краю ресниц. Окружает мышца Риолани и мейбомиевы железы.

Глубокие головки (мышцы Горнера, Дувернея, tensor tarsi, pars lacrimalis) образуются волокнами претарзальной части мышцы, которые начинаются на медиальном конце хрящевых пластинок. На верхнем веке это происходит выше ампулы верхнего канальца, а на нижнем веке ниже нижней ампулы слезного канальца. Прикрепляются они к слезной кости позади заднего слезного гребешка (Jones L.T., 1980; Добрякова О.Б., Колесникова Л.В., Братко Г.В., 1999; Нигматулин Р.Т., Гафаров В.Г., Салихов А.Ю., 2003; Вит В.В., 2010).

Таким образом, медиальная спайка, начавшись плотным пучком от лобного отростка верхней челюсти кпереди от переднего слезного гребешка, идет к внутреннему углу глазной щели, где раздваивается и вплетается во

внутренние концы хрящей обоих век. Задние фиброзные волокна этой связки от внутреннего угла поворачивают назад и прикрепляются к заднему слезному гребешку. А между передним и задним коленами медиальной спайки век и слезной костью образуется фиброзное пространство.

В работе век принимают участие не только волокна круговой мышцы глаза, но и верхняя и нижняя тарзальные мышцы, представленные гладкой мускулатурой. Вокруг указанных морфофункциональных структур располагается рыхлая претарзальная ткань, содержащая волокнистые структуры и мелкие жировые дольки (Обрубов С.А., Виссарионов В.А., 2006).

Своеобразно строение придатков кожи века. Волосяные мешочки ввиду быстрого роста ресниц и их замены каждые 3-5 месяцев, имеют в глубине замещающие волоски. Количество ресниц больше на верхнем веке около 100-150 штук, а на нижнем 50-70 штук. В полость волосяного мешочка открываются сальные апокриновые железы Цейса и потовые железы Молля. На кожную поверхность открываются, так называемые, тарзальные железы. Они в виде гроздей располагаются вокруг общего протока, который открывается по краю века (Роднот М.,1963; Калинин А.П. и др., 1999).

1.3. Гистологическое строение и местный иммунитет кожи век и внутреннего угла глаза.

Гистологическое строение век имеет свои регионарные особенности. Относительно других областей кожи лица толщина дермы меньше, эпидермис тоньше, эластический каркас развит слабо.

Собственная оболочка состоит из рыхлой соединительной ткани с различным количеством соединительнотканных волокон, межуточного вещества, кровеносных, лимфатических сосудов и клеточных элементов, среди которых много иммуннокомпетентных клеток. Разнообразный клеточный инфильтрат в дерме позволяет говорить о самостоятельной

иммунной системе кожи (Фукс Б.Б., 1968; Серов В.В., Шехтер А.Б., 1981; Leung D., 1995; Юхно М.В., 2003).

Иммунные реакции в коже преимущественно осуществляются на клеточном уровне. Клеточные элементы, такие как кератиноциты, макрофаги, лимфоциты, клетки Лангерганса и Гринстайна способны выделять целый ряд факторов, влияющих на активность иммуннокомпетентных клеток кожи, интегрировать их функцию, регулируя защитные свойства дермы (Русаков В.И., 1971; Norris P., 1988; Norris D.A., 1989; Шевелев А.С, 1991; Mc. Kay J., 1991; Panfilis G., 1991; 1993; Luger T.A., 1994).

Лимфоциты как наиболее многочисленная и гетерогенная популяция, располагаются преимущественно в верхних слоях дермы, вокруг сосудов, могут проникать в эпидермис и возвращаться в собственную пластинку кожи. Т – лимфоцитами представлены 90% клеток, преимущественно CD4+ (лимфоциты-хелперы) и NK-клетками. Последние обладают естественной цитотоксичностью. В небольшом числе встречаются CD8+ (лимфоциты-киллеры) и В-лимфоциты (Nassif A., Chan S.C., Storrs F., 1994; Kunstfeld R.et al., 1998).

В последние годы с помощью моноклональных антител получены сведения о фенотипической характеристике лимфоцитов нормальной кожи. Выделяют, как минимум, три класса Т-хелперов: Th0, Th1, Th2 клетки. В норме лимфоциты в периваскулярных областях состоят почти из одинакового количества Th1 и Th2 порядка (Prete G.Del et al., 1994; Суворова К.Н.,1998; Смирнова Г.И., 1999).

Макрофагально - дендритная система в коже представлена клетками Лангерганса, Гринстайна и моноцитами (гистиоцитами). Особое место принадлежит клеткам Лангерганса. Они располагаются в базальном слое эпидермиса и проникают своими отростками до зернистого слоя эпидермиса. Макрофагально - дендритные клетки являются антиген - представляющими

для лимфоцитов и базофилов дермы. При этом клетки Лангерганса передают информацию об аллергене в комплексе с HLA - DR преимущественно CD4+ и В – лимфоцитам. Клетки Гринстайна представляют информацию Т – лимфоцитам – супрессорам. В цитоплазме указанных клеток содержится большое количество органелл, в особенности митохондрий, лизосом, которые продуцируют лизосомальные ферменты, простогландины, рецепторы к IgG, IgE, компонентам комплемента, стимулируя мембранные структуры кератиноцитов. Участие макрофагов в регуляции клеточного и гуморального иммунитета заключается не только в передаче Т – и В – лимфоцитам информации об антигене. Макрофаг посредством своих факторов определяет митогенную активность лимфоцитов, их хелперную и супрессорную функции. Присутствие макрофагов важно и для функций антителсекретирующих клеток при выработке иммуноглобулинов (Ромейс В., 1953; Kapp A., 1995; Campebell D.E. et al., 1998; Mudde G.C. et al., 1990; Broberg A.et al., 1992; Hashiro M., Okumura M., 1997; Larsen F.et al., 1986; Norris P. et al., 1988; Leung D.Y.M., 1993; Panfilis G., 1993).

К иммунокомпетентным клетками дермы относятся и кератиноциты. Они являются основными клетками регулирующими ход иммунной системы кожи. Имея на своей поверхности многочисленные рецепторы (CD29,CD45,RA,CD58), которые регулируют адгезивные механизмы клеток, мигрирующих в очаг воспаления. Активизированные кератиноциты синтезируют многочисленные цитокины (интерлейкины, колониостимулирующие факторы, ростовые факторы и др.), влияющие на реологические свойства системы микроциркуляции, миграцию клеточных элементов в очаг повреждения, пролиферативные процессы клеток (Ezepchuk Y.V.et al., 1996**;** Adinoff A.D.et al., 1988).

В дерме всегда имеются тучные клетки. Содержат большое количество различных биологически активных веществ, главными из которых являются: гистамин и лейкотриены (С4, Д4, В4), протеазы, простагландины. Освобождаясь при дегрануляции тучных клеток, они вызывают изменения в

системе микроциркуляции, регулируют диапедез форменных элементов крови, участвуют в уничтожении антигена. Благодаря наличию у эпителия макрофагов, нейтрофилов, эозинофилов, фибробластов, лимфоцитов, рецепторов к гистамину, тучные клетки активно влияют на их функцию.

Особая роль в функционировании местной иммунной системы и развития патологических изменений принадлежит эозинофилам, базофилам и нейтрофилам. В их цитоплазме много специальных гранул, содержащих ферменты, активные белки, влияющие на многие стороны клеточных коопераций, сосудисто – стромальных взаимоотношений (Adinoff A.D., Tellez P., Clark R.A., 1988; Bieber T., Wollenberg A., 1992).

Большую роль в функционировании век играют межуточное вещество и волокнистый каркас. Межуточное вещество дермы представлено мукополисахаридами различных классов и волокнистыми структурами. Они принимают активное участие в регуляции проницаемости сосудов и межуточного вещества и идут на построение волокон. Эластические и коллагеновые волокна в основном обуславливают механические свойства дермы век. Эластические волокна, обладая низким модулем упругости, способны к значительным прямым и обратным деформациям. Коллагеновые волокна, имея высокий модуль упругости, с образованием сложных переплетений имеют небольшие деформации и несут основную механическую нагрузку (Серов В.В., 1981; Nakano T., Betti M., Pietrasik Z., 2010).

Указанные анатомогистологические особенности строения век учитываются при проведении хирургических операций (Ellis D.A., Shaikh A., 1990; Бирич Т.А.,1998; Каган И.И., Канюков В.Н.,1999; Калинин А.П. и др.,1999; Казникова О.Г., Адамян А.А., 2000; Зуева Л.В., 2001; Нигматулин Р.Т. и др., 2003; Грищенко С.В.,2001; 2007; Груша О.Я. с соавт., 2005).

Веки обильно кровоснабжаются. Кровоснабжение осуществляется из бассейна глазной артерии (a. ophtalmica).

В кровоснабжении верхних век участвуют:

- надглазничная артерия (a. supraoabitalis), которая располагается на надкостнице под слоем клетчатки и мышц;

- надблоковая артерия (a. supratrochlearis), которая лежит кнутри от надглазничного сосудисто – нервного пучка и делится на внутренние и наружные веточки;

- слезная артерия (a. lacrimalis), которая образует медиальные и латеральные ветви артерий век.

В кровоснабжении нижних век участвуют ветви подглазничной артерии.

Отток крови от век обеспечивается венами, которые идут соответственно артериям, образуя поверхностную и глубокую сеть. Они имеют более широкий диаметр и многочисленные анастомозы.

Лимфатическая сеть век располагается на передней и задней поверхности хрящей. Лимфатические сосуды верхнего века впадают в околоушные лимфатические узлы, а нижнего века - в поднижнечелюстные.

Двигательную иннервацию век осуществляет лицевой нерв, а чувствительную - веки получают от I и II ветвей тройничного нерва (Зайкова М.В., 1955; Раднот М., 1963; Золотарева М.М., 1964; Zide B.M., 1981; Каган И.И., Канюков В.Н., 1999; Обрубов С.А., Виссарионов В.А., 2006; Вит В.В., 2010).

Таким образом, веки в период онтогенеза претерпевают сложное морфо - функциональное развитие эпителиальных и мезенхимальных тканей с последующим формированием анатомических структур. К моменту рождения они достаточно дифференцированы и могут выполнять защитную функцию.

1.4. Этиопатогенез, анатомо-гистологическое строение эпикантусов и их клиническое течение.

В области век, особенно верхнего, часто образуются кожные складки. Развитие их в назальной и малярной области образуют эпикантус. Эпикантальная складка впервые описана Schon (1828) и названа «эпикантусом» Von Ammon (1831) (Кононец О.А., 2001).

Эпикантус определяется во внутриутробном периоде между 3 – 6 месяцами развития плода, как нормальный этап развития глазной щели независимо от расовой принадлежности. У европейцев он исчезает к моменту рождения или на первых месяцах жизни новорожденного. У азиатских народностей, по разным данным, эпикантус сохраняется и в зрелом возрасте в 50 – 80 % случаев (Куренков В.В., 2004; Вит В.В., 2010).

Этиопатогенез формирования эпикантуса остается недостаточно изученным. Чаще эпикантусы имеют врожденное происхождение. В отдельных случаях встречается и приобретенный эпикантус, который может быть посттравматическим или послеоперационным. Он формируется в результате рубцевания и натяжения кожи в направлении перпендикулярном глазной щели (Johnson C.C., 1978; Jordan D.R., Anderson R.L., 1989; Асламазова А.Э., 1998).

С клинико-анатомических позиций эпикантусы чаще бывают двухсторонними, хотя могут быть и односторонними. Особую разновидность эпикантуса представляет эпиблефарон, как врожденная аномалия развития век.

В патофизиологическом отношении различают следующие виды эпикантальной складки:

- физиологический эпикантус, который имеется в норме у представителей монголоидной и некоторых групп австралонегроидной рас, и является этнической особенностью;

- патологический эпикантус, который встречается независимо от расовой принадлежности и может сочетаться с различными пороками

развития при хромосомных нарушениях, например синдроме Дауна, являясь семейной особенностью или стигмой дисэмбриогенеза.

Клинически различают:

- внутренний ЭП, который локализуется в области медиального угла глазной щели;

- наружный ЭП, локализующийся в области латерального угла глазной щели.

В зависимости от направления кожной складки различают:

- прямой эпикантус;

- обратный эпикантус.

Прямой эпикантус характеризуется расположением основания складки в области верхнего века. Она может начинаться от брови и переходить на нижнее веко, вогнутым краем прикрывая медиальный угол глаза: медиальную спайку век, слезное мясцо, слезные точки, иногда доходя до роговицы (Каллахан А., 1963; Золотарева М.М., 1964).

Обратный эпикантус имеет основание складки в области нижнего века, которое увеличиваясь, тянется кверху к носу или к верхнему веку (Каллахан А., 1963; Золотарева М.М., 1964).

В зависимости от протяженности выделяют четыре типа эпикантальной складки (Duke – Elder, 1952):

- супрацилиарную,

- пальпебральную,

- тарзальную,

- внутреннюю.

В зависимости от выраженности эпикантальной складки выделяют IV ее степени:

I степень – слезный бугорок открыт,

II степень – слегка закрыт эпикантусом,

III степень – закрыт наполовину,

IV степень – закрыт полностью.

Среди врожденных внутренних эпикантусов различают три основные нозологические формы:

- изолированный;
- этнический;
- обратный.

1.5. Изолированный эпикантус и методы его коррекции.

Клинически изолированный эпикантус, как правило, представляет собой прямой внутренний эпикантус. Согласно классификации Duke – Elder является супрацилиарным или тарзальным типом ЭС – Epicanthus supraciliaris or tarsalis. Данная разновидность врожденного эпикантуса может быть как односторонней, так и двухсторонней. С клинической точки зрения он представляет собой кожную складку у внутреннего угла глазной щели, частично прикрывающую и деформирующую внутренний угол глаза и визуально уменьшающую длину глазной щели. При этой патологии верхнее веко имеет обычное строение, неизмененный тургор и выраженную верхнюю пальпебральную складку. Данная разновидность ЭС является лишь косметическим дефектом и не влияет на зрительные функции. Причиной обращения пациентов за медицинской помощью при этой патологии является желание устранить деформацию внутреннего угла глазной щели.

Для коррекции данной формы эпикантальной складки предложено множество хирургических методик.

На сегодняшний день существует 3 основных метода эпикантопластики и их многочисленные модификации:

- Z - пластика (Blair V.P., Brown J.B., Hamm W.G., 1932; Hughes W.L., 1955; Лимберг,1963; Каллахан А., 1963; Шоттер Л.Х.,1978; Lessa S., Sebastia R. , 1984; Park T.I., 1996; Park J.I., 1996; Zhang H., Zhuang H., 2006; Park J.I., 2007; Yoo Won-Min, Park Sang-Hyeon, Kwag Dong-Rhyul, 2007),
- W - пластика (Mustarde,1963; Mulliken J.B., Hoopes J.E.,1975; Lin S.,2000; Fujiwara T., Maeda M., Kuwae K., Nishino K.,2006),

- Y-V - пластика (Hughes W.L., 1955; Kao Y., Lin C., Fang R., 1998; Li F., Ma L., 2008).

В основе Z-пластик лежит метод перемещения двух встречных треугольных кожных лоскутов подробно описанный и обоснованный А.А.Лимбергом (1963). Основой пластики встречными треугольными лоскутами по Лимбергу является выкраивание двух лоскутов треугольной формы с помощью трех равных по длине разрезов, чаще всего под углом 30°-90°, которые после отсепаровки взаимно перемещают. Данный метод предполагает использование симметричных и несимметричных встречных треугольных лоскутов.

Шоттер Л.Х. предложил свою модификацию – метод расходящихся треугольников для устранения эпикантуса. Первый дугообразный разрез проводят в вертикальном направлении несколько медиальнее носовой границы эпикантуса, второй – латеральнее его наружной границы. Верхние и нижние концы разрезов веерообразно расходятся. Третьим, косым, разрезом оба первые соединяются между собой так, что получают два треугольника, имеющие общую сторону. После отсепаровки обоих треугольных кожных лоскута до их основания оба эти лоскута кожи перемещают (один кверху, другой книзу) настолько, чтобы полностью устранить имевшееся ранее натяжение кожи в вертикальном направлении. На края разрезов накладывают швы, захватывая отчасти и подлежащие ткани. Имевшийся избыток кожи в горизонтальном направлении из-за расхождения треугольников так же устраняется. При значительной ширине складки эпикантуса производят добавочную эксцизию кожи для сужения лоскутов. Данная модификация позволяет более оптимально расположить разрезы по сравнению с другими методами перемежающихся треугольников, благодаря чему после данной операции остаются малозаметные рубцы.

Каллахан А. (1963) предложил модификацию Z - образной пластической операции, которая применялась при симметричном расположении эпикантальной складки относительно внутренней спайки.

В более сложных случаях, при ассиметричном расположении ЭС по отношению к внутренней спайке век для хирургического исправления дефекта используется выкраивание двух отдельных неравномерных кожных лоскута. Это положение – основной принцип операции по поводу устранения эпикантуса Спэта и Блэра.

Однако при данных операциях не всегда удается достичь оптимального косметического эффекта. Причиной неудовлетворительных результатов является невозможность точной дозированности хирургического вмешательства и грубое рубцевание.

В основе W – образной пластики лежит метод перемещения трех и более треугольных лоскутов, основанный Mustarde (1963) и его модификации, которые используются и в современной офтальмохирургии. Следует отметить, что при данной методике делается несколько зигзагообразных разрезов, напоминающих букву W, между которыми формируются треугольные кожные лоскуты. При перемещении отсепарованных треугольных кожных лоскутов относительно друг друга, кожная складка медиального угла расправляется и эпикантус устраняется. Недостатком этого метода является частое образование «ушек», которые в последующем требуют дополнительного проведения Z – пластики на концах вертикального закрытого разреза.

Y–V – эпикантопластика заключает в себе формирование разреза в виде буквы Y с перемещением кожи, иссечением ее избытков и с последующим наложением швов. В результате чего формируется послеоперационная рана в виде буквы V. Разновидностью Y–V пластики является метод, предложенный Вервеем.

Обособленно стоит операция по исправлению эпикантуса, предложенная Логиновым Г.Г. (1953), автор которой придерживался гипотезы о влиянии внутренней связки век на образование эпикантуса. Операция заключалась в следующем: кожные покровы рассекаются, отсепаровываются, выделяется внутренняя связка век. В поверхностных

слоях сухожилия внутренней связки век выкраивают неширокий лоскут, медиальный конец которого отсекают от костей носа; латеральный остается связанным с хрящами век. Надкостницу на боковой стороне носа разрезают на 2-3 параллельных полоски-мостики, концы которых остаются в связи с остальной надкостницей. Длина полосок 0,75-1 см, ширина 0,3 см. Полоски надкостницы отделяются от кости. Излишки кожи в краях раны иссекают, кожную рану наглухо зашивают. По данным автора после операции эпикантус исчезает, глазная щель расширяется. Однако необходимо отметить, что данный метод травматичен, требует обширного хирургического доступа и глубокого вмешательства в структуры внутреннего угла глаза (Courtiss E.H., Webster R.C., White M.F., 1974; Fuente del Campo A., 1984; 1997; Гурьянов А.С., 1988; Горбань И.М., Артеменко Н.И., Колгушкина Т.И., 1994; David L.M., 1995; Chen P., 1996; Белоусов А.Е., 1998; Груша О.В., Асламазова А.Э, 1998; Лебедева О.Ю., Фришберг И.А., 1998; Неробеев А., Катаев М., Малаховская В., 2000; Cho B., Lee K., 2002; Лантух В.В., 2005; Fujiwara T., Maeda M., Kuwae K., Nishino K., 2006).

Заслуживает внимания оригинальная операция по устранению эпикантуса, предложенная В.Н.Канюковым (1995). Преимуществом этой методики является дозированное щадящее иссечение кожной складки полулунной формы, повторяющей форму эпикантуса, без повреждения глубжележащих тканей (Иванова И.И., Канюков В.Н., 1994; 1995).

1.6. Этнический эпикантус при ориентальном разрезе глаз и методы его коррекции.

Данную группу составляет наиболее распространенный тип – этнический эпикантус, встречающийся у лиц монголоидной расы. Клинически он представляет собой прямой внутренний эпикантус. Согласно классификации Duke – Elder является пальпебральным типом ЭС – Epicanthus palpebralis. Данный тип эпикантуса является этнической особенностью и получил название «ориентального разреза глаз». Кроме

наличия эпикантальной складки, данная особенность, как правило, сочетается с особенностями строения верхнего века. Верхнее веко нависает над глазной щелью и создает впечатление «тяжелого» взгляда. Веко имеет вид одутловатого, а длина глазной щели визуально уменьшается за счет наличия эпикантальной складки, прикрывающей внутренний угол. Все это возникает в результате анатомически обусловленной особенности строения ориентального типа век. Волокна апоневроза леватора, в отличие от европейского типа века, не пронизывают круговую мышцу, а тянутся параллельно орбитальной перегородке и не крепятся к коже ресничного края верхнего века. Леватор берет свое начало у надкостницы верхней стенки орбиты впереди зрительного канала, затем делится на две части: латеральную и медиальную, охватывая слезную железу и прикрепляясь к медиальной стенке орбиты. Эта анатомическая особенность приводит к распространению орбитальной жировой клетчатки вплоть до верхнего края хряща, тем самым создавая в клиническом проявлении отсутствие пальпебральной складки и видимость «одутловатых» век (Fernandez L.R., 1960; Montagna W., Carlisle K., 1979; Flowers R.S., 1981; Marilyn C.J., 1986; Anderson R.L., 1989; Dresner S.C., 1989; Krause C.J., 1991; Wolfort F.G., Kanter W.R., 1994; Gilbert S.E., 1996; Катаев М.Г., 1998; Кононец О.А., 2001; Andy C.O. et al., 2008; Kakizaki H. et al., 2008).

Однако существует и другая точка зрения. Park, Song в 1997 году провели свои исследования строения верхнего века у азиатской группы населения и выявили, что орбитальная перегородка сливается с апоневрозом леватора над верхним краем хряща, а не под ним. Предапоневротические жировые отложения совместно с орбитальной перегородкой распространяются ниже слияния с апоневрозом. Такое растяжение перегородки позволяет жировой клетчатке распространяться вниз по поверхности хряща.

Стоит отметить, что у лиц с ориентальным разрезом глаз кроме особенности крепления апоневроза леватора и распространения жировой

клетчатки, объем подкожной, подмышечной и периорбитальной клетчатки выражен больше, чем у европейцев (Shen S., Kanagasuntheram R., Fong K.S., 2008).

Разработка методик одномоментной коррекции ориентального разреза глаз и хирургической тактики лечения велись с 50-х годов и продолжаются по настоящее время (Millard D.R., 1964; Putterman A., Urist M., 1976; Baker T.J. et al., 1977; Song R.Y., Song Y.G.,1985; Matsunaga R., 1985; Micamo K., 1986; Baek S., 1989; Bang Y.H., 1991; Watanabe K., 1993; Yoon K.S., 1993; Wolfort F. G., Kanter W.R., 1994; Lee J., Park W., Shin M., Song I., 1997; Ohmori K., 1998; Park J.I., 1999; Lee Y., Lee E., Park W., 2000; Yen M.T., Jordan D.R., Anderson R.L., 2002; Yoo Won-Min, Park Sang-Hyeon, Kwag Dong-Rhyul, 2007; Wu W., 2007; Oh Y.W., Seul C.H., Yoo W.M., 2007).

В 1954 году Sayoc предложил метод «тарзодермальной фиксации», при котором выполнялась фиксация кожи верхнего века к хрящу. Однако эстетический результат данного метода не отвечал требованиям пациентов, создавая достаточно грубую неестественную складку.

В 1977 году Фришберг модифицировал вышеописанный метод, изменив высоту разреза и наложение швов. Однако, и в этом случае оптимального результата добиться не удалось.

В последующем этот метод также модифицировали в 1997 году ряд зарубежных исследователей Song I., Lee G., Park W. описали укорочение орбитальной перегородки с последующей фиксацией ее к коже верхнего века через пучки круговой мышцы.

Отдельную группу составили методы «дермато - апоневротической» фиксации, основанные на фиксации кожи верхнего века к апоневрозу леватора. В данном случае сформированная складка века выглядит более естественно (Rees T.D., 1980).

Kanter и Wolfort (1994) описывают метод фиксирования дермы к эпитарзальным тканям вдоль верхнего края хряща швами с удалением излишней орбитальной клетчатки, одновременно с ее перемещением вверх.

По поводу излишка жировой клетчатки так же и необходимости ее резекции во время хирургического вмешательства высказывался Bang (1991).

Одним из широко применяемых для коррекции ориентального разреза глаз, является метод разработанный группой авторов Катаев М.Г.; Неробеев А.И.; Филатова И.А.; Кононец О.А. (2002). Он заключается в выполнении разреза с медиальной стороны выше внутренней связки, длиной около 7 мм, с последующей отсепаровкой кожно-мышечного слоя, выделением и иссечением соединительно - тканого тяжа и наложением швов. Причем стоит отметить, что швы накладывают с захватом кожи и глубжележащих соединительных тканей (медиальная связка, надкостница медиального края орбиты, тарзо - орбитальная фасция, апоневроз леватора). Авторы отмечают стойкий, удовлетворительный косметический результат и отсутствие грубого рубцевания за счет уменьшения количества разрезов.

Таким образом, для коррекции ориентального разреза глаз предложена комбинированная методика, направленная на устранение эпикантуса и формирование пальпебральной складки верхнего века. Данная методика позволяет радикально изменить форму глазной щели.

Однако, далеко не все пациенты этой группы психологически готовы к такому радикальному изменению своей внешности. Некоторые пациенты настроены только на коррекцию внутреннего угла глазной щели (Marek D., Chung C., Takabe K., 2006).

1.7. Обратный внутренний эпикантус и методы его коррекции.

Обратный внутренний эпикантус, является наследственной врожденной патологией, которая, как правило, сочетается с блефароптозом, блефарофимозом и другой офтальмопатологией. Это сложная наследственная патология получила название пальпебральный синдром. Согласно классификации Duke – Elder представляет собой внутренний тип ЭС - Epicanthus inversus. Наличие целого комплекса изменений при этой патологии приводят к резкому сужению глазной щели, которая в свою

очередь может привести к расстройствам зрительных функций (амблиопии), а так же является выраженным косметическим дефектом (Temple I.K., Baraitser M., 1989; Cunnif C., Curtis M., Hassed S., Hoyme H., 1998; Mateos A., Ginarte M., Carracedo A., Toribio J., 2007; Tzschach A., Kelbova C., 2008).

Для пальпебрального синдрома характерны гистологические особенности: кожа достаточно плотная, гладкая с отсутствием или сглаженностью верхней пальпебральной складки. Подкожная соединительная ткань пронизана большим количеством разнонаправленных волокон. А леватор отличается утолщением и замещением мышечных волокон соединительной тканью, при этом снижаются его функции (Катаев М.Г., Филатова И.А., Демир Д.Д., 1995).

Естественно, что данная группа пациентов является наиболее сложной и обращается за офтальмологической помощью в раннем детском возрасте. Мнения по поводу тактики ведения данной группы пациентов у разных авторов различны (Hughes W.L., 1955; Kohn R., Romano Paul E., 1971; Johnson C.C. , 1978; Beaconsfield M., 1991; Amati P., Chomel J.C., 1995; Stromme P., Sandboe F., 1996; Choi Ki-Hwan, Kyung Sungeun, Oh Sei Yeul, 2006; Катаев М.Г., 1993; 1995; 2000; 2006; Taylor A., Strike P., 2007; Yeste D.,Carrascosa A., 2007; Allen C.E., Rubin P.A., 2008).

Резкое сужение (фимоз) глазной щели представляет собой не только серьезную косметическую проблему, но и создает существенные трудности медицинского характера: невозможность установить блефаростат при обследовании и лечении, трудности при диагностике и лечении косоглазия и т.д. Например, при этой патологии возможно неправильное определение угла девиации, что в последующем может привести к гиперкоррекции или недокоррекции при хирургическом лечения косоглазия. Каллахан А. (1963) описывал: «Наличие эпикантуса и большого расстояния между обоими внутренними углами – синдром, который иногда вводит в заблуждение родителей, считающих, что у ребенка имеется сходящееся косоглазие». И разработка правильного плана к хирургическому лечению таких пациентов

остается актуальной. В связи с этим при данной патологии первоочередной задачей является радикальное хирургическое лечение, направленное на расширение, удлинение глазной щели и устранение деформации внутреннего угла глаза, то есть внутреннего обратного эпикантуса. Необходимость в этом возникает в раннем детском возрасте (Dowson E.L., Hardy T.G., Collin J.R., Lee J.P., 2003).

Наиболее радикальный метод хирургической коррекции пальпебрального синдрома описан в пособии для врачей Катаевым М.Г. и Филатовой И.А. (2000), которые предложили одномоментный метод, включающий коррекцию обратного внутреннего эпикантуса и устранение блефароптоза методом укорочения (резекции) леватора. Оптимальным возрастом для хирургического лечения авторы считают 5 лет.

Операция включает коррекцию эпикантуса методом модифицированной Y-V-пластики. При этом оттягивают эпикантальную складку и выполняют разрез кожи вокруг внутреннего угла в 2 мм от его края, нижний разрез не доходит до слезной точки на 1-2 мм. Верхнюю же часть разреза продлевают по линии предполагаемой складки. Медиальнее разрез выполняют в виде буквы Y по направлению к переносице. Мягкие ткани в веко-носовой ямке, в состав которых так же входит плотный сухожильный тяж - иссекают. По мнению автора, именно этот тяж является основой образования эпикантальной складки в данном случае, составляя каркас, простираясь от тарзальной пластинки нижнего века вверх и медиально к орбитальному краю. При исправлении птоза применяют операции на леваторе (рефиксация мышцы, обычная резекция, резекция леватора с перемещением через связку Уитналла).

Таким образом, эта технология позволяет одномоментно устранить эпикантус, удлинить и расширить глазную щель. При этом предшествующие менее радикальные вмешательства в области внутреннего угла глаза, могут осложнить ход операции и привести к ухудшению исхода оперативного лечения.

1.8. Типичные осложнения эпикантопластики.

После эпикантопластики могут иметь место осложнения как в раннем послеоперационном периоде, так и в отдаленных сроках.

Наиболее частым осложнением раннего послеоперационного периода является поверхностная гематома, которая возникает вследствие кровотечения, и скопления крови под кожей. Для поверхностной гематомы характерен отек и напряжение тканей, «синюшность» кожи. Следует отметить, что незначительное кровоизлияние может самостоятельно рассосаться без неблагоприятных последствий. Однако при более обширных кровоизлияниях возможно нагноение гематомы и последующее образование неблагоприятного рубца (Goldberg R.A., Marmor M., Shorr N., Chistenbury J., 1990; Cristopher C.T., Jeffrey J.W., Lisman R.D., 2006).

В раннем послеоперационном периоде иногда наблюдается нагноение раны, которое проявляется в болезненности, гиперемии, инфильтрации кожи в послеоперационной области.

Слезотечение может возникать после эпикантопластики в раннем послеоперационном периоде. Однако оно, как правило, бывает кратковременным и купируется самостоятельно.

Острый конъюнктивит может развиться на фоне сниженного местного иммунитета, присоединения вторичной инфекции, нарушения оттока слезной жидкости, гиповитаминоза, раздражения конъюнктивы пылью, дымом, химическими примесями окружающего воздуха, или как проявление аллергической реакции на местное применение лекарственных препаратов в послеоперационном периоде.

Среди осложнений позднего послеоперационного периода наиболее часто встречаются гипертрофические рубцы.

Гипертофические рубцы могут формироваться под влиянием сложного комплекса общих и местных факторов. Из общих факторов ведущую роль играют наследственная предрасположенность, наличие системных заболеваний соединительной ткани и гормональный дисбаланс.

Предрасполагающим местным фактором является сложный рельеф внутреннего угла глаза. Избыточное натяжение тканей после их иссечения является основной причиной неблагоприятного рубцевания. Гипертрофические рубцы имеют вид плотных тяжей красного цвета, стягивающих ткани в виде кожных «складок» и образующие послеоперационную рубцовую деформацию внутреннего угла глаза – рубцовый эпикантус. Следует отметить, что гипертрофические рубцы в области внутренних углов глаз или вблизи основания носа являются одним из самых грозных и сложно корректируемых осложнений эпикантопластики. Они могут возникать уже через 2 недели после операции (Weng C., Noordhoff M.S., 1992; Mc Curdi J., 1994; Wolford F.G., Kanter W.R.,1994; Белоусов А.Е., 2006; Woffles Wu, 2007; Davison S.P., Sobanko J.F., Clemens M.W., 2010).

Частичный выворот нижнего века у медиального угла возможен при излишнем иссечении кожи при эпикантопластике.

Образование депигментированного послеоперационного рубца характерного для лиц имеющих ориентальный разрез глаз.

Недокоррекция является распространенным осложнением при эпикантопластике. Связана она с неадекватным выбором метода хирургического лечения и сроков его проведения. В последующем необходимо только повторное хирургическое вмешательство (Сибилева К.Ф., 1970; 2000; Ефимов Е.А.,1976; Castanares S., 1978; Bartley G.B., Lowry J.C., 1991; Flowers R.S., 1991; 1993; Goldberg R.A., Markowitz B., 1992; Enzer Y.R., Shorr N., 1994; Carraway J.M., Miller J.R., Lewis B.K., 1995; Camirand A., Doucet J., Harris J., 1997; Борисова О.С., 2000; Лантух В.В., 2000).

1.9. Резюме

Таким образом, многообразные методы эпикантопластики достаточно травматичны, не всегда эффективны, не учитывают анатомических особенностей лица и глаз. Часто встречающимися осложнениями являются грубые рубцевания внутренних углов глаз и надпереносья, рецидивы, либо длительный послеоперационный реабилитационный период.

Многообразие методик эпикантопластики и высокий риск развития послеоперационных осложнений в значительной степени объясняется недостаточной изученностью этиопатогенеза эпикантальной складки, недостаточными знаниями о ее структуре, динамике возрастных изменений, а более глубокое их изучение позволит выбрать оптимальную методику оперативного вмешательства и провести его в наиболее оптимальные сроки, при этом избежать осложнений, и получить наиболее благоприятный эстетический результат (Колен А.А.,1950; 1959; Зайкова М.В., 1955; Васильева С.Ф., Артемов А.В., 1987; Милюдин Е.С., 1994; 1995; Неробеев А.И.,1997; Добрякова О.Б., Братко Г.В., 1998; Кононец О.А., 2001; Грищенко С.В., 2006).

Глава 2. МАТЕРИАЛ И МЕТОДЫ СОБСТВЕННЫХ ИССЛЕДОВАНИЙ

2.1. Общая характеристика работы

Работа носила клинико - морфологический характер, при этом клинические и морфологические исследования велись параллельно. Клинический раздел включал отбор пациентов с прямым внутренним (патологическим и физиологическим) и обратным внутренним типами эпикантуса, обследование и подготовку к хирургическому лечению пациентов от 6 месяцев до 65 лет с последующим выполнением эпикантопластики по методу В.Н.Канюкова (1995). В послеоперационном периоде проводили оценку эффективности методики, предложенной хирургической коррекции.

Морфологический раздел работы включал изучение с помощью гистологических, гистохимических и морфометрических методик неизмененной кожи внутреннего угла глаза и кожи эпикантальной складки.

Основную группу исследования составил интраоперационно полученный материал иссеченной эпикантальной складки, а так же кожа эпикантальной складки, полученная от трупов людей.

Контрольную группу исследования составил материал неизмененной кожи внутреннего угла глазной щели, взятой у трупов людей с европейской и азиатской внешностью, аналогичных возрастов без признаков химических, термических и травматических повреждений в области лица и не подвергшихся воздействию токсических веществ.

В эпидермисе оценивали количественное и качественное состояние эпителиальных рядов, выраженность пролиферативных, атрофических процессов. В дерме изучался качественный мукополисахаридный состав, количественное содержание придатков, состояние микроциркуляторного русла.

Полученные данные основной и контрольной группы подвергались анализу и сравнению.

2.2. Клиническая часть исследования

В Оренбургском филиале «МНТК «Микрохирургия глаза» им. акад. С.Н.Федорова» Росмедтехнологии» в соответствии с поставленными в настоящей работе задачами был обследован 61 пациент, из числа которых прооперировано 42 пациента в связи с тем, что у ряда пациентов имелись противопоказания к выполнению хирургического вмешательства. Возраст пациентов составил 6 месяцев - 65 лет. Все пациенты были разделены на 4 возрастные группы. Распределение пациентов по группам отображено в таблице №1.

Таблица № 1.

Распределение пациентов с эпикантусом в возрастных группах.

Группы	I			II	III	IV	Всего
Возраст	6 мес - 1 год 11 мес.	2 - 5 лет	6 - 10 лет	11 - 18 лет	19 - 35 лет	36 - 65 лет	
Количество пациентов	1	12	12	8	18	10	61

Для распределения по клинической форме эпикантуса использовали следующую классификацию:

I. Прямой внутренний эпикантус:
   1. патологический:
      a. изолированный;
      b. сочетанный с другой патологией век.
   2. физиологический – этнический при ориентальном разрезе глаз.

II. Обратный внутренний эпикантус (всегда является патологическим и сочетается с другой врожденной патологией век).

При первичном обращении выполняли ряд стандартных исследований для подготовки пациентов к хирургическому лечению.

Предоперационное обследование пациентов включало:

1. Рефрактокератометрию;
2. Визометрию;

3. Биометрию;
4. Периметрию;
5. Тонометрию (по показаниям);
6. Измерение длины и ширины глазной щели;
7. Измерение толщины и ширины эпикантальной складки;
8. Оценивали симметричность эпикантальных складок.

Рефрактокератометрию выполняли до и после хирургического лечения на аппарате Auto Refkeratometer RC – 5000 фирмы Tomey с последующей проверкой остроты зрения с помощью таблиц Снеллена – Сивцева и набора линз.

Биометрия предполагала измерение переднее – заднего размера глазного яблока, а так же А-сканирование, которые выполняли с помощью измерительной системы OcuScan ™ RxP фирмы Alcon.

Периметрия предполагала исследование поля зрения на белый цвет на аппарате ПРП-60-У.

Тонометрию выполняли всем пациентам после 40 лет и по показаниям в более молодом возрасте с помощью компьютеризированного неконтактного тонометра СТ – 80 или тонометра Маклакова.

Важным этапом в обследовании являлась оценка симметричности и получение параметров глазной щели и эпикантальной складки. Измерения размеров глазной щели проводили с помощью линейки или штангенс – циркуля, а размеров эпикантальной складки с помощью циркуля – измерителя изогнутого. Причем толщина эпикантальной складки оценивалась при помещении кожной складки между браншами циркуля без компрессии, а для определения ширины бранши циркуля кончиком устанавливали у основания переносицы и по дистальному краю эпикантальной складки.

После получения объективных данных проводили осмотр век и биомикроскопию глазного яблока. Всех пациентов фотографировали.

Все полученные данные вносили в разработанную карту для подготовки к операции и послеоперационного наблюдения пациентов с эпикантусом (Табл. №2).

Стоит отметить, что все пациенты предъявляли жалобы на наличие кожной складки у внутреннего угла глаза. Все пациенты выражали желание подвергнуть коррекции только внутренний угол глазной щели для формирования более красивой формы глаза.

После осмотра, получения объективных данных по состоянию глазного яблока и метрических параметров глазной щели, эпикантальной складки, а так же осмотра терапевта и анестезиолога с оценкой соматического состояния, выполняли эпикантопластику.

Абсолютным противопоказанием к выполнению хирургического лечения явилось наличие психических заболеваний, декомпенсации хронических соматических заболеваний, а так же системных болезней соединительной ткани.

Для хирургической коррекции эпикантуса в Оренбургском филиале применяется щадящая эпикантопластика, разработанная в 1995 году профессором В.Н.Канюковым.

Основные этапы хирургического устранения эпикантуса по В.Н.Канюкову отражены на схеме №1.

После стандартной обработки операционного поля, выполняли разметку: с помощью пинцета для локализации эпикантуса, наносили «точечные» метки вдоль основания эпикантальной складки по всей ее длине. После чего с помощью лезвия выполняли насечки по разметке. В дальнейшем с помощью пинцета и ножниц, поддерживая кожный лоскут, его аккуратно отсепаровывали, без повреждения подлежащих тканей и внутренней связки век. Разрез направлялся от брови к нижнему краю орбиты по основанию складки с медиальной и латеральной ее стороны.

Таблица № 2.

Карта ведения пациентов с эпикантусом

ФИО_____
№ амб. карты _____
Адрес_____
Тел._____
№ ист. болезни _____ Дата рождения_____
Общие заболевания_____
Анамнез _____
Перенесенные глазные операции _____
Жалобы _____
Первичный осмотр
Дата:_____

Размеры эпикантальной складки:

	OD	OS
Ширина	_____	_____
Толщина	_____	_____

Вид эпикантальной складки:_____
Наличие сопутствующей офтальмопатологии: _____

Кератометрия:
OD K 1=___ K 2=___
OS K 1=___ K 2=___

VIS:
OD _____ Sph _____ Cyl _____ Ax _____ = __
OS _____ Sph _____ Cyl _____ Ax _____ = __

ВГД:
OD= ___ мм рт ст
OS=____ мм рт ст

Эхобиометрия:

OD		OS
_____	п/к	_____
_____	хрусталик	_____
_____	длина глаза	_____

Поле зрения:

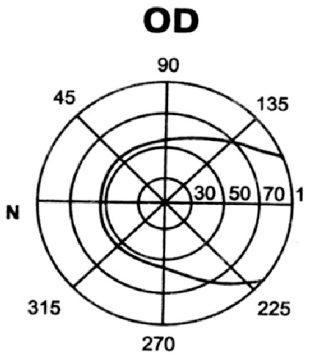

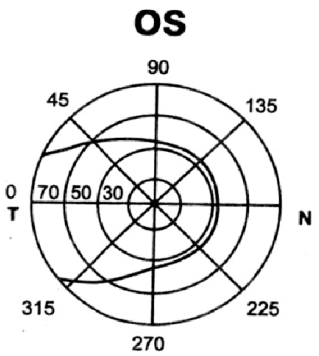

ДИАГНОЗ_____

Операция OD_____
Дата операции: _____

Операция OS_____
Дата операции: _____
Хирург_____
Ассистент_____
Анестезия_____
Назначения_____

Послеоперационная рана на первые сутки:

1. гиперемия 0 1 2 3 4;
2. отек п/операц раны 0 1 2 3 4;
3. состоятельность швов да нет;
4. отделяемое да нет.
5.вид отделяемого:
6.субъективная оценка пациента 1 2 3 4 5
Осложнения и лечение _____

Выписан на 1 2 3 4 5 сутки

Контроль через:

1 месяц. Дата:_____ OD OS OU

Состояние п/операционного рубца:
Гиперемия да нет
Выраженность рубца 0 1 2 3 4
Недокоррекция 0 1 2 3 4
Субъективная оценка пациента 1 2 3 4 5

3 месяца. Дата:____ OD OS OU

Состояние п/операционного рубца:
Гиперемия да нет
Выраженность рубца 0 1 2 3 4
Недокоррекция 0 1 2 3 4
Субъективная оценка пациента 1 2 3 4 5

6 месяцев. Дата:____ OD OS OU

Состояние п/операционного рубца:
Гиперемия да нет
Выраженность рубца 0 1 2 3 4
Недокоррекция 0 1 2 3 4
Субъективная оценка пациента 1 2 3 4 5

1 год. Дата:____ OD OS OU

Состояние п/операционного рубца:
Выраженность рубца 0 1 2 3 4
Недокоррекция 0 1 2 3 4
Субъективная оценка пациента 1 2 3 4 5
Необходимость выполнения дополнительного хирургического вмешательства: да нет
Дополнительное хирургическое вмешательство (при его необходимости указать вид):
_____

Примечание:

Гиперемия (в мм):
0 – отсутствует;
1 степень – 1 – 2 мм;
2 степень – 2 – 3 мм;
3 степень – 3 – 4 мм;
4 степень – 4 – 5 мм и более.

Отек послеоперационного рубца:
0 – отек отсутствует;
1 степень – незначительный локальный отек в зоне полеоперационной раны, распространяющийся не более чем на 3-4 мм;
2 степень – отек, распространяющийся на 5-6 мм;
3 степень – распространенный отек мягких тканей внутреннего угла глазной щели, не захватывающий веки;
4 степень – распространенный отек мягких тканей внутреннего угла глазной щели и век.

Субъективная оценка пациента:
1 – пациент совершенно не удовлетворен полученным косметическим результатом, считает, что хирургическое вмешательство только усугубило его внешний вид;
2 – пациент не получил ожидаемого результата изменения внешности, однако считает, что хирургическое вмешательство не повредило его состоянию;
3 – результат от вмешательства пациент оценивает, как удовлетворительный;
4 – пациент оценивает результат, как хороший;
5 – пациент полностью удовлетворен полученным косметическим результатом и оценивает его, как отличный.

Выраженность рубца:
0 – рубец не возвышается над поверхностью окружающей кожи;
1степень – рубец возвышается на 1 – 2 мм;
2 степень – рубец возвышается на 2 – 3 мм;
3 степень – рубец возвышается на 3 – 5 мм;
4 степень – рубец возвышается на 6 мм и более.

Недокоррекция:
0 – дефект устранен полностью;
1 степень – незначительное количество кожи в виде небольшой складки (1-2 мм) у внутреннего угла глаза;
2 степень – ширина эпикантальной складки 2 – 3 мм;
3 степень – остатки кожной складки доходят до слезного мясца;
4 степень – остатки кожной складки прикрывают слезное мясцо на 1 - 2 мм.

Затем проводили диатермокоагуляцию поврежденных сосудов. Далее с помощью пинцета для сведения краев раны (патент на полезную модель № 88528 от 20.11.2009г), сопоставляли края кожной раны и накладывали узловые швы моноволокном 8,0 с шагом в 2 мм. Количество швов зависело от длины разреза. Затем на рану наносили раствор бриллиантовой зелени и накладывали асептическую повязку.

Осмотр пациентов проводили на первые сутки после операции с оценкой состояния послеоперационной раны. При биомикроскопии оценивали состоятельность швов, адаптацию краев раны, количество и вид отделяемого, ширину гиперемии вокруг рубца в мм с помощью линейки, а так же выполняли опрос пациента с оценкой субъективной удовлетворенности от полученного результата.

Соответствующие обследования проводили и на сроке наблюдения 1,3,6 месяцев и 1 год после операции. Все данные заносили в карту ведения пациентов с эпикантусом.

Схема №1.

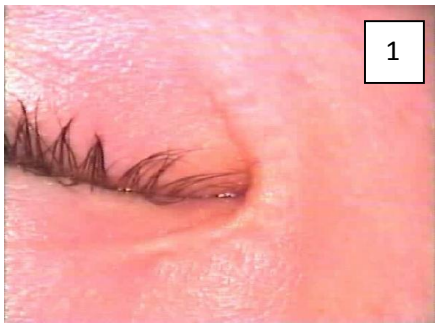

разметка разреза

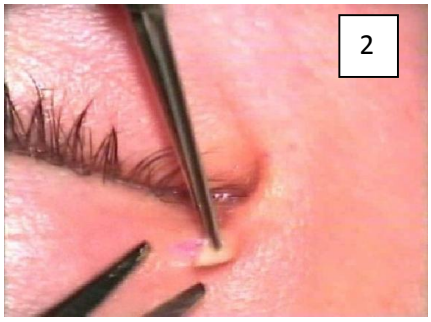

иссечение кожного лоскута

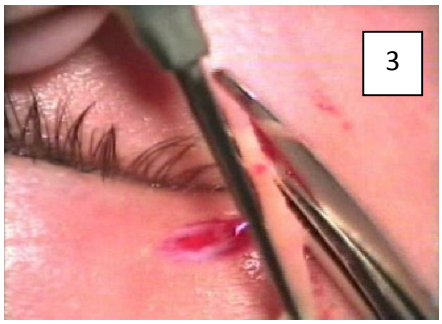

иссечение кожного лоскута

вид раны

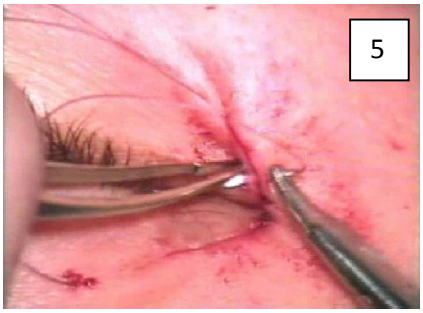

наложение швов

обработка раны раствором бриллиантовой зелени

РОССИЙСКАЯ ФЕДЕРАЦИЯ

ПАТЕНТ

НА ПОЛЕЗНУЮ МОДЕЛЬ

№ 88528

ПИНЦЕТ ДЛЯ СВЕДЕНИЯ КРАЕВ РАНЫ ПРИ ЭПИКАНТОПЛАСТИКЕ

Патентообладатель(ли): ***Канюков Владимир Николаевич (RU)***

Автор(ы): ***Канюков Владимир Николаевич (RU), Корнеева Екатерина Антоновна (RU)***

Заявка № **2009130797**

Приоритет полезной модели **11 августа 2009 г.**

Зарегистрировано в Государственном реестре полезных моделей Российской Федерации ***20 ноября 2009 г.***

Срок действия патента истекает **11 августа 2019 г.**

Руководитель Федеральной службы по интеллектуальной собственности, патентам и товарным знакам

Б.П. Симонов

2.3 Морфологическая часть исследования

Основную группу исследования составил интраоперационно полученный материал эпикантальной складки от 42 пациентов (84 кусочка), распределенный по возрастам (Табл. №3).

В связи с тем, что в старшей возрастной группе (от 36 до 65 лет) обращаемость пациентов с целью проведения эпикантопластики была невысокая, дополнительный забор материала для исследования проводили у трупов людей с выраженной эпикантальной складкой. Делали это в соответствии с п.50 Приказа Минздравсоцразвития №346 н от 12 мая 2010г «Об утверждении Порядка организации и производства судебно – медицинских экспертиз в государственных судебно-экспертных учреждениях Российской Федерации»: «… Изъятие и заготовка органов и (или) тканей человека для целей трансплантации, а также для клинических, научных и учебно-методических целей осуществляется в соответствии с действующим законодательством Российской Федерации…». Всего было для исследования отобрано 25 кусочков кожи эпикантусов от трупов умерших людей в возрасте от 36 до 65 лет (Табл. №3).

Таблица № 3.

Распределение материала основной группы исследования по возрасту.

Группы	I			II	III	IV	Всего
Возраст	6 мес - 1 год11 мес	2 - 5 лет	6 - 10 лет	11 - 18 лет	19 - 35 лет	36 - 65 лет	
Кол-во мате-риала, шт	2	24	24	16	16	27	109

Контрольную группу составил материал, полученный от 35 трупов людей в возрасте от 6 месяцев до 65 лет с европейской внешностью. Забор материала проводили в соответствии с п.50 Приказа Минздравсоцразвития №346н от 12 мая 2010г «Об утверждении Порядка организации и производства судебно – медицинских экспертиз в государственных судебно-экспертных учреждениях Российской Федерации»: «… Изъятие и заготовка органов и (или) тканей человека для целей трансплантации, а также для

клинических, научных и учебно-методических целей осуществляется в соответствии с действующим законодательством Российской Федерации…».

При осмотре зоны внутреннего угла глазной щели патологических изменений выявлено не было. Во всех случаях кожный покров исследуемой зоны имел равномерный цвет, гладкую поверхность, отсутствовали новообразования и рубцовые изменения. Забор материала для исследования в контрольной группе проводили у внутреннего угла глазной щели. При этом иссекался кусочек кожи длиной 7-10 мм и шириной 4-6 мм в соответствии со схемой №1. Распределение материала по возрастным группам приведено в таблице № 4.

Фиксация материала для исследования осуществлялась с учетом проводимых гистологических, гистохимических методик. Для гистологического исследования материал фиксировали в 10% растворе нейтрального формалина при pH 7,4. Для гистохимического исследования фиксация проводилась в жидкости Карнуа.

Таблица №4.

Распределение материала контрольной группы исследования по возрасту.

Группы	I	II	III	IV	Всего
Возраст	6 мес – 10 лет	11 – 18 лет	19 – 35 лет	36 – 65 лет	
Количество материала, шт	6	24	20	20	70

Готовились серийные парафиновые срезы в количестве до 10 штук, которые окрашивали гематоксилином и эозином. Коллагеновые волокна пикрофуксином по Ван Гизон, эластические волокна резорцином по Вейгерту. Гликаны и нейтральные мукополисахариды определяли с помощью реактива Шиффа по Хочкису-Мак-Мануссу с дополнительной окраской ядер гематоксилином Майера. Для выявления гликогена применялась обработка срезов раствором амилазы. С целью выявления кислых мукополисахаридов и их дифференцировки, применялись растворы

альцианового синего при значениях pH 2,5 и pH 1,0 с учетом того, что при значении pH 2,5 окрашиваются преимущественно слабокислые сульфатированные мукополисахариды (гиалуроновая кислота и сиалогликопротеины), а при pH 1,0 окрашиваются высокосульфатированные сильнокислые мукополисахириды. Для исследования использовались реактивы фирмы Bio Optica Milano s.p.a., с приложенной фирмой, технической спецификацией. Тучные клетки определялись коричневым основным по Шубичу М.Г. (1958).

Вся гистологическая обработка материала проводилась в лаборатории ЦПАО ООКБ №2 г. Оренбурга под руководством профессора Г.И.Корнеева.

В гистологических препаратах, окрашенных гематоксилином и эозином во всех случаях на стандартном поле окуляра (микроскоп ZEISS, Об.10; Ок.10), подсчитывалось количество придатков кожи. Окуляр – микрометром МОВ – 1 – 1,5 измерялась толщина эпидермиса. Подсчитывалось число эпителиальных рядов.

Полученные результаты исследования гистоструктуры кожи эпикантуса и неизмененной кожи внутреннего угла глазной щели в различных возрастных группах анализировались и сравнивались.

Глава 3. РЕЗУЛЬТАТЫ КЛИНИЧЕСКОГО ИССЛЕДОВАНИЯ

Вся клиническая группа состояла из 61 пациента. Односторонний эпикантус наблюдался в 3 случаях, в 58 случаях он был двухсторонним. С прямым типом эпикантальной складки наблюдались 46 пациентов, а с обратным – 15 пациентов.

Прямой внутренний физиологический эпикантус встречался в 34 случаях, прямой внутренний патологический изолированный – в 10 случаях; прямой внутренний патологический, сочетанный с другой патологией век - в 2 случаях; и обратный внутренний эпикантус – в 15 случаях.

Все пациенты были разделены на 4 возрастные группы:

I – дети до 10 лет;

II – подростки 11 – 18 лет;

III – молодые люди в возрасте 19 – 35 лет;

IV – зрелые люди в возрасте 36 – 65 лет.

3.1 Клиническая характеристика пациентов в детском возрасте от 6 месяцев до 10 лет

В этой возрастной группе под нашим наблюдением находилось 25 пациентов с двухсторонним эпикантусом.

В свою очередь для более детального изучения, учитывая активный рост глазного яблока и его придаточного аппарата, дети I возрастной группы были распределены на три подгруппы:

I – дети грудного возраста 6 месяцев – 1 год 11 мес.;

II – дети дошкольного возраста 2 – 5 лет;

III – дети школьного возраста 6 – 10 лет.

В зависимости от клинической формы эпикантуса все пациенты были распределены на 4 группы:

- прямой внутренний физиологический (этнический) эпикантус – 9 пациентов (Рис.2);

- прямой внутренний патологический изолированный эпикантус – не встречалось;

- прямой внутренний патологический эпикантус, сочетанный с другой патологией век – 2 пациента (Рис.1);

- обратный внутренний эпикантус при пальпебральном синдроме – 14 пациентов (Рис.3).

При первичном обращении жалобы предъявляли родители детей. Преобладали жалобы на косметический дефект, который проявлялся наличием деформации внутреннего угла глаза в виде эпикантуса, который, как правило, сочетался с другой патологией придаточного аппарата глаза. Однако родители воздерживались от обширного комбинированного хирургического лечения, опасаясь неблагоприятного косметического исхода, и настаивали на выполнении поэтапной коррекции изменений в области глазной щели.

При рефрактокератометрии и определении остроты зрения были установлены аметропии различной степени выраженности, которые в последующем в плановом порядке подвергались стандартным методам коррекции.

Биометрические показатели глазного яблока колебались в пределах возрастной нормы. А – сканирование дополнительных сигналов не выявило.

Выполнение периметрии было затруднено в связи с возрастом пациентов.

Тонометрия в данной возрастной группе не проводилась, учитывая отсутствие показаний к этой манипуляции.

При осмотре оценивали область верхнего и нижнего века с последующим измерением длины и ширины глазной щели.

Проводили осмотр зоны медиального угла. При макроскопической оценке состояния внутреннего угла глаза обращали внимание на цвет кожного покрова, наличие новообразований и рубцовых изменений. Во всех

Рис.1.

Пациентка К.,2 года.

Диагноз: OU прямой внутренний патологический эпикантус, сочетанный с заворотом нижнего века.

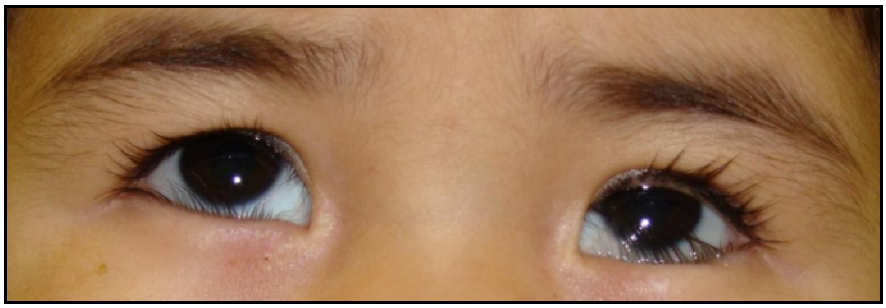

Рис.2.

Пациентка М.,7 лет.

Диагноз: OU прямой внутренний физиологический (этнический) эпикантус, сложный гиперметропический астигматизм, содружественное сходящееся неаккомодационное монолатеральное постоянное косоглазие. OD частичная атрофия зрительного нерва.

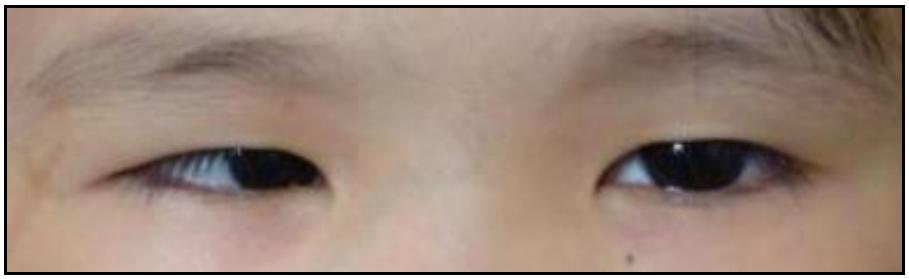

Рис.3.

Пациентка У.,6 лет.

Диагноз: Пальпебральный синдром OU: внутренний обратный эпикантус, блефароптоз, блефарофимоз; простой гиперметропический астигматизм, амблиопия слабой степени.

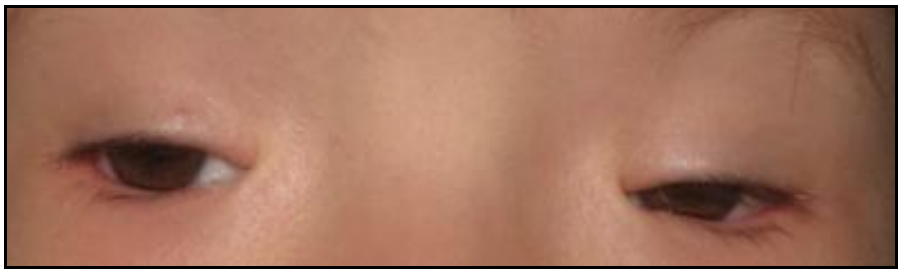

наблюдениях кожа имела гладкую, ровную поверхность, хороший тургор и эластичность, бледно розового цвета, отсутствовали объемные образования и пигментные пятна.

Оценивали положение и симметричность эпикантальных складок и выполняли измерение их толщины и ширины, которые составляли: 2±1 мм и 4±2 мм соответственно. Эпикантальные складки во всех случаях были симметричны.

Метрические показатели эпикантальной складки и размеры глазной щели в сравнении с нормой по Ковалевскому Е.И. (1978) отражены в таблице №5.

Таблица №5.

Параметры глазной щели в норме и при эпикантусе у детей в I возрастной группе.

Возраст пациентов	Размер эпикантальной складки, мм		Длина глазной щели, мм		Ширина глазной щели, мм	
	толщина	ширина	эпикантус	норма	эпикантус	норма
6мес-1год 11 мес	2±1	3 ± 4	16±3	20± 1	6,5±1	7±0,5
2-5 лет	2±1	4 ± 2	19±3	21±2	7±1	8±0,5
6-10 лет	2±0,5	4 ± 2	19±4	22±2,5	8±1	8±1

Как видно из таблицы, размеры глазной щели и эпикантальной складки у детей изменяются до 10 лет неравномерно. Наиболее активное увеличение параметров происходит в первые 2 года жизни. Следует отметить, что у пациентов с эпикантальной складкой длина глазной щели значительно меньше относительно контрольной группы детей, а ширина глазной щели отличалась незначительно.

После предоперационной подготовки проводилась стандартная операция щадящей эпикантопластики по В.Н. Канюкову (Рис. 4а, 4б, 4в). Ранний послеоперационный период у всех пациентов протекал без осложнений.

При осмотре на первые сутки после операции определялась незначительная гиперемия (по шкале она составила 2 степень), отек послеоперационной зоны в большинстве случаев составил по шкале 2 степень, края раны были адаптированы, швы состоятельны, отделяемое, как правило, отсутствовало, в некоторых случаях определялось незначительное количество сукровичного отделяемого. Субъективная оценка родителей на первые сутки после операции составила 3-4 балла. Пациенты выписывались на амбулаторное долечивание на вторые сутки после операции. Рана заживала первичным натяжением с образованием нежного рубчика. Швы снимали в среднем через 10-14 дней.

При контрольном осмотре через месяц гиперемия вокруг послеоперационного рубца отсутствовала, выраженность рубца составила по шкале 1-2 степень. Деформация внутреннего угла глаза устранена полностью. Субъективная оценка родителей составила в среднем 3-4 балла.

При контрольном осмотре через 3 и 6 месяцев динамика была незначительной, гиперемия отсутствовала, рубец уплощался и по шкале был 1 степени. Субъективная оценка составила 3-4 балла.

При осмотре и опросе пациентов в отдаленном периоде через год после операции в зоне внутреннего угла глазной щели эпикантальная складка отсутствовала, визуализировался нежный рубчик, не отличающийся по цвету и не возвышающийся над окружающими тканями. Длина глазной щели в среднем увеличилась на 2-4 мм. Однако все пациенты с обратным типом эпикантуса нуждались в дополнительной хирургической коррекции сопутствующей патологии век: устранение блефароптоза и блефарофимоза.

Таким образом, в данной возрастной группе наиболее часто пациенты обращались с обратным внутренним эпикантусом, который у всех сочетался с блефароптозом и блефарофимозом.

Рис.4а.

Пациентка У.,6 лет (до операции).

Диагноз: OU обратный внутренний эпикантус, блефароптоз, блефарофимоз, простой гиперметропический астигматизм, амблиопия слабой степени.

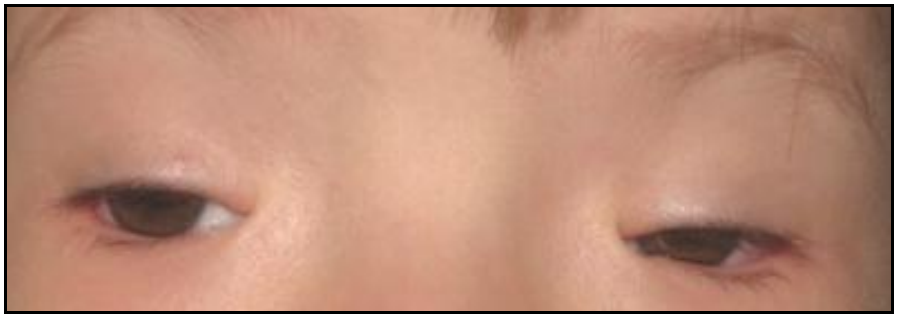

Рис.4б.

Пациентка У.,6лет (1 сутки после операции).

Длина глазной щели увеличилась на 2 мм. Деформация внутреннего угла устранена.

Рис.4в.

Пациентка У.,6лет (6 месяцев после операции).

Длина глазной щели увеличилась на 3 мм. Деформация внутреннего угла устранена полностью.

Учитывая желание родителей исправить деформацию только внутреннего угла глазной щели, выполнялась щадящая эпикантопластика. Однако данная методика при этой сочетанной патологии была малоэффективна (Рис 4а,4в).

В группе пациентов с этническим эпикантусом применение щадящей эпикантопластики по В.Н.Канюкову позволило получить косметический результат, который полностью удовлетворял родителей пациентов.

Патологический эпикантус во всех случаях сочетался с заворотом нижнего века, и явился самым редким по обращаемости в данной возрастной группе. При выполнении щадящей эпикантопластики по В.Н.Канюкову в этих случаях был достигнут оптимальный косметический результат.

3.2 Клиническая характеристика пациентов в подростковом возрасте от 11 до 18 лет

В данной возрастной группе под нашим наблюдением находилось 8 пациентов, 7 из которых имели двухсторонний эпикантус, а 1 - односторонний.

Среди пациентов этой возрастной группы распределение по типам было следующим:

- прямой внутренний физиологический (этнический) эпикантус – 5 пациентов;
- прямой внутренний патологический изолированный эпикантус – 2 пациента;
- прямой внутренний патологический эпикантус, сочетанный с другой патологией век – не встречались;
- обратный внутренний эпикантус при пальпебральном синдроме – 1 пациент.

При рефрактокератометрии и определении остроты зрения были установлены аномалии рефракции различной степени выраженности, которые в последующем подвергались стандартным методам коррекции.

Биометрические показатели глазного яблока колебались в пределах возрастной нормы. А – сканирование дополнительных сигналов не выявило.

При выполнении периметрии отклонений со стороны поля зрения выявлено не было.

Тонометрия в данной возрастной группе не проводилась, учитывая отсутствие показаний к этой манипуляции.

При осмотре оценивали область верхнего и нижнего века с последующим измерением длины и ширины глазной щели.

Проводили осмотр зоны медиального угла. При макроскопической оценке состояния внутреннего угла глаза обращали внимание на цвет кожного покрова, наличие новообразований и рубцовых изменений. Во всех наблюдениях кожа имела гладкую, ровную поверхность, хороший тургор и эластичность, бледно розового цвета, отсутствовали объемные образования и пигментные пятна.

Оценивали положение и симметричность эпикантальных складок и выполняли измерение их толщины и ширины, которые составили 1,5±1 мм и 6±3 мм соответственно.

Метрические показатели эпикантальной складки и размеры глазной щели пациентов данной возрастной группы представлены в таблице №6. Колебания их с возрастом были незначительны и в возрастной динамике не изменялись.

Таблица № 6

Параметры глазной щели и эпикантальной складки у подростков от 11 до 18 лет

Размер эпикантальной складки, мм		Длина глазной щели, мм	Ширина глазной щели, мм
толщина	ширина	25±2	7±3
2±1	6±3		

Операция щадящей эпикантопластики проводилась всем пациентам по стандартной методике (Рис. № 5а, 5б).

Послеоперационный период у всех пациентов протекал без осложнений.

При осмотре на первые сутки после операции определялась незначительная гиперемия (по шкале она составила 2 степень), отек послеоперационной зоны в большинстве случаев составил по шкале 2 степень, края раны были адаптированы, швы состоятельны, отделяемое или отсутствовало или определялось незначительное количество сукровичного отделяемого.

Субъективная оценка на первые сутки после операции составила 4 балла. Пациенты выписывались на амбулаторное долечивание на вторые сутки после операции. Рана заживала первичным натяжением с образованием нежного рубчика. Швы в основном снимали на 10-14 сутки после операции.

При контрольном осмотре через месяц гиперемия вокруг послеоперационного рубца отсутствовала, выраженность рубца составила по шкале 1-2 степень, недокоррекция отсутствовала. Субъективная оценка пациентов составила в среднем 4 - 5 баллов.

При контрольном осмотре через 3 и 6 месяцев динамика была незначительной, гиперемия отсутствовала, рубец уплощался и по шкале был 1 степени. Субъективная оценка составила 4 - 5 баллов.

При осмотре и опросе пациентов в отдаленном периоде через год после операции оценивалось состояние рубца и субъективные ощущения пациентов. В зоне внутреннего угла глазной щели эпикантальная складка отсутствовала, визуализировался нежный рубчик, не отличающийся по цвету от окружающих тканей, а так же не возвышающийся над ними. Длина глазной щели увеличилась на 2-5мм. Субъективная оценка составила 4-5 баллов.

Рис. 5а.

Пациент Б.,15 лет (до операции).

Диагноз: OU этнический эпикантус.

Рис. 5б.

Пациент Б.,15 лет (1 сут. после операции).

Длина глазной щели увеличилась на 3 мм.

Деформация внутреннего угла устранена полностью.

Таким образом, в данной возрастной группе основной причиной обращаемости было наличие этнического типа эпикантуса, при коррекции которого получали хороший косметический результат.

Пациентов с изолированным типом эпикантуса было значительно меньше. При выполнении щадящей эпикантопластики по В.Н.Канюкову этой группы пациентов был достигнут оптимальный косметический результат.

Обратный внутренний эпикантус встречался редко. Эта патология сочеталась с блефароптозом, блефарофимозом и, несмотря на то, что ранний и поздний послеоперационный период протекал без осложнений, данная офтальмопатология устранена полностью не была, и пациент нуждался в дополнительном хирургическом лечении.

3.3 Клиническая характеристика пациентов в молодом возрасте от 19 до 35 лет

В данной возрастной группе под нашим наблюдением находилось 18 пациентов, из которых наличие двухстороннего эпикантуса было выявлено у 16 пациентов и одностороннего эпикантуса у двух пациентов. Эпикантопластика по В.Н. Канюкову была выполнена только в 12 случаях в связи с тем, что у 6 пациентов были выявлены противопоказания.

Распределение пациентов по типам в этой возрастной группе было следующим:

- прямой внутренний физиологический (этнический) эпикантус – 14 пациентов;

- прямой внутренний патологический изолированный эпикантус – 4 пациента;

- прямой внутренний патологический эпикантус, сочетанный с другой патологией век – не встречались;

- обратный внутренний эпикантус при пальпебральном синдроме – не встречались.

При рефрактокератометрии и определении остроты зрения были выявлены аномалии рефракции, преимущественно в виде близорукости.

Биометрические показатели глазного яблока колебались в пределах возрастной нормы, в отдельных случаях было выявлено увеличение передне - заднего размера глазного яблока. А – сканирование дополнительных сигналов не выявило. При выполнении периметрии изменений со стороны поля зрения выявлено не было.

Тонометрия в данной возрастной группе была в пределах нормы.

При осмотре оценивали область верхнего и нижнего века с последующим измерением длины и ширины глазной щели.

Проводили осмотр зоны медиального угла. При макроскопической оценке состояния внутреннего угла глаза обращали внимание на цвет кожного покрова, наличие новообразований и рубцовых изменений. Во всех наблюдениях кожа имела гладкую, ровную поверхность, хороший тургор и эластичность, бледно розового цвета, отсутствовали объемные образования и пигментные пятна.

Оценивали положение и симметричность эпикантальных складок и выполняли измерение их толщины и ширины, которые составили 2±1 мм и 7±3 мм соответственно. Метрические показатели эпикантальной складки и размеры глазной щели отражены в таблице №7.

Размеры глазной щели, как и в предыдущих возрастных группах при наличии ЭС были меньше по сравнению с данными общепринятой нормы. Все параметры были стабильные.

Операция щадящей эпикантопластики проводилась всем пациентам по стандартной методике (Рис. 6а,6б,6в и 7а, 7б,7в). Послеоперационный период у всех пациентов протекал без осложнений.

При осмотре на первые сутки после операции определялась незначительная гиперемия (составила 1-2 степень), отек послеоперационной зоны в большинстве случаев составил по шкале 1 степень, края раны были адаптированы, швы состоятельны, отделяемое, как правило, отсутствовало, в

единичных случаях определялось незначительное количество сукровичного отделяемого.

Таблица № 7

Параметры глазной щели и эпикантальной складки в молодом возрасте от 19 до 35 лет

Размер эпикантальной складки, мм		Длина глазной щели, мм	Ширина глазной щели, мм
толщина	ширина	24±3,5	7±3
2±1	7±3		

Субъективная оценка пациентами эффективности проведенного лечения на первые сутки после операции составила 4 балла. Пациенты выписывались на амбулаторное долечивание на вторые сутки после операции.

Рана заживала первичным натяжением с образованием нежного рубчика.

При контрольном осмотре через месяц гиперемия вокруг послеоперационного рубца отсутствовала, выраженность рубца составила по шкале 1-2 степень. Деформация внутреннего угла устранена полностью. Субъективная оценка пациентов составила в среднем 4 - 5 баллов.

При контрольном осмотре через 3 и 6 месяцев динамика была незначительной, гиперемия отсутствовала, рубец уплощался. Субъективная оценка составила 4 - 5 баллов.

При осмотре и опросе пациентов в отдаленном периоде через год после операции оценивали эффективность проведенного лечения, состояние рубца и субъективные ощущения пациентов. В зоне внутреннего угла глазной щели эпикантальная складка отсутствовала, визуализировался нежный рубчик, не отличающийся по цвету от окружающих тканей, а так же не возвышающийся

Рис. 6а.

Пациентка К.,20 лет (до операции).

Диагноз: OS прямой внутренний патологический изолированный эпикантус, непостоянное сходящееся неаккомодационное косоглазие.

Рис. 6б.

Пациентка К.,20 лет (1 сутки после операции).

Горизонтальный размер глазной щели увеличился на 2 мм. Деформация внутреннего угла слева устранена полностью.

Рис. 6в.

Пациентка К.,20 лет (6 месяцев после операции).

Эпикантальная складка слева отсутствует. Размер глазной щели увеличился на 3 мм. Глазные щели симметричные.

Рис.7а.

Пациентка К.,22 года (до операции).

Диагноз: OU внутренний прямой физиологический этнический эпикантус, миопия слабой степени.

Рис. 7б.

Пациентка К.,22 года (1 сутки после операции).

Горизонтальный размер глазной щели увеличился на 2,5 мм.

Рис. 7в.

Пациентка К.,22 года (3 месяца после операции).

Эпикантальная складка отсутствует. Размер глазной щели увеличился на 3 мм.

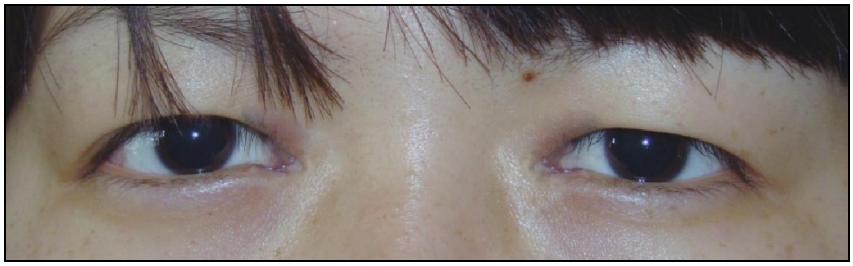

над ними. Длина глазной щели увеличилась на 3-6 мм. Субъективная оценка составила 4-5 баллов.

Таким образом, в данной возрастной группе основной причиной обращаемости было наличие этнического типа эпикантуса, при коррекции которого получали хороший косметический результат (рис. 7а, 7в).

Пациентов с изолированным типом эпикантуса было меньше, при выполнении эпикантопластики достигнут оптимальный косметический результат (рис. 6а, 6в).

3.4 Клиническая характеристика пациентов в зрелом возрасте от 36 до 65 лет

В данной возрастной группе под нашим наблюдением находилось 10 пациентов с наличием двухстороннего эпикантуса. Хирургическая коррекция эпикантуса была выполнена только в двух случаях, в связи с тем, что у 8 пациентов были выявлены противопоказания.

Распределение пациентов по типам в этой возрастной группе было следующим:

- прямой внутренний физиологический (этнический) эпикантус – 6 пациентов;
- прямой внутренний патологический изолированный эпикантус – 4 пациента;
- прямой внутренний патологический эпикантус, сочетанный с другой патологией век – не встречался;
- обратный внутренний эпикантус при пальпебральном синдроме – не встречался.

При рефрактокератометрии и определении остроты зрения были выявлены различные аномалии рефракции, которые в последующем подвергались стандартным методам коррекции.

Биометрические показатели глазного яблока колебались в пределах возрастной нормы. А – сканирование дополнительных сигналов не выявило.

При выполнении периметрии отклонений со стороны поля зрения выявлено не было. Тонометрия в данной возрастной группе была в пределах нормы.

При осмотре оценивали область верхнего и нижнего века с последующим измерением длины и ширины глазной щели.

Проводили осмотр зоны медиального угла. При макроскопической оценке состояния внутреннего угла глаза обращали внимание на цвет кожного покрова, наличие новообразований и рубцовых изменений. Во всех наблюдениях кожа имела ровную поверхность, бледно розового цвета, отсутствовали объемные образования и пигментные пятна.

Тургор кожи в возрасте после 40 лет имел тенденцию к снижению, присутствовали мелкие морщинки. У пациентов в возрасте от 60 до 65 лет подкожная жировая клетчатка век была менее выражена, кожа легко собиралась в складку.

В таблице №8 указаны средние размеры ЭС и глазной щели в данной возрастной группе.

Таблица № 8

Параметры глазной щели и эпикантальной складки в зрелом возрасте от 36 до 65 лет.

Размер эпикантальной складки, мм		Длина глазной щели, мм	Ширина глазной щели, мм
толщина	ширина	25±3	9±1
1±0,5	7±1		

Размеры глазной щели, как и в предыдущих возрастных группах, при наличии ЭС были меньше возрастной нормы.

Оценивали положение и симметричность эпикантальных складок и выполняли измерение их толщины и ширины, которые составили 1±0,5 мм и 7±1мм соответственно.

Операция щадящей эпикантопластики проводилась всем пациентам по стандартной методике щадящей эпикантопластики по В.Н.Канюкову (Рис. 8а, 8б, 8в). Ранний послеоперационный период у всех пациентов протекал без осложнений.

При осмотре на первые сутки после операции определялась незначительная гиперемия (по шкале 1-2 степень), отек послеоперационной зоны в большинстве случаев составил по шкале 1-2 степень, края раны были адаптированы, швы состоятельны, отделяемое, как правило, отсутствовало, в отдельных случаях определялось незначительное количество сукровичного отделяемого. Субъективная оценка эффективности хирургического лечения пациентами на первые сутки после операции составила 4 балла. Пациенты выписывались на амбулаторное долечивание на вторые сутки после операции. Швы снимали, как правило, на 10 – 14 сутки.

При контрольном осмотре через месяц гиперемия вокруг послеоперационного рубца отсутствовала, выраженность рубца по шкале 1-2 степень. Деформация внутреннего угла устранена полностью. Субъективная оценка пациентов составила в среднем 4 - 5 баллов.

При контрольном осмотре через 3 и 6 месяцев динамика была незначительной, гиперемия отсутствовала, рубец уплощался и по шкале был 1 степени. Субъективная оценка составила 5 баллов.

При осмотре и опросе пациентов в отдаленном периоде через год после операции оценивалась эффективность хирургического лечения, состояние рубца и субъективные ощущения пациентов. В зоне внутреннего угла глазной щели эпикантальная складка отсутствовала, визуализировался нежный рубчик, не отличающийся по цвету от окружающих тканей, а так же не возвышающийся над ними. Длина глазной щели увеличилась на 2-5мм. Субъективная оценка составила 5 баллов.

Таким образом, клиническая картина в возрастной группе от 36 до 65 лет характеризовалась наличием эпикантальной складки в сочетании с

Рис. 8а.

Пациентка П.,60 лет (до операции).

Диагноз: OU прямой внутренний патологический изолированный эпикантус, возрастная незрелая катаракта.

Рис. 8б.

Пациентка П.,60 лет (1 сутки после операции).

Длина глазной щели увеличился на 3 мм. Деформация внутреннего угла устранена полностью.

Рис. 8в.

Пациентка П.,60 лет (1 год после операции). Эпикантальная складка отсутствует. Глазные щели семмитричны.

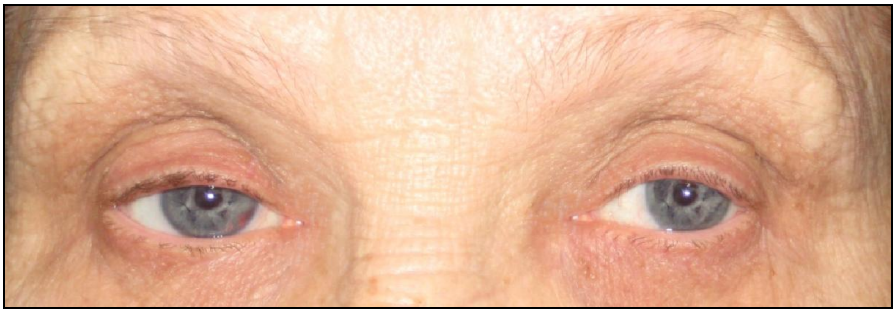

атрофическими возрастными изменениями кожи. В данной группе обращались за офтальмологической помощью пациенты с наличием прямого внутреннего этнического и прямого внутреннего изолированного эпикантуса. Во всех случаях достигнут желаемый косметический результат (рис. №8а, 8в).

3.5. Резюме

Клинические исследования показали, что при применение щадящей эпикантопластики по В.Н.Канюкову у всех пациентов с прямым внутренний изолированным эпикантусом были достигнуты оптимальные косметические результаты во всех возрастных группах.

Применение щадящей эпикантопластики по В.Н.Канюкову у пациентов с внутренним прямым этническим эпикантусом позволило устранить деформацию внутреннего угла глаза, увеличить длину глазной щели и улучшить форму глазной щели.

У пациентов с обратным внутренним эпикантусом при пальпебральном синдроме, который сочетался с блефароптозом и блефарофимозом щадящая эпикантопластика по В.Н.Канюкову позволила частично устранить деформацию внутреннего угла глазной щели. Однако, все пациенты нуждались в проведении дополнительного хирургического лечения, направленного на расширение и удлинение глазной щели.

Глава 4. РЕЗУЛЬТАТЫ МОРФОЛОГИЧЕСКОГО ИССЛЕДОВАНИЯ

4.1 Морфофункциональная характеристика эпикантуса в сравнительном аспекте со здоровой кожей внутреннего угла глаза у детей (от 6 месяцев до 10 лет)

Проводили оценку микроструктуры полученных гистосрезов контрольной и основной группы с последующим сравнительным анализом.

В основную группу вошли все кусочки интраоперационно полученной кожи эпикантальной складки.

Для сравнительного анализа контрольным материалом служила неизмененная кожа внутреннего угла глаза, взятая у умерших детей аналогичных возрастов. При осмотре обращали внимание на отсутствие термических и механических повреждений области лица, отравления сильнодействующими препаратами. А так же оценивалась структура поверхности кожи медиальной зоны с оценкой окраски и наличии пигментных пятен, новообразований и рубцов. Макроскопически кожа внутреннего угла глазной щели всей контрольной группы имела равномерно бледный цвет, отсутствовали патологические изменения, пигментные и жировые отложения, отсутствовали рубцовые изменения, поверхность гладкая и ровная.

В этой возрастной группе гистологическое исследование выявило незначительные морфофункциональные различия между кожей эпикантальной складки и кожей внутреннего угла глаза у детей контрольной группы.

В этой возрастной группе, по мере роста ребенка, толщина эпидермиса, количество эпителиальных его слоев возрастает равномерно (Табл. №9). Ростковый слой, состоящий из базального и шиповатого рядов, плотно прилегает к базальной мембране и состоит из светлых малодифференцированных эпителиоцитов с малым содержанием меланина.

Зернистый и роговой ряды эпителиального пласта выражены слабо с тонкой полоской кератогиалина на поверхности эпидермиса.

Таблица №9

Морфометрические показатели кожи внутреннего угла глаза в норме и при эпикантусе у детей.

Возраст	Группы	Толщина эпител. слоя, мкм	Колич эпителиал. слоев	Акантоз	Папилломатоз	Кол-во волос. фоллик.	Кол-во потовых желез	Кол-во сосудов	Роговые кисты
6м -1год 11 мес	ЭП	30±16	12±4	-	-	3±1	единич	10	-
	К	27	10	-	-	4±2	единич	9	-
2г - 5лет	ЭП	50±16	18±5	±	-	8±2	3±1	8	±
	К	40	17	-	-	4±1	единич	8	-
6 – 10лет	ЭП	60±20	22±7	±	±	14±5	5±2	10	±
	К	42	14	-	-	6±2	2±1	12	-

Эпидермис в первые годы жизни, на большем протяжении ЭС равномерной толщины с неглубокими сосочковыми погружениями в дерму (Рис.9). Тем не менее, в ЭС у детей 4-6 летнего возраста наблюдается очаговая повышенная пролиферация эпителия герминативного слоя с формированием невысоких эпителиальных «подушечек» (Рис. 10). Нередко отмечается очаговое повышенное ороговение (Рис.11). Подобных эпителиальных пролифератов и повышенного ороговения в эпидермисе кожи детей контрольной группы не наблюдалось.

Дерма в первый год жизни рыхлая как в сосочковом, так и сетчатом слоях с малым содержанием придатков кожи. К 10 - летнему возрасту в коже эпикантуса значительно возрастает число волосяных фолликулов с образованием утолщенных волосяных колбочек, в сравнении с кожей контрольной группы детей (Табл.№9; Рис. 12,13).

Волокнистых структур мало, они представлены преимущественно коллагеновыми волокнами в виде коротких и тонких пучков, плотнее

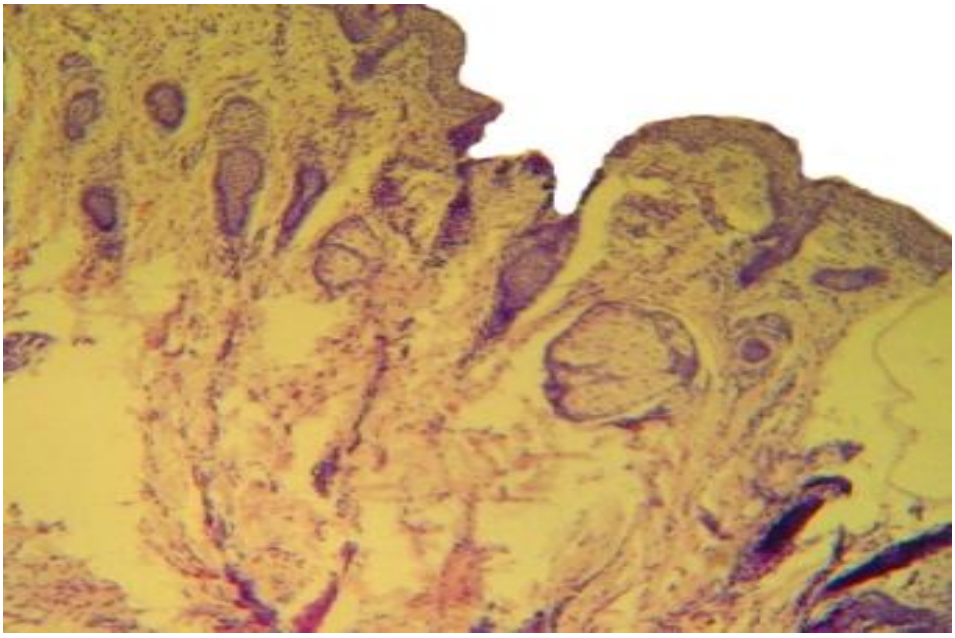

Рис 9. Пациент М.,6 мес.
Тонкий эпидермис с малым ороговением. Дерма рыхлая с небольшим числом придатков.
Окраска: гематоксилином и эозином. Ув. Об. 2,5; ок. 10.

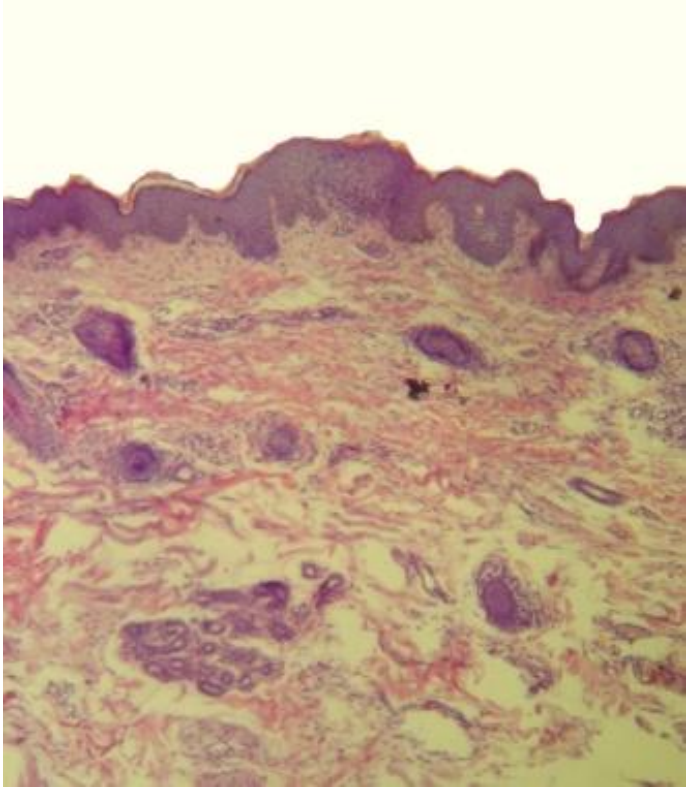

Рис 10. Пациент А., 4 года.
Эпидермис с пролиферативным образованием небольших эпителиальных «подушечек», неглубокими сосочками. Роговой слой тонкий. Придатки в небольшом количестве. Сосочковый слой дермы уплотненный. Сетчатый слой рыхлый с большим числом тонкостенных сосудов.
Окраска: гематоксилином и эозином. Ув. Об. 10; ок. 10.

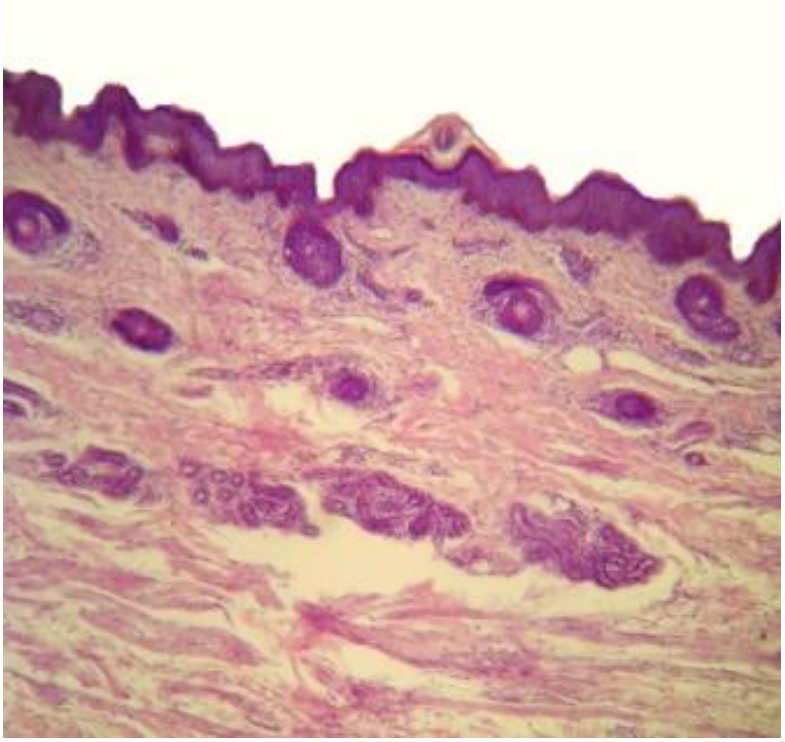

Рис 11. Пациент Д.,6 лет. Пролиферация эпидермиса с небольшими акантотическими погружениями, четким роговым слоем. Дерма более плотная в сосочковом слое.
Окраска: гематоксилином и эозином.
Ув. Об. 10; ок. 10.

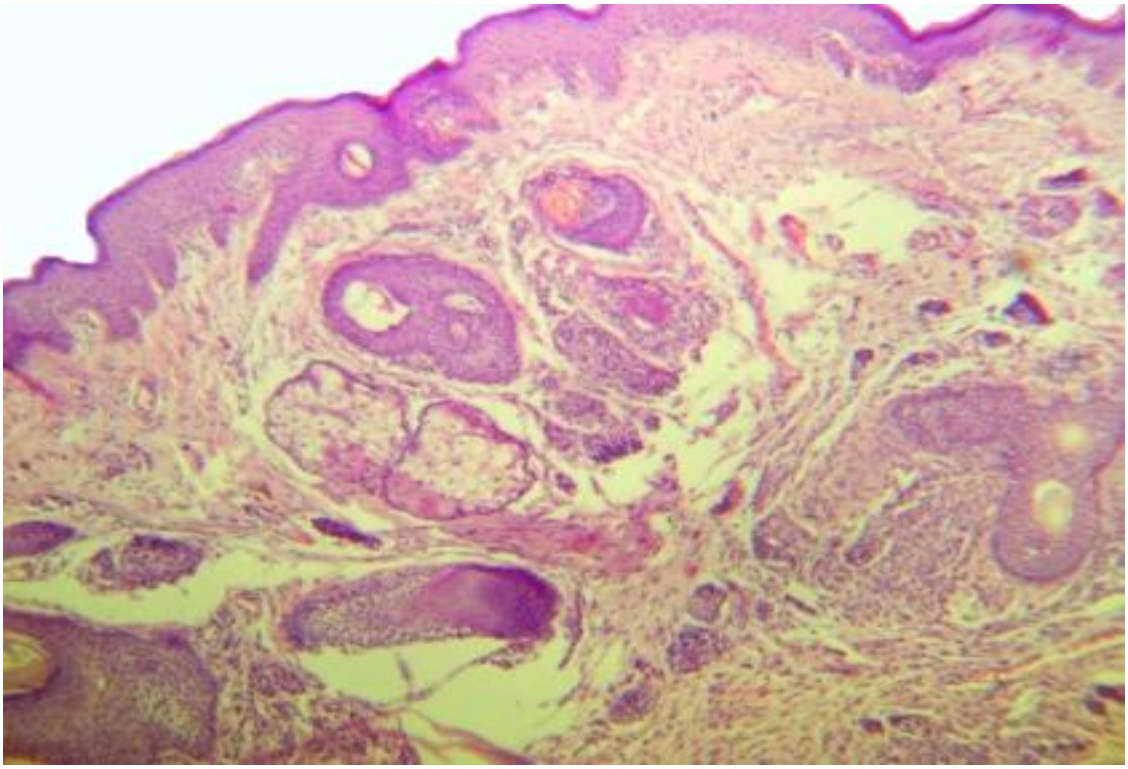

Рис. 12. Пациент Р., 9 лет
Повышенная пролиферация базальных слоев эпидермиса с образованием неглубоких акантотических разрастаний в дерму.
В дерме большое содержание придатков кожи.
Окраска: гематоксилином и эозином.
Ув. Об. 20; ок. 10.

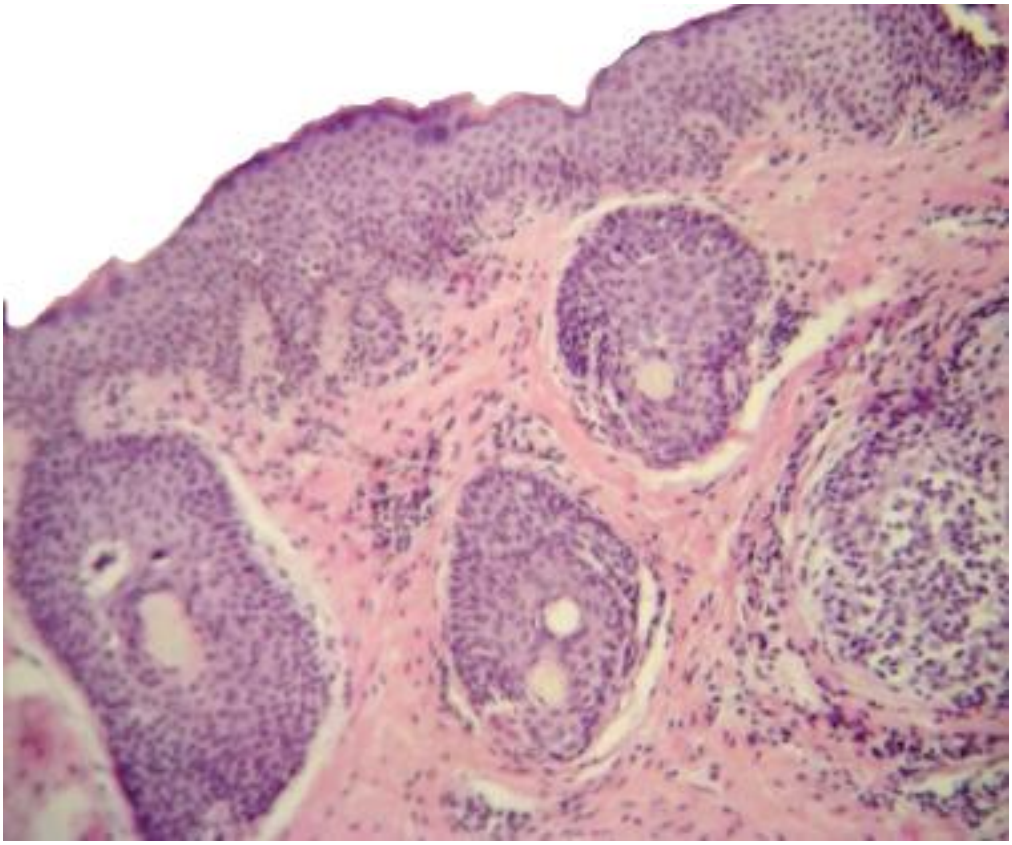

Рис 13. Пациент Т., 10 лет.
Пролиферация клеток волосяных колбочек.
Окраска: гематоксилином и эозином. Ув. Об. 20; ок. 10.

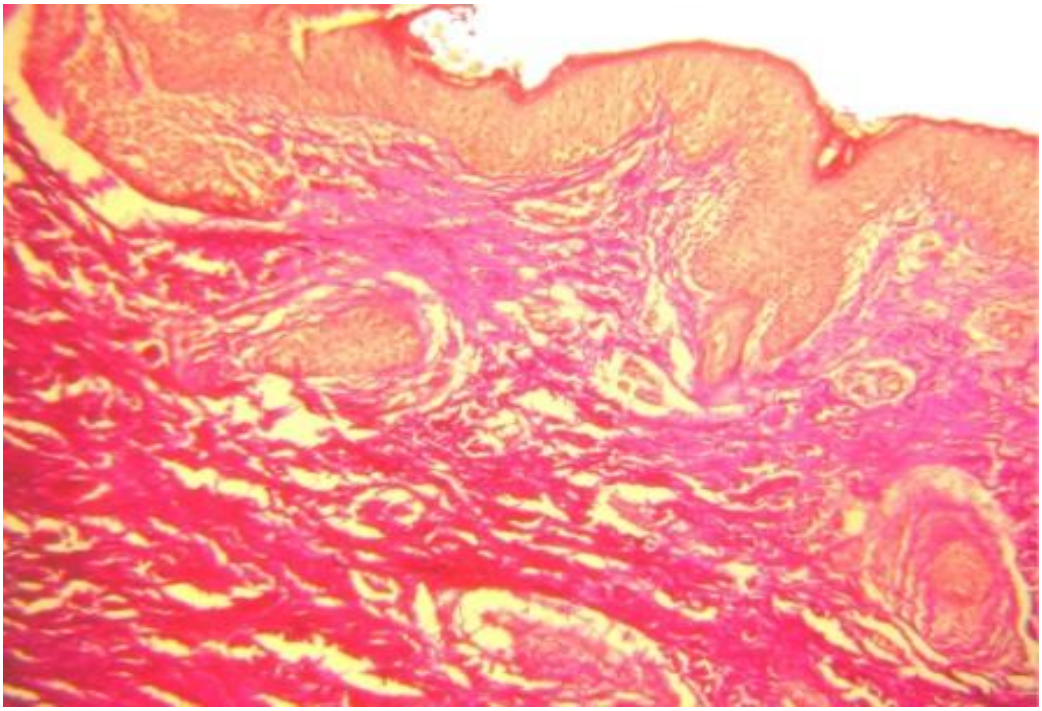

Рис 14. Пациент М., 5 лет.
Тонкие короткие пучки коллагеновых волокон, плотное расположение в сетчатом слое дермы.
Окраска: пикрофуксином. Ув. Об. 20; ок. 10.

расположенных в сетчатом слое дермы и рыхло в поверхностных слоях сосочкового слоя (Рис.14).

Содержание коллагеновых волокон к 10-летнему возрасту, преимущественно в коже эпикантуса возрастает, с образованием рыхлых пучков и равномерным распределением в сосочковом и сетчатом слоях дермы (Рис.15).

Эластические волокна в коже эпикантуса детей малочисленные, лежат равномерно по всей дерме в виде коротких и тонких пучков с беспорядочными переплетениями (Рис.16).

Сосуды МЦР многочисленные с широким просветом, тонкими стенками, полнокровные с умеренным периваскулярным отеком.

Клеточный инфильтрат в дерме скудный. Преобладают фибробласты, единичные лимфоциты, макрофаги. Они располагаются рассеяно или небольшими скоплениями в сосочковом слое и вокруг придатков кожи. Тучные клетки единичные с большим накоплением гранул секрета в цитоплазме и локализуются преимущественно в поверхностном слое дермы (Рис.17).

Мукополисахаридный состав межуточной ткани дермы в этой возрастной группе имеет свои особенности. Преобладают кислые гликозаминогликаны с большим их содержанием в поверхностях слоях дермы, концентрируясь в большом количестве вокруг сосудов и придатков кожи. По своему качественному составу они преимущественно представлены гиалуроновой кислотой, давая окрашивание альциановым синим при pH 1,0 (Рис.18). Сульфатированные кислые мукополисахариды в небольшом количестве накапливаются в эпителиоцитах и диффузно в дерме, слабо окрашиваются коричневым основным. Нейтральные гликопротеиды (Шифф+ вещества) располагаются в эпидермисе, причем в большом количестве в роговом слое, в дерме по ходу волокнистых структур, вокруг придатков (Рис.19).

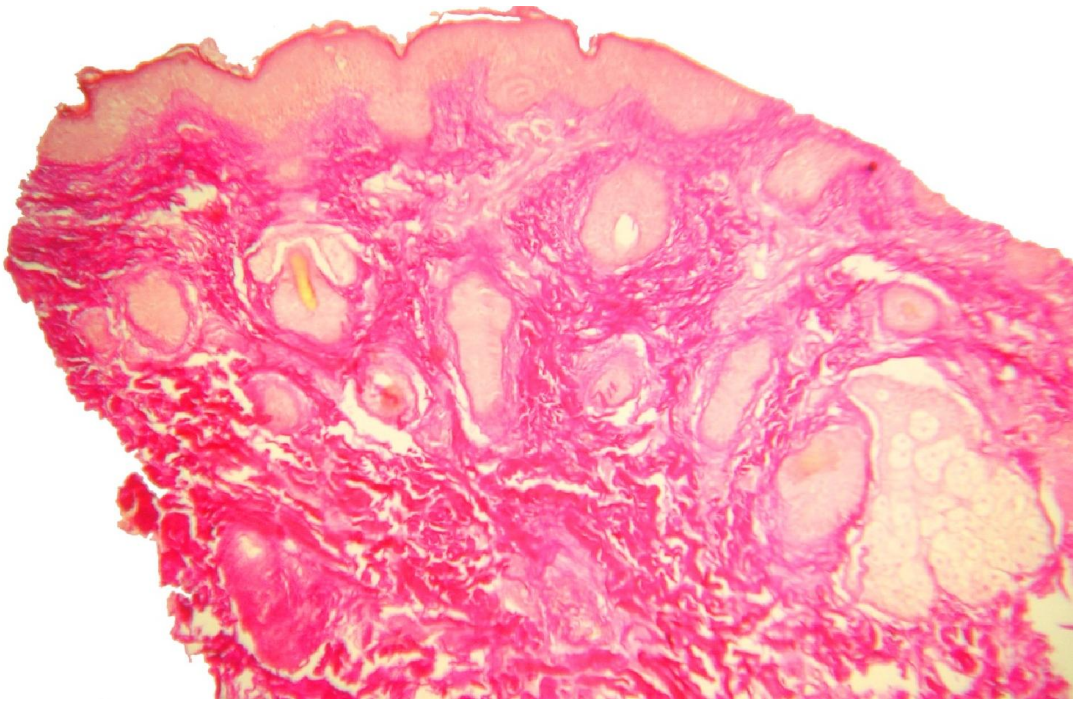

Рис 15. Пациент Т.,10 лет.
Рыхлые пучки коллагеновых волокон располагаются по всем слоям дермы.
Окраска: пикрофуксином. Ув. Об. 10; ок. 10.

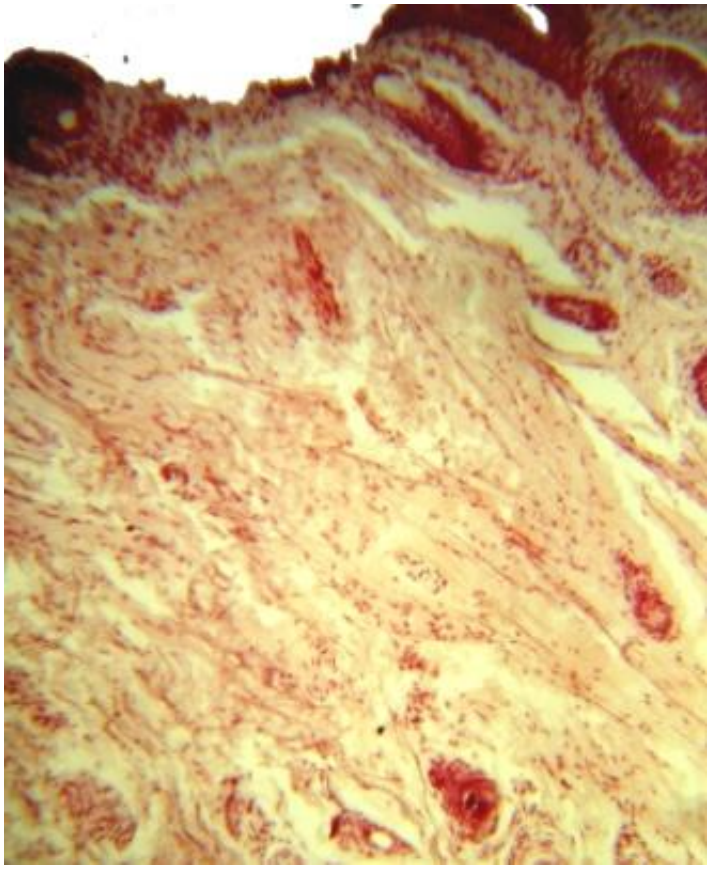

Рис 16. Пациентка Б.,8 лет. Эластические волокна образуют тонковолокнистые пучки по всей дерме.
Окраска: орсеином.
Ув. Об. 10; ок. 10.

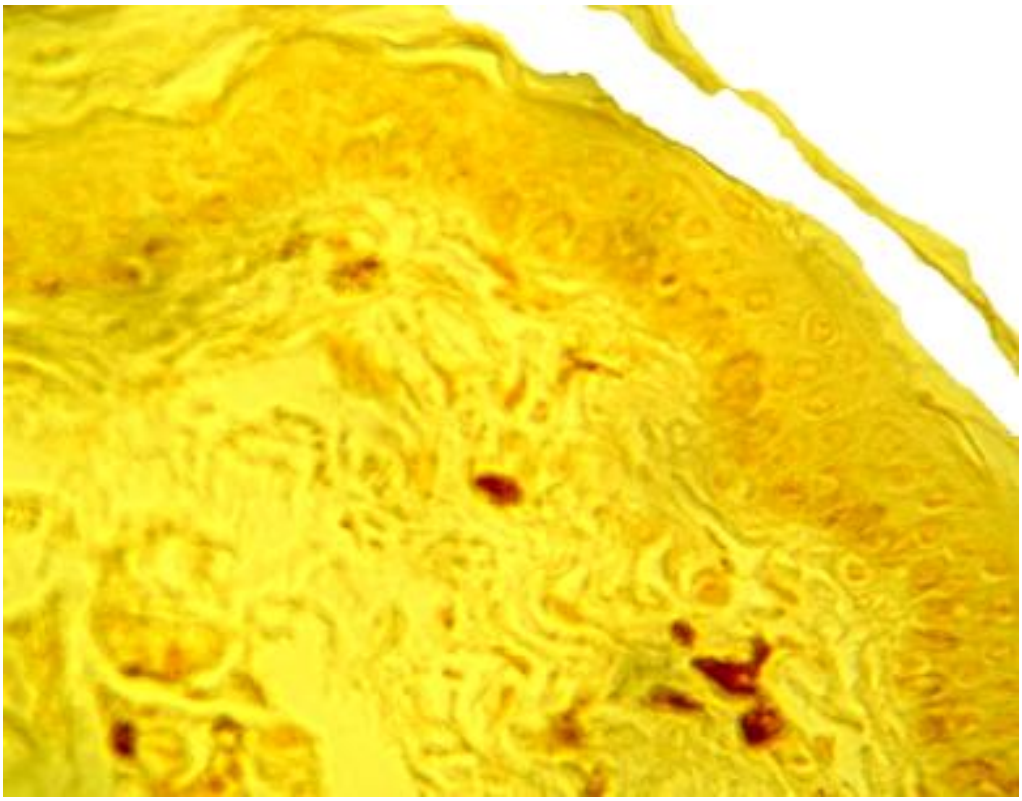

Рис 17. Пациентка Б.,8 лет.
В дерме преимущественно в сосочковом слое небольшое число тучных клеток с накоплением гранул секрета.
Окраска: коричневым основным. Ув. Об. 20; ок. 10.

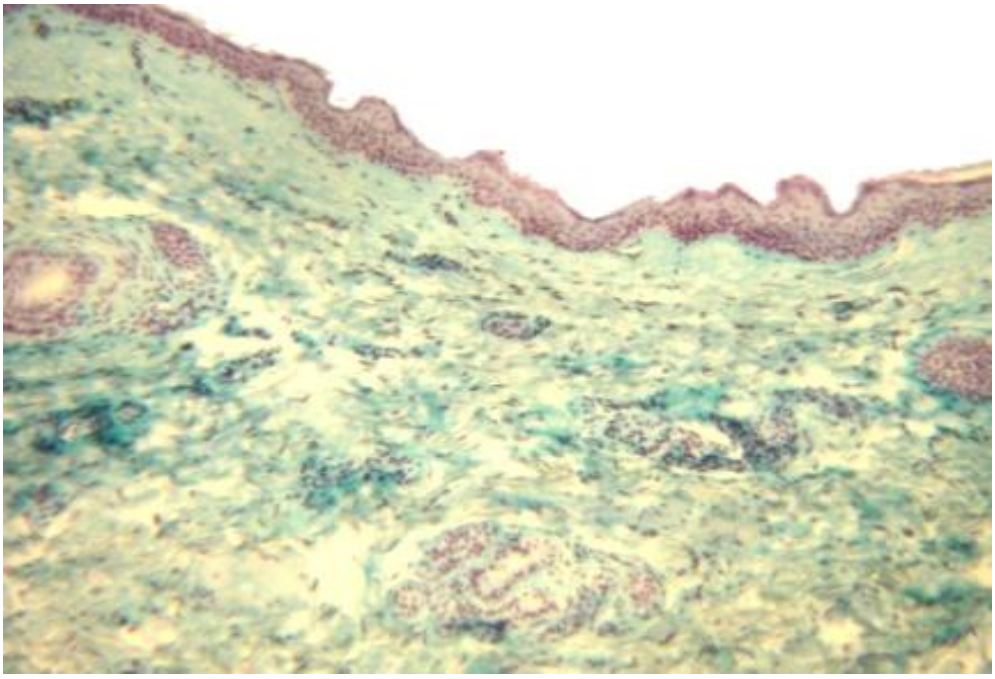

Рис 18. Пациент Б., 8 лет.
Кислые мукополисахариды выявляются по всей дерме с большим накоплением около сосудов и придатков кожи.
Окраска: альциановым синим pH 2,5. Ув. Об. 10; ок. 10.

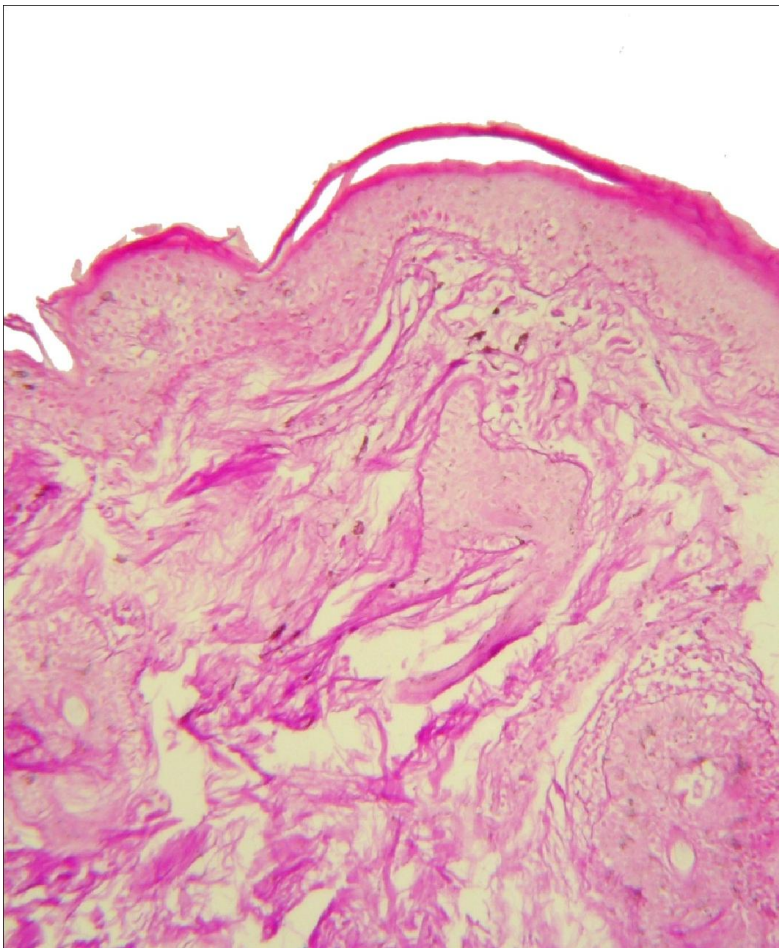

Рис 19. Пациентка К., 10 лет.
Накопление Шифф - положительных веществ в роговом слое эпидермиса и дерме по ходу волокнистых структур, вокруг придатков кожи.
Окраска Шифф-реактивом. Ув. Об. 10; ок. 10.

Структура кожи эпикантальной складки первого десятилетия жизни не имеет законченного морфофункционального строения. Эпидермис тонкий, равномерный с малым накоплением меланина, пониженным ороговением.

Тем не менее, уже в этом возрасте нарастают морфофункциональные отличия кожи эпикантальной складки от неизмененной кожи внутреннего угла глаза. У детей к 9-10 годам наблюдаются очаговые эпителиальные пролифераты, очаги повышенного ороговения, увеличивается количество придатков, в особенности волосяных фолликулов. Дерма рыхлая с малым содержанием волокнистых структур, особенно эластических волокон, с большим числом тонкостенных сосудов. Клеточный инфильтрат небольшой, представлен в основном фибробластами, фиброцитами, малым количеством иммунокомпетентных и тучных клеток. Последние содержат много секрета. Эластичность, подвижность кожи век и эпикантуса у детей, вероятно, больше связаны с накоплением МПС, полнокровием и отечностью дермы. Указанные морфофункциональные признаки лежат в основе легкой травматизации, повышенной кровоточивости и реактивности кожи эпикантуса у детей. Быстрое заживление и благоприятное течение послеоперационного периода в значительной степени объясняется особенностями морфофункционального состояния кожи эпикантусов. Высокие регенераторные способности кожи подтверждаются выраженной пролиферацией эпидермиса, обильным ее кровоснабжением, преобладанием в дерме фибробластов, мукополисахаридов, которые являются морфологической основой для регенерации кожи.

4.2. Морфофункциональная характеристика эпикантуса в сравнительном аспекте со здоровой кожей внутреннего угла глаза у подростков (от 11 до 18 лет)

Основную группу составил материал – кусочки кожи эпикантальной складки, полученный интраоперационно.

Контрольным материалом служила неизмененная кожа внутреннего угла глаза, взятая у 12 трупов в возрасте от 11 до 18 лет.

Более показательно изучение гистоструктур ЭС было у подростков, которое выявило значительные их изменения в количественном и функциональном отношении. Морфофункциональное исследование эпикантуса и неизмененной кожи внутреннего угла глаза у пациентов контрольной группы отражены в табл. №10.

Таблица №10

Морфометрические показатели кожи внутреннего угла глаза в норме и при эпикантусе у подростков.

	Кол-во. эпит. слоев	Толщина эпител. слоя, мкм	Акантоз	Папил-ломатоз	Кол-во волос.фол	Кол-во потов. ж-з	Кол-во сосуд	Рогов кисты
ЭП	32±7	75±20	+ +	++	15±7	6±2	10±4	+ +
К	18±4	45±8	+	-	6±3	4±1	12±4	±

Эпидермис ЭС в этой возрастной группе значительно утолщается за счет увеличения количества эпителиальных рядов. Следует отметить, что в значительной степени утолщение эпидермиса происходит в результате прироста базального и шиповатого рядов. К 18 годам мономорфность расположения эпителиальных слоев нарушается, особенно эпителиоцитов росткового слоя, в которых усиливается пролиферация эпителиоцитов. Неплотно прилегая к базальной мембране, они образуют многорядность со значительным накоплением меланина. Зернистый и роговой ряды эпителиального пласта эпикантальной складки выражены четко с широкой полоской рогового слоя (Рис.20). Повышенная пролиферация эпителиоцитов во втором десятилетии жизни часто приводит к образованию в коже ЭС утолщенных эпителиальных разрастаний - «подушечек», а также единичных папиллоподобных образований (Рис.21), нередко с повышенным ороговением (Рис.22).

Усиленная пролиферация клеток эпидермиса ЭС, в сравнении с кожей контрольной группы, сопровождается также углублением сосочковых его разрастаний с формированием нередко, чаще к 18 годам жизни, акантоза в виде широких и глубоких гребешков (Рис.23). Другой особенностью формирования эпидермиса в ЭС является усиливающая тенденция образования на его поверхности в месте выхода волос мелких роговых кист (Рис.24).

Дерма у подростков утолщается как в сосочковом, так и сетчатом слоях с накоплением придатков кожи (Рис.25), а так же с увеличением волокнистых структур и сосудистого русла.

Число волосяных фолликулов, к 18-летнему возрасту, в дерме эпикантуса значительно возрастает (Табл. № 10). Они чаще располагаются неравномерными группами с усиленной пролиферацией их клеток (Рис.23;24). Число потовых желез возрастает незначительно, но они увеличиваются в размерах.

Волокнистый каркас дермы усиливается преимущественно за счет новообразования большого количества коллагеновых волокон. В первые годы второго десятилетия жизни они образуют множественные короткие пучки рыхло расположенные в слоях дермы с более плотным накоплением в сосочковом слое. К 18 годам жизни пучки коллагеновых волокон утолщаются, удлиняются, компактно располагаясь по всей дерме и рыхло вокруг придатков кожи. Указанные изменения интенсивнее выражены в дерме ЭС (Рис.26).

Содержание эластических волокон умеренно возрастает, они располагаются в небольшом количестве преимущественно в сетчатом слое дермы. Лежат равномерно в виде коротких и утолщенных пучков с беспорядочными переплетениями.

Площадь сосудистого русла в поле зрения не увеличивается. Как в основной, так и контрольной группе преобладают сосуды МЦР с широким просветом, тонкими стенками, полнокровные с умеренным периваскулярным

отеком. Однако в коже ЭП к 18 годам чаще встречаются сосуды с утолщенной стенкой, меньшим просветом, чем в коже контрольной группы.

Клеточный инфильтрат в дерме заметно возрастает, особенно в контрольной группе. Качественный состав инфильтрата содержит фибробласты, фиброциты, лимфоциты, в небольшом числе макрофаги и тучные клетки. Клетки располагаются рассеяно и небольшими скоплениями в сосочковом слое и вокруг придатков кожи. В единичных случаях обнаруживается проникновение мононуклеаров (лимфоцитов) в эпидермис. Тучные клетки единичные, располагаются преимущественно в поверхностных слоях дермы, богаты секретом (Рис.27).

Мукополисахаридный состав межуточной ткани дермы в этой возрастной группе имеет особенности. Преобладают кислые гликозаминогликаны с большим их содержанием в поверхностях слоях дермы (Рис.27). Сульфатированные кислые мукополисахариды распределяются равномерно по всей дерме, давая слабое окрашивание альциановым синим при pH 1.0 (Рис.28). Гиалуроновая кислота преимущественно распределена вокруг сосудов, в сосочковом слое дермы. Нейтральные гликопротеиды (Шифф+ вещества) скапливаются в большом количестве в эпидермисе преимущественно в зернистом и роговых рядах. А в дерме преимущественно в волосяных фолликулах и диффузно по ходу волокон (Рис.29).

Таким образом, для возрастных изменений кожи эпикантальной складки у подростков характерен дальнейший рост, дифференцировка ее морфофункциональных структур. Эпидермис утолщается за счет увеличения эпителиальных рядов с пролиферацией клеток базального слоя, накоплением меланина и повышением ороговения поверхностных рядов эпидермиса. Дерма утолщается и уплотняется, особенно в сосочковом слое в результате укрупнения волокнистых структур, преимущественно пучков коллагеновых волокон. Сосудистое русло остается емким, сосуды широкие, тонкостенные.

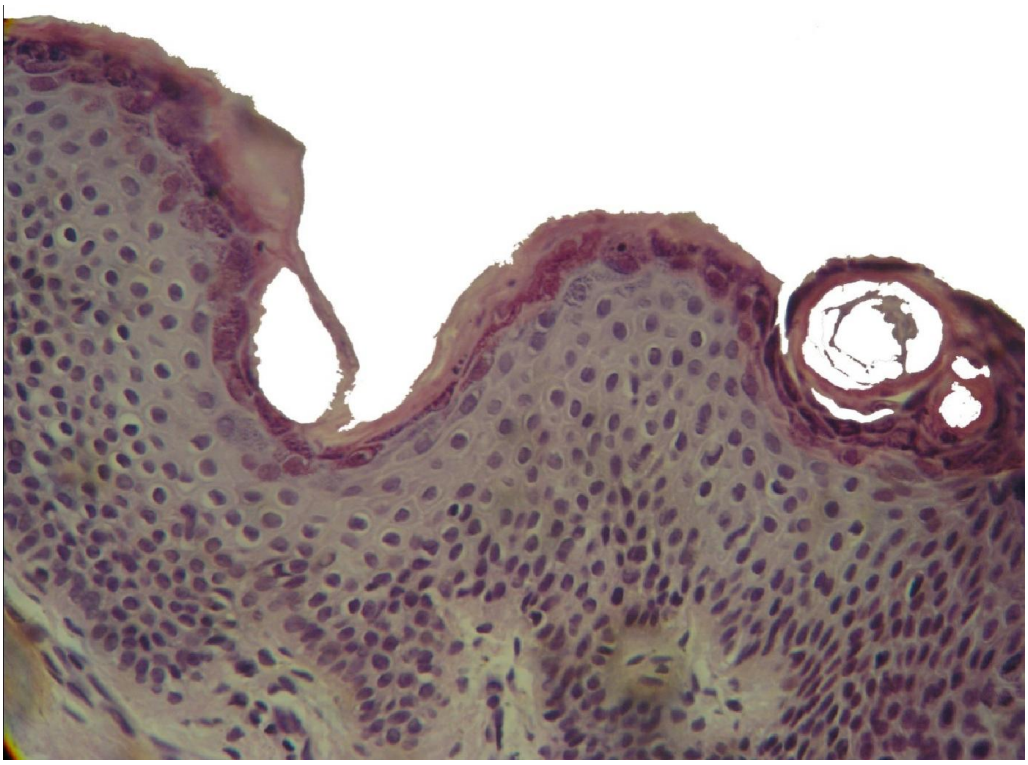

Рис 20. Пациент К., 18 лет.
Эпидермис с активной пролиферацией, повышенным ороговением.
Окраска: гематоксилином и эозином.
Ув. Об. 20 ; ок. 10.

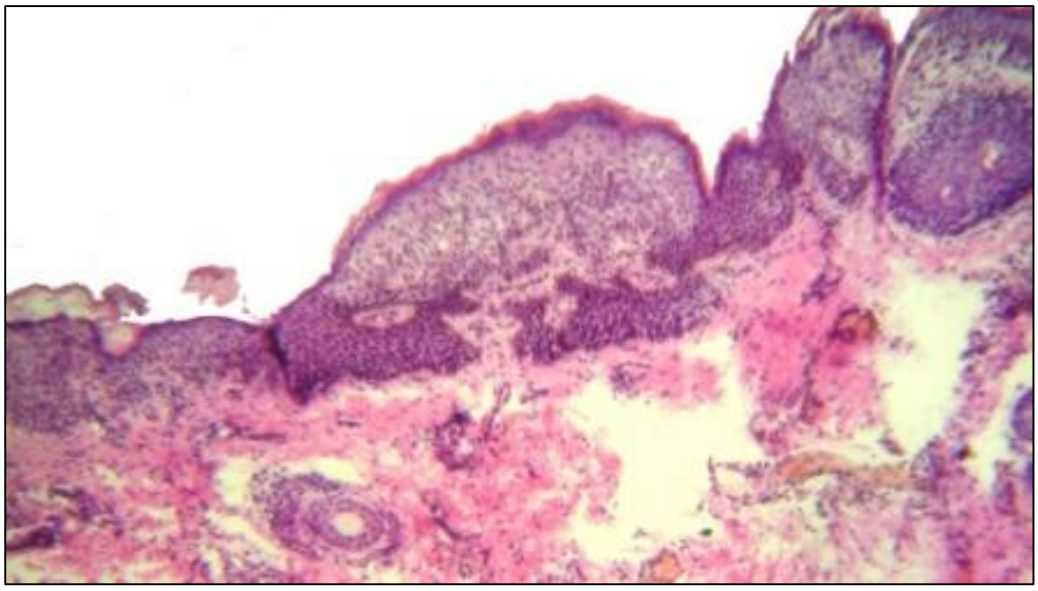

Рис 21. Пациент М., 15 лет.
Пролиферация эпидермиса с образованием эпителиальных «подушечек».
Окраска: гематоксилином и эозином.
Ув. Об. 10 ; ок. 10.

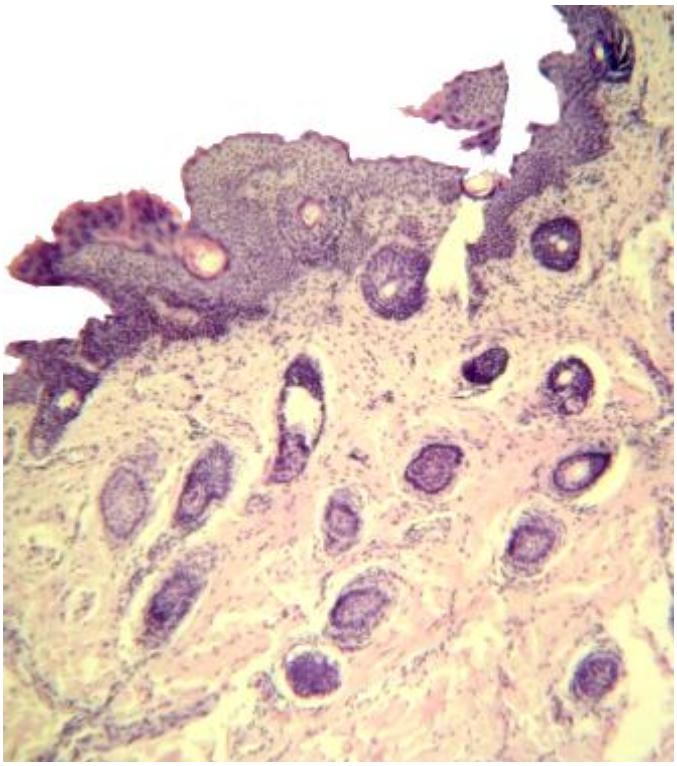

Рис 22. Пациент С., 15 лет.
Неравномерная пролиферация эпидермиса с образованием эпителиальных «подушечек» и очагами повышенного ороговения.
Окраска: гематоксилином и эозином.
Ув. Об. 10 ; ок. 10.

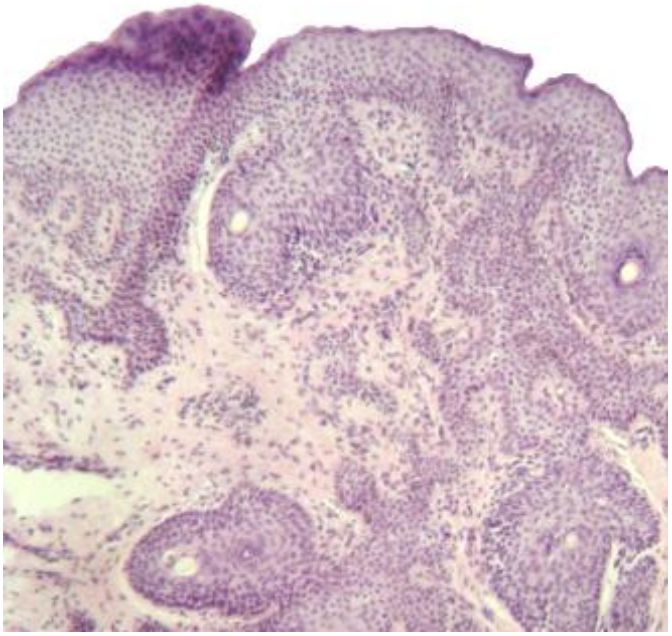

Рис 23. Пациент К., 18 лет.
Пролиферация эпидермиса с образованием глубоких акантотических разрастаний в дерму.
Окраска: гематоксилином и эозином.
Ув. Об. 20 ; ок. 10.

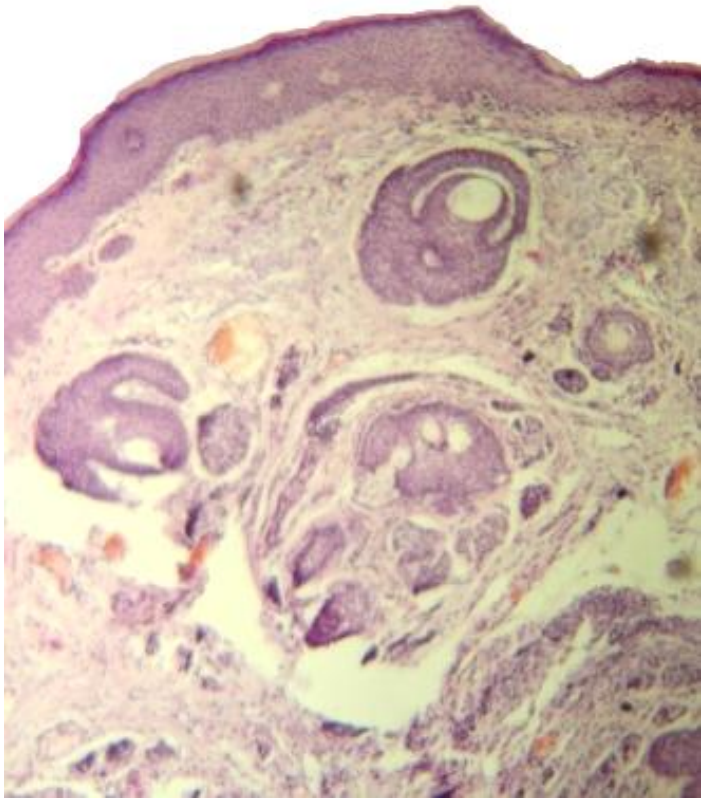

Рис 24. Пациент Д., 14 лет.
Неравномерная пролиферация эпидермиса и эпителия волосяных фолликулов с образованием роговых кист.
Окраска: гематоксилином и эозином.
Ув. Об. 20 ; ок. 10.

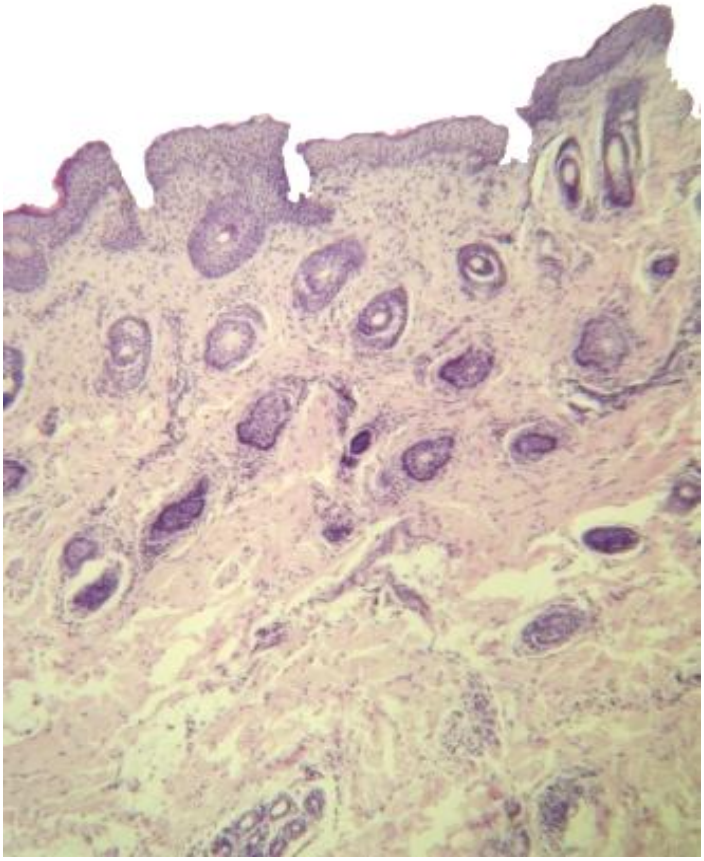

Рис 25. Пациент Р., 12 лет.
Плотная дерма с большим содержанием придатков.
Окраска: гематоксилином и эозином.
Ув. Об. 10 ; ок. 10.

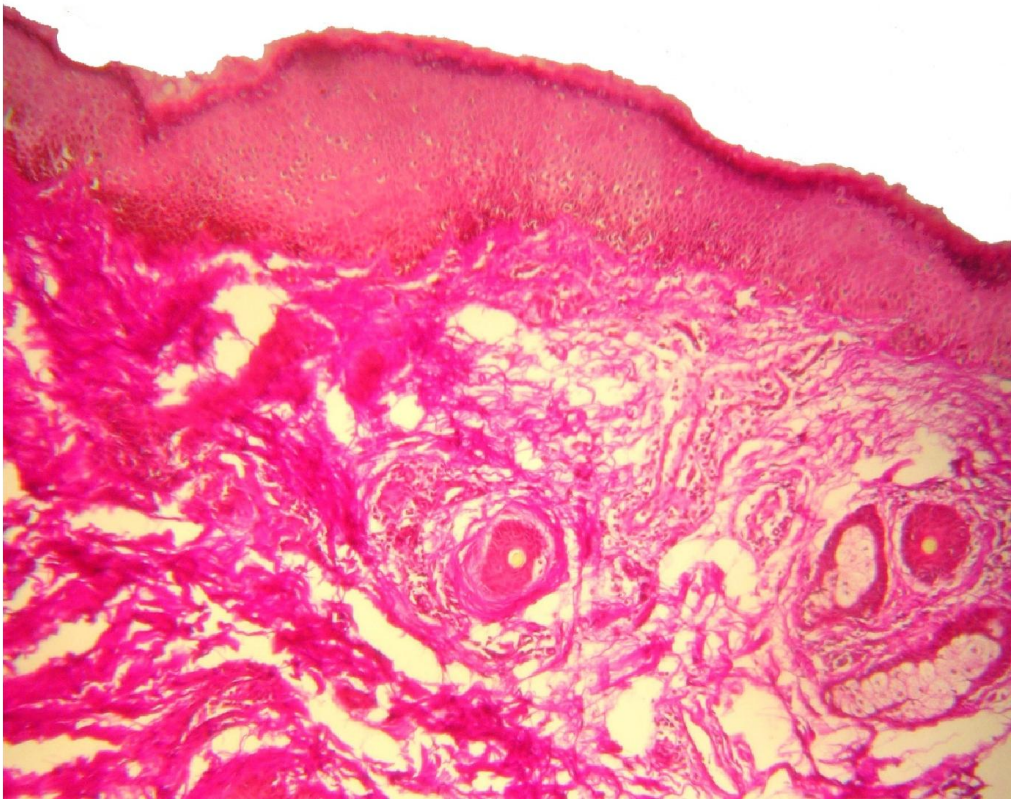

Рис 26. Пациент М., 18 лет.
В дерме неравномерное распределение коллагеновых волокон. Крупные пучки в сетчатом слое (слева) и рыхло вокруг придатков кожи (справа).
Окраска: пикрофуксином.
Ув. Об. 20 ; ок. 10.

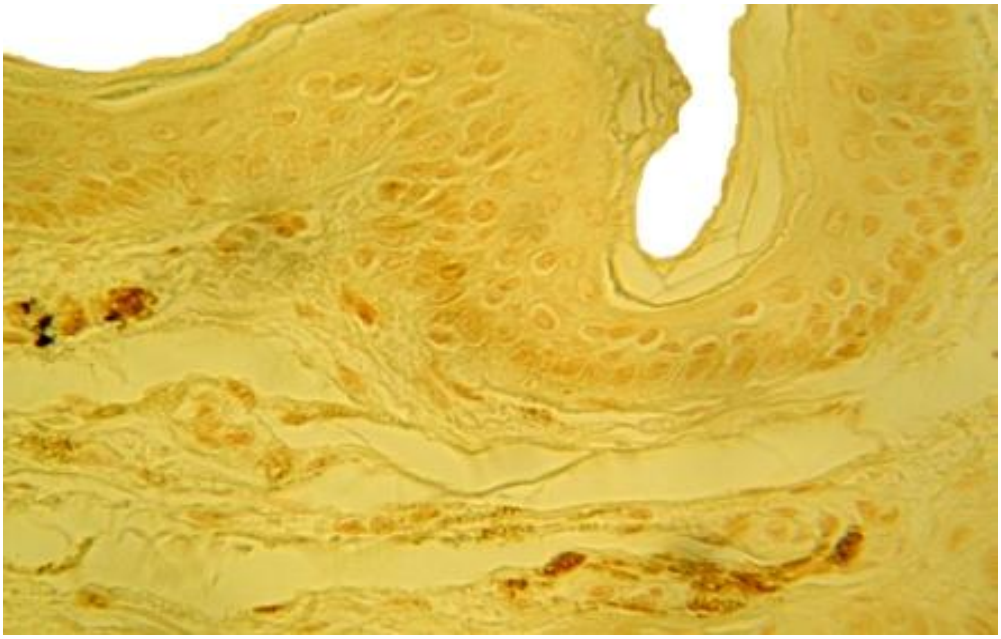

Рис 27. Пациент М., 17 лет.
Тучные клетки в небольшом числе лежат в поверхностном слое дермы, содержат много секрета.
Окраска: коричневым основным.
Ув. Об. 20 ; ок. 10.

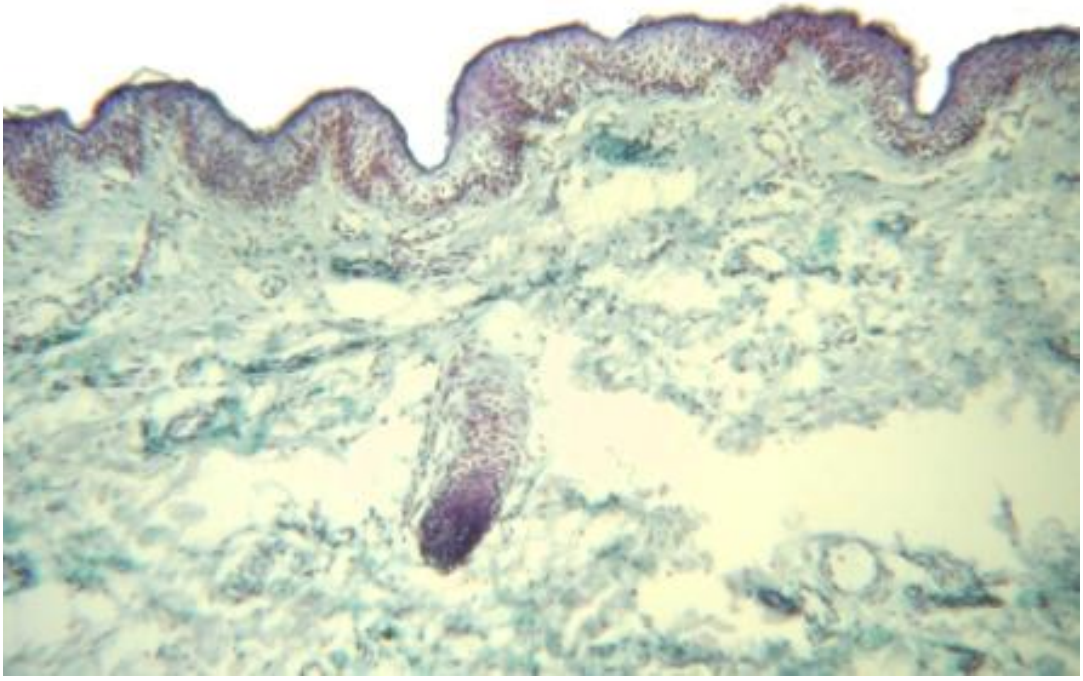

Рис 28. Пациент К., 18 лет.
Слабосульфатированные кислые мукополисахариды в базальных слоях эпидермиса, в небольшом количестве в дерме.
Окраска: альциновым синим при pH 1.0
Ув. Об. 10 ; ок. 10.

Рис 29 а, б. Пациент С., 18 лет. Реакция Шифф-реактивом до обработки амилазой (а) и после (б). Ув. Об. 20; ок. 10.

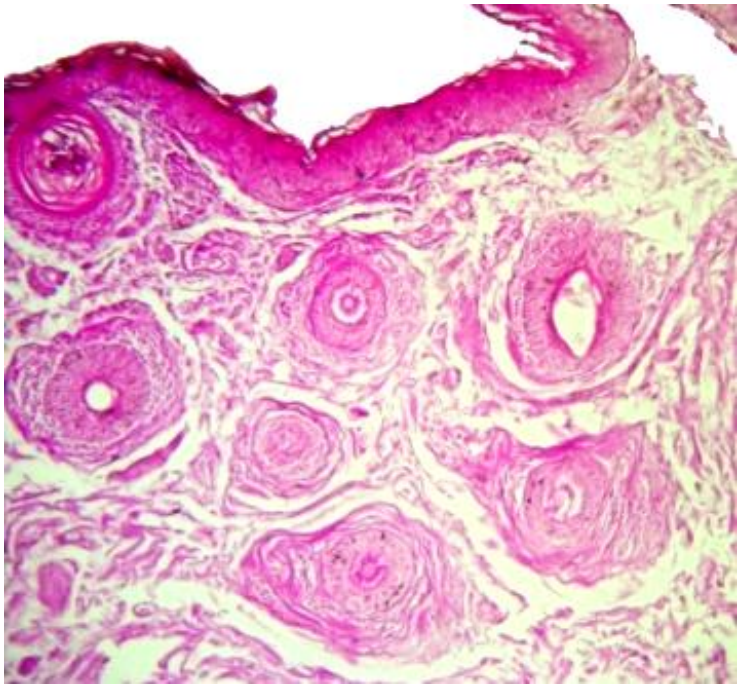

Рис 29 а. До обработки амилазой. Большое количество Шифф – положительных веществ в эпидермисе, придатках и по ходу волокон в дерме.

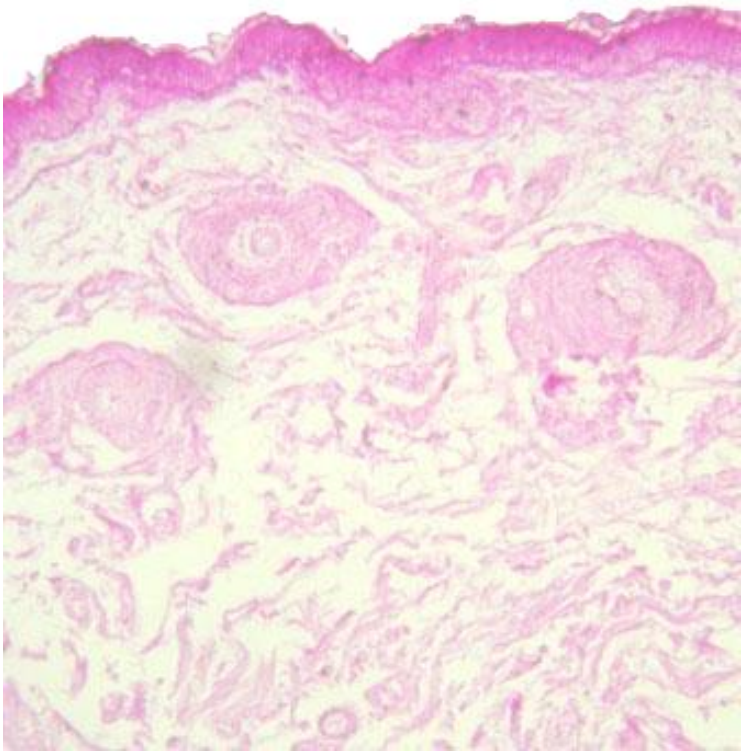

Рис 29 б. После обработки амилазой. Значительное ослабление ШИК – реакций.

Исследуемые МПС распределены по всей дерме, с тенденцией большего накопления около придатков.

Кожа эпикантальной складки имеет более четкие морфологические особенности, в отличие от кожи контрольной группы. Толщина эпидермиса неравномерная с очаговыми утолщениями, образованием эпителиальных «подушечек», глубоких акантатических и папиллоподобных разрастаний, повышением ороговения и нередко образованием мелких роговых кист. Указанные изменения в эпикантусах к 18 годам жизни встречаются значительно чаще, чем в неизмененной коже внутреннего угла глаза. Клеточный инфильтрат мало отличается в сравнении с предыдущей возрастной группой. Стабилен и мукополисахаридный состав. Накопление гиалуроновой кислоты в поверхностных слоях, вокруг сосудов. Сульфатированые кислые гликозаминогликаны и Шифф-положительные полисахариды содержатся диффузно в эпидермисе и в дерме с большим накоплением по ходу волокон.

Указанные структурные особенности эпикантальной складки у подростков создают хорошую, стабильную основу для проведения хирургических вмешательств и благоприятным прогнозом течения послеоперационного периода.

4.3. Морфофункциональная характеристика эпикантуса в сравнительном аспекте со здоровой кожей внутреннего угла глаза у пациентов в молодом возрасте (от 19 до 35 лет)

Основную группу составили интраоперационно полученные кусочки кожи ЭП. Контрольным материалом служила неизмененная кожа внутреннего угла глаза, взятая у 10 трупов в возрасте от 19 до 35 лет. Отбор материала проводился по стандартной схеме.

Морфофункциональное исследование кожи эпикантуса и неизмененной кожи внутреннего угла глаза в этой возрастной группе выявило значительные

их отличия в количественном и функциональном состояниях гистоструктур (Табл. №11).

Таблица №11

Морфометрические показатели кожи внутреннего угла глаза в норме и при эпикантусе у пациентов в молодом возрасте.

	Кол-во эпит. слоев	Толщина эпител. слоя, мкм	Акантоз	Папил-ломатоз	Кол-во волос.фол	Кол-во потовых желез	Кол-во сосудов	Рогов кисты
ЭП	22±6	60±25	+ + +	+ + +	18±5	5±2	8±3	+ + +
К	18±4	40±8	+	±	8±3	4±1	10±4	±

Толщина эпидермиса в ЭС значительно превышала толщину эпидермиса нормальной кожи. Однако у отдельных пациентов намечалась тенденция его истончения за счет уменьшения числа эпителиальных рядов. Следует отметить, что в данной возрастной группе наиболее выраженными являются зернистый и роговой ряды эпидермиса, при меньшем росте камбиального и шиповатого слоев. Эпителиоциты росткового ряда характеризовались повышенной пролиферацией, неплотно прилегая к базальной мембране, образуя многорядность со значительным накоплением меланина. Повышенная пролиферация эпителиоцитов ЭС в этой возрастной группе приводит к образованию частых многорядных эпителиальных утолщений с образованием «подушечек», а также к папиллоподобным разрастаниям, нередко с повышенным ороговением и формированием крупных роговых кист (Рис.30).

Для эпидермиса ЭС характерным было, активное образование обширных акантотических разрастаний базальных слоев при сохранении базальной мембраны (Рис.31).

Стабильность гистологического строения кожи с большим содержанием придатков, преимущественно волосяных фолликулов с высокой

пролиферацией клеток волосяных мешочков являлось характерной особенностью в этой возрастной группе.

Особенностью дермы ЭС в данной группе является уплотнение волокнистого каркаса за счет увеличения и утолщения пучков коллагеновых и эластических волокон. Коллагеновые пучки крупные, длинные, густо лежат по всей толщине дермы с интенсивным накоплением в сетчатом слое кожи (Рис.32). Эластические волокна формируют, в отличие от коллагеновых, тонкие, длинные пучки, которые плотнее располагаются в сосочковом слое дермы у пациентов до 30 лет (Рис.33а). К 35 годам эластические волокна утолщаются, частично фрагментируются, теряют правильность расположения (Рис. 33б).

Сосудистое русло дермы ЭС меняется интенсивнее, чем в предыдущей возрастной группе. Оно остается достаточно емким за счет преобладания крупных сосудов с тонкими стенками, занимая значительную часть стандартного поля зрения микроскопа. Однако, после 30 лет число таких сосудов уменьшается, увеличивается количество сосудов с утолщенными стенками и с суженным просветом.

Клеточный инфильтрат в дерме в этой возрастной группы заметно возрастает. Качественный состав инфильтрата представлен фибробластами, фиброцитами, лимфоцитами, в небольшом числе макрофагами и тучными клетками. Клетки располагаются рассеяно или небольшими скоплениями преимущественно в сосочковом слое и вокруг придатков кожи. В единичных случаях обнаруживается проникновение мононуклеаров (лимфоцитов) в эпидермис. Тучные клетки в небольшом числе. В возрастной динамике их количество возрастает, образуя мелкие группы. Они располагаются преимущественно в поверхностных слоях дермы с накоплением мелких гранул секрета (Рис.34).

Мукополисахаридный состав межуточной ткани дермы в этой возрастной группе, особенно до 30 летнего возраста, существенно не отличается от предыдущей возрастной группы. Преобладают кислые

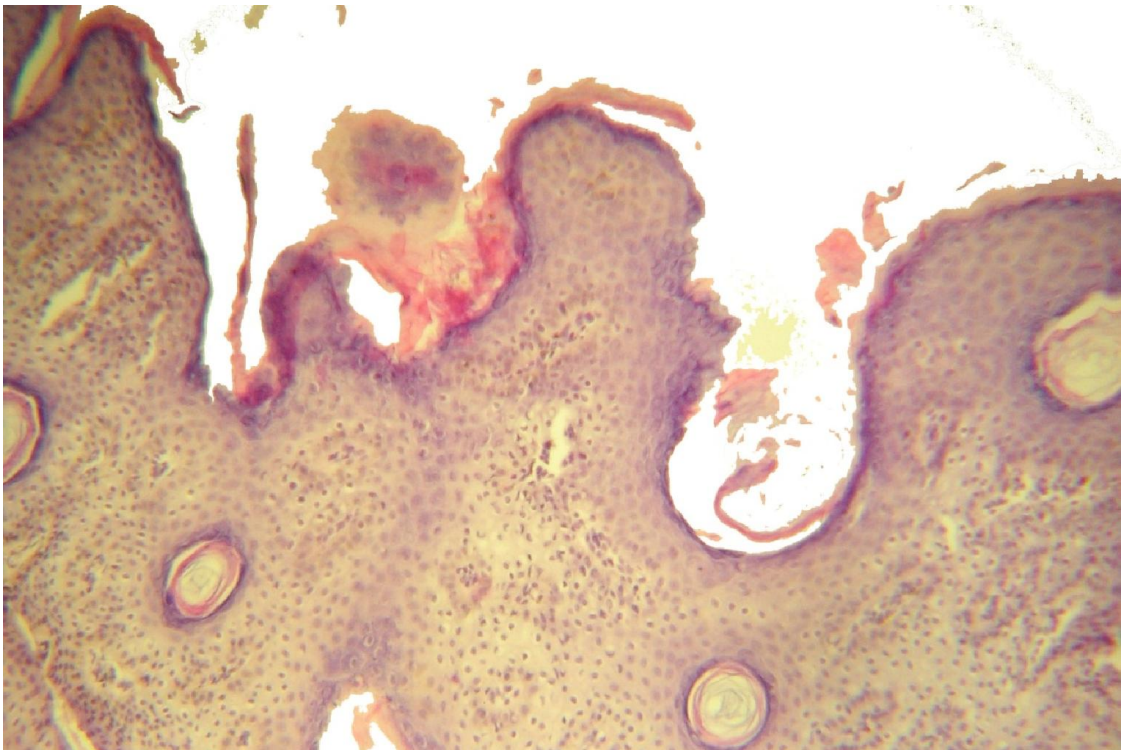

Рис. 30. Пациент М.,32 лет.
Повышенная пролиферация эпителиоцитов эпидермиса с образованием роговых кист.
Окраска: гематоксилином и эозином.
Ув. Об. 10, ок. 10

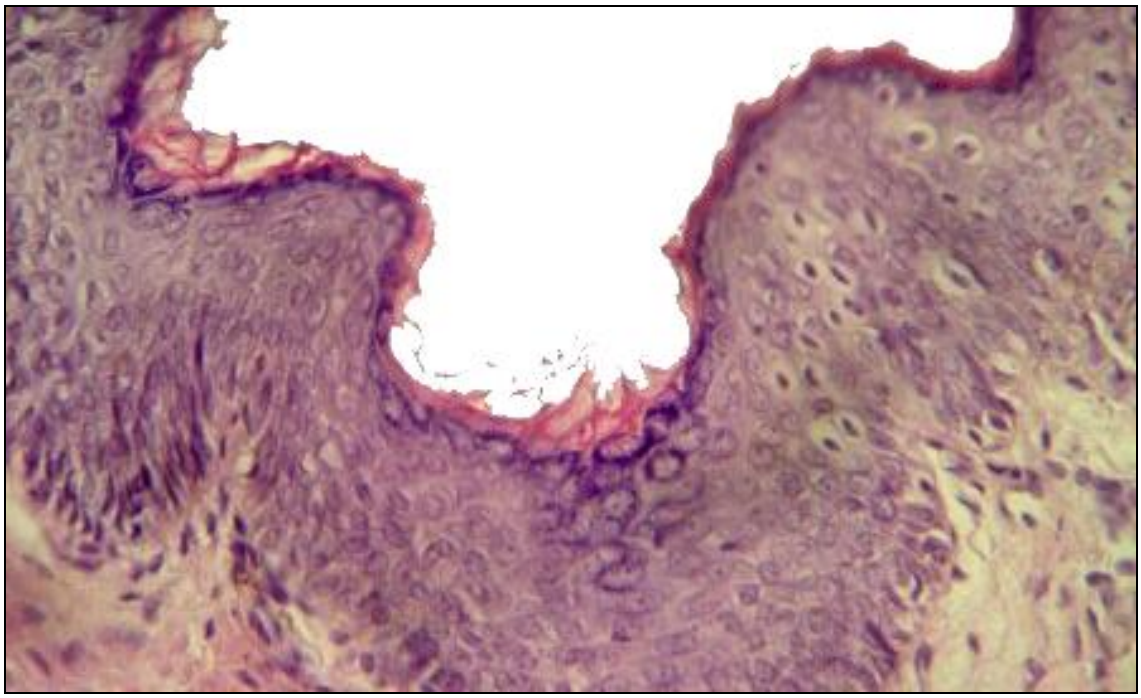

Рис. 31. Пациент К., 27 лет.
Пролиферация базальных слоев эпидермиса с акантозом. Вакуольная дистрофия эпителиоцитов, широкий роговой слой.
Окраска: гематоксилином и эозином.
Ув. Об 20, ок 10.

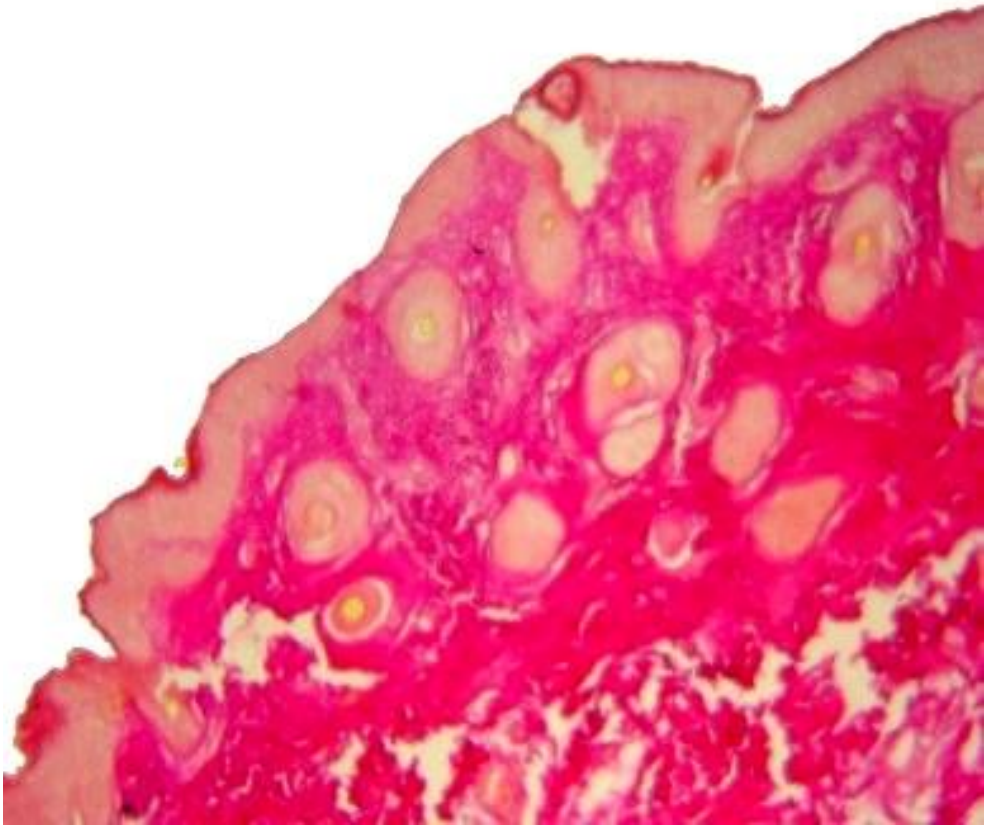

Рис. 32. Пациент С., 31 год.
Плотный коллагеновый каркас дермы с преимущественным накоплением волокон в сетчатом слое дермы.
Окраска: пикрофуксином по ван-Гизону.
Ув. Об 10, ок 10.

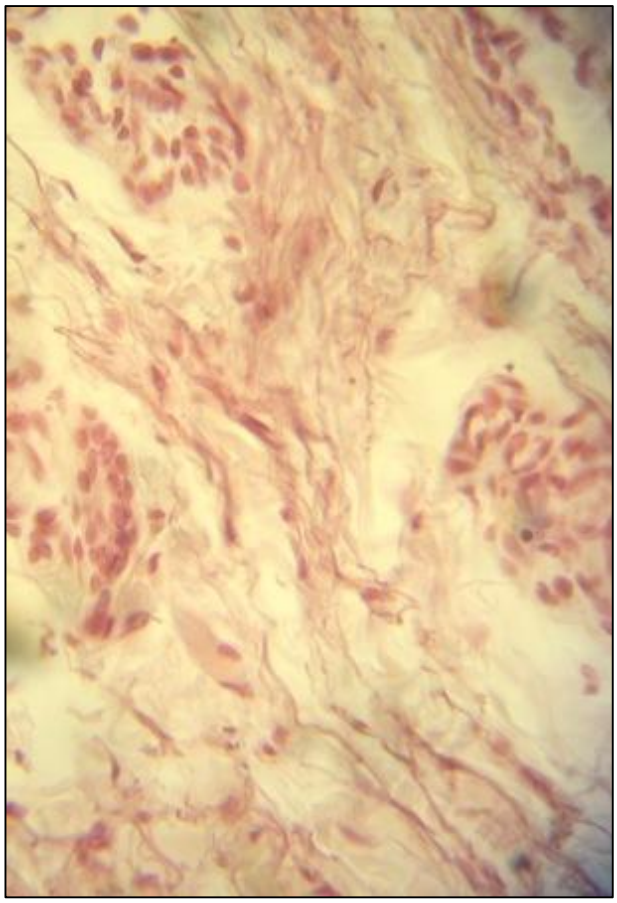

Рис. 33а. Пациент К., 23 лет.
Эластические волокна утолщены, фрагментированы.
Окраска: орсеином.
Ув. Об. 20; ок. 10.

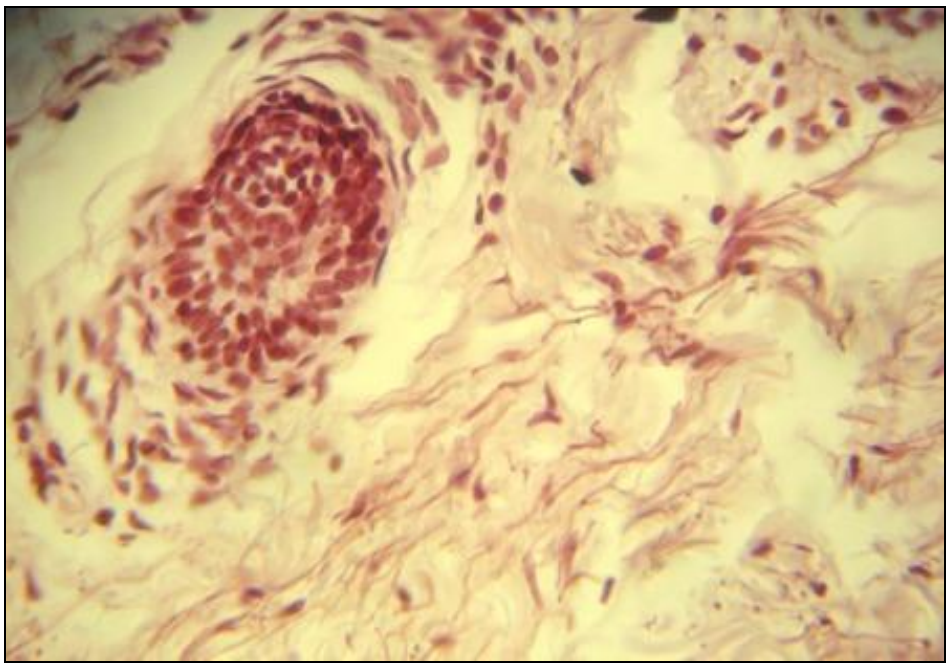

Рис. 33б. Пациент Д., 35 лет.
Эластические волокна утолщены, фрагментированы.
Окраска: орсеином.
Ув. Об. 20; ок. 10.



Рис. 34. Пациент Р., 34 года.
Группы тучных клеток преимущественно в сосочковом слое дермы, содержат небольшое количество секреторных гранул.
Окраска коричневым основным.
Ув. Об.20; ок. 10.

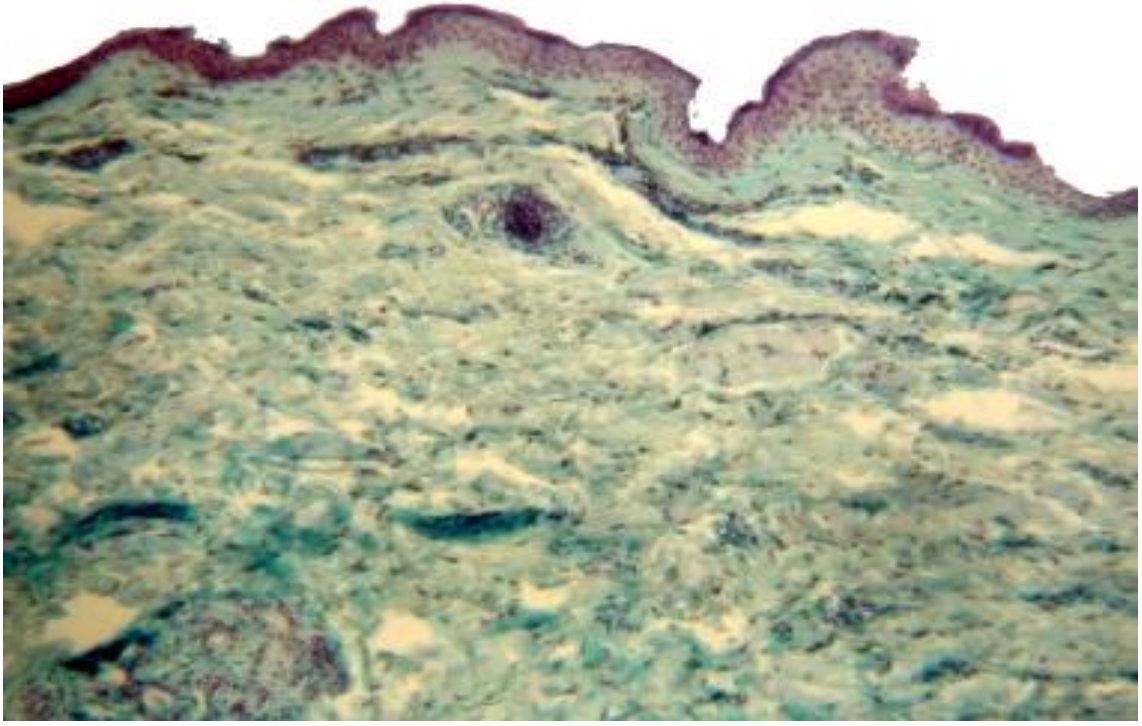

Рис 35. Пациент Р., 34 года.
Истончение эпидермиса. Общие кислые мукополисахариды диффузно располагаются в дерме с большим накоплением в сетчатом слое.
Окраска : альциановым синим при pH 2,5.
Ув. Об.10; ок. 10.

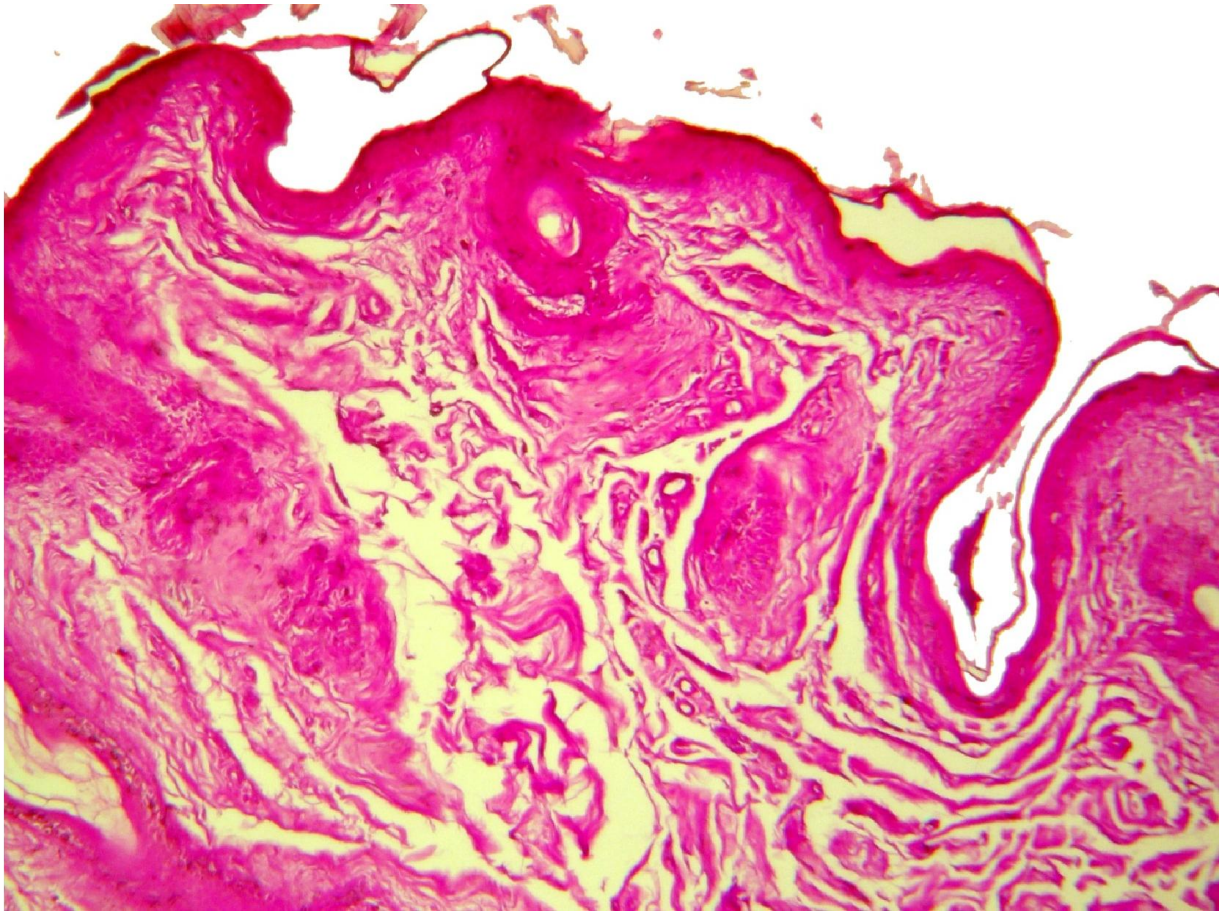

Рис. 36. Пациент А.,28 лет.
Накопление Шифф – положительных веществ в эпидермисе и по ходу волокон в дерме.
Окраска ШИК – реакция.
Ув. Об. 10; ок. 10.

гликозаминогликаны с большим их содержанием в поверхностях слоях дермы (Рис.35). Среди них значительное количество сульфатированных кислых мукополисахаридов, которых также много в эпителиоцитах эпидермиса. Гиалуроновая кислота в виде нежных отложений располагается по всей дерме, интенсивнее вокруг сосудов и придатков кожи. Нейтральные гликопротеиды (Шифф+ вещества) скапливаются в роговом слое эпидермиса и по ходу волокон дермы (Рис.36).

Таким образом, возрастные морфофункциональные изменения в коже эпикантальной складки в возрасте от 19 до 35 лет вариабельны и индивидуальны. До 30 лет гистологические структуры, мукополисахаридный состав весьма стабилен, сходен с морфофункциональным состоянием эпителия и дермы с предыдущей возрастной группой. Тем не менее, у отдельных пациентов в 30-ти летнем возрасте наблюдаются инволютивные процессы, как в эпидермисе, так и в дерме. После 34 - лет процессы старения кожи эпикантуса наблюдаются во многих гистосрезах. В эпидермисе часто образуются высокие эпителиальные пролифераты - «подушечки», с более интенсивным ороговением и образованием крупных роговых кист. Наряду с этим встречаются участки истончения эпидермиса с повышенным ороговением. Пролиферация клеток росткового слоя эпидермиса образует очаговые глубокие внутридермальные акантотические гребешки.

Неравномерно меняется и морфофункциональное состояние дермы. Происходит увеличение волокнистого каркаса с образованием коллагеновых, в меньшей степени эластических волокон. После 30 лет крупные коллагеновые пучки образуют широкий слой с большим накоплением в сетчатом слое дермы. Эластический каркас меняется незначительно с утолщением пучков волокон.

В мукополисахаридном составе снижается содержание гиалуроновой кислоты с повышенным накоплением сульфатированных кислых МПС и амилазоустойчивых Шифф-положительных веществ.

Клеточный инфильтрат в дерме в возрастной динамике увеличивается. Возрастает количество не только клеток фибробластического дифферона, но и число тучных клеток, которые чаще располагаются небольшими группами с накоплением секрета.

Морфофункциональные структурные изменения кожи ЭС указывают на начало развития инволютивных возрастных изменений после 30-ти лет, которые могут оказать влияние на течение послеоперационного периода.

4.4. Морфофункциональная характеристика эпикантуса в сравнительном аспекте со здоровой кожей внутреннего угла глаза у пациентов зрелого возраста (от 36 до 65 лет)

В данной возрастной группе исследовано 26 эпикантальных складок, которые составили основную группу при этом 2 кусочка были получены интраоперационно, и в 24 случаях эпикантальная складка была взята на аутопсийном материале у умерших лиц азиатской национальности, у которых эпикантальная складка была хорошо выражена и имела четкие контуры.

Контрольным материалом служила неизмененная кожа внутреннего угла глаза, взятая у 10 трупов в возрасте от 36 до 65 лет. Материал для исследования отбирался в стандартных условиях.

В отличие от предыдущих возрастных групп, морфометрические показатели и морфофункциональное состояние гистоструктур ЭС не имели значительных различий в сравнении с нормальной кожей внутреннего угла глаза, особенно после 50 - летнего возраста (Табл. №12).

Состояние эпидермиса в этой возрастной группе отличается значительной вариабельностью его толщины, числа рядов эпителиоцитов, степенью ороговения, выраженностью пролиферации, которые носят индивидуальный характер. Для этой возрастной группы свойственно истончение и неравномерность эпидермиса с уменьшением акантотических гребешков, сглаживание межсосочковых клиньев. Если до 45 лет толщина эпидермиса, как правило, равномерная (Рис.37; 38),

Таблица №12

Морфометрические показатели кожи внутреннего угла глаза в норме и при эпикантусе в зрелом возрасте

	Кол-во эпит. слоев	Толщина эпител слоя, мкм	Акантоз	Папил-ломатоз	Кол-во волосян фолликулов	Кол-во потов. желез	Кол-во сосудов	Рогов кисты
ЭП	16±8	56±17	+ + + +	+ + + +	12±7	4±2	6±3	+ + +
К	12±5	50±10	+ +	+	10±3	3±1	8±4	+ +

то в более позднем возрасте он резко истончается, нередко с очагами атрофии (Рис.39).

Толщина эпидермиса определяется преимущественно зернистым и роговым слоем с усилением процессов ороговения. При этом наблюдается меньший рост базального и шиповатого рядов и повышение накопления меланина. В отдельных случаях и после 45 лет в эпидермисе ЭС наблюдается активная очаговая пролиферация с неглубокими акантотическими выростами (Рис.40), иногда с образованием папиллоподобных эпителиальных разрастаний с избыточным ороговением (Рис.41). Эпителиальные пролифераты в виде «подушечек» чаще обнаруживались в эпидермисе до 40 - летнего возраста (Рис. 42). Как правило, они сочетались с дистрофическими изменениями эпителиоцитов (Рис. 43). При этом в них накапливалось большое количество Шифф-положительных веществ и кислых мукополисахаридов, особенно в зернистом и роговом рядах (Рис. 44;45).

Гистологическое строение дермы в этой возрастной группе значительно меняется. Инволютивные процессы в ней выражаются в уменьшении числа придатков кожи: потовых и сальных желез, волосяных фолликулов в которых нередко формируются крупные роговые кисты (Рис.46). Дерма уплотняется особенно в поверхностном сосочковом слое, происходит атрофия и склероз сосудистого русла (Рис.47). Особенностью дермы ЭС четвертого и пятого десятилетий жизни является уплотнение

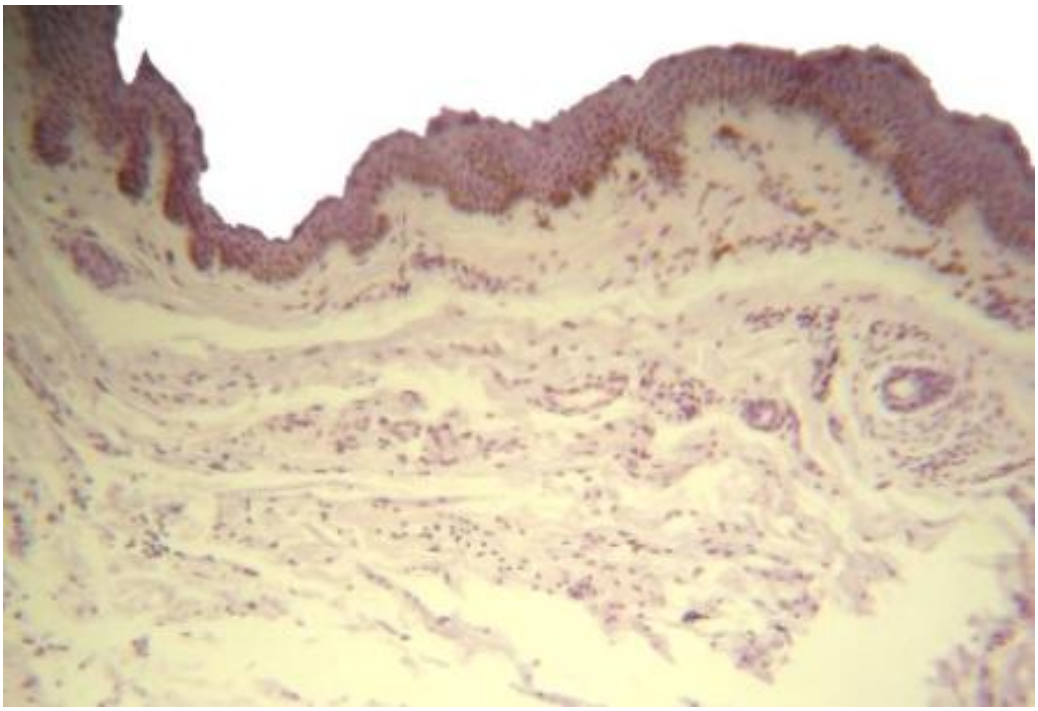

Рис. 37. Пациент Ш., 45 лет.
Неравномерность эпидермиса с участками истончения и пролиферации. Сглаживание сосочков. Уплотнение дермы в сосочковом слое.
Окраска: гематоксилином и эозином.
Ув. Об. 10; ок. 10.

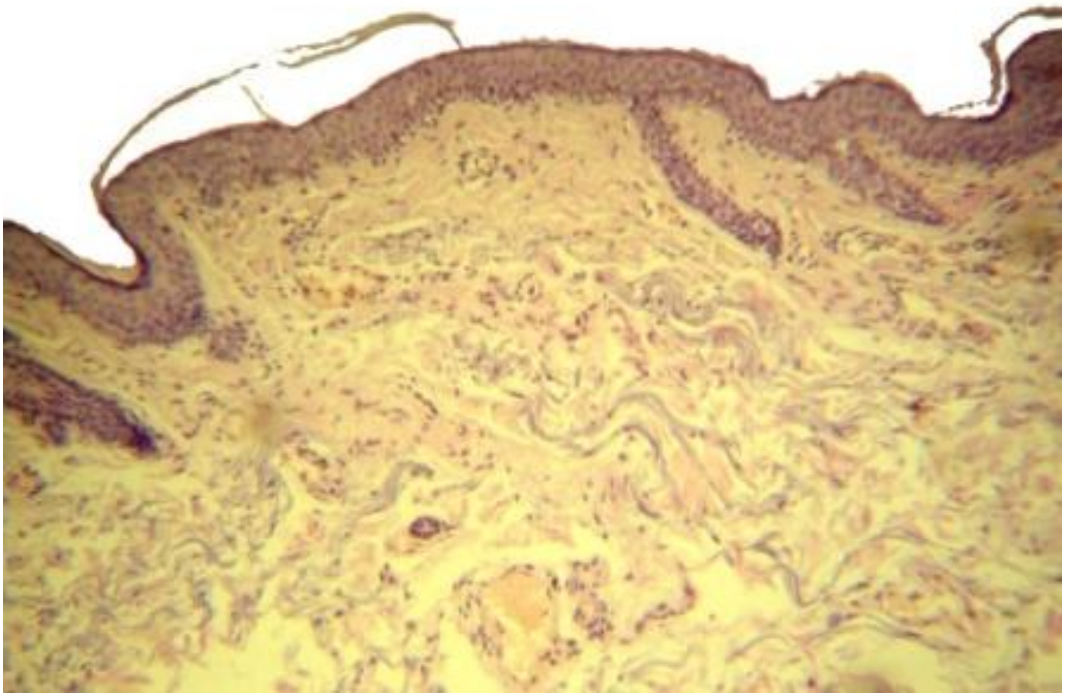

Рис. 38. Пациент М., 42 года.
Сглаженность эпидермиса с единичными акантотическими гребешками. Уплотнение дермы с ёмким сосудистым руслом.
Окраска: гематоксилином и эозином.
Ув. Об. 10;ок. 10.

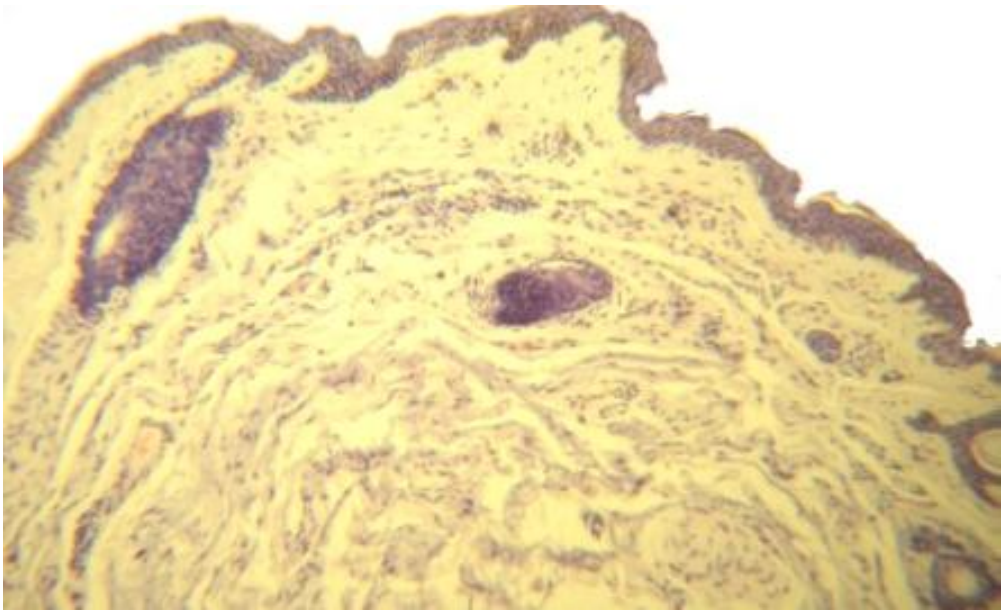

Рис. 39. Пациент К.. 55 лет.
Атрофия эпидермиса. Разволокнение дермы с единичными придатками и небольшим числом сосудов.
Окраска: гематоксилином и эозином.
Ув. Об. 10;ок. 10.

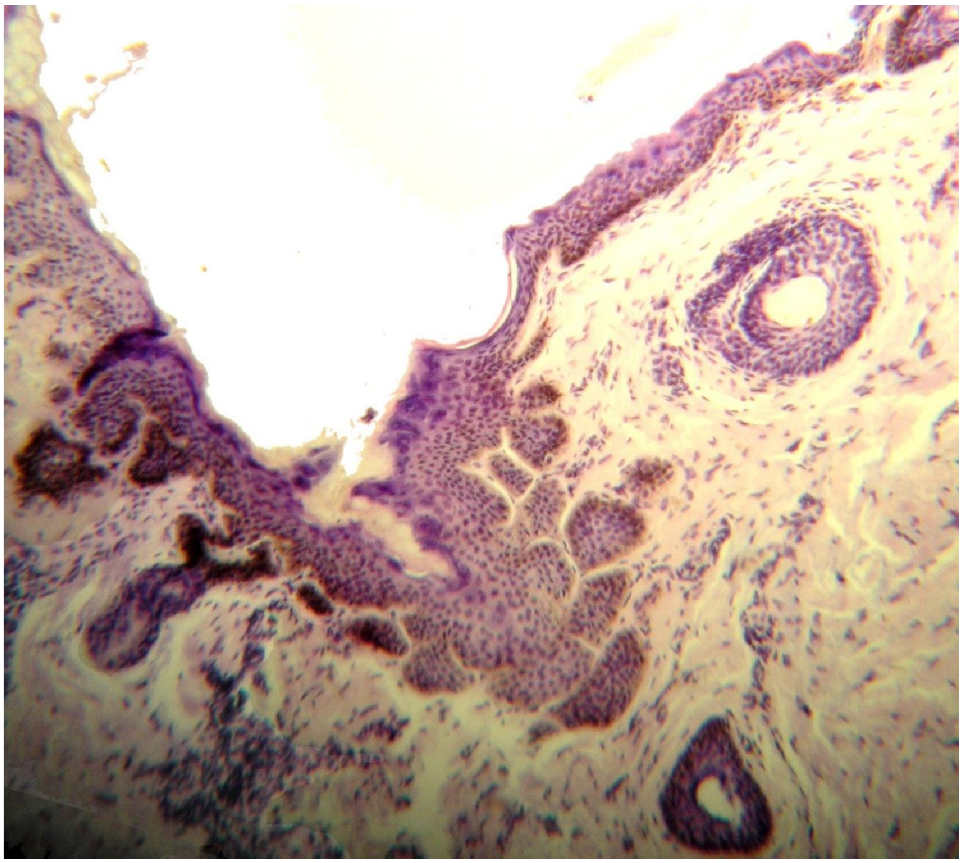

Рис. 40. Пациент П., 60 лет.
Очаговая пролиферация клеток эпидермиса с образованием неглубоких акантотических пролифератов.
Окраска: гематоксилином и эозином.
Ув. Об. 10;ок. 10.

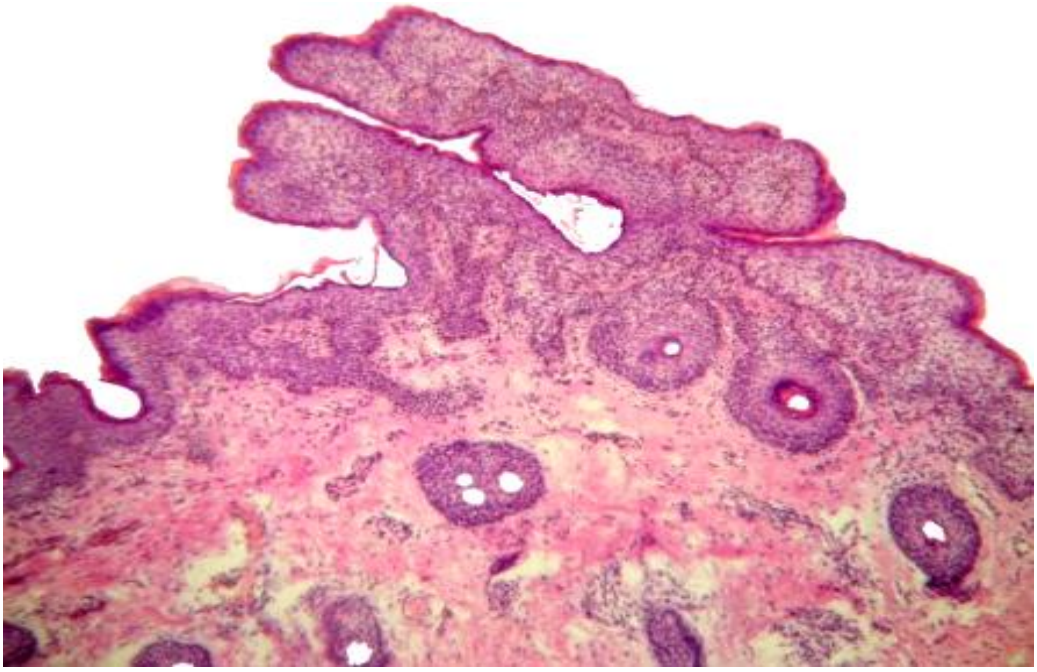

Рис. 41. Пациент С., 50 лет.
Избыточная папилломоподобная пролиферация эпителиоцитов эпидермиса с избыточным ороговением.
Окраска: гематоксилином и эозином.
Ув. Об. 10;ок. 10.

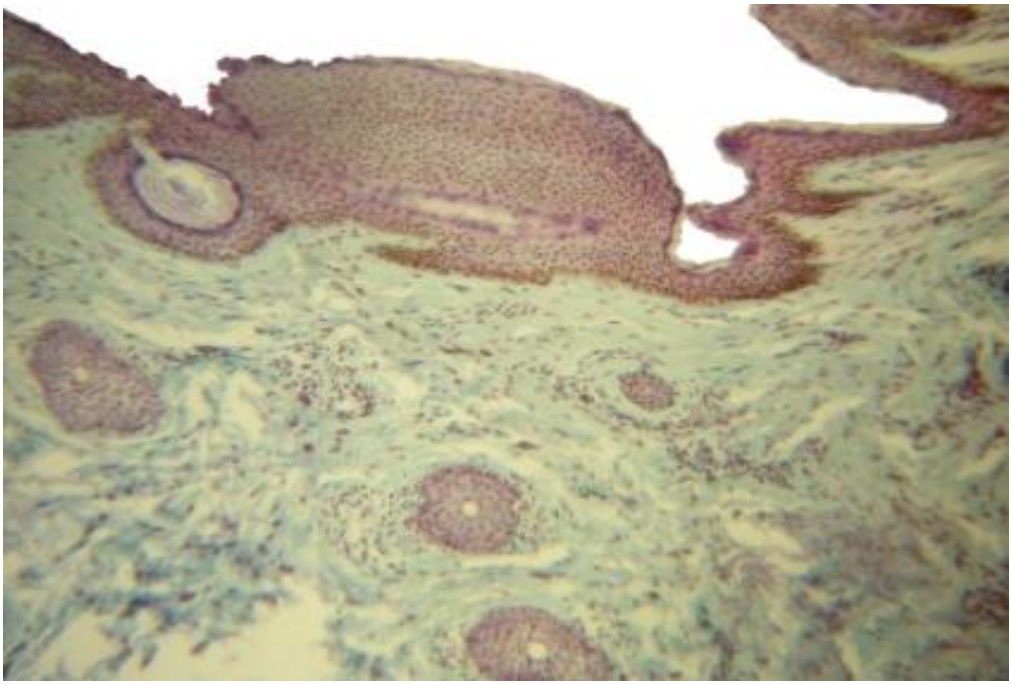

Рис. 42. Пациент Б., 37 лет.
На фоне атрофии эпидермиса очаговая пролиферация эпителиоцитов с образованием «подушечек». В дерме низкое содержание мукополисахаридов.
Окраска: альциановым синим pH 2,5.
Ув. Об. 10;ок.10.

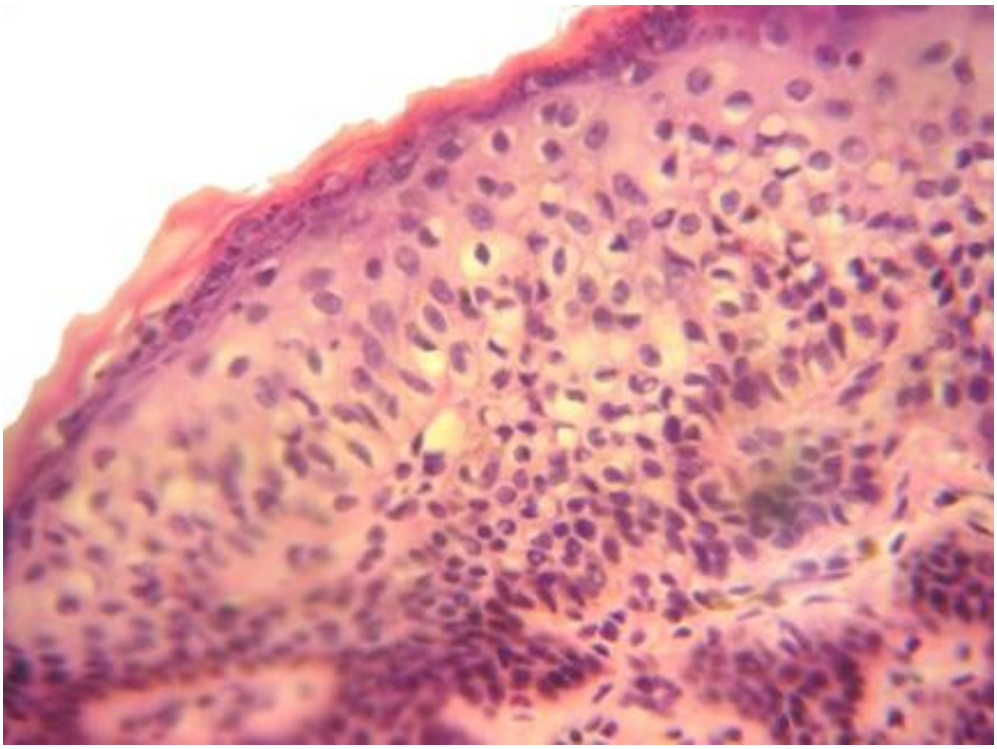

Рис. 43. Пациент В., 36 лет.
Пролиферация и вакуольная дистрофия эпителиоцитов эпидермиса.
Окраска: гематоксилином и эозином.
Ув. Об. 20;ок. 10.

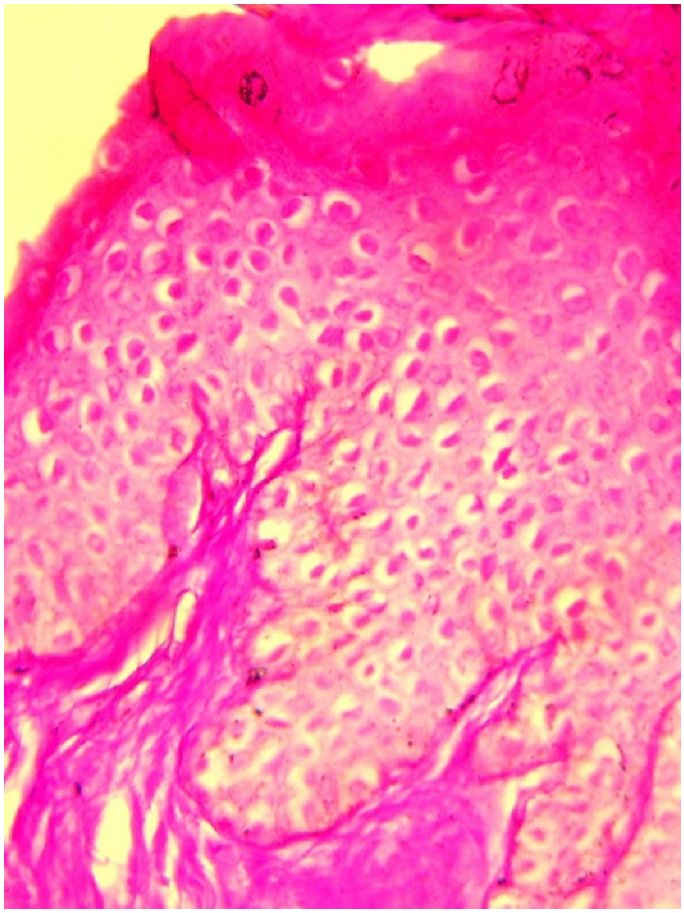

Рис. 44. Пациент С., 50 лет.
Избыточное накопление Шифф – положительных веществ в роговом слое эпидермиса.
Реакция Шифф – реактивом.
Ув. Об. 40;ок. 10.

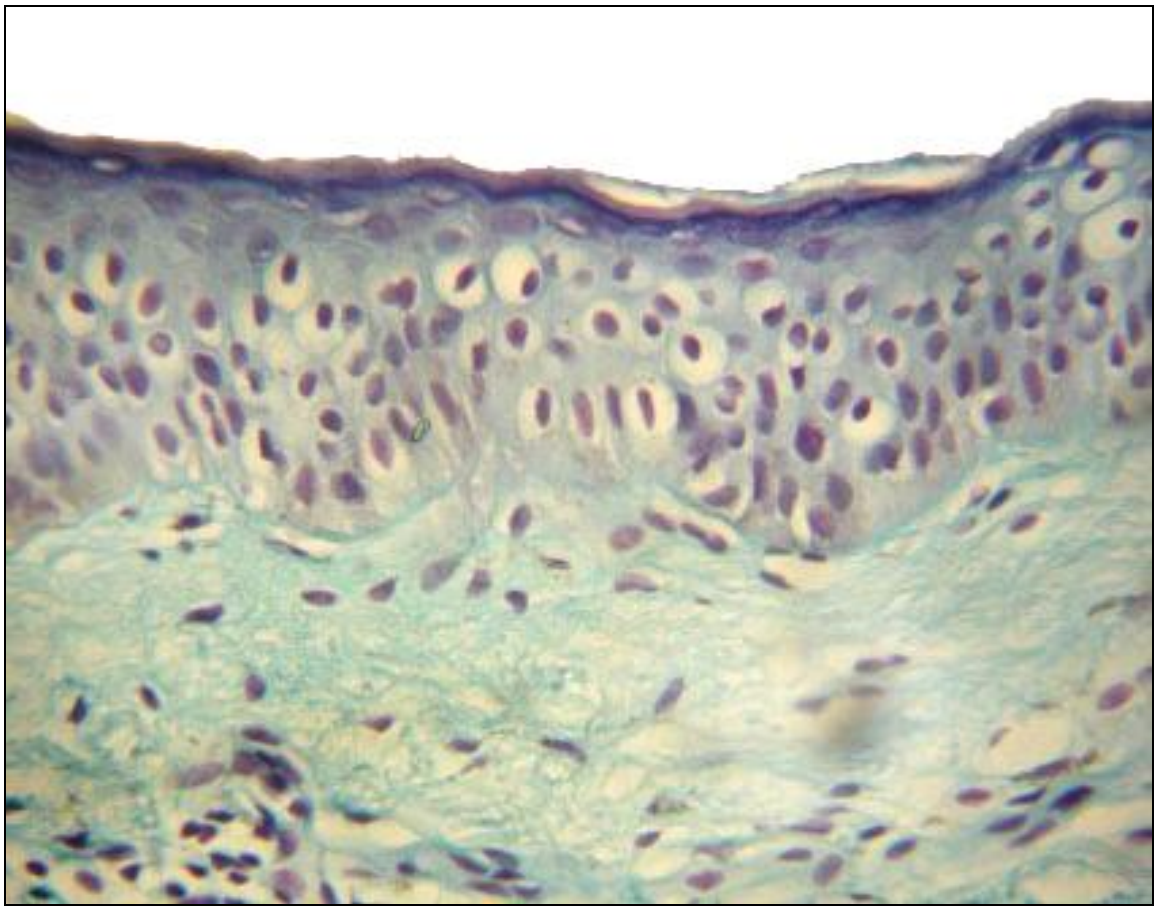

Рис. 45. Пациент С., 40 лет.
Высокосульфатированные кислые мукополисахариды в эпидермисе и дерме.
Окраска : альциановым синим pH 1,0
Ув. Об. 10;ок.10.

волокнистого каркаса за счет увеличения и утолщения пучков коллагеновых волокон. Они крупные, сливаются и гомогенизируются, превращаясь в солидные пучки, густо лежащие по всей толщине дермы (Рис. 48;49). В старших возрастах появляются очаги, в которых коллагеновые волокна фрагментируются и разрежаются, располагаясь беспорядочно (Рис. 50;51).

Содержание эластических волокон снижается. Они в небольшом количестве располагаются короткими пучками плотнее в сосочковом слое дермы, фрагментируются (рис.52).

Инволютивные изменения происходят и в сосудистом русле дермы эпикантуса. Уменьшается число широких емкостных капилляров. Сосудистая стенка утолщается и склерозируется, просвет суживается.

Клеточный инфильтрат в дерме значительный, преимущественно в эпикантусе до 45-летнего возраста, а после 50 лет количество клеток в коже уменьшается. Качественный состав клеточного инфильтрата содержит фибробласты, фиброциты, лимфоциты, в небольшом числе макрофаги и тучные клетки. Последние располагаются рассеяно или небольшими скоплениями в сосочковом слое и вокруг придатков кожи (Рис.53). Здесь же отмечается скопление тучных клеток с небольшим содержанием гранул секрета (Рис.54; 55).

Мукополисахаридный состав межуточной ткани дермы значительно меняется в ЭС данной возрастной группы. Кислые гликозаминогликаны и нейтральные гликопротеиды в небольшом количестве располагаются по всей толщине дермы, но большее их содержание отмечается в поверхностях слоях (Рис.56;57). Среди них значительное количество сульфатированных кислых мукополисахаридов и мало глюкуроновой кислоты.

Таким образом, в коже эпикантальной складки после 36 лет нарастают инволютивные процессы. Они аналогичны изменениям в коже другой локализации, в том числе и коже век, отражая атрофические возрастные изменения во всех гистоструктурах. Эпидермис истончается и уплощается. В нем уменьшается количество эпителиальных рядов. Внутридермальные

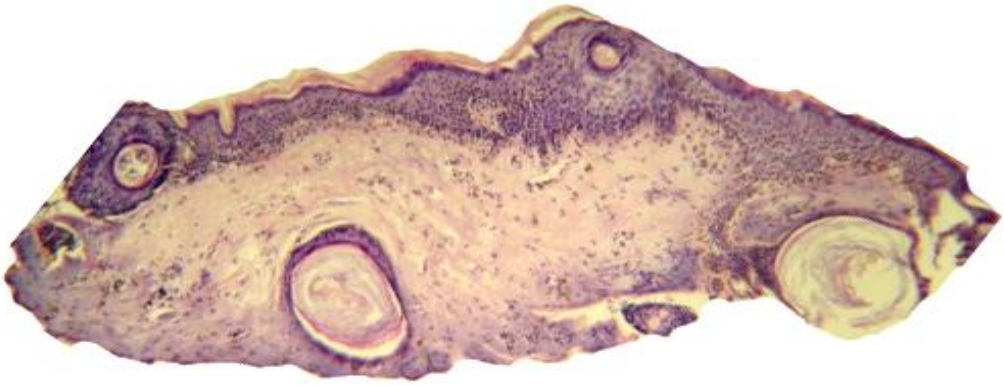

Рис. 46. Пациент П., 60 лет.
Избыточное ороговение эпидермиса. Уплотнение дермы. Образование роговых кист в волосяных фолликулах.
Окраска: гематоксилином и эозином.
Ув. Лупа 4,5 ; ок. 10.

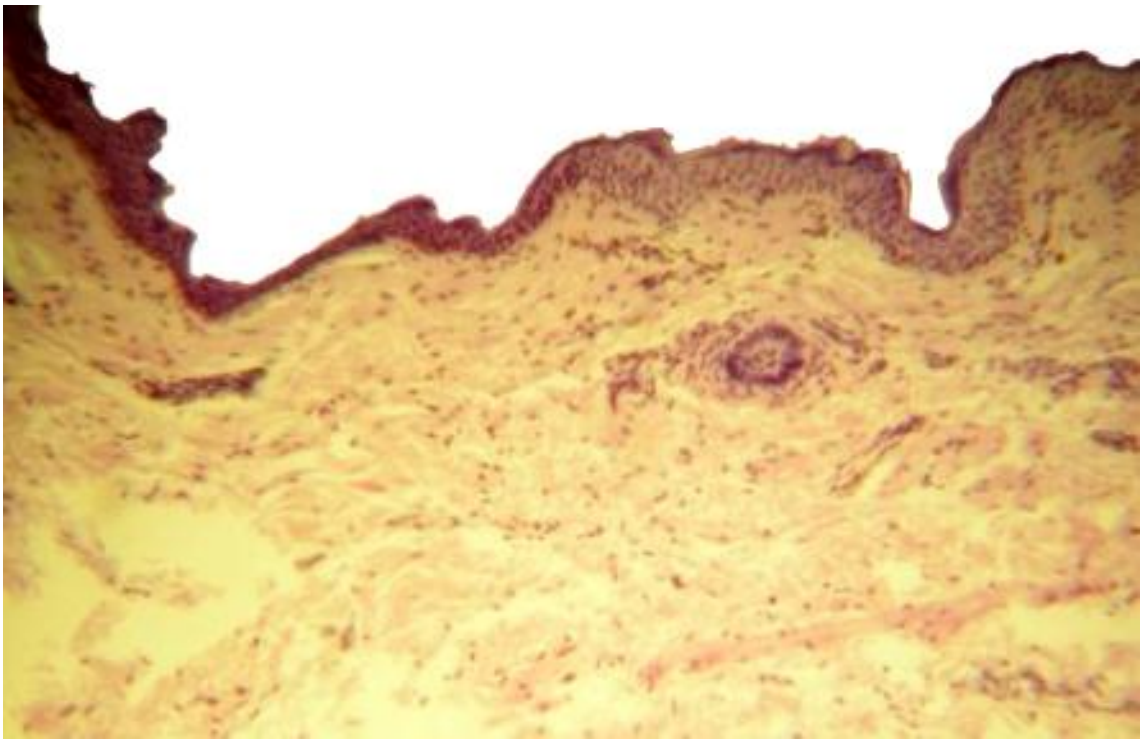

Рис. 47. Пациент Е., 48 лет.
Неравномерная атрофия эпидермиса. Уплотнение дермы с небольшим количеством сосудов, единичными придатками.
Окраска: гематоксилином и эозином.
Ув. Об. 10;ок. 10.

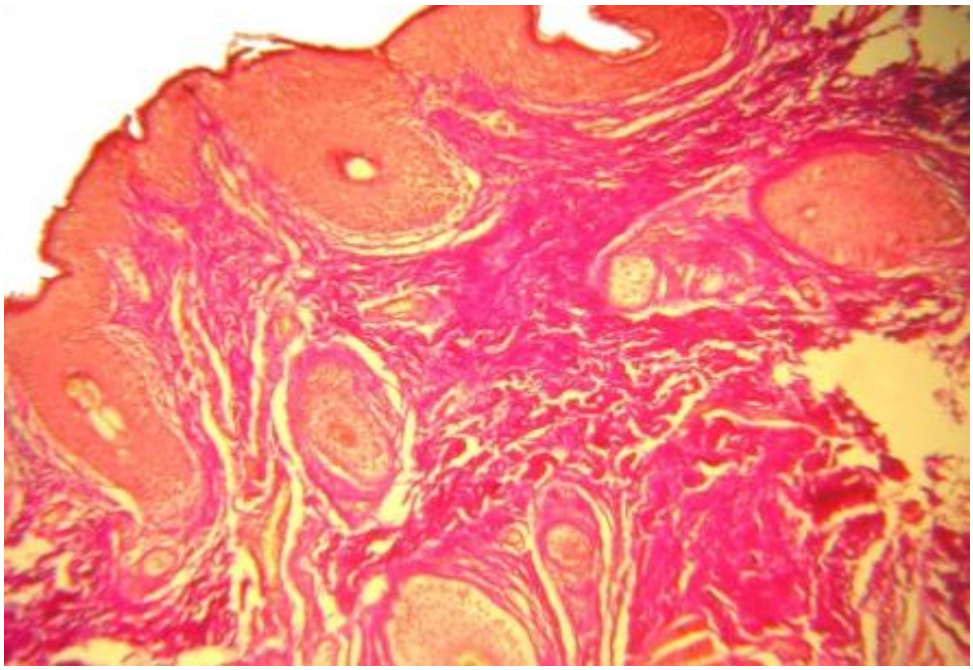

Рис. 48. Пациент М.,45 лет.
Гомогенизированные пучки коллагеновых волокон в дерме.
Окраска: пикрофуксином по ван-Гизону.
Ув. Об. 10; ок. 20.

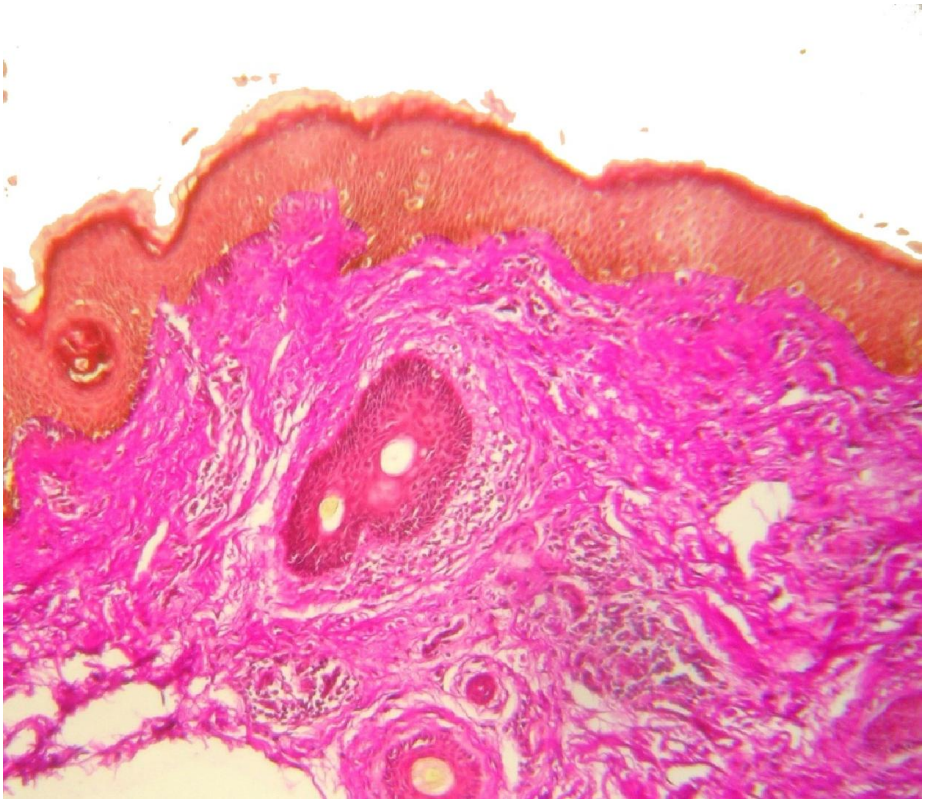

Рис. 49. Пациент З., 55 лет.
Рыхлое расположение и фрагментация коллагеновых волокон в дерме.
Окраска: пикрофуксином по ван-Гизону.
Ув. Об. 10;ок. 20.

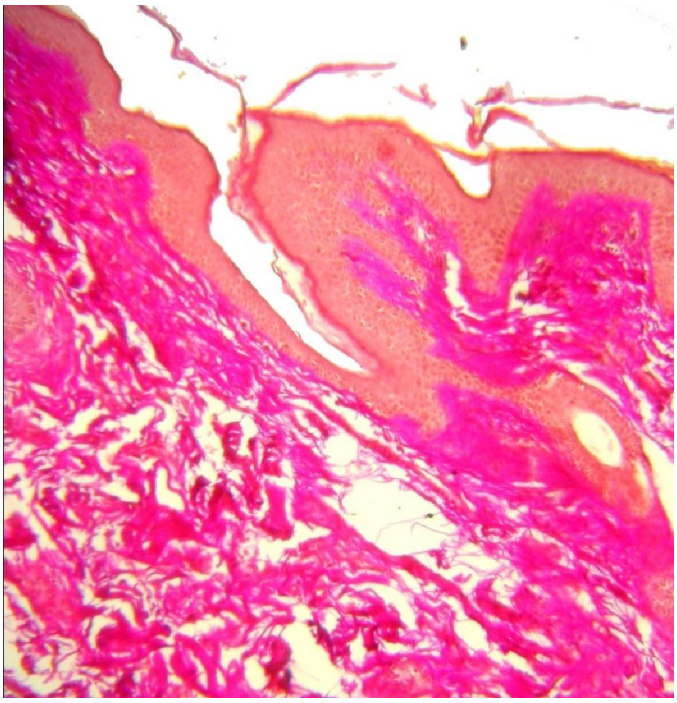

Рис. 50. Пациент Л.,62 лет.
Очаги разряжения и фрагментации коллагеновых волокон.
Окраска: пикрофуксином по ван-Гизону.
Ув. Об. 10;ок. 20.

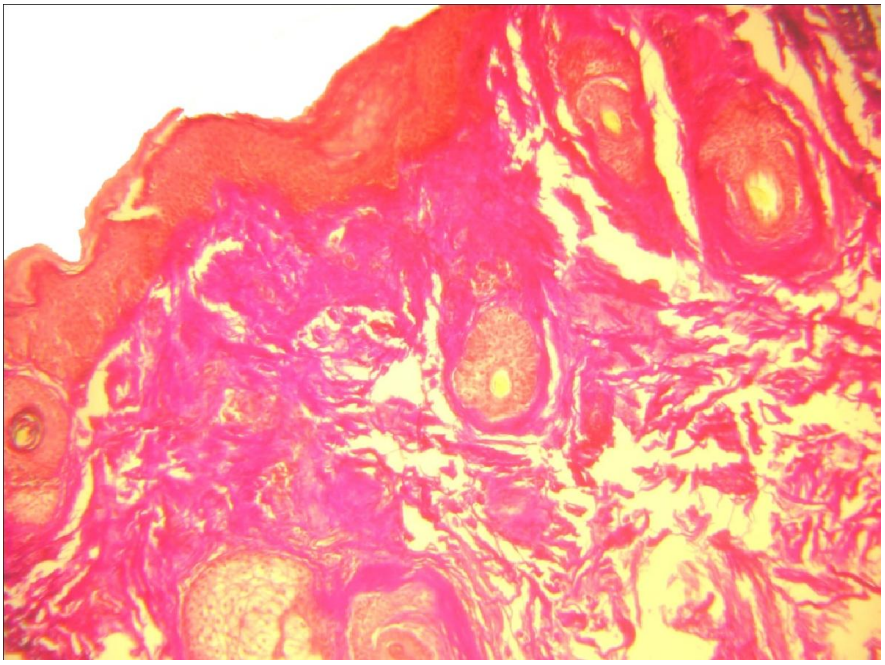

Рис. 51. Пациент Б.,60 лет.
Фрагментация и распад коллагеновых волокон дермы.
Окраска: пикрофуксином по ван-Гизону.
Ув. Об. 20;ок. 10.

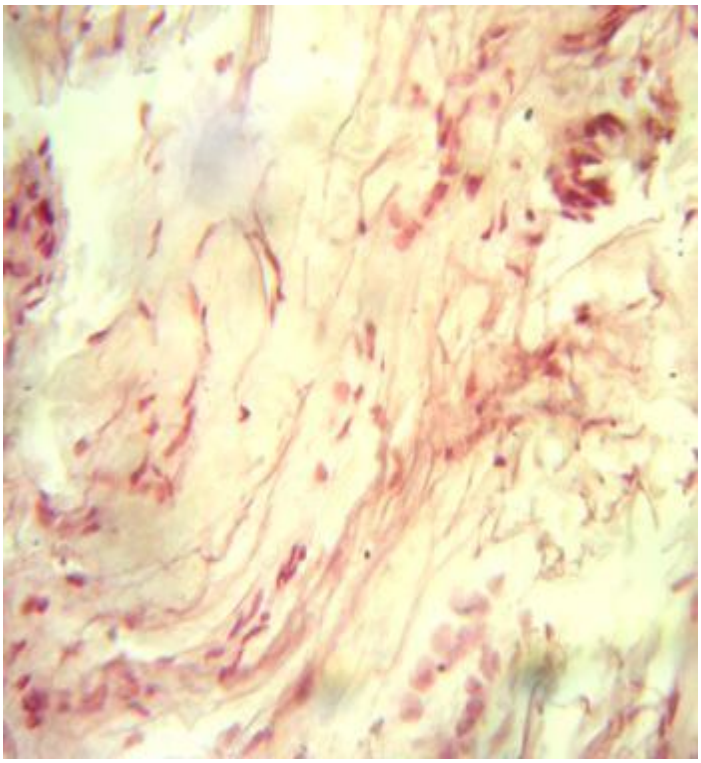

Рис. 52. Пациент М., 52 лет.
Эластические волокна в малом количестве, тонкие, короткие, образуют небольшие пучки.
Окраска: орсеином.
Ув. Об.20, ок.10

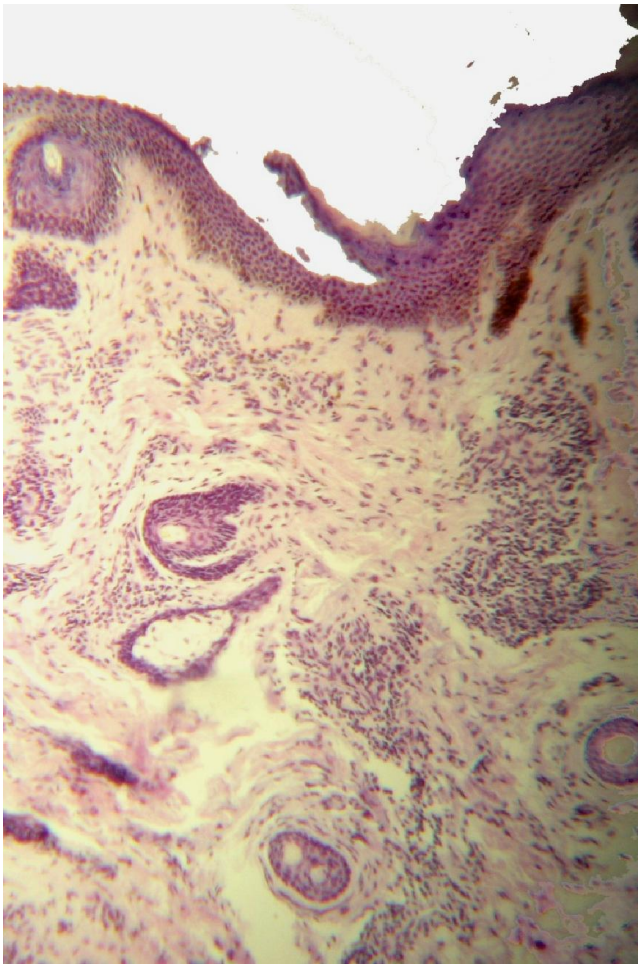

Рис. 53. Пациент К., 48 лет.
В дерме очаговый клеточный инфильтрат преимущественно в сосочковом слое.
Окраска: гематоксилином и эозином.
Ув. Об. 20; ок. 10.

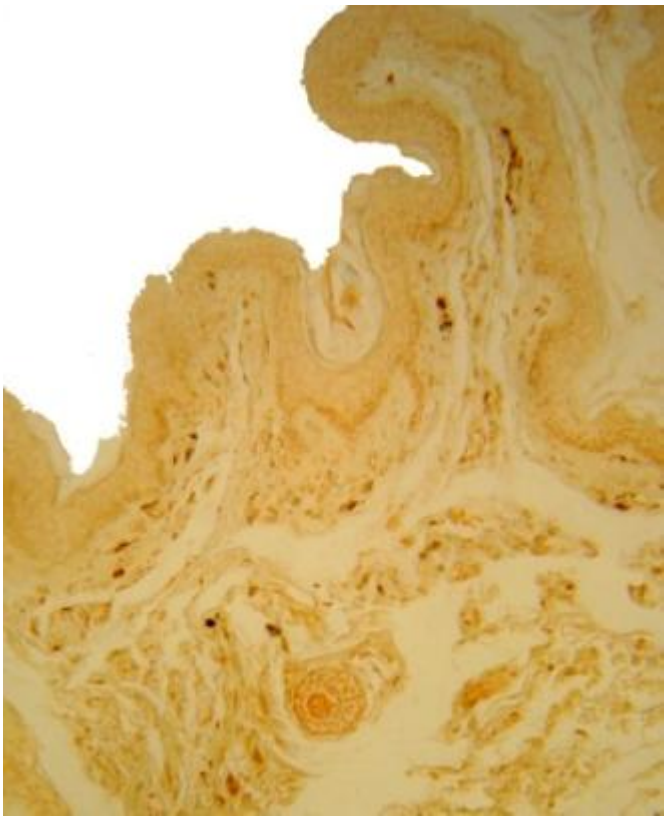

Рис. 54. Пациент Н., 56 лет.
Тучные клетки в поверхностном слое дермы.
Окраска: коричневым основным.
Ув. Об. 10;ок. 10.

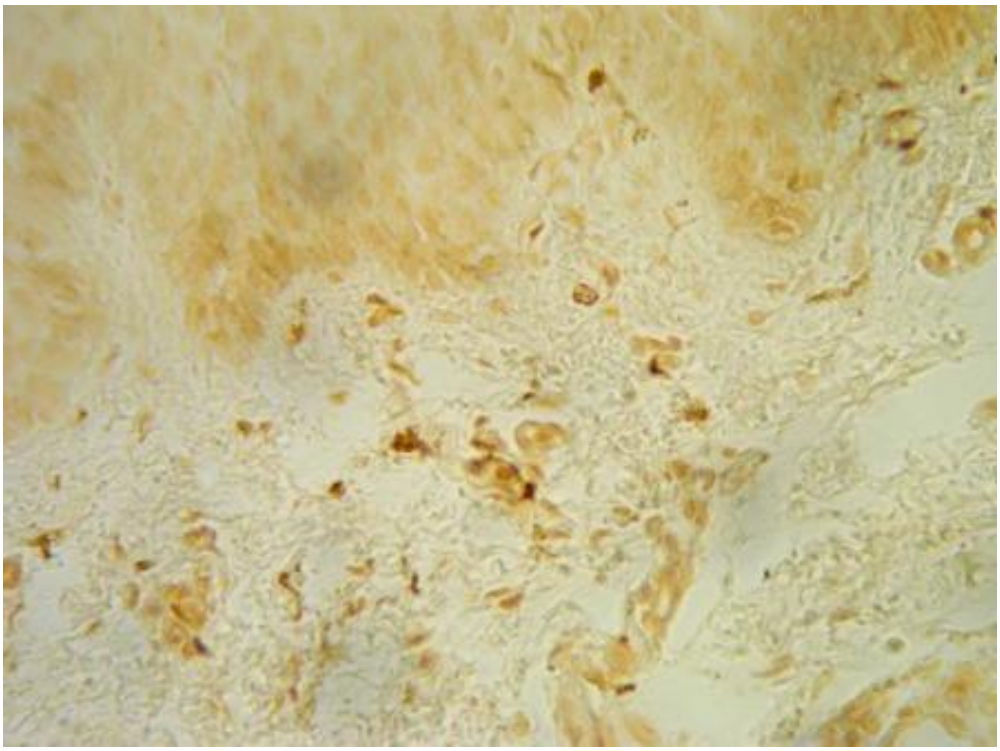

Рис. 55. Пациент Л., 62 года.
Тучные клетки в сосочковом слое дермы в состоянии дегрануляции.
Окраска: коричневым основным.
Ув. Об. 40; ок. 10.

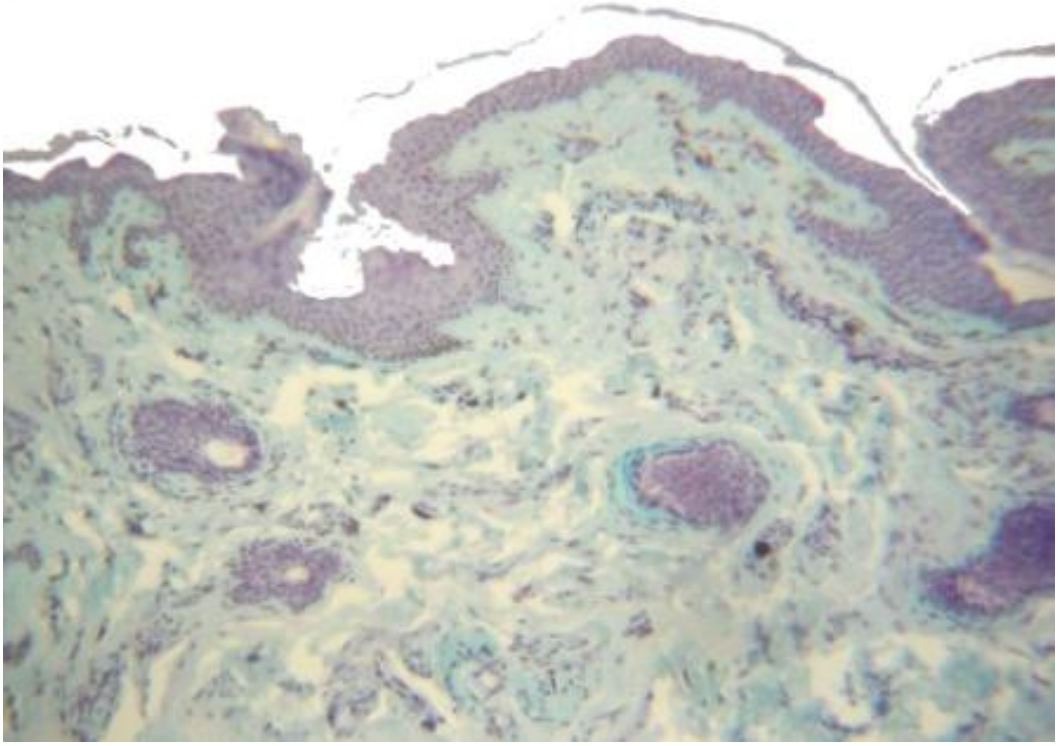

Рис. 56. Пациент З., 50 лет.
Кислые гликозаминогликаны в дерме, скопление вокруг придатков.
Окраска: альциановым синим при pH 2,5.
Ув. Об. 10; ок. 10.

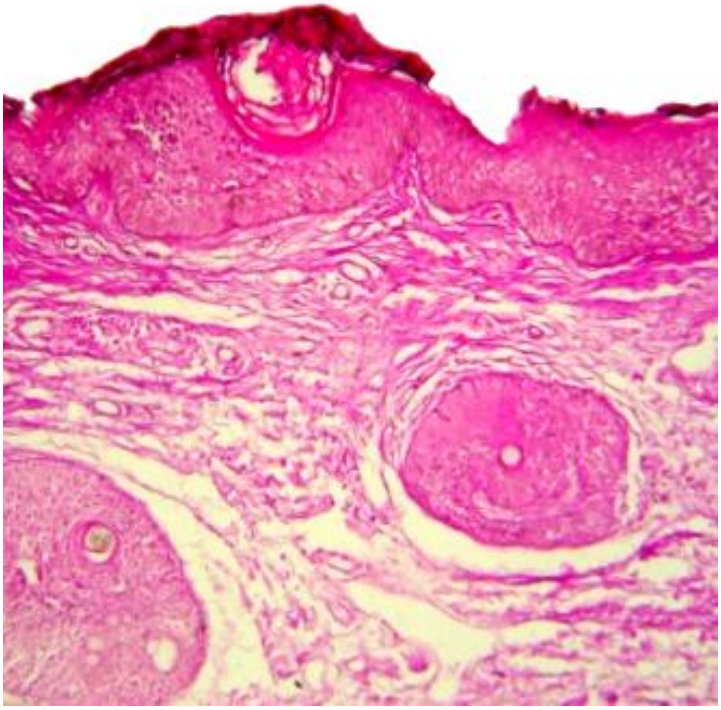

Рис. 57. Пациент З., 50 лет.
Шифф – положительные вещества в эпидермисе и дерме.
ШИК – реакция.
Ув. Об. 20; ок. 10.

гребешки редкие и неглубокие. В отличие от нормальной кожи внутреннего угла глаза, атрофия эпидермиса идет неравномерно, часто с образованием эпителиальных пролифератов, крупных папиллоподобных разрастаний с повышенным ороговением.

После 40 летнего возраста инволютивные процессы в коже ЭС углубляются и встречаются практически во всех наблюдениях. В эпидермисе часто образуются высокие эпителиальные пролифераты - «подушечки», нередко с повышенным ороговением и образованием крупных роговых кист.

Морфофункциональное состояние дермы меняется неравномерно. Она уплотняется, особенно в сосочковом слое, за счет увеличения и гомогенизации пучков коллагеновых волокон. В то время как эластический каркас в возрастной динамике уменьшается.

После 50 - летнего возраста прогрессирует фрагментация и расслоение коллагеновых волокон. Снижается содержание мукополисахаридов, особенно гиалуроновой кислоты и Шифф-положительных гликопротеидов. Преобладают сульфатированные кислые МПС.

Клеточный состав дермы в возрастной динамике меняется своеобразно. До 50 лет клетки чаще располагаются группами в поверхностных слоях дермы. Среди них преобладают фибробласты и фиброциты, при уменьшении числа клеток лимфоидного ряда наблюдается значительное увеличение очаговых скоплений тучных клеток, преимущественно в сосочковом слое дермы. В более поздних возрастах, содержание клеток резко уменьшается, и они диффузно распределены по дерме. Тем не менее, остается значительным число тучных клеток, которые содержат много секрета.

Однако, несмотря на общую тенденцию нарастания с возрастом указанных атрофических процессов, их выраженность, глубина поражений чрезвычайно вариабельны, индивидуальны и определяются многими причинами.

Морфофункциональные структурные изменения кожи эпикантусов у людей старше 35 лет носят инволютивный характер.

4.5. Резюме

Таким образом, морфологическое исследование эпикантусов указывает на значительные отличия всех гистофункциональных структур от неизмененной кожи внутреннего угла глаза. Это проявляется в повышении пролиферативных процессов эпителиального покрова, нарушении его ороговения с образованием папилломатозных и акантотических разрастаний. Дерма характеризуется повышенным содержанием придатков кожи, неравномерным расположением волокнистого каркаса, изменениями мукополисахаридного состава. Указанные процессы подвержены значительным возрастным изменениям.

Выделены основные этапы:

- до 25 летнего возраста проходят репродуктивные процессы роста и дифференцировки;

- с 26 до 35 лет происходят процессы стабилизации;

- с 36 лет начинаются инволютивные процессы, заключающиеся в атрофии, склерозе и нарушении кровообращения, которые имеют индивидуальный характер.

Глава 5. ЗАКЛЮЧЕНИЕ

Приступая к обсуждению результатов исследования, необходимо подчеркнуть актуальность темы проведенной научно-практической работы. Высокий интерес в изучении эпикантальной складки, с одной стороны, объясняется большой частотой ее встречаемости в сочетании с врожденной офтальмопатологией, такой как блефароптоз, блефарофимоз, которые требуют хирургического лечения. С другой стороны, стремлением большой группы населения, в основном азиатской национальности, с наличием эпикантальной складки, выполнить эстетические изменения глазной щели с целью получения более «выразительного» взгляда (Song R.Y., Song Y.G., 1985; Watanabe K., 1993; Wolfort F. G., Kanter W.R., 1994; Ohmori K., 1998; Yoo Won-Min, Park Sang-Hyeon, Kwag Dong-Rhyul, 2007; Siewert A.L., Stein Q., Flangan J., Hansen K.A., 2008; Allen C.E., Rubin P.A., 2008).

Стоит так же отметить, что в Оренбургской области данное заболевание является распространенным, и встречается во всех клинических формах: изолированный, этнический и обратный тип. Это обусловлено близким географическим расположением Казахстана, Татарстана и Башкирии, и как следствие, приводит к миграции населения с этническим типом эпикантуса и проживание его в данном регионе. Естественно, что заключается много смешанных браков, от которых рождаются дети, имеющие этнические особенности. Несомненно, в таких смешанных семьях, где часть членов семьи имеет европейский разрез глаз, нередко возникает вопрос о хирургической коррекции эпикантуса у ребенка. Кроме того, люди с этническими особенностями, которые проживают среди европейского населения, тоже нередко стремятся изменить свою внешность, чтобы как можно меньше отличаться от окружающих их людей.

Естественно, что при наличии пальпебрального синдрома у ребенка, родители желают, как можно раньше обратиться за медицинской помощью

для исправления косметического дефекта, так как это является одним из важных признаков его психологического комфорта и социальной адаптации.

Все вышеописанные предпосылки ведут к постепенному возрастанию потока пациентов, желающих выполнить косметическую операцию по устранению эпикантуса.

Тем не менее, имеющиеся данные литературы по этой проблеме, в своем большинстве, посвящены различным методикам эпикантопластики, их клинической оценке, без анализа структурно-функциональных особенностей кожи эпикантусов в различных возрастных группах (Гурьянов А.С.,1988; Chen P.,1996; David L.M.,1995; De-la-Plara R.,1996; Fuente del Campo A., 1984; 1997; Белоусов А.Е., 1998; Груша О.В., Асламазова А.Э., 1998; Лебедева О.Ю., Фришберг И.А., 1998; Малаховская В., 2000; Cho B., Lee K., 2002; Chae Cho B., Lee Kyung Young, 2002; Лантух В.В., 2005; Fujiwara T., Maeda M., Kuwae K., Nishino K., 2006).

В числе основных задач, поставленных нами в исследовании, было не только определение морфофункциональных особенностей эпикантальной складки, но и изучение динамики этих изменений с возрастом. Тем более что существующие данные литературы отображают только подобные структурные процессы в коже век**.** Учитывая это, в работе проведена сравнительная оценка гистологических и морфометрических данных эпикантусов и кожи век, дана клиническая характеристика изменений области внутреннего угла глазной щели. На основе анализа клинических и морфологических данных проведена оценка эффективности применяемой щадящей технологии эпикантопластики. Для выполнения поставленных задач и оценки возрастных структурных изменений были созданы следующие подгруппы пациентов:

I – дети до 10 лет;

II – подростки 11 – 18 лет;

III – молодые люди в возрасте 19 – 35 лет;

IV – зрелые люди в возрасте 36 – 65 лет.

Проведенные исследования составили два основных раздела:

- клинический: включал обследование и подготовку пациентов с последующим хирургическим лечением, наблюдением в раннем и отдаленном послеоперационном периоде с оценкой эффективности применяемой методики при различных видах эпикантальной складки и в различные возрастные группы;

- морфологический: включал гистологическое изучение слоев эпидермиса, волокнистого каркаса дермы, ее мукополисахаридного состава, состояние придатков кожи эпикантальной складки при различных ее типах и в различных возрастных группах с последующим сравнением полученных данных с гистоструктурой неизмененной кожи внутреннего угла глаза в соответствующих возрастных группах, полученного кадаверного материала.

В ходе выполнения работы, были получены данные обращаемости пациентов, проведена оценка изменений размеров глазной щели, оптимизирована классификация, оптимизирована подготовка и ведение пациентов до и после хирургического лечения, а так же проведена оценка эффективности применяемого метода хирургической коррекции.

По данным анализа обращаемости пациентов от всей клинической группы 95% составил двухсторонний эпикантус, 5% - односторонний. При изучении обращаемости по видам распределение было следующим:

- прямой внутренний физиологический (этнический) эпикантус – 55,74% от всей клинической группы;

- прямой внутренний патологический изолированный эпикатус – 16,34% от всей клинической группы;

- прямой внутренний патологический, сочетанный с другой патологией век – 3,28% от всей клинической группы;

- обратный внутренний эпикантус - 24,6% от всей клинической группы.

В младшей возрастной группе до 10 летнего возраста обращаемость пациентов была связана, в основном, с наличием внутреннего обратного эпикантуса, который составил 56% внутри подгруппы. Естественно, что наличие комбинированной офтальмопатологии создавали не только косметический дефект, но так же присутствовало и наличие функциональных изменений. На частое сочетание эпикантуса с аналогичными видами офтальмопатологии указывают многие исследователи (Tzschach A., Kelbova C., 2008; Allen C. E., Rubin P.A., 2008). Родители этих пациентов желали выполнить хирургическую коррекцию как можно раньше.

Внутренний прямой физиологический этнический эпикантус составил 36% внутри подгруппы. Обращаемость пациентов с данным видом эпикантуса не является распространенной в этой возрастной группе. Самой редкой причиной обращаемости явился прямой внутренний патологический эпикантус, сочетанной с другой патологии век, который составил 8% внутри подгруппы.

Во второй возрастной группе до 18 лет основной причиной обращаемости явилось наличие у пациентов прямого внутреннего физиологического (этнического) эпикантуса, составил 62,5% внутри подгруппы. Прямой внутренний патологический изолированный тип составил 25% внутри подгруппы. Это связано с формированием мнения и требований к собственной внешности и становлением личности. Обратный внутренний эпикантус в данной группе встречался реже и составил 12,5% внутри подгруппы. Это связано, в основном с тем, что хирургическое лечение было проведено в раннем детском возрасте.

В третий возрастной группе от 19 до 35 лет преобладают пациенты с прямым внутренним физиологическим этническим эпикантусом и составили 77,78% внутри подгруппы. Пациенты с прямым внутренним патологическим изолированным эпикантусом составили 22,22% внутри подгруппы. Пациенты с внутренним обратным типом эпикантуса в наших исследованиях не наблюдались.

В четвертой возрастной группе от 36 до 65 лет так же наблюдалось преобладание пациентов с прямым внутренним физиологическим этническим эпикантусом составили 60% внутри подгруппы, а пациенты с прямым внутренним патологическим изолированным эпикантусом составили 40% внутри подгруппы.

При обследовании пациентов в основном выявляли аномалии рефракции различной степени выраженности в каждой возрастной группе, которые подвергали стандартным методам коррекции. Остальные показатели колебались в пределах возрастной нормы. Макроскопически у детей и в молодом возрасте кожа эпикантальной складки эластичная, с выраженным тургором, нормального цвета, без пигментных отложений. А ширина варьировала не зависимо от возраста. При осмотре области внутреннего угла глазной щели после 35-40 лет нарастали процессы инволюции, которые проявлялись в виде появления морщинок, снижения тургора и эластичности кожи. Однако подкожная жировая клетчатка наиболее слабо выражена после 35-40 лет, соответственно толщина эпикантальной складки наименьшая в зрелом возрасте пациентов. Размеры эпикантальной складки колебались толщина от 0,5 ± 1мм до 2±1мм, а ширина от 4±2 до 7±3мм.

При обследовании отмечено неравномерное изменение размеров глазной щели. В детском и молодом возрастах происходит увеличение размеров глазной щели, отражая анатомический рост и дифференцировку организма. Наиболее интенсивное увеличение происходит в первое пятилетие жизни, с последующей стабилизацией к 10-летнему возрасту и мало меняется в последующих возрастах, достигая в длину 19±4 мм, в ширину 7±3мм у пациентов с эпикантусами. В контрольной группе размеры глазной щели значительно больше и достигают в длину 22±2,5 мм, ширину 8±2мм. Полученные данные подтверждают исследования (Бирич Т.А. и др.,1998; Грищенко С.В., 2007), которые указывают, что размеры глазной щели к 8-10 годам достигают размеров взрослых людей. Однако, надо учитывать, что размеры глазной щели в значительной степени являются

индивидуальными и зависят от анатомии глазницы, размеров глазного яблока, расовой принадлежности и составляют от 22 мм до 32 мм в длину, от 6 мм до 8 мм в ширину (Каган И.И., Канюков В.Н., 1999; Кононец О.А.,2001; Сомов Е.Е.,2005).

С помощью разработанной карты обследования пациентов с эпикантусом оптимизирована подготовка пациентов с оценкой параметров глазной щели и эпикантальной складки, и с последуюшей оценкой течения послеоперационного периода и эффективности применяемой хирургической методики.

Стоит отметить, что послеоперационный период во всех группах протекал без осложнений. Однако заживление раны проходило более интенсивнее в детском и молодом возрасте, что связано с особенностями структуры кожи. Применяемая хирургическая методика наиболее эффективна при изолированном типе эпикантальной складки. Возможно ее применение при этническом типе, но в том случае, когда пациент не желает выполнять полную коррекцию ориентального типа век, а настроен только на увеличение длины глазной щели без кардинальных перемен внешности. Однако, при применении данной методики при пальпебральном синдроме, она не позволяет получить полную коррекцию комплексных изменений и не является оптимальной в данном случае.

Стоит отметить, что наибольший интерес представили полученные данные оценки гистоструктуры ткани эпикантальной складки. Были выявлены типичные общие тканевые реакции, которые проявляются в развитии репродуктивных и инволюционных процессах в виде гипертрофии, гиперплазии, пролиферации, атрофии, склероза всех гистофункциональных компонентов эпикантусов, поэтапно изменяющихся в различных возрастных группах. Анализ полученных результатов и их обобщение позволили обосновать ряд положений, касающихся закономерностей структурно-функциональных особенностей эпикантальной складки, их динамики в возрастном аспекте.

Дерма, также как и эпидермис, в эпикантальной складке в первые годы жизни меняется неравномерно. Она рыхлая и отечная как в сосочковом, так и сетчатом слоях с малым содержанием придатков кожи. К 10 - летнему возрасту в коже эпикантуса значительно возрастает число волосяных фолликулов с образованием утолщенных волосяных колбочек, сальных и потовых желез. Содержание придатков кожи остается стабильно высоким на всем протяжении второго десятилетия жизни, преобладая в дерме эпикантусов в сравнении с контрольной группой. Аравийская Е.Р.,2006; Кольгуненко И.И., 1974; Lever W.F., Shaumburg –Lever I., 1975; Spencer S.K., Kierland R.K.,1970, изучая кожу лица в молодом возрасте подчеркивают высокое содержание в ней сальных и потовых желез, что определяет ее косметические особенности.

В первые 10 лет жизни в коже как эпикантусов, так и коже внутреннего угла глаза, содержание эластических и коллагеновых волокон незначительное. Волокна в виде коротких и тонких пучков рыхло располагаются по всем слоям дермы. Во втором десятилетии жизни волокнистый каркас дермы усиливается за счет возрастания содержания преимущественно коллагеновых волокон, которые образуют крупные пучки с более плотным распределением в сосочковом слое. Коллагеновые волокна являются преобладающими в дерме, составляя более 98% соединительной ткани дермы любой локализации (Б.Б.Фукс, Б.И.Фукс, 1968).

Как и в коже век, коллагеновые и эластические волокна определяют прочность, упругость и эластичность кожи эпикантусов. Преобладание в эпикантальной складке коллагеновых волокон и образование крупных, толстых пучков в старших возрастных группах обуславливает ригидность кожи.

Особого внимания заслуживает состояние клеточного инфильтрата кожи. Кожа, как барьерный орган, обладает функциями самостоятельной местной иммунной системы. Клеточные элементы, такие как кератиноциты, макрофаги, лимфоциты, клетки Лангерганса и Гринстайна, способны

выделять целый ряд факторов, влияющих на активность иммуннокомпетентных клеток кожи, интегрировать их функцию, регулируя защитные свойства дермы (Norris D.A., 1989; Шевелев А.С, 1991; Mc. Kay J., 1991; Panfilis G. De, 1991; 1993; Luger T.A.,1994). Несомненно, что состояние местной иммунной системы может оказать существенное влияние на репаративные процессы послеоперационного периода.

Клеточный инфильтрат в дерме пациентов первых лет жизни скудный. Преобладают фибробласты, единичные лимфоциты, макрофаги и тучные клетки. Клетки располагаются рассеяно с небольшими скоплениями в сосочковом слое и вокруг придатков кожи. При этом содержание клеток больше в коже контрольной группы исследования в сравнении с кожей эпикантусов. Количественное содержание и расположение различных клеток неравнозначное. Лимфоциты располагаются преимущественно в поверхностных слоях дермы. Единичные клетки проникают в толщу эпидермиса, выполняя роль межэпителиальных, несущих защитную функцию. Обращает внимание наличие в дерме большого числа макрофагов. Их защитные свойства связаны с фагоцитозом чужеродных агентов. Активизированный макрофаг выделяет до 100 микробоцидных факторов (Johonston R, 1989), а также факторы, регулирующие активность лимфоидных, гемопоэтических клеток: тимидин, интерферрон, простогландины (Cavillon J. et al., 1984; Sanshine G., Mitchell T., 1985). Макрофаги влияют на состояние местного и гуморального иммунитета, определяя митогенную активность лимфоцитов, их хелперную и супрессорную функции. В тоже время, число тучных клеток в дерме незначительное. Эти клетки содержат медиаторы воспаления гистамин, лейкотриены, протеазы, простагландины, регулируют гомеостаз, влияя на микроциркуляторное русло, активность лейкоцитов.

Обращает внимание состояние сосудистого русла как эпикантуса, так и кожи контрольной группы. Сосудистое русло, как у детей, так и в молодом возрасте емкое. Сосуды МЦР многочисленные с широким просветом,

тонкими стенками, полнокровные с умеренным периваскулярным отеком. Преобладающими мукополисахаридами являются в дерме гиалуроновая кислота и амилазорасщепляемые глюкопротеиды. Эти мукополиахариды отличаются большой гидрофильностью, регулируют проницаемость сосудистой стенки и межуточного вещества.

Таким образом, клинические наблюдения и изучение возрастных морфологических изменений эпикантальной складки у пациентов первых двух десятилетий жизни выявили значительные отличия от кожи контрольных групп. Это проявляется неравномерностью слоев эпидермиса, пролиферацией эпителиоцитов с образованием утолщений в виде «подушечек», папиллоподобных разрастаний, повышенным ороговением с формированием роговых кист. В дерме повышенное, в сравнении с контрольной группой, содержание придатков, особенно волосяных фолликулов, сальных желез.

Следует отметить в этих возрастных группах высокую кровоснабжаемость кожи, ее хорошие защитные свойства за счет преобладания иммунокомпетентных клеток, готовность к репродуктивным реакциям в результате состояния межуточной ткани с большим содержанием фибробластов, кислых мукополисахаридов и амилазорасщепляемых гликопротеидов, которые участвуют в фибриллогенезе.

Указанные структурные характеристики эпикантальной складки в первые два десятилетия жизни объясняют высокий тургор кожи и создают хорошую, стабильную основу с благоприятным прогнозом для проведения хирургических вмешательств и течения послеоперационного периода.

Следует отметить, что в возрастной группе от 19 до 35 лет наиболее выраженными являются зернистый и роговой ряды эпидермиса, при меньшем увеличении росткового слоя. Толщина эпидермиса увеличивалась, составляя 60±25 мкм, в сравнении с контрольной группой 40±8мкм. Тем не менее, сохраняется высокая очаговая пролиферация эпителиоцитов с частым формированием эпителиальных «подушечек» и папиллоподобных

разрастаний, нередко с усиленным ороговением и формированием роговых кист, глубоких интрадермальных акантотических разрастаний. Подобные изменения более характерны для эпидермиса после 30 лет жизни.

Дерма эпикантусов сохраняет структурные отличия в сравнении с кожей контрольной группы. Большое содержание волосяных фолликулов. Однако снижается содержание сальных и потовых желез, что является отражением процессов старения кожи.

Особенностью дермы эпикантальной складки данной возрастной группы является уплотнение волокнистого каркаса за счет увеличения и утолщения пучков коллагеновых и в меньшей степени эластических волокон. Пучки коллагеновых волокон плотнее и многочисленнее в поверхностных слоях дермы, особенно в сетчатом ее слое. Эластические волокна образуют сеть тонких пучков с большим содержанием в сосочковом слое дермы и хорошо выявляются в дерме до 30 – летнего возраста. К 35 годам эластические волокна слипаются, пучки утолщаются, частично фрагментируются, теряют линейность расположения. Указанные изменения волокнистого каркаса отражают начало регрессивных процессов в коже.

Мукополисахаридный состав дермы до 30 летнего возраста аналогичен их содержанию предыдущей возрастной группы. В основном присутствуют кислые гликозаминогликаны с преобладанием сульфатированных. Гиалуроновая кислота в виде нежных отложений располагается по всей дерме. Среди Шифф - положительных веществ много амилазорасщепляемых гликопротеидов.

К 35 годам идет значительное снижение гиалуроновой кислоты и гликогена. С большой вероятностью это связано с нарастанием в дерме коллагенсинтетической активности, включением гликозаминогликанов в состав волокон (В.В.Виноградов, 1965; Б.Б.Фукс, Б.И.Фукс, 1968)

Меняется в дерме состояние сосудистого русла. Оставаясь достаточно емким за счет преобладания крупных тонкостенных сосудов, число которых с возрастом уменьшается в поле зрения микроскопа. Повышается количество

сосудов с утолщенными стенками, суженным просветом, как отражение инволютивных процессов, ведущих к уменьшению кровоснабжения кожи.

Клеточный инфильтрат, который как указывалось выше, определяет защитные и репродуктивные функции дермы количественно и качественно не отличается до 30-летнего возраста от предыдущей группы пациентов молодого возраста. После 30 лет он заметно возрастает. Клетки располагаются разрозненно, или небольшими группами преимущественно в сосочковом слое и вокруг придатков и сосудов сетчатого слоя дермы. Качественный состав инфильтрата содержит фибробласты, фиброциты, лимфоциты, в небольшом числе макрофаги и тучные клетки. Такой состав может определить достаточно высокие защитные и репродуктивные свойства кожи. Тем не менее, число тучных клеток к 35 годам возрастает с образованием небольших групп в сосочковом слое дермы. Это может послужить основой для возникновения сосудистых расстройств в послеоперационном периоде.

Таким образом, после 30 лет в коже эпикантусов начинают происходить качественно новые изменения эпидермиса и дермы, связанные с прогрессированием инволютивных регрессивных процессов.

Эпидермис утолщается в основном за счет зернистого и рогового рядов, усиливается ороговение с образованием роговых кист. Усиленная пролиферация эпителиоцитов росткового слоя приводит к частому формированию очаговых папиллоподобных образований и широких акантотических гребешковых разрастаний, глубоко проникающих в дерму.

В этой возрастной группе в коже эпикантусов остается повышенное содержание придатков в сравнении с дермой контрольной группы. Однако к 35 годам уменьшается количество сальных и потовых желез. Наблюдается склероз отдельных сосудов микроциркуляторного русла.

Волокнистый каркас дермы до 30 летнего возраста остается стабильный, сходный с группой молодого возраста. К 35 годам наблюдается тенденция уплотнения коллагеновых волокон, особенно в сетчатом слое

дермы, слипание и очаговая фрагментация эластических волокон. Клеточный инфильтрат увеличивается с накоплением тучных клеток, лимфоцитов и макрофагов.

Обобщая гистофункциональные процессы в коже эпикантусов возрастной группы 19 - 35 лет, их можно характеризовать до 30 лет как стабильные, с последующим началом инволютивых, регрессивных возрастных процессов. Кожа сохраняет в этом возрасте достаточно высокие функциональные свойства, которые позволяют получать хорошие результаты при хирургических манипуляциях.

Тенденция развития инволюционных изменений кожи эпикантусов отчетливо проявилась в клинико-морфологических исследованиях возрастной группы 36 - 65 лет.

Следует указать, что в отличие от предыдущих возрастных групп, морфометрические показатели и морфофункциональное состояние гистоструктур эпикантусов не имели значительных различий в сравнении с контрольной группой кожи внутреннего угла глаза, особенно после 50 летнего возраста, отражая сходность нарастания регрессивных изменений. С общебиологических позиций они проявляются процессами атрофии, склероза, нарушениями процессов регенерации, сосудистого русла эпидермиса и дермы.

Обобщая состояние эпидермиса у людей после 36 - летнего возраста, следует указать на значительную вариабильность его толщины, числа рядов эпителиоцитов, степени ороговения, выраженность пролиферации, которые носят индивидуальный характер. Для этой возрастной группы свойственно нарастание с годами атрофических процессов, которые проявляются истончением и неравномерностью эпидермиса с уменьшением акантотических гребешков, сглаживанием межсосочковых клиньев. Если до 45 лет толщина эпидермиса в большинстве случаев в основном равномерная, то в более позднем возрасте он резко истончается. Следует отметить, что в данной возрастной группе толщина эпидермиса определяется в основном

зернистым и роговым слоями, с усилением процессов ороговения, при меньшем росте камбиального и шиповатого рядов. Явления дискератоза сочетались с тяжелой вакуольной дистрофией эпителиоцитов. В ростковом слое повышается содержание меланина. Активная очаговая пролиферация, чаще в коже эпикантальной складки, приводила к образованию крупных папиллоподобных эпителиальных разрастаний с избыточным ороговением. Значительно меняется гистологическое строение дермы. Инволютивные процессы в которой выражаются уменьшением числа придатков кожи таких как, потовые и сальные железы, волосяные фолликулы, а в последних нередко формируются крупные роговые кисты. Дерма уплотняется особенно в поверхностном сосочковом слое. Происходит атрофия и склероз сосудистого русла.

Особенностью дермы эпикантальной складки четвертого десятилетия и более поздних периодов жизни является уплотнение волокнистого каркаса за счет увеличения и утолщения пучков коллагеновых волокон, которые сливаются и гомогенизируются, что приводит к их плотному расположению по всей толщине дермы. Содержание эластических волокон снижается. Они располагаются короткими пучками плотнее в сосочковом слое дермы, фрагментируются. Эти процессы лежат в основе атрофии и склероза кожи.

Начиная с 36 – летнего возраста и в более поздние годы жизни, инволютивные изменения касаются и сосудистого русла дермы ЭС. Уменьшается число широких емкостных капилляров. Сосудистая стенка утолщается и склерозируется, просвет сосудов сужается.

Особенностью дермы эпикантальной складки является существенное увеличение клеточного инфильтрата до 45 - летнего возраста и уменьшением его после 50 лет. Качественный состав инфильтрата содержит преимущественно фиброциты, лимфоциты, в небольшом числе макрофаги. Обращает внимание значительное число тучных клеток, которые чаще располагаются группами. Подобные изменения указывают на снижение защитных и регенераторных свойств кожи.

Значительно меняется мукополисахаридный состав в эпикантальной складке указанных возрастных групп. Кислые гликозаминогликаны и нейтральные гликопротеиды в небольшом количестве располагаются по всей толщине дермы, с большим их содержанием в поверхностях слоях дермы. Среди них значительное количество сульфатированных кислых мукополисахаридов, мало глюкуроновой кислоты и гликогена. Снижение мукополисахаридов связано как со снижением обменных процессов, так и прогрессированием склеротических изменений.

Таким образом, возрастные изменения кожи эпикантусов в возрастной группе 36 - 65 лет характеризуются нарастанием атрофических, склеротических процессов, тяжелыми дистрофическими расстройствами, нарушениями сосудистого русла. Тем не менее, выраженность их в эпикантальной складке значительнее, чем в коже контрольной группы.

Нарушения регенераторных возможностей клеток эпидермиса сопровождается пролифератами с избыточным ороговением, образованием роговых кист. Наряду с ними имеются участки глубокой дистрофии и атрофии эпидермиса с истончением всех его слоев.

В дерме инволютивные возрастные процессы характеризуются уменьшением придатков, нарастанием склеротических изменений за счет значительного увеличения плотности и гомогенизации коллагенового каркаса, распада эластических волокон. Развитию регрессивных изменений кожи способствуют уменьшение числа сосудов, склерозирование их стенки, сужение просвета, а также снижение активно участвующих в обмене мукополисахаридов.

Следует отметить, что нами установлена общая характерная динамика морфофункциональных возрастных инволютивных процессов кожи, которые отличаются разнообразием и выраженность которых, в значительной степени, носит индивидуальный характер.

Несомненно, что глубокие инволютивные морфологические нарушения кожи в более зрелых возрастах необходимо учитывать во избежание послеоперационных осложнений.

Таким образом, в проведенном исследовании обоснованы основные критерии гистологических особенностей кожи эпикантусов в различных возрастных группах. Разработанная и применяемая нами методика щадящей эпикантопластики позволяет успешно ее использовать у пациентов с изолированным и этническим типами эпикантальной складки.

ВЫВОДЫ

1. Изучение обращаемости в Оренбургской области пациентов с эпикантусом выявило, что наиболее часто встречается прямой внутренний физиологический (этнический) - 55,74%; на втором месте обратный внутренний - 24,60%; прямой внутренний патологический изолированный – 16,34%; прямой внутренний патологический, сочетающийся с другой патологии век – 3,28%.

2. Щадящая технология эпикантопластики, разработанная В.Н.Канюковым, рекомендована к применению при всех формах прямого внутреннего эпикантуса, при этом оптимальный возраст для хирургического лечения от 18 до 35 лет на фоне высоких репродуктивных и защитных свойств кожи.

3. Клинические наблюдения показали, что при обратном внутреннем эпикантусе, сочетающимся с другой врожденной патологией век, проявляющейся в виде блефароптоза, блефарофимоза, щадящая эпикантопластика по В.Н.Канюкову не позволяет достичь оптимальных результатов и все пациенты нуждаются в дополнительном хирургическом лечении, направленном на расширение и удлинение глазной щели, в связи с чем не может быть рекомендована для широкого применения.

4. Морфо-функциональными исследованиями доказано, что независимо от типа эпикантуса в эпикантальной складке по сравнению с неизмененной кожей внутреннего угла глаза, развиваются глубокие аномальные патоморфологические изменения в виде неравномерности эпителиальных слоев, явлений паракератоза и дискератоза, нарушения пролиферативных процессов с образованием акантотических и папиллоподобных разрастаний, а в дерме в виде нарушения структуры волокнистого каркаса и формирования придатков.

5. Доказано, что возрастные изменения эпикантальной складки имеют этапный характер:

- репродуктивные процессы роста и дифференцировки завершаются к 25 годам;
- с 26 до 35 лет происходят процессы стабилизации;
- после 36 лет начинаются инволютивные процессы, заключающиеся в атрофии, склерозе и нарушении кровообращения, которые имеют индивидуальный характер.

ПРАКТИЧЕСКИЕ РЕКОМЕНДАЦИИ

1. Разработанная карта обследования пациентов с эпикантусом дает возможность детально изучить исходное состояние, оптимизировать подготовку пациентов к эпикантопластике, выбрать оптимальный метод хирургического лечения с учетом наличия сопутствующей патологии век, и позволяет дать объективную оценку течения послеоперационного периода и учесть субъективную удовлетворенность пациента. Поэтому она может быть рекомендована для использования в других лечебных учреждениях при обследовании пациентов.

2. При проведении щадящей эпикантопластики по В.Н.Канюкову применение разработанного пинцета для сведения краев раны (патент №88528 от 20.11.2009г) облегчает наложение швов и сокращает время операции.

3. Оптимальные сроки для проведения эпикантопластики соответствуют возрасту от 18 до 35 лет, учитывая морфофункциональное состояние кожи эпикантальной складки, которое создает стабильную основу для оптимального заживления с благоприятным прогнозом.

4. Щадящая технология эпикантопластики по В.Н.Канюкову является оптимальной для хирургического лечения прямого внутреннего патологического изолированного эпикантуса и может быть рекомендована в качества операции выбора.

5. Пациентам с прямым внутренним физиологическим (этническим с ориентальном разрезом глаз) эпикантусом щадящая эпикантопластика по В.Н.Канюкову может быть использована для устранения деформаций внутреннего угла глаза.

Список литературы:

1. Аветисов Э.С. Руководство по детской офтальмологии / Э.С.Аветисов, Е.И.Ковалевский, А.В.Хватова. – М.: Медицина, 1987. – 496с.
2. Асламазова А.Э. Хирургическая коррекция травматических повреждений внутреннего угла глазной щели : автореф. дис. … канд. мед. наук / А.Э. Асламазова. - М., 1998. – 35 с.
3. Белоусов А.Е. Пластическая реконструктивная и эстетическая хирургия / А.Е. Белоусов. – Спб.: Гиппократ, 1998. – 744 с.
4. Белоусов А.Е. Влияние характеристик тканей лица на вероятность развития некоторых осложнений при пластике нижних век / А.Е. Белоусов // Анналы пластической, реконструктивной и эстетической хирургии. - 2006. - №4. – С.50-51.
5. Бирич Т.А. Глазные болезни: учеб. пособие / Т.А.Бирич, А.Ю.Чекина, Л.Н.Марченко. – Минск: Высшая школа, 1998. – 231 с.
6. Боброва Н.Ф. Новый комплексный метод хирургической коррекции врожденных птозов, осложненных блефарофимозом и эпикантусом / Н.Ф.Боброва, В.П.Хриненко, С.А.Тронина // Офтальмологический журнал. - 1995. - №2. - С.91-95.
7. Борисова О.С. Осложнения при эстетической блефаропластике / О.С. Борисова // « Косметология 2000» : Сб. тезисов конф. – Новосибирск, 2000. – С. 9-14.
8. Бунак В.В. Антропология / В.В. Бунак, Ф.М.Неструх, И.И.Рагинский . – М., 1951. – С. 10-32.
9. Васильева С.Ф. Возможности повышения эффективности реконструктивных операций при орбито-пальпебральном синдроме / С.Ф. Васильева, А.В.Артемов // Глазное протезирование и пластическая хирургия в области орбиты. – М., 1987. – С. 69-70.
10. Вит В.В. Морфологические особенности тканей вспомогательного аппарата глаза при синдроме блефарофимоза и их влияние на эффективность хирургического лечения / В.В.Вит, Н.Ф.Боброва,

С.А.Тронина // Актуальные вопросы офтальмологии: материалы юбилейной Всероссийской научно-практической конф. – М., 2000. – С.60-61.

11. Вит В.В. Строение зрительной системы человека / В.В.Вит. – Одесса, 2010. – 664 с.
12. Гофрен А.Г. Вопросы врачебной косметики / А.Г.Гофрен. - Л.: Медицина, 1968. – С. 124-133.
13. Грищенко С.В. Патогенетические механизмы развития жировых грыж век и восстановительное лечение после блефаропластики : автореф. дис. … канд. мед. наук / С.В. Грищенко. – М., 2001. – 20 с.
14. Грищенко С.В. Профилактика и лечение негативных последствий эстетической блефаропластики / С.В. Грищенко // Анналы пластической, реконструктивной и эстетической хирургии. - 2006. - №4. – С.66 - 67.
15. Грищенко С.В. Эстетическая хирургия возрастных изменений век / С.В. Грищенко. - М.: Медицина, 2007. - 216 с.
16. Груша О.В. К вопросу о пластике внутреннего угла глазной щели / О.В.Груша, А.Э.Асламазова // Вестник офтальмологии. – 1998. – Т.114, №3. – С.12-14.
17. Гурьянов А.С. Способ устранения эпикантуса / А.С.Гурьянов // Тезисы докладов науч.-практ. конф. «Медицинская и социальная реабилитация больных при повреждениях органа зрения». - Краснодар, 1988.
18. Добрякова О.Б. Лечение послеоперационных осложнений у больных, оперированных по поводу возрастных изменений век / О.Б.Добрякова, Г.В. Братко // Материалы IV Западно-Сибирской науч. - практ. конф. « Новые технологии в офтальмологии». – Новосибирск, 1998. – С. 22-25.
19. Добрякова О.Б. Результаты светооптического и электронно-микроскопического исследования кожи век и подкожной жировой и мышечной ткани при различных стадиях инволюционных изменений век / О.Б.Добрякова, Л.В.Колесникова, Г.В.Братко // 9-я науч. - практ. конф.

врачей « Новосибирск на рубеже XXI века». – Новосибирск, 1999. – С. 254-255.

20. Ефимов Е.А. О полноте регенерации кожи / Е.А. Ефимов // Бюлл. эксперим. биологии и медицины. – 1976. – Т.81. – С. 368-370.
21. Ефремова Е.В. К вопросу об эстетической блефаропластике / Е.В.Ефремова // Актуальные вопросы пластической, эстетической хирургии и дерматокосметологии : Сб. научн. трудов – М., 1998. – С.17-19.
22. Заварзин А.А. Руководство по гистологии / А.А. Заварзин, С.И.Щелкунов. - М.: Медгиз, 1954. – 699 с.
23. Зайкова М.В. Пластическая офтальмохирургия / М.В.Зайкова. - 2-е изд. - М.: Медицина, 1955. – 195с.
24. Золотарева М.М. Глазные болезни / М.М.Золотарева. – Минск: Беларусь, 1964. – С. 619 - 621.
25. Зуева Л.В. Орган зрения / Л.В.Зуева // Руководство по гистологии. - 2001. – Т.2. – С. 626-638.
26. Иванова И.И. Новый подход к микрохирургии эпикантуса / И.И.Иванова, В.Н.Канюков // Сборник материалов конференции: Новые технологии микрохирургии глаза. – Оренбург, 1994. - №3.- С. 54 - 55.
27. Иванова И.И. Схема комплексного лечения больных с нарушением формы глазной щели / И.И.Иванова, В.Н.Канюков // Сборник материалов конференции: Новые технологии микрохирургии глаза. – Оренбург, 1995. - №4. – С. 32 - 33.
28. К вопросу о биометрической оценке в офтальмопластике / Я.О.Груша, И.А.Новиков, И.В.Блинова, Х.Хоссейн Пур // Вестник офтальмологии. – 2005. – Т.121, № 6. – С.17 - 18.
29. Каган И.И. Клиническая анатомия органа зрения / И.И.Каган, В.Н. Канюков. - Спб.: Эскулап, 1999. – 192 с.
30. Каган И.И. Микрохирургическая анатомия, как анатомическая основа микрохирургии / И.И.Каган // Морфология. -1999. - Т.116. - С. 7 - 11.

31. Казникова О.Г. Возрастные изменения тканей шейно-лицевой области / О.Г.Казникова, А.А.Адамян // Анналы пластической, реконструктивной и эстетической хирургии. - 2000. - №1. – С. 52 - 61.
32. Каллахан А. Хирургия глазных болезней / А.Каллахан. - М.: Медгиз, 1963. – 434 с.
33. Калинин А.П., Можеренков В.П., Прокофьева Г.Л. Офтальмоэндокринология. – М.: Медицина. – 1999. – С. 25 – 31.
34. Катаев М.Г. Двухэтапный способ хирургического лечения при пальпебральном синдроме / М.Г.Катаев, И.А.Филатова, Д.Д.Демир // Актуальные проблемы детской офтальмологии. Научные материалы, посвященные 60-летию первой в России кафедры детской офтальмологии. – С. – Петербург, 1995. – С. 80 – 81.
35. Катаев М.Г. Методы исследования формы и косметики в пластической офтальмохирургии / М.Г. Катаев, И.А.Филатова // Материалы науч. - практ. конф. «Клинико-инструментальные и физические методы диагностики и лечения посттравматических изменений органа зрения». – М., 1998. – С.37 - 39.
36. Катаев М.Г. Методы обследования пациентов при пальпебральном синдроме / М.Г.Катаев, И.А.Филатова, Д.Д.Демир // Актуальные проблемы детской офтальмологии. Научные материалы, посвященные 60-летию первой в России кафедры детской офтальмологии. – С. – Петербург, 1995. – С. 50 – 51.
37. Катаев М.Г. Офтальмопластика в детском возрасте / М.Г.Катаев // Вестник офтальмологии. – 2006. – Т. 122, №2. – С. 13 - 17.
38. Катаев М.Г. Пальпебральный синдром: пособие для врачей / М.Г. Катаев, И.А.Филатова. – М.: МНИИГБ им. Гельмгольца, 2000. – 16 с.
39. Катаев М.Г. Хирургическое лечение пальпебрального синдрома: метод. рекомендации / М.Г. Катаев. - М.: МНИИГБ им. Гельмгольца, 1993. – 15 с.

40. Кнорре А.Г. Краткий очерк эмбриологии человека / А.Г.Кнорре. - Л.: Медицина, 1967. – 268 с.
41. Колен А.А. Операции на веках // Многотомное руководство по глазным болезням. – М., 1959. – Т.4. – 127 с.
42. Колен А.А. Руководство по пластической хирургии в области глаза / А.А.Колен. – М., 1950. – 208 с.
43. Кононец О.А. Особенности блефаропластики при ориентальном разрезе глаз : автореф. дис. … канд. мед. наук / О.А.Кононец. – М., 2001. – 29 с.
44. Краснов М.Л. Элементы анатомии в клинической практике офтальмолога. – М.: Медгиз. – 1952. – 107 с.
45. Кулагов С. Искусство пластической хирургии / С. Кулагов, Е.Лапутин // Пластика век, статистика. – М., 1997. – 190 с.
46. Куренков В.В. Современные представления об эмбриогенезе глаза / В.В.Куренков // Офтальмология. – М., 2004. – Т1, №1. – С.6-16.
47. Лантух В.В. Отдаленные результаты косметической блефаропластики / В.В. Лантух // «Косметология 2000» : Сб. тезисов конф. – Новосибирск, 2000. – С. 36-38.
48. Лантух, В.В. Использование микрохирургических технологий в эстетической блефаропластике / В.В. Лантух // Анналы пластической, реконструктивной и эстетической хирургии. - 2005. - №3. – С.79 - 80.
49. Лантух, В.В. Новые способы микрохирургической окулопластики / В.В. Лантух // Анналы пластической, реконструктивной и эстетической хирургии. - 2005. - №3. – С.80 - 81.
50. Лебедева О.Ю. Современное состояние эстетической блефаропластики / О.Ю.Лебедева, И.А.Фришберг // Актуальные вопросы пластической, эстетической хирургии и дерматокосметологии : Сб. научн. тр. – М.,1998. – С.39.
51. Логинов Г.Г. Операция для исправления эпикантуса / Г.Г.Логинов // Вестник офтальмологии . – 1953. – Т.32, № 2. - С. 37 - 38.

52. Милюдин Е.С. Новые возможности регуляции репарации после окулопластических операций / Е.С. Милюдин // Избранные вопросы офтальмологии: тезисы межрегион. научно - практической конференции - Самара, 1994. – С. 89-90.
53. Милюдин Е.С. Пластическая хирургия век : автореф. дис. … канд. мед. наук / Е.С.Милюдин. – М., 1995. – 28 с.
54. Михельсон Н.М. Косметические операции лица / Н.М.Михельсон. – М.: Медицина, 1965. – 254 с.
55. Неробеев А. Основные тенденции блефаропластики при восточном разрезе глаз / А.Неробеев, М.Катаев, В. Малаховская, О.Кононец // Материалы II Междунар. конгресса стоматологов. – Тбилиси, 2000. – С.218-224.
56. Неробеев А.И. Восстановительная хирургия мягких тканей челюстно-лицевой области / А.И.Неробеев, Н.А.Плотников. – М., 1997. – 288 с.
57. Нигматулин Р.Т., Гафаров В.Г, Салихов А.Ю. Мягкий остов лица человека. Аспекты хирургической и функциональной анатомии. – Уфа: ГУП РБ УПК. – 2003. – 136 с.
58. Обрубов С.А. Эстетическая блефаропластика. Офтальмологические и хирургические аспекты / С.А.Обрубов, В.А.Виссарионов. – М.: Медицина, 2006. - 200с.
59. Особенности пластики медиального отдела глазной щели, век и нижне-внутреннего отдела орбиты при посттравматических деформациях / В.П.Ипполитов, В.А.Бельченко, Л.А.Брусова, Н.А.Рабухина // Глазное протезирование и пластическая хирургия в области орбит. - М., 1987. – С. 84-86.
60. Плетнева Н.А. Хирургия вспомогательных органов глаза / Н.А.Плетнева. – М., 1959. – 450 с.
61. Раднот М. Атлас глазных болезней. – Будапешт, 1963. – Т.1. - 192с.
62. Рауэр А.Э. Пластические операции на лице / А.Э. Рауэр, Н.М. Михельсон. – М., 1954. – С.10 - 22.

63. Ромейс В. Микроскопическая техника / В.Ромейс. – М., 1953. - 230 с.
64. Румянцева А.Ф. Глазная хирургия / А.Ф.Румянцева. – Киев: Госмедиздат УССР, 1956. – 396 с.
65. Русаков В.И. Регуляция восполения и регенерации в хирургии / В.И.Русаков. – Ташкент: Медицина, 1971. – 329 с.
66. Сергеева Е.М. Предоперационная подготовка и послеоперационная реабилитация при «омолаживающих» операциях на лице / Е.М.Сергеева, Ю.В. Неугодов, И.Ю. Яковлева // «Косметология 2000»: Сб. тезисов конф. – Новосибирск, 2000. – С.44 - 45.
67. Серов В.В. Соединительная ткань. Функциональная морфология и общая патология / В.В. Серов, А.Б.Шехтер// М.: Медицина, 1981. – 312 с.
68. Сибилева К.Ф. Келоидные рубцы, их клиника, лечение и профилактика : автореф. дис. … канд. мед. наук / К.Ф.Сибилева. – М., 2000. – 13 с.
69. Сибилева К.Ф. Современные методы лечения келоидных рубцов / К.Ф. Сибилева // Актуальные вопросы косметологии. – М.: Медицина, 1970. – С. 200-206.
70. Смирнова Г.И. Современная терапия аллергодерматозов у детей / Г.И.Смирнова // «Здоровый ребенок»: Сб. материалов V конгресса педиатров России. – М., 1999. – С.417.
71. Сомов Е.Е. Клиническая офтальмология / Е.Е.Сомов. – М.: МЕДпресс-информ, 2005. – 392 с.
72. Способы и основные принципы закрытия ран кожи век, окологлазничной области и конъюнктивы в свете современных требований микрохирургии / И.М.Горбань, Н.И.Артеменко, Т.И.Колгушкина и др. // Вопросы офтальмологии: материалы юбилейной науч.– практ. конф. – Омск, 1994. – С.179 - 181.
73. Субиран Ж.-М. Косметическая хирургия / Ж.-М.Субиран. – Ростов н/Д.: Феникс, 1995. – 416 с.

74. Суворова К.Н. Атопический дерматит: иммунопатогенез и стратегия иммунотерапии / К.Н.Суворова // Русский медицинский журнал. – 1998. – Т.6, №6. – С. 363 - 367.
75. Федоров А.А. Изменение каркасной структуры нижнего века при возрастных эктропионах / А.А. Федоров, Я.О.Груша // Рефракционная хирургия и офтальмология. – 2001. – Т.1, №2. – С. 54-58.
76. Фришберг И.А. Косметические операции на лице / И.А.Фришберг. – М.: Медицина, 1984. – 208 с.
77. Фукс Б.Б. Очерки морфологии и гистохимии соединительной ткани / Б.Б.Фукс, Б.И.Фукс. – Ленинград: Медицина, 1968. – 215с.
78. Хаппе В. Офтальмология / В.Хаппе. – М.: Медпресс – информ, 2005. - 352 с.
79. Чоо Кум Дя Блефаропластика восточных век / Кум Дя Чоо // Анналы пластической, реконструктивной и эстетической хирургии. - 2006. - №2. – С.29 - 34.
80. Шевелев А.С. Территориальные проблемы иммунной системы / А.С.Шевелев // Иммунология. – 1991.- №4. – С.68 - 72.
81. Шубич М.Г. Метод элективной окраски (сульфатированных) мукополисахаридов основным коричневым // Бюлл. эксп. биол. и мед.- 1961. - Т.51. – С.116 - 119.
82. Юхно М.В. Объективные оценки пластических свойств кожи век и периорбитальной области с помощью оптических индикаторов : автореф. дис. … канд. мед. наук / М.В.Юхно. – СПб., 2003. – 26 с.
83. A gene for blepharophimosis – ptosis – Epicanthus inversus syndrome maps to chromosome 3q23 / P.Amati, J.C. Chomel et al.// Hum. Genetic. – 1995. – Vol.96. – P. 213 – 215.
84. A new Z- epicanthoplasty and concomitant double eyelidplasty in Chinese eyelids / H. Zhang, H. Zhuang, H. Yu, Y. Feng and al. // Plastic and Reconstr Surg. – 2006. – Vol. 118, № 4. – P.900-907.

85. Abnormal skin irritancy in atopic dermatitis and in atopy without dermatitis / A.Nassif, S.C.Chan, F.J. Storrs et al. // Arch. Dermatol. — 1994. — Vol. 130. - P.1402-1409.
86. Adinoff A.D. Atopic dermatitis and aeroallergen contact sensitivity / A.D. Adinoff , P. Tellez, R.A.F. Clark // J. Allergy Clin. Immunol.—1988.—Vol. 81. - P. 736-742.
87. Allen C.E. Blepharophimosis-ptosis-epicanthus inversus syndrome (BPES): clinical manifestation and treatment / C.E. Allen, P.A. Rubin // International ophthalmology clinics - 2008. – Vol.48. № 2 . – P. 15-23.
88. Allergen prezentation by epidermal Langerhans cells from patients with atopic dermatitis is mediated by IgE / G.C. Mudde, F.C. Reijsen, G.J. Boland et al. // Immunol. – 1990. – Vol.69. – P.335-341.
89. Anderson R. The five-flap technique for epicanthal folds and Blepharophimosis / R. Anderson, T. Nowinski // Arch. Ophthalmol. – 1989. – Vol. 107. - P.448-452.
90. Andy C.O. Cheng Surgical Anatomy of the Chinese Orbit / Andy C.O. Cheng, Peter W. Lucas, Hunter K.L. Yuen, Dennis S.C. Lam, Kwok – Fai So// Ophthalmic Plastic and Reconstr. Surgery. – 2008. – Vol.24. – P. 136-141.
91. Baek S. Oriental blepharoplasty: single-stitch, nonincision technique. / S.Baek // Plastic and reconstructive surgery. - 1989. - Vol. 83, № 2. - P. 236-242.
92. Baker T.J. Upper lid blepharoplasty / T.J. Baker, H.L.Gordon., P. Mosienko // Plastic and reconstructive surgery. - 1977. - Vol. 60, №5. - P.692 - 698.
93. Bang Y.H. The double-eyelid operation without supratarzal fixation / Y.H. Bang // Plastic and reconstructive surgery. - 1991. - Vol. 89, № 1. - P.12-17.
94. Bartley G.B. Complications of blepharoplasty / G.B Bartley, J.C.Lowry // Survey of ophthalmology. - 1991. - Vol.38. - №4. - P. 327 - 350.

95. Beaconsfield M. Visual development in the blepharophimosis syndrome / M.Beaconsfield, J.W. Walker, J.R. Collin // Br. Journal Ophthalmol. – 1991. – Vol. 75. – P. 746 – 748.
96. Blair V.P. Surgery of the inner canthus and related structures / V.P.Blair, J.B.Brown, W.G. Hamm // American journal of ophthalmology. - 1932. - Vol. 15. - P. 494 - 498.
97. Blepharophimosis – ptosis – Epicanthus inversus syndrome (BPES) / Leon Mateos A., Ginarte M., Ruiz Ponte C., Carracedo A.,Toribio J. // Int. Journal Dermatol. – 2007. – Vol. 46, №1. – P. 61 – 63.
98. Blepharoplasty and periorbital surgery / H.I.Baylis, R.A. Goldberg, K.M. Kerivan, J.L.Jacobs // Dermatologic clinics. - 1997. - Vol. 15. - №4. - P.635 - 647.
99. Blindness following blepharoplasty: two case reports and a discussion of management / R.A. Goldberg, M . Marmor, N. Shorr, J. Christenbury // Ophthalm. Surg. - 1990. - Vol.21, №2. - P.85 - 89.
100. Camirand A. Modern and physiological concepts of eyelid rejuvenation / A. Camirand, J. Doucet, J. Harris // Can. Journal Plastic Surg.- 1997.- Vol.5.- P.105 - 111.
101. Campebell D.E. Production of antibodies to staphylococcal superantigens in atopic dermatitis / D.E. Campebell, A.S. Kemp // Archives of disease in childhood. – 1998. – Vol.79. - P. 400 - 404.
102. Carraway J.M. Reoperative blepharoplasty / J.M.Carraway, J.R.Miller, B.K.Lewis //Aestetic and Reconstructive Plastic Surgery.- 1995.- P.323-353.
103. Castanares S. Complications in blepharoplasty / S. Castanares // Clinics in plastic surgery. - 1978.-Vol.5. - P.139.
104. Chen P. Concept of triangular, trapezoidal, and rectangular debunking of eyelid tissues: application in Asian blepharoplasty / P. Chen // Plastic and reconstructive surgery. - 1996. - Vol. 97, № 1. - P.212 - 218.

105. Cho B. Medial Epicanthoplasty combined with plication of the medial canthal tendon in Asian eyelids / B. Cho, K. Lee // Plastic and reconstructive surgery. – 2002. – Vol.110, № 1. – P.293 - 300.
106. Christopher C. Teng, M.D. Retrobulbar Hemorrhage Nine Days after Cosmetic Blepharoplasty Resulting in Permanent Visual Loss / C. Teng, Shantan Reddy, Jeffrey J. Wong and Richard D. Lisman // Ophthalmic Plastic and Reconstr. Surgery. – 2006. – Vol. 22. – P.388-389.
107. Courtiss E.H. Use of double W-plasty in upper blepharoplasty / E.H. Courtiss, R.C. Webster, M.F. White // Plastic and reconstructive surgery. - 1974. - Vol.53, №1. - P.25 - 28.
108. Cunniff C. Blepharophimosis: a causally heterogeneous malformation frequently associated with developmental disabilities / C.Cunniff, M. Curtis, S. Hassed, H. Hoyme // Am. Journal Med. Genet. – 1998. – Vol. 75. – P. 52 – 54.
109. David L.M. Blepharoplasty. Past, present and future. / L.M. David // Dermatologic surgery. - 1995. - Vol.21, №5. - P.404.
110. Davison S.P. Use of a collagen-glycosaminoglycan copolymer (Integra) in combination with adjuvant treatments for reconstruction of severe chest keloids / Davison S.P., Sobanko J.F., Clemens M.W. // Drugs Dermatol - 2010. – Vol. 9. – P. 542-548
111. Del Prete G. Human Th1 and Th2 cells: functional properties, mechanismus of regulation end role in desease / G. Del Prete, E. Maggi, S. Romagnani // Laboratory Investigation. – 1994. – Vol.70. – P.299 - 306.
112. Dowson E.L. The incidence of strabismus and refractive error in patients with blepharophimosis, ptosis and epicanthus inversus syndrome (BPES) / E.L.Dowson, T.G. Hardy, J.R. Collin, J.P.Lee // Strabismus. – 2003. – Vol. 11, №3. – P. 173 – 177.
113. Dresner S.C. Oriental blepharoplasty anatomic consideration / S.C. Dresner // Plastic and reconstructive surgery. - 1989. - Vol.84, №6. - P.1003.

114. Duke-Elder S. Congenital Folds in the Lids / S. Duke-Elder // Textbook of ophthalmology. - London: Henry Kimpton, 1952. - Vol.V, Chap.5. - P.4653-4659.
115. Ellis D.A. The ideal tissue adhesive in facial plastic and reconstructive Surgery / D.A. Ellis, A. Shaikh // Otalaryngol. - 1990. -Vol.19, №1. - P.68-72.
116. Enzer Y.R. Medical and surgical management of chemosis after blepharoplasty / Y.R. Enzer, N. Shorr // Ophthalmic Plastic And Reconstr. Surg. - 1994. - Vol.10, №1. - P.57-63.
117. Fernandez L. R. Double eyelid operation in the Oriental in Hawaii / L.R. Fernandez // Plastic and reconstructive surgery. - 1960. - Vol. 25. - P.257-264.
118. Flowers R.S. Invited commentary on Oriental blepharoplasty / R.S. Flowers // Ann. plast. Surg. - 1981. - Vol.7, №5. - P.373-374.
119. Flowers R.S. Optimal procedure in secondary blepharoplasty / R.S. Flowers // Clin. Plast. Surg. - 1993. - Vol.20, №2. - P.225-237.
120. Flowers R.S. Periorbital aesthetic surgery for men / R.S. Flowers // Clin. Plast. Surg. -1991. - Vol. 18, №4. – P.689 .
121. Flowers R.S. Precision planning in blepharoplasty. The importance of preoperative mapping / R.S. Flowers, S.S. Flowers // Clinic Plast. Surg. - 1993. - Vol.20, №2. - P.303-310.
122. Flowers R.S. Upper blepharoplasty by eyelid imagination. Anchor blepharoplasty / R.S. Flowers // Clinic Plast. Surg. - 1993. - Vol.20, №2. - P.193-207.
123. Fuente del Campo A. A simple procedure for aesthetic correction of the medial epicanthal fold / A. Fuente del Campo // Aesth. Plastic Surg . - 1997. – № 21. – P. 381.
124. Fuente del Campo A. Surgical treatment of the Epicanthal fold / A. Fuente del Campo // Plastic and reconstructive surgery. – 1984. – Vol.73, № 4. – P. 566-571.

125. Gilbert S.E. Transconjunctival blepharoplasty with chemoexfoliation / S.E. Gilbert // Ann. Plastic Surg. - 1996. - Vol.37, №1. - P.24-29.
126. Ginsbach G. Classification of blepharoplasty / G. Ginsbach // Aesthetic. Plast. Surg. - 1993. - Vol.17, №1. - P.9-15.
127. Goldberg R.A. Blindness after blepharoplasty / R.A. Goldberg, B. Markowitz // Plastic and reconstructive surgery. - 1992. - Vol.90, №5. - P.929-930.
128. Hashiro M. Anxiety, depression and psychomatic symptoms in patients with atopic dermatitis: comparison with normal controls and among groups of different degrees of severity / M. Hashiro, M. Okumura // J. Derm. Science.—1997. — Vol.14, №1.— P. 63-67.
129. Hirohiko Kakizaki, M.D. Direct Insertion of the Medial Rectus Capsulopalpebral Fascia to the Tarsus / Hirohiko Kakizaki, M.D., Masahiro Zako, M.D., Takashi Nakano, M.D., Ken Asamoto, M.D., Osamu Miyaishi, M.D., Masayoshi Iwaki, M.D.// Ophthalmic Plastic and Reconstr. Surgery. – 2008. – Vol.24. – P. 126-130.
130. Hughes W.L. Surgical treatment of congenital phimosis. The Y-V operation / W.L. Hughes // Arch. Ophthalmol. - 1955. - Vol. 54. - P. 586.
131. Human epidermal langerhans cells express the high affinity receptor for immunoglobulin E (FceRI) / T. Bieber , H. de la Salle , A. Wollenberg et al. // J. Exp. Med. – 1992. – V. 175. – P.1285-1290.
132. Ide C.H. Congenital anomalies of the eye and its adnexa / C.H. Ide // Ear Nose Throat J. – 1979. – Vol.58. – P.463.
133. Johnson C.C. Epicanthus and Epiblepharon / C.C. Johnson // Arch Ophthalmol. - 1978. – Vol. 96. – P.1030-1033.
134. Jones L. T. Ophthalmic Anatomy / L.T. Jones // Plastic and reconstructive surgery. - 1980. - Vol.4. - P.120 - 121.
135. Jordan D.R. Epicanthal folds: a deep tissue approach / D.R.Jordan, R.L. Anderson // Arch. Ophthalmol. – 1989. – Vol. 107. – P.1532-1535.

136. Jung I. Park Modified Z- Epicanthoplasty in the Asian Eyelid / I.Jung Park // Arch Facial Plast Surg . – 2000. – Vol.2. – P. 43-47.
137. KaoY. Epicantoplasty with Modified Y-VAdvancement Procedure / Y.Kao, C.Lin, R.Fang // Plastic and reconstructive surgery. - 1998. - Vol.102, №6. - P.1835-1841.
138. Kapp A. Atopic dermatitis – the skin manifestation of atopy / A.Kapp // Clin. Exp. Allergy. – 1995. – Vol.25. – P.210-219.
139. Ki-Hwan Choi The factors influencing visual development in blepharophimosis-ptosis-epicanthus inversus syndrome / Ki-Hwan Choi, Sungeun Kyung, Sei Yeul Oh // Jornal of pediatric ophthalmology and strabismus. - 2006. – Vol.43, №5. – P.285 - 288.
140. Kohn R. Blepharoptosis, Blepharophimosis, epicanthus inversus, and Telecanthus – a syndrome with no name / R.Kohn, E.Romano // American J of Ophthalmology. – 1971. – Vol. 72. – P.625-632.
141. Krause C.J. The Oriental eye / C.J.Krause // Aesthetic Facial Surgery. - Philadelphia: J. B. Lippincott company, 1991. - Sect.6. - P.601 - 619.
142. Kunstfeld R. MCP-1 and MIP-1a are most efficient in recruiting T cells into the skin in vivo / R. Kunstfeld, S.Lechleitner, K.Wolff et al. // J. Invest. Dermatol. – 1998. – Vol.111. – P.1040-1044.
143. Larsen F. Atopic dermatitis: a genetic-epidemiologic study in a population-based twin sample / F. Larsen, N.Holm, K.Henningsen // J. Am. Acad. Dermatol. - 1986. - Vol. 15. - P.487-496.
144. Lee Y. Anchor epicanthoplasty combined with out – fold type double eyelidplasty for Asians: do we have to make an additional scar to correct the Asian epicanthal fold? / Y.Lee, E. Lee, W. Park // Plastic and Reconstr. Surgery. – 2000. – Vol. 105, № 5. – P. 1872- 1880/
145. Lessa S. Z-epicanthoplasty / S.Lessa, R.Sebastia // Aesthetic plast. Surg. - 1984.- Vol.8. - P.159-164.

146. Leung D. Atopic dermatitis: the skin as a window into the pathogenesis of chronic allergic disease / D.Leung // J. Allergy Clin. Immunol. - 1995. - Vol. 96. - P.312-319.
147. Leung D.Y.M. Role of IgE in atopic dermatitis / D.Y.M. Leung // Curr. Opinion Immunol. - 1993. - Vol. 5. - P.956.
148. Li F. C. Double eyelid blepharoplasty incorporating epicanthoplasty using Y-V advancement procedure / F.C. Li, L.H. Ma // Journal of plastic, reconstructive & aesthetic surgery. – 2008. – vol. 61.- № 8.- P. 901-905
149. Lin S. Correction of the epicanthal fold using the VM- plasty / S.Lin // Br. J. Plastic Surg. – 2000. – Vol. 53, № 2. – P.95-99.
150. Luger T.A. The skin associated immune system / T.A. Luger // Pathol. Biol. – 1994. –Vol.42, №1. - P.81-82.
151. Marek Dobke Fasial Aesthetic Preferences Among Asian Women: Are all oriental Asians the same? / Dobke Marek, C.Chung, K.Takabe // Aesthetic Plastic Surgery. – 2006. - Vol. 30. № 3. P. 342-347
152. Marilyn C. Jones Unilateral epicanthal fold: diagnostic significance / C.Jones Marilyn // The Journal of Pediatrics. – 1986. – Vol. 108, № 5. – P. 702 – 704.
153. Matsunaga R. Westernization of the Asian eyelid / R.Matsunaga // Arch. Otolaryngol. - 1985. - Vol.111. - P.149-153.
154. Mc. Kay J. The skin as a major immune organ / Mc. Kay J. // N.L.J. Med. Lab. Science. - 1991. – Vol.45, №4. – P.140.
155. McCurdy J.A. Upper lid blefaroplasty in the Oriental eye / J.A. McCurdy // Facial plastic Surg. - 1994. - Vol. 10, № 1. - P.53-66.
156. Micamo K. A method of palpebral plasty / K.Micamo // J. Chugaishinpo. - 1986.- Vol.396. - P.9.
157. Millard D.R. The Oriental eyelid and surgical revision / D.R. Millard // Amer. J. Ophthalmol. - 1964. - Vol. 57. - P.646-649.
158. Modified split V-W plasty for entropion with an epicanthal fold in Asian eyelids / T. Fujiwara, M. Maeda, K. Kuwae, K. Nishino // Plastic and Reconstr Surg. – 2006. – Vol. 118, № 3. – P.635-642.

159. Montagna W. Structural changes in aging human skin / Montagna W., Carlisle K. // J. Invest. Dermatol. – 1979. – P.47–53.
160. Mulliken J.B. W- Epicanthoplasty / J.B.Mulliken, J.E. Hoopes // Plastic and Reconstr. Surg. – 1975. – Vol.55, №4. – P.435-438.
161. Nakano T Extraction, isolation and analysis of chondroitin sulfate glycosaminoglycans / Nakano T, Betti M, Pietrasik Z.// Recent Pat Food Nutr Agric. – 2010. – Vol. 2. – P. 61-74
162. Norris D.A. Immune Mechanisms in Cutaneous Disease (Immunology). – 1989. – 848 p.
163. Norris P. Study of the role of house dust mite in atopic dermatitis / P.Norris, O.Schofield, R.Camp // Br. J. Dermatol. - 1988. - Vol. 118. - P.435-440.
164. Ohmori K. Aesthetic Surgery in the Asian Patient / K. Ohmori // Plast. reconstr. Surg. - 1998. - Vol.103, № 5. - P.2415-2435.
165. Onizuka T. Blepharoplasti in Japan / T.Onizuka, M.Iwanami // Aestetic plast. Surg. – 1984. – Vol. 8. – P.97-100.
166. Panfilis G. Cheratinocita, cellula immunologicomente component / G. de Panfilis // G.itab. dermatol and venerol. – 1991. –Vol.126, №6. – P.259-272.
167. Panfilis G. Immunodermatology: skin is immune organ, other than an immune model / G. de Panfilis // Dermatol. clin. – 1993. – Vol.13, №1. – P.7-15.
168. Panfilis G. Le cellule macrofago-dendritichie dermiche: quole rule immunodermatologia / G. de Panfilis // Ann. Ital. dermatol. Clin. and spear. - 1993. – Vol.47, №1. – P.41-46.
169. Park J.I. Orbicularis – levator fixation in double – eyelid operation / J.I.Park // Arch. Facial Plastic Surgery. – 1999. – Vol. 1. – P. 90 – 95.
170. Park J.I. Z- epicanthoplasty / J.I. Park, M.S.Park // Facial Plast. Surg. – 2007. – Vol. 15, № 3. – P. 343 – 352.
171. Park J.I. Z-epicanthoplasty in Asian eyelids/ J.I.Park // Plastic and Reconstr. Surg. - 1996. - Vol.98, № 4. - P.602-609.

172. Pityrosporon ovale and atopic dermatitis in children and young adults / A. Broberg, J. Faergeman, S. Johansson et al. // Acta Derm. Venereol. - 1992. - Vol. 72. - P.187-192.
173. Putterman A. Reconstruction of the upper eyelid crease and fold / A.Putterman, M.Urist // Arch. Ophthalmol. - 1976. - Vol.94. - P. 1941-1954.
174. Rees T.D. Blefaroplasty / T.D. Rees // Aesthetic Plastic Surgery. - Philadelphia: W.B. Saunders company, 1980. - Vol.2, Part 3. - P.565–568.
175. Simple Epicanthoplasty with Minimal Scar / So-Ki Yi, Hye-Won Paik, Paik-Kwon Lee, Deuk-Young Oh et al. // Aesthetic Plastic Surgery. – 2007. – Vol.31. – P.350-353.
176. Simplified anatomic method of double-eyelid operation: septoderaial fixation technique / J.Lee, W.Park, M.Shin, I.Song // Plastic and reconstr. Surg. - 1997.-Vol.100, № 1 - P.170-178.
177. Song R.Y. Double eyelid operations / R.Y. Song, Y.G.Song // Aesthetic plastic Surgery. - 1985. - Vol.9. - P.173.
178. Staphylocoocal toxins and protein A differentially induce cytotoxicity and release of tumor necrosis factor-a from human keratinocytes / Y.V. Ezepchuk, D.Y.M. Leung, M.H. Middlton et al. // J. Invest. Dermatol. – 1996. – V.107. – P.603-609.
179. Stromme P. Blepharophimosis-ptosis-epicanthus inversus syndrome (BPES) / P. Stromme, F.Sandboe // Acta Ophthalmologica Scandinavica. – 1996. - Vol.74, №1. – P.45-47.
180. Sunny Shen Medial Pretarsal Adipose Tissue in the Asian Upper Eyelid / Sunny Shen, M.Med., Rajendran Kanagasuntheram, Kee Siew Fong, M.Med., Chai –Teck Choo// Ophthalmic Plastic and Reconstr. Surgery. – 2008. – Vol.24. – P. 40-42.

181. Taylor A. Blepharophimosis-ptosis-epicanthus inversus syndrome : objective analysis of surgical outcome in pathients from a single unit / A.Taylor, P.Strike // Clin Experim Ophthmol. - 2007. – Vol.35. №3. – P. 262-269.
182. Temple I.K. Pitfalls in counseling of the blepharophimosis, ptosis, epicanthus inversus (BPES) / I.K. Temple, M. Baraitser // Journal Med. Genet. – Vol. 1989. – Vol. 26. – P. 517 – 519.
183. Tzschach A. Blepharophimosis-Ptosis-Epicanthus Inversus Syndrome in a Girl with Chromosome Translocation t(2;3)(q33;q23) / A. Tzschach, C.Kelbova et all. // Ophthalmic. genet. – 2008. – Vol. 29, №1. – p. 37-40.
184. Watanabe K. Measurment method of upper blefaroplasty for Orientalis / K.Watanabe // Aesthetic plastic Surgery. - 1993. - Vol.17, №1. - P.1-8.
185. Weng C. Complications of Oriental blepharoplasty / C.Weng, M.S. Noordhoff // Plast. reconstr. Surg. - 1992. - Vol. 83, №4. - P.622-628.
186. William R. Nunery Medial Canthal Open Nasal Fracture Repair / William R. Nunery, Jeremiah P. Tao // Ophthalmic Plastic and Reconstr. Surgery. – 2008. – Vol.24. – P. 276-279.
187. Woffles Wu Simple Epicanthoplasty with Minimal Scar // Aesthetic Plastic Surgery. – 2007. – Vol. 31, №4. – P.354-357.
188. Wolfort F. G. Blepharoplasty of the Asian Eyelid / F. G.Wolfort, W.R.Kanter // Aesthetic Blepharoplasty. - Boston: Little Brown and company. - 1994. - Chap.7. - P.121-142.
189. Won-Min Yoo Root Z- Epicanthoplasty in Asian Eyelids / Won-Min Yoo, Sang-Hyeon Park, Dong-Rhyul Kwag // J. of Pediatric Endocrinology and Metabolism. – 2007. – Vol. 20. – P.2067-2071.
190. Wu W. Simple epicanthoplasty with minimal scar / W. Wu //Aesthetic Plastic surg. - 2007. – Vol. 31, № 4. – P. 354 – 357.
191. Yen M.T. No- Scar Asian Epicanthoplasty: a subcutaneous approach / M.T.Yen, D.R.Jordan, R.L. Anderson // Plastic and Reconstr Surg. – 2002. – Vol. 18, № 1. – P.40 - 44.

192. Yeon Woong Oh Medial Epicanthoplasty using the skin redraping method / Yeon Woong Oh, Chul Hwan Seul, Won Min Yoo // Plastic and Reconstr Surg. – 2007. – Vol. 119, № 2. – P.703-710.
193. Yeste D. Tamoxifen treatment in a patient with blepharophimosis – ptosis – epicanthus inversus syndrome and peripheral precocious puberty / D. Yeste, A. Carrascosa // Journal Pediatr. Endocrinol. Metab. – 2007. – Vol. 20, № 3. – P.445 – 448.
194. Yoon K.C. Modification of Mustarde technique for correction of epicanthus in Asian patients / K.S. Yoon // Plastic and Reconstr Surg. – 1993. – Vol.92. – P.1182.
195. Zide B. M. Anatomy of the eyelids / B.M. Zide // Clinic plast. Surg. - 1981. - Vol.8. - P.623.