Современные технологии в офтальмологии

Научно-практический журнал

Выпуск № 6 (46) / 2022 г.

Издательство «Офтальмология»

ISSN 2312-4725

СОВРЕМЕННЫЕ ТЕХНОЛОГИИ В ОФТАЛЬМОЛОГИИ

Научно-практический журнал
Выходит с 2014 года
Электронная версия www.eyepress.ru

№ 6 (46)
2022

ВОСПАЛЕНИЕ ГЛАЗА

Общество офтальмологов России
ФГАУ «НМИЦ «МНТК «Микрохирургия глаза» им. акад. С.Н. Федорова» Минздрава России

СОВРЕМЕННЫЕ ТЕХНОЛОГИИ В ОФТАЛЬМОЛОГИИ
Научно-практический журнал
2022 год
Выпуск 6 (46)

СОВРЕМЕННЫЕ ТЕХНОЛОГИИ КАТАРАКТАЛЬНОЙ, РОГОВИЧНОЙ И РЕФРАКЦИОННОЙ ХИРУРГИИ
Учредитель – ФГАУ «НМИЦ «МНТК «Микрохирургия глаза» им. акад. С.Н. Федорова» Минздрава России

ГЛАВНЫЙ РЕДАКТОР ЖУРНАЛА
Профессор Б.Э. Малюгин

РЕДАКЦИОННЫЙ СОВЕТ ЖУРНАЛА
Профессор В.Э. Бойко (Санкт-Петербург)
Профессор А.В. Дога (Москва)
К.м.н. О.В. Коленко (Хабаровск)
Профессор А. Д. Чупров (Оренбург)
Профессор Н.А. Поздеева (Чебоксары)
Канд. мед. наук С.Н. Сахнов (Краснодар)
Докт. мед. наук О.Л. Фабрикантов (Тамбов)
Профессор В.П. Фокин (Волгоград)
Профессор В.В. Черных (Новосибирск)
Профессор А.Г. Щуко (Иркутск)

РЕДАКЦИОННАЯ КОЛЛЕГИЯ ВЫПУСКА
Докт. мед. наук Д.Ю. Майчук (Москва)
Докт. мед. наукА.О. Лошкарева (Москва)
Канд. мед. наук Т.Л. Климова (Москва)

Редакция
Зав. редакцией – канд. пед. наук Е.А. Политова
Научный редактор – канд. мед. наук Т.Л. Климова
Выпускающий редактор – А.Ю. Рогова
Корректор – Л.Б. Корзухина

Дизайн и верстка
М.В. Ковалева

Адрес редакции:
Россия, 127486, Москва, Бескудниковский б-р, 59а
ФГАУ «НМИЦ «МНТК «Микрохирургия глаза» им. акад. С.Н. Федорова» Минздрава России
www.mntk.ru
Тел.: (499) 488-8925. Факс: (499) 488-8409
E-mail: redakzia@mntk.ru
Электронная версия журнала www.eyepress.ru
© «СОВРЕМЕННЫЕ ТЕХНОЛОГИИ В ОФТАЛЬМОЛОГИИ», 2022

MODERN TECHNOLOGIES IN OPHTHALMOLOGY
Scientific Journal
2022
Issue 6 (46)

MODERN TECHNOLOGIES OF CATARACT, CORNEAL AND REFRACTIVE SURGERY
Founder: The S. Fyodorov Eye Microsurgery Federal State Institution

EDITOR-IN-CHIEF
Professor B.E. Malyugin

EDITORIAL BOARD
Professor V.E. Boyko (St.-Petersburg)
Professor A.V. Doga (Moscow)
Professor O.V. Kolenko (Khabarovsk)
Professor A.D. Chuprov (Orenburg)
Professor N.A. Pozdeeva (Cheboksary)
S.N. Sakhnov, PhD (Krasnodar)
O.L. Fabrikantov, MD (Tambov)
Professor V.P. Fokin (Volgolrad)
Professor V.V. Chernykh (Novosibirsk)
Professor A.G. Shchuko (Irkutsk)

EDITORIAL BOARD OF THE ISSUE
D.U. Maychuk, MD (Moscow)
A.O. Loshkareva, MD (Moscow)
T.L. Klimova, PhD (Moscow)

Editorial Staff
Head of Editorial Staff – E.A. Politova, PhD
Scientific Editor – T.L. Klimova, PhD
Editor – A.Yu. Rogova
Corrector – L.B. Korzukhina

Design and layout
M.V. Kovaleva

Editorial Office Address:
The S. Fyodorov Eye Microsurgery Federal State Institution,
59a, Beskudnikovsky Blvd.,
Moscow, Russia, 127486
www.mntk.ru
Tel.: (499) 488-8925. Fax: (499) 488-8409
E-mail: redakzia@mntk.ru
The electron version of the Journal is available: www.eyepress.ru
© «MODERN TECHNOLOGIES IN OPHTHALMOLOGY», 2022

Научно-практический журнал «Современные технологии в офтальмологии» выпускается Обществом офтальмологов России и ФГБУ «МНТК «Микрохирургия глаза» им. акад. С.Н. Федорова» Минздрава России.
Сайт издания: *www.eyepress.ru* . E-mail *redakzia@mntk.ru*

DOI: https://doi.org/10.25276/2312-4911-2022-6

Номер подписан в печать 09.11.2022
Журнал подготовлен и выпущен ООО «Издательство «Офтальмология»

Содержание

В.Р. Абдуллина
Клинический случай тромбоза кавернозного синуса у молодой пациентки после перенесенного COVID-19 9

Е.В. Абоимова, Г.А. Азаматова
Клинический случай тяжелых офтальмологических проявлений тромбоза кавернозного синуса. 14

Е.В. Абоимова, Г.А. Азаматова
Дифференциальная диагностика лимфомы орбиты у коморбидного пациента (клинический случай) 21

И.О.Х. Аль Дарраджи, Г.С. Школьник, И.Н. Григорьева
Применение трансканаликулярной дакриоэндоскопии в практике врача офтальмолога 26

Ж.Ю. Алябьева, А.Ю. Казанцева, А.В. Ларичев
Влияние терапевтического лазера синего спектра на зрительные функции и внутриглазное давление в норме и при субклиническом увеите 31

Н.С. Арбеньева, В.И. Братко, А.Н. Трунов, В.В. Черных
Наблюдение пациентки с острым некрозом сетчатки в течение длительного периода времени 38

Д.Г.Арсютов, Н.В. Кириллов, Т.Ю. Николаева
Использование аутологичной кондиционированной плазмы (АСР) в лечении перфоративной язвы роговицы (клинический случай). 45

В.В. Бирюков, У.С. Пляскина, М.А. Фролов, И.В. Воробьева
Воспалительные изменения глаз у пациентов с сахарным диабетом. 53

И.Н. Григорьева, А.А. Воскресенская, Н.П. Паштаев
Клинический случай лечения пациента с симпатической офтальмией 58

М.Б. Гущина, А.В. Терещенко, Д.С. Афанасьева, А.Г. Надточий
Прогнозирование роговичных осложнений у пациентов с паралитическим лагофтальмом. 64

А.А. Дмитриева, Е.В. Дмитриев
Риски рецидивирования увеитов при ювенильном идиопатическом артрите 71

Л.П. Еманова, О.В. Коленко, Л.П. Данилова, Д.А. Поваляева, Н.С. Жайворонок
Возможности повышения эффективности купирования макулярного отека у пациентов с синдромными увеитами 76

Р.С. Жазыбаев, Е.Л. Сорокин
Частота, клинические проявления, этиологическая диагностика задних увеитов, сопровождающихся ретиноваскулитами 82

С.П. Иванова, Е.В. Громакина
Проявление цитомегаловирусной инфекции в офтальмологической практике на фоне вторичного иммунодефицита после перенесенного COVID-19 90

И.В. Иволгина
Клинический случай хирургического лечения офтальмологических осложнений придаточного аппарата у пациента с язвой роговицы 94

П.А. Качерович, Н.Н. Харитонова
Патогенетическое обоснование воспалительной реакции глазной поверхности на воздействие ирритантов 104

А.А. Козырева, Е.С. Петрова, М.М. Стойчева, Р.В. Ершова, О.А. Фролов
Случай тяжелого роговично-конъюнктивального ксероза у ребенка 3 лет на фоне алиментарного дефицита витамина А 111

Е.А. Лебедь
Клинический случай. Постковидные (?) Осложнения на глазном дне в виде застойного диска зрительного нерва обоих глаз 114

Т.А. Леонгардт, Д.С. Горбачев, А.Н. Куликов, А.А. Кольбин, И.С. Ковалевская
Воспалительные заболевания глазницы как причина поражения глазодвигательных мышц и нарушения бинокулярного зрения 119

Т.Ю. Матненко, О.И. Лебедев, К.К. Надярная
Постковидный кератит 126

Ф.А. Мирбабаева, М.Н. Хикматов
Клиническая оценка комплексного лечении больных с герпетическим кератитом при применении азоксимер бромида 132

Т.Ю. Николаева, Д.Г. Арсютов, Н.В. Кириллов
Дирофиляриоз: а если гельминта два? 137

А.В. Петраевский, И.А. Гндоян
Эффективность адресной доставки лекарственных средств в кровеносное русло переднего отдела глаза при иридоциклитах 141

И.А. Плахотников, Т.В. Олейник, Е.А. Михальченко, К.П. Павлюченко
Клинико-гистологические особенности заживления язв роговицы у кроликов 148

У.С. Пляскина, В.В. Бирюков, М.А. Фролов, И.В. Воробьева
Глазные осложнения после перенесенного коронавируса 156

Д.А. Поваляева, О.В. Коленко, Л.П. Данилова, Т.Е. Макарова, Л.П. Еманов[1]
Возможности повышения эффективности комплексного лечения оптического неврита герпесвирусной этиологии 161

В.В. Подыниногина, И.Н. Патрушева, Ю.А. Плотникова
Клинический случай иридоциклита, мимикрирующий под меланому радужки по типу зерен саго («тапиоки») 168

Ю.В. Порицкий, А.Н. Куликов, А.А. Кольбин, П.А. Качерович
Изучение методов оперативного лечения травматических разрывов слезных канальцев 175

А.М. Ревта, В.Н. Корельский, А.М. Бежанидзе
Поражение органа зрения при болезни Вегенера. Клинический случай. 183

А.С. Реджепова, Г.Х. Аннаева, А.А. Овезова, С.А. Атаджанова
Хронические офтальмохламидийные инфекции. 189

В.Ю. Скворцов, Д.В Тулин. О.Е. Миргородская
Особенности морфологических изменений и послеоперационного воспалительного ответа при выполнении эндоскопической лазерной циклодеструкции в различных режимах (экспериментальное исследование). 194

Е.А. Созуракова, Е.В. Громакина, Е.А. Третьяк, С.О. Щигарева, М.Б. Ткачёва, Е.Е. Помешкина
Результаты хирургического лечения гнойной язвы роговицы у пациентов с ВИЧ-инфекцией. 202

А.Н. Стулова, Н.А. Троицкая, Н.С. Семенова, В.С. Акопян
Мультифокальный хориоидит с вторичной неоваскуляризацией: дифференциальная диагностика на примере клинического случая 208

И.Г. Татаренко, О.В. Павлова, Г.А. Николаева, Л.М. Цурова, М.В. Радайкина
Ретроспективный анализ осложненных панувеитов, ассоциированных с COVID-19. 212

Е.Б. Татарникова, О.И. Кривошеина
Особенности лечения синдрома «сухого глаза» у пациентов с хроническим периферическим увеитом 218

И.А. Филимошкина, О.Л. Орлова
Клинический случай акантамёбного кератита. Трудности диагностики и лечения 224

Contents

V.R. Abdullina
Clinical case of cavernous sinus thrombosis in a young patient after suffering COVID-19. 9

E.V. Aboimova, G.A. Azamatova
A clinical case of severe ophthalmic manifestations of cavernous sinus thrombosis 14

E.V. Aboimova, G.A. Azamatova
Differential diagnosis of orbital lymphoma in a comorbid patient (clinical case) 21

I.Al Darraji, G. Shkolnik, I. Grigorieva
The use of transcanalicular dacryoendoscopy in the practice of an ophthalmologist 26

Zh.Yu. Alyabyeva, A.Yu. Kazantseva, A.V. Larichev
The effect of therapeutic blue-spectrum laser on visual functions and intraocular pressure in the norm and subclinical uveitis 31

N.S. Arbenyeva, V.I. Bratko, A.N. Trunov, V.V. Chernykh
Observation of a patient with acute retinal necrosis for a long period of time 38

D.G.Arsiutov, N.V. Kiriilov, T.Y. Nikolaeva
The use of autologous conditioned plasma (ACP) in the treatment of perforated corneal ulcer (case report) 45

V.V. Biryukov, U.S. Plyaskina, M.A. Frolov, I.V. Vorobyeva
Inflammatory eye changes in diabetic patients 53

I.N. Grigorieva, A.A. Voskresenskaya, N.P. Pashtaev
Clinical case of treatment of a patient with sympathetic ophthalmia 58

M.B. Gushchina, A.V. Tereshchenko, D.S. Afanasyeva, A.G. Nadtochiy
Prediction of corneal complications in patients with paralytic lagophthalmos 64

A.A. Dmitrieva, E.V. Dmitriev
Risks of uveitis recurrence in juvenile idiopathic arthritis 71

L.P. Emanova, O.V. Kolenko, L.P. Danilova, D.A. Povalyaeva, N.S. Zhayvoronok
Possibilities for improving effectiveness treatment of macular edema in patients with syndromal uveitis 76

R.S. Zhazybaev, E.L. Sorokin
Frequency, clinical manifestations, etiological diagnosis of posterior uveitis accompanied by retinovasculitis 82

S.P. Ivanova, E.V. Gromakina
The manifestation of cytomegalovirus infection in ophthalmic practice against the background of secondary immunodeficiency after suffering COVID-19 90

I.V. Ivolgina
Surgical treatment of the ophthalmological complications of the adnexa in patients with corneal ulcer. A clinical case 94

P.A. Kacherovich, N.N. Haritonova
Pathogenetic substantiation of the inflammatory reaction of the ocular surface to the effects of irritants 104

A.A. Kozyreva, E.S. Petrova, M.M. Stoycheva, R.V. Ershova, O.A. Frolov
A case of severe corneal-conjunctival xerosis in a 3-year-old child with alimentary vitamin A deficiency 111

E.A. Lebed
Clinical case: post ocular (?) complications in the ocular fundus in the form of a congested optic disc in both eyes 114

T.A. Leongardt, D.S. Gorbachev, A.N. Kulikov, A.A. Kolbin, I.S. Kovalevskaya
Inflammation in the orbit and damage to oculomotor muscles and binocular vision 119

Yu.M. Tatyana, O.I. Lebedev, K.K. Nadyarnaya
Post covid keratitis 126

F.A. Mirbabaeva, M.N. Xikmatov
Clinical evaluation of complex treatment of patients with herpetic keratitis using azoximer bromide 132

T.Y. Nikolaeva, D.G. Arsiutov, N.V. Kiriilov
Dirofilariasis: what if there are two helminths? 137

A.V. Petrayevsky, I.A. Gndoyan
Efficacy of targeted drug delivery to the bloodstream of the eye anterior part in iridocyclitis 141

I.A. Plakhotnikov, T.V. Oleinik, E.A. Mikhalchenko, K.P. Pavlyuchenko
Clinical and histological features of the healing of corneal ulcers in rabbits 148

U.S. Plyaskina, V.V. Biryukov, M.A. Frolov, I.V. Vorobyeva
Eye complications after coronavirus. 156

D.A. Povalyaeva, O.V. Kolenko, L.P. Danilova, Makarova T.E., Emanova L.P.
Opportunities to improve the effectiveness of complex treatment of optic neuritis of herpesvirus etiology 161

V.V. Podyninogina, I.N. Patrusheva, Yu.A. Plotnikova
A clinical case of iridocyclitis similar the iris melanoma by the type of sago grains («tapioca») 168

Y.V. Poritskiy, A.N. Kulikov, A.A. Kolbin, P.A. Kacherovich
Comparative evaluation of various methods of surgical treatment of patients with lacrimal canaliculus ruptures 175

A.M. Revta, V.N. Korelskiy, A.M. Bezhanidze
Damage to the organ of vision in Wegener's disease. Clinical case. 183

A.S. Rejepova, G.H. Annayeva, A.A. Ovezova, S.A. Atajanova
Chronic ophthalmochlamydial infections 189

V.Yu. Skvortsov, D.V. Tulin. O.E. Mirgorodskaya
Morphological changes and postoperative inflammatory response after endoscopic laser cyclodestruction in various modes (experimental study) 194

E.A. Sozurakova, E.V. Gromakina, E.A. Tretyak, S.O. Shchigareva, M.B. Tkacheva, E.E. Pomeshkina
Surgical treatment results of purulent corneal ulcers in HIV patients 202

A.N. Stulova, N.A. Troitskaya, N.S. Semenova, V.S. Akopyan
Multifocal choroiditis with choroidal neovascularization: case report and differential diagnosis. 208

I.G. Tatarenko, O.V. Pavlova, G.A. Nikolaeva, L.M. Tsurova, M.V. Radaikina
Retrospective analysis of complicated panuveitis associated with COVID-19. 212

E.B. Tatarnikova, O.I. Krivosheina
Features of the treatment of dry eye disease in patients with intermediate uveitis 218

I.A. Filimoshkina, O.L. Orlova
Clinical case of acanthamoebic keratitis. Difficulties in diagnosis and treatment 224

DOI: https://doi.org/10.25276/2312-4911-2022-6-9-13

В.Р. Абдуллина

Клинический случай тромбоза кавернозного синуса у молодой пациентки после перенесенного COVID-19

НАО Казахстанско-Российский медицинский университет, Алматы

V.R. Abdullina

Clinical case of cavernous sinus thrombosis in a young patient after suffering COVID-19

NJC Kazakh-Russian Medical University, Almaty

РЕФЕРАТ

В статье представлен клинический случай тромбоза кавернозного синуса после перенесенного COVID-19 с жалобами на снижение остроты зрения и признаками отека диска зрительного нерва.

Гиперкоагуляция, связанная с COVID-19, вызвана активной иммунной реакцией на инфицирование и может предрасполагать к развитию тромбоэмболического явления в кавернозном синусе.

Таким образом, следует уделять пристальное внимание жалобам пациентов на ухудшение зрения, возникшее на фоне коронавирусной инфекции. Клинические проявления тромбоза кавернозного синуса могут появиться спустя некоторое время после перенесенной инфекции из-за возможной длительной циркуляции этого вируса в организме, активируя иммунные комплексы, вызывающие тромбирование кавернозного синуса, с последующей манифестацией офтальмологической симптоматики.

Ключевые слова: *тромбоз кавернозного синуса, COVID-19, нейропатия зрительного нерва, отек диска зрительного нерва*

ABSTRACT

The article presents a clinical case of cavernous sinus thrombosis after suffering COVID-19 with complaints of decreased visual acuity and signs of papilledema

Hypercoagulability associated with COVID-19 is caused by an active immune response to infection and may predispose to the development of a thromboembolic event in the cavernous sinus.

Thus, close attention should be paid to patients' complaints of visual impairment caused by coronavirus infection. Clinical manifestations of cavernous sinus thrombosis may appear some time after the infection due to the possible long-term circulation of this virus in the body, activating immune complexes that cause cavernous sinus thrombosis, followed by the manifestation of ophthalmic symptoms.

Keywords: *cavernous sinus thrombosis, COVID-19, optic neuropathy, papilledema*

АКТУАЛЬНОСТЬ

Коронавирусная инфекция (COVID-19), вызывающая тяжелый острый респираторный синдром-коронавирус-2 (SARS-CoV2), была впервые обнаружена и зарегистрирована в декабре 2019 года в г. Ухань, Китай. К сожалению, COVID-19 превратился в глобальную пандемию, заразившую 450 миллионов человек и унесшую около 6 миллионов жизней во всем мире [1]. В литературе описаны следующие офтальмологические проявления этой инфекции: конъюнктивит, дефект эпителия роговицы, субэпителиальные инфильтраты, бессимптомные поражения сетчатки и микрогеморрагии сетчатки, отек диска зрительного нерва [2]. Был описан случай тромбоза кавернозного синуса (CST), сочетающийся с окклюзией центральной артерии сетчатки (CRAO).

Одним из главных звеньев в патогенетической цепи коагулопатии, ассоциированной с COVID-19, выделяют цитокиновый шторм, в котором активируются иммунные комплексы, патологически воздействуя на свертывающую систему человека. Цитокиновый шторм (CAM) — каскад провоспалительных реакций, приводящий к высокой частоте тромбозов и летального исхода при сепсисе [7–9].

Тромбоз кавернозного синуса (CST) — это редкое и грозное заболевание, но в связи с последними тенденциями, оно стало одним из осложнений коронавирусной болезни-2019 (COVID-19). По результатам когортного исследования 2021 года, в котором участвовало 537 913 пациентов с диагнозом COVID-19, заболеваемость тромбоза кавернозного синуса (CST) значительно выше, 42,8 на миллион человек, 95 % ДИ 28,5–64,2, что эквивалентно заболеваемости 111,5 на 100 000 человек [6].

CST опасен тем, что приводит к уменьшению оттока крови из лицевой вены (v. facialis) и верхних и нижних глазных вен (v. ophthalmica inferior et superior), что приводит к отеку лица и периорбитальной области, птозу, проптозу, экзофтальму, хемозу, субконъюнктивальному кровоизлиянию, дискомфорту и боли при движении глазных мышц, отеку диска зрительного нерва, набуханию вен сетчатки и потере зрения [4]. Опасность так же представляет сдавление и воспаление с последующим параличом черепных нервов III, IV, V и VI. Повреждение черепных нервов может привести к диплопии, наружной и внутренней офтальмоплегии, парестезиям, мидриазу и потере мигательного рефлекса [4, 5].

МАТЕРИАЛ И МЕТОДЫ

В приемный покой Центральной городской клинической больницы в кабинет офтальмолога обратилась девушка 18 лет с жалобами на резкое снижение остроты зрения правого глаза (ОД) и головную боль. Из анамнеза стало известно, что она перенесла инфекцию COVID-19 месяц назад. У нее был кашель, временами затрудненное дыхание, общая слабость и лихорадка с потерей обоняния и вкуса. Она прошла тест на полимеразную цепную реакцию с обратной транскрипцией в реальном времени (ОТ-ПЦР) на COVID-19, который оказался положительным. Лечение получала на дому под контролем участкового врача общей практики. Различные исследования, такие маркеры воспаления как С-реактивный белок (СРБ — 3,1 мг/л, при норме 3,0 мг/л), D-димеры (⩽ 200 нг/мл, нормальный диапазон < 250 нг/мл), ферритин (200 нг/мл, нормальный диапазон 20–250 нг/мл), интерлейкин-6 (5,5 пг/мл, нормальный диапазон от 1,66 до 5,38 пг/мл) были почти в пределах нормы. В ОАК отмечался лейкоцитоз до 10·109/л, палочко-ядерный сдвиг до 3, СОЭ 16 мм/ч. Электрокарди-

ограмма соответствовала физиологическим показателям соответственно возрасту. Компьютерная томография (КТ) грудной клетки показала легкое затемнение в прикорневых зонах. Состояние больной на фоне проводимой терапии улучшалось. Через 2 недели лечения кашля и затрудненного дыхания уже не было. Самочувствие было вполне удовлетворительным.

Рис. 1. Фотографирование глазного дна с помощью немидриатической фундус-камеры Aurora IQ (Финляндия)

Из проводимого лечения получала азитромицин по 500 мг 1 раз в сутки в течение 5 дней и симптоматическую терапию. Через 1 месяц от начала заболевания утром пациентка отметила значительное снижение зрения правого глаза и головную боль, обратилась к офтальмологу по месту жительства, который поставил диагноз «застойный диск зрительного нерва» и направил в центр неотложной офтальмологической помощи при ЦГКБ г. Алматы. В центре было проведено комплексное офтальмологическое обследование, также пациентка была направлена на консультацию к нейрохирургу. Фотографирование глазного дна было произведено с помощью немидриатической ручной фундус-камеры Aurora IQ (Финляндия) *(рис. 1)*.

РЕЗУЛЬТАТЫ

На момент поступления в ЦГКБ острота зрения ОД = 0,03 не корр., ОС = 1,0; ВГД ОД 22 мм рт. ст, ОС 21 мм рт. ст. Автокераторефрактометрия: ОД sph (–1,5), cyl (–0,5), ax 9 град, ОС sph (–0,5), cyl (0).

Внешний осмотр: ОД глазная щель была несколько уменьшена, верхнее веко припухшее, положение глазного яблока в орбите правильное, движения были ограничены кнаружи и вверх, безболезненные, конвергенция ослаблена. Отмечалось снижение периорбитальной чувствительности. ОС глазная щель нормальных размеров. Движения глазного яблока были в полном объеме, безболезненные. Конвергенция определялась. Биомикроскопия: ОИ конъюнктива была умеренно раздражена, отделяемого не определялось. Отмечалось уменьшение слезных менисков. Роговица прозрачная, сферичная. Передняя камера средней глубины, влага прозрачная. Зрачок в центре, диаметр справа 5 мм, реакция ослаблена, слева 3 мм, реакция определялась. Хрусталик — отмечалось легкое помутнение задней капсулы справа. В стекловидном теле были нежные плавающие помутнения. Офтальмоскопия (на фоне циклоплегии 1 % мидриацилом): ОС ДЗН обычной формы, бледно-розовый, границы четкие, артерии несколько сужены, вены расширены, соотношение а/в = 1/2, макулярный рефлекс определяется. ОД ДЗН значительно проминировал в область стекловидного тела, границы не определялись, сетчатка была отечна на всем протяжении, артерии сужены, вены погружены в отечную сетчатку, застойные, по ходу сосудов определялись

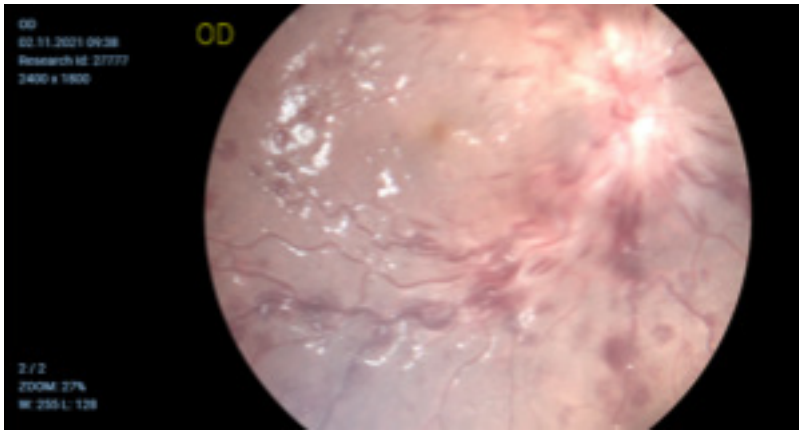

Рис. 2. Фотография глазного дна пациентки с проявлениями тромбоза кавернозного синуса (правый глаз)

ретинальные геморрагии, макулярный рефлекс не определялся *(рис. 2)*.

На основании анамнеза, данных объективного обследования был выставлен диагноз — «ОД застойный диск зрительного нерва». Назначена консультация нейрохирурга и анестезиолога, МРТ глаз, придаточных пазух носа и головы, ОАК, ОАМ, коагулограмма.

На МРТ с МР-венограмой (МРВ) было обнаружено отсутствие кровотока в кавернозном синусе справа, кавернозный синус (КС) определялся как участок повышенной плотности. Введение внутривенного контраста показало наличие дефекта наполнения в кавернозной пазухе, а также утолщение верхней глазной вены.

ОАК показал наличие лейкоцитоза, нейтрофилеза, ускоренного СОЭ, анемии I степени, повышение количества тромбоцитов.

ОАМ без патологических изменений.

Исследование факторов свертывания крови — без отклонения от нормальных значений.

Диагноз нейрохирурга — «тромбоз кавернозного синуса справа». Пациентка была срочно госпитализирована в отделение реанимации, где были назначены внутривенные стероиды, антибиотики, антикоагулянты и симптоматическое лечение в течение недели.

На фоне проводимой терапии наблюдалось улучшение в виде повышения зрительных функций и улучшения общего самочувствия. В последующем пациентка была переведена в неврологическое отделение и с улучшением выписана домой на долечивание под наблюдением врача общей практики и невропатолога по месту жительства.

При выписке острота зрения правого глаза составила 0,4 без коррекции, ВГД 20 мм рт. ст. При офтальмоскопии признаки застойного диска зрительного нерва сохранялись, отечность сетчатки уменьшилась, границы ДЗН были определяемы, кровоизлияния рассосались.

ОБСУЖДЕНИЕ

Анализ данного клинического случая показал возможность проявления такого тяжелого осложнения, как тромбоз кавернозного синуса у молодых пациентов даже через 1 месяц после перенесенной инфекции, с проявлением отека диска зрительного нерва и снижением остроты зрения.

ВЫВОДЫ

Следует уделять пристальное внимание жалобам пациентов на ухудшение зрения, возникшее на фоне коронавирусной инфекции. Клинические проявления тром-

боза кавернозного синуса могут появиться спустя некоторое время после перенесенной инфекции из-за возможной длительной циркуляции этого вируса в организме, активируя иммунные комплексы, вызывающие тромбирование кавернозного синуса, с последующей манифестацией офтальмологической симптоматики.

СПИСОК ЛИТЕРАТУРЫ

1. COVID-19 Dashboard by the Center for Systems Science and Engineering (CSSE) at Johns Hopkins University (JHU) URL: https://gisanddata.maps.arcgis.com/apps/dashboards/bda7594740fd40299423467b48e9ecf6
2. Ling XC, Kang EYuC, Lin JuYe, Chen HC, Lai CC, Ma DHK, Wu WC. Ocular manifestation, comorbidities and detection of severe acute respiratory syndrome-coronavirus 2 from conjunctiva in coronavirus disease 2019: A systematic review and meta-analysis. Taiwan J Ophthalmol. 2020 Sep; 16;10(3):153–166. doi: 10.4103/tjo.tjo_53_20 URL: https://pubmed.ncbi.nlm.nih.gov/33110745/
3. Raj A, Kaur N, Kaur N. Cavernous sinus thrombosis with central retinal artey occlusion in COVID-19: A case report and review of literature. Indian J Ophthalmol. 2021 May; 69(5):1327–1329. doi: 10.4103/ijo.IJO_3770_20 URL: https://www.ncbi.nlm.nih.gov/pmc/articles/PMC8186592/
4. Plewa M.C., Tadi P., Gupta M. Cavernous Sinus Thrombosis. StatPearls [Internet]. Treasure Island (FL): StatPearls Publishing; 2022 Jan; 2021 Nov 7. URL: https://pubmed.ncbi.nlm.nih.gov/28846357/
5. Gokey R., Das J.M. Venous Sinus Thrombosis. StatPearls [Internet]. Treasure Island (FL): StatPearls Publishing. 2022 Jan; 2021 Aug 7. URL: https://pubmed.ncbi.nlm.nih.gov/32809433/
6. Taquet M, Husain M, Geddes JR, Sierra L, Harrison PJ. Cerebral venous thrombosis and portal vein thrombosis: A retrospective cohort study of 537,913 COVID-19 cases [Internet]. 2021(Jul, 31). doi: 10.1016/j.eclinm.2021.101061 URL: https://www.ncbi.nlm.nih.gov/pmc/articles/PMC8324974/
7. Makatsariya AD, Slukhanchuk EV, Bitsadze VO, Khizroeva JKh, Tretyakova MV, Tsibizova VI, Shkoda AS, Grandone E, Elalamy I, Rizzo G, Gris J-C, Schulman S, Brenner B. COVID-19, Hemostasis Disorders and Risk of Thrombotic Complications. 2020;75(4):306–317. URL: https://cyberleninka.ru/article/n/covid-19-narusheniya-gemostaza-i-risk-tromboticheskih-oslozhneniy/viewer
8. Zhai Z, Li Ch, Chen Ya, Gerotziafas G, Zhang Z, Wan J, Liu P, Elalamy I, Wang Ch. Prevention Treatment of VTE Associated with COVID-19 Infection Consensus Statement Group. 2020 Jun;120(6):937–948/ doi: 10.1055/s-0040-1710019 Epub 2020 Apr; 21. URL: https://pubmed.ncbi.nlm.nih.gov/32316065/
9. Zhai Z, Li C, Chen Y, Gerotziafas G, Zhang Z, Wan J et al. Prevention and treatment of venous thromboembolism associated with coronavirus disease 2019 infection: a consensus statement before guidelines. Thromb Haemost. 2020;120(6):937. doi: 10.1055/s-0040-1710019 URL: https://pubmed.ncbi.nlm.nih.gov/32316065/

DOI: https://doi.org/10.25276/2312-4911-2022-6-14-20

Е.В. Абоимова[1], Г.А. Азаматова[1, 2]

Клинический случай тяжелых офтальмологических проявлений тромбоза кавернозного синуса

[1]ООО «Клиника ЛМС», Уфа
[2]ФГБОУ ВО «Башкирский государственный медицинский университет» МЗ РФ, Уфа

E.V. Aboimova[1], G.A. Azamatova[1, 2]

A clinical case of severe ophthalmic manifestations of cavernous sinus thrombosis

[1]LLC «Clinic BMS» in Ufa, Ufa
[2]Bashkir State Medical University, Ufa

РЕФЕРАТ

В редких случаях тромбоз кавернозного синуса может возникнуть на фоне еще более редкого заболевания — каротидно-кавернозного соустья. Каротидно-кавернозное соустье — прямое сообщение между интракавернозной частью сонной артерии и кавернозным синусом. Клиническая картина тромбоза кавернозного синуса вследствие каротидно-кавернозного соустья может не иметь классических симптомов и вызывать затруднения в постановке диагноза, что приводит к неверной тактике лечения. Представленный кинический случай демонстрирует нюансы дифференциальной диагностики тромбоза кавернозного синуса на фоне каротидно-кавернозного соустья. Своевременный сбор и анализ жалоб, данных анамнеза, интерпретация данных объективного осмотра, результатов необходимых инструментальных методов исследования, координированная работа врачей разных специальностей (офтальмолога, невролога и нейрохирурга) позволит своевременно установить точный диагноз и назначить эффективное лечение для благоприятного исхода данной патологии.

Ключевые слова: тромбоз кавернозного синуса, каротидно-кавернозное соустье, офтальмологические проявления, хемоз, диагностика

ABSTRACT

In rare cases, cavernous sinus thrombosis can occur against the background of an even rarer disease — carotid-cavernous fistula. The carotid-cavernous fistula is a direct communication between the intracavernous part of the carotid artery and the cavernous sinus. The clinical picture of cavernous sinus thrombosis due to carotid-cavernous fistula may not have classic symptoms and cause difficulties in making a diagnosis, which can lead to incorrect treatment tactics. The presented clinical case demonstrates the nuances of differential diagnosis of cavernous sinus thrombosis against the background of carotid-cavernous fistula. Timely collection and analysis of complaints, anamnesis data, interpretation of objective examination data, results of the necessary instrumental research methods, coordinated work of doctors of various specialties (ophthalmologist, neurologist

and neurosurgeon) will make it possible to establish an accurate diagnosis in a timely manner and prescribe an effective treatment for a favorable outcome of this pathology.

Keywords: *cavernous sinus thrombosis, carotid-cavernous fistula, ophthalmic manifestations, chemosis, diagnostics*

АКТУАЛЬНОСТЬ

Тромбоз кавернозного синуса (ТКС) — жизнеугрожающая патология. Наиболее частой причиной данного состояния являются инфекции области лица, орбиты, околоносовых пазух, уха и ротовой полости [1, 2]. Однако в единичных случаях тромбоз кавернозного синуса может возникнуть на фоне еще более редкого заболевания — каротидно-кавернозного соустья [3, 4].

Каротидно-кавернозное соустье (ККС) — прямое сообщение между интракавернозной частью сонной артерии и кавернозным синусом [3–6]. В большинстве случаев данное заболевание возникает в результате травмы черепа (75 %). Однако возможно самопроизвольное возникновение из-за аномалии развития, аневризмы кавернозной части внутренней сонной артерии, атеросклероза, разрыва атеросклеротической бляшки или вследствие инфекционного процесса [7, 8]. При самопроизвольном формировании соустья скорость кровотока ниже, чем при травматическом, вследствие этого наблюдается менее выраженая симптоматика данной патологии, что затрудняет постановку диагноза [1, 2]. Случаи возникновения прямого каротидно-кавернозного соустья являются ургентными состояниями и требуют неотложного хирургического вмешательства. От своевременной и верной диагностики этого редкого заболевания зависит эффективность, длительность и исход лечения [9, 10]. Учитывая сложность диагностики ТКС и ККС, скудность литературных данных по вышеобозначенным патологиям, считаем целесообразным поделиться нашими наблюдениями.

ЦЕЛЬ

Клиническая демонстрация случая диагностики спонтанного каротидно-кавернозного соустья в офтальмологической практике.

МАТЕРИАЛ И МЕТОДЫ

Пациентка А. 1960 г.р. обратилась 12.05.2022 г. в филиал ООО «Клиника ЛМС» в г. Уфе с жалобами на покраснение глаз, выраженный отек слизистой глаз, «невозможность полноценно открыть глаза», снижение зрения.

Из анамнеза удалось выяснить, что в течение последних двух месяцев пациентку беспокоили давящие, пульсирующие головные боли с тошнотой и рвотой. В связи с чем она наблюдалась у невролога. В рамках неврологического обследования были выполнены компьютерная томография головного мозга (КТ ГМ) и ультразвуковое дуплексное сканирование магистральных артерий головы (УЗДС МАГ). В результате КТ ГМ (01.04.2022) были выявлены признаки дисциркуляторной энцефалопатии сложного генеза с признаками атрофии, хронической ишемии головного мозга. УЗДС МАГ (04.04.2022) показало атеросклеротическую бляшку в устье внутренней сонной артерии справа со стенозированием просвета около 45–50 % по диаметру. Неврологом был выставлен диагноз «цереброваскулярная болезнь на фоне церебрального атеросклероза, артериальной гипертензии, хроническая ишемия головного мозга II–III степени, цефалгия, астено-невротический синдром».

На фоне лечения сосудистыми препаратами, назначенными неврологом, улучшения самочувствия не было и появились жалобы со стороны глаз. В связи с чем пациентка обратилась к офтальмологу ведущего офтальмологического центра г. Уфы. Заключение офтальмолога (05.05.2022): острота зрения OD = 0,3 не корригирует, OS = 0,3 cyl –0,5 ax 120 = 0,5. Внутриглазное давление (ВГД) при пневмотонометрии: OD = 30 мм рт. ст., OS = 30 мм рт. ст. Объективно: веки отечны, слегка болезненны при пальпации, движения глаз ограничены из-за отека и выраженного хемоза. Роговицы прозрачны, передние камеры средней глубины. Факосклероз. Глазное дно: диски зрительного нерва (ДЗН) бледно-розовые, границы четкие; артерии среднего калибра, вены полнокровны, сетчатка прилежит. Пациентке выставлен диагноз: «эндокринная офтальмопатия, экзофтальм, вторичная офтальмогипертензия?». Назначено дообследование у эндокринолога и следующее лечение: закапывать в оба глаза ципрофлоксацин 0,3 % + дексаметазон 0,1 % 4 раза в день, непафенак 0,1% 2 раза в день; однократная парабульбарная иньекция «Дипроспана»; внутримышечные инъекции «Цефтриаксона» 1,0 2 раза в день, диклофенака 3 мл, нимесулид по 1 таблетке в течение 3 дней.

Пациентка проконсультирована эндокринологом (11.05.2022). Выставлен диагноз: «многоузловой эутиреоидный зоб, эндокринная офтальмопатия?». В эндокринологическом анамнезе: в 2011 году у пациентки была эндокринная офтальмопатия, воспалительная активность купирована с помощью ретробульбарного склеропломбажа с «Дипроспаном».

Магнитно-резонансная томография (МРТ) головного мозга и орбит (05.05.2022) выявила минимальные атрофические изменения головного мозга, микроангиопатии (Fazekas I), минимальный отек и утолщение нижней прямой мышцы (справа до 5,7 мм, слева 4 мм) с минимальным неравномерным отеком ретробульбарной жировой клетчатки с усилением сосудистого рисунка.

Проведенные лабораторные исследования (ОАК, ОАМ, БАК, коагулограмма и др.) патологии не выявили, все показатели были в пределах возрастной нормы, в том числе и гормоны щитовидной железы.

Пациентка проводила лечение согласно назначениям офтальмолога, однако эффекта от лечения не было, в связи с чем она обратилась на консультацию к офтальмологу клиники ЛМС г. Уфы. Было проведено полное офтальмологическое обследование, включая визометрию, измерение внутриглазного давления бесконтактным тонометром, осмотр на щелевой лампе, офтальмоскопию.

При обследовании острота зрения правого глаза составила 0,3 не корригирует, левого — 0,3 не корригирует.

При наружном осмотре выявлен полный птоз верхнего века правого глаза, частичный птоз верхнего века левого глаза. Полная офтальмоплегия. Выраженный плотный хемоз в нижнем своде, застойная гиперемия конъюнктивы *(рис. 1)*. Роговицы прозрачны, передние камеры средней глубины. Факосклероз. При офтальмоскопии: диски зрительного нерва бледноваты, границы стушеваны по всей окружности; артерии сужены, с жестким рефлексом, вены полнокровны, с неравномерным калибром; детали сетчатки под флером.

Учитывая заключение МРТ, не исключался идиопатический орбитальный миозит, а также синдром Толоса-Ханта. В связи с этим совместно с эндокринологом

принято решение о госпитализации пациентки в эндокринологическое отделение многопрофильного стационара ГКБ № 21 г. Уфы для дообследования и проведения пульс-терапии. После трех ежедневных внутривенных капельных инъекций метилпреднизолона в дозе 1,0 пациентка отметила улучшение общего состояния, значительное уменьшение головных болей, однако состояние глаз ухудшалось: наблюдались усиление птоза, увеличение хемоза *(рис. 2)*.

Рис. 1. Пациентка А. на момент обращения к офтальмологу клиники ЛМС г. Уфы (12.05.2022). OD — полный птоз верхнего века. OS — частичный птоз верхнего века. OU — выраженный плотный хемоз в нижнем своде, застойная гиперемия конъюнктивы

Помимо системной терапии назначали местное лечение: инстилляции пиклоксидина 0,05 % 4 раза в день, дексаметазона 0,1 % 3 раза в день, декспантенол 5 % 4–6 раз в день, мазь «ВитА-ПОС» на ночь.

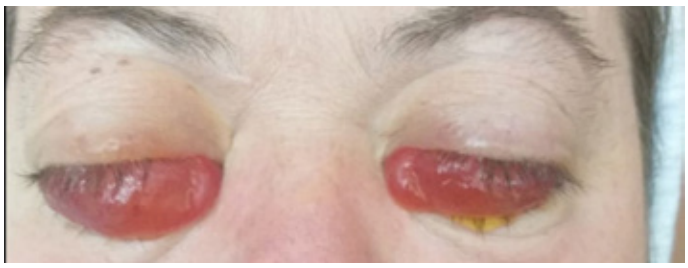

Рис. 2. Усиление птоза, увеличение хемоза на обоих глазах пациентки А. (17.05.2022)

Повторная МРТ орбит с 4D ангиографией показали картину двустороннего тромбоза кавернозного синуса. Ангиография выявила каротидно-кавернозное соустье.

Пациентка была экстренно госпитализирована в ФГБУ «Федеральный центр мозга и нейротехнологий» ФМБА России для дальнейшего лечения с диагнозом «дуральная артериовенозная фистула правого кавернозного синуса Barrow, тип D». Проведены эндоваскулярные операции по эмболизации фистулы. В результате проведенного хирургического лечения произошел регресс глазных проявлений в течение последующих нескольких дней: значительно уменьшились хемоз и гиперемия конъюнктивы, улучшалась подвижность глазных яблок *(рис. 3–5)*.

Через 2 месяца после хирургического лечения максимально корригированная острота зрения у пациентки А. улучшилась до 0,8 на правом глазу и 0,7 на левом глазу. Значение ВГД в пределах нормы. При наружном осмотре выявляется небольшой экзофтальм правого глаза (со слов пациентки, остался после перенесенного эпизода эндокринной офтальмопатии в 2011 году), умеренная застойная инъекция конъюнктивы, птоз верхнего века и хемоз не наблюдались. Роговицы прозрачны, передние камеры средней глубины, факосклероз. Глазное дно: ДЗН бледно-розовые, границы четкие, гипертоничекие изменения сосудов, сетчатка прилежит.

ОБСУЖДЕНИЕ

Среди причин возникновения тромбоза кавернозного синуса ведущее место принадлежит септическим процессам области лица, орбиты и ЛОР-органов [1, 2]. Отсутствие клинических признаков воспаления, характерных изменений показателей крови ослабило настороженность специалистов в отношении тромбоза кавернозного синуса у наблюдаемого нами пациента.

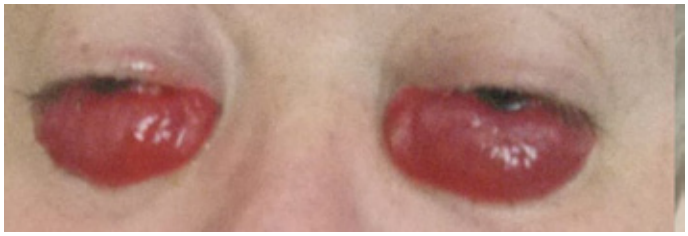

Рис. 3. Фото пациентки А. сразу после нейрохирургической операции

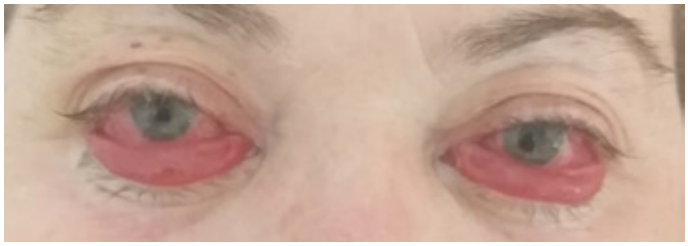

Рис. 4. Фото пациентки А. при выписке из нейрохирургического стационара

Рис. 5. Фото пациентки А. через 2 месяца после хирургического лечения

Необходимо отметить, асептический тромбоз кавернозного синуса развивается редко и причиной может послужить еще более редкое состояние — каротидно-кавернозное соустье [3, 4]. При ККС классической триадой симптомов является: пульсирующий экзофтальм, хемоз конъюнктивы и шум в голове [6]. Особенностью течения заболевания у пациентки А., которую мы наблюдали, явилось отсутствие характерных для каротидно-кавернозного соустья изменений, таких как диплопия, пульсирующие шумы в голове и ухе, застойный ДЗН, пульсация глазного яблока. Однако необходимо помнить, что при малых размерах соустья может резвиться не полная классическая картина, что может затруднить диагностику [11].

Симптомы ТКС очень разнообразны и зависят от причины возникновения, скорости окклюзии вен, распространенности тромбоза, возраста пациентов, сопутствующей патологии [1]. Что конечно затрудняет диагностику. В пользу тромбоза кавернозного синуса на фоне каротидно-кавернозного соустья в описанном нами клиническом случае говорит наличие у пациентки А. выраженного хемоза, ограничение подвижности глазных яблок, птоз верхнего века.

Для ТКС характерен односторонний процесс, в нашем же клиническом случае наблюдалась двусторонняя патология глаз.

Отек и утолщение экстраокулярных мышц у пациентов с эндокринной офтальмопатией в анамнезе можно расценить как проявление эндокринной офтальмопатии. Однако в литературе имеются единичные сведения о том, что при каротидно-кавернозном соустье обнаруживали увеличение экстраокулярных мышц при проведении компьютерной или магнитно-резонансной томографии [12]. Данный факт подтверждается и нашим клиническим случаем.

Наблюдавшаяся при этом неврологическая симптоматика не была расценена как проявление тромбоза кавернозного синуса, так как сопутствующие заболевания изменили типичное течение заболевания.

Данные МРТ, УЗДС МАГ и КТ не привели к верификации диагноза у нашей пациентки, и только ангиография выявила каротидно-кавернозное соустье.

Своевременный сбор и анализ данных анамнеза, результатов необходимых инструментальных методов исследования позволили бы направить пациентку на хирургическое лечение у нейрохирурга несколькими месяцами ранее.

ЗАКЛЮЧЕНИЕ

1. Описанный кинический случай представляет интерес для офтальмологов амбулаторно-поликлинического звена. Редкая встречаемость тромбоза кавернозного синуса на фоне каротидно-кавернозного соустья является причиной низкой настороженности врачей-офтальмологов о возможности заболевания орбиты, сосудов бассейна внутренней сонной артерии.

2. Экзофтальм и воспалительные изменения глаз на фоне заболевания щитовидной железы не всегда являются признаками эндокринной офтальмопатии. Необходимо обязательно проводить тщательную дифференциальную диагностику с редкими патологиями.

3. В выявлении сложных сосудистых нарушений диагностических возможностей МРТ недостаточно, необходима визуализация сосудов.

4. Коллегиальная работа врачей разных специальностей позволяет оперативно установить точный диагноз и назначить эффективное лечение.

СПИСОК ЛИТЕРАТУРЫ

1. Берест И.Е., Миронец С.Н. Септический тромбоз кавернозного синуса. Вестник оториноларингологии. 2017;82(6):72–76. [Berest IE, Mironets SN. Septic thrombosis of the cavernous sinus. Bulletin of otorhinolaryngology. 2017;82(6):72–76. (In Russ.)]. DOI 10.17116/otorino201782672-76

2. Biousse V, Ameri A, Bousser MG. Isolated intracranial hypertension as the only sign of cerebral venous thrombosis. Neurology. 1999;53(7):1537–1542. DOI:10.1212/WNL.53.7.1537

3. Барсуков С.Ф. Синдром кавернозного синуса в аспекте дифференциальной диагностики заболеваний орбиты и близлежащих анатомических структур головного мозга и черепа. Анналы клинической и экспериментальной неврологии. 2009;3(2):31–36. [Barsukov SF. Sindrom kavernoznogo sinusa v aspekte differentsial'noi diagnostiki zabolevanii orbity i blizlezhashchikh anatomicheskikh struktur golovnogo mozga i cherepa. Annaly klinicheskoi i ehksperimental'noi nevrologii. 2009;3(2):31–36. (In Russ.)]

4. Вашкевич Г.В., Абельская И.С., Кардаш О.Н., Войтеховская М.В., Воронцова Ж.В. Глазные проявления каротидно-кавернозного соустья, сочетанного с хроническим тромбозом кавернозного синуса: клинический случай. Медицинские новости. 2018;8:32–35. [Vashkevich GV, Abelskaya IS, Kardash ON, Voitehovskaya MV, Vorontsova ZhV. Ocular manifestations of carotid-cavernous fistula combined with chronic cavernous sinus thrombosis: a clinical case. Mednovosti. 2018;8:32–35. (In Russ.)]

5. Павлюченко К.П., Мухина Е.В., Черный О.А. Значение офтальмолога в диагностике каротидно-кавернозного соустья. Университетская клиника. 2016;12:45–48. [Pavlyuchenko KP, Mukhina, EV, Chernyi OA. Znachenie oftal'mologa v diagnostike karotidno-kavernoznogo soust'ya. Universitetskaya klinika. 2016;12:45–48. (In Russ.)]

6. Чернатова И.А., Когут И.Д., Протасевич С.Г. Клинический случай диагностики каротидно-кавернозного соустья в офтальмологической практике. Современные технологии в офтальмологии. 2015;2:214–216. [Chernatova IA, Kogut ID, Protasevich SG. Klinicheskii sluchai diagnostiki

karotidno-kavernoznogo soust'ya v oftal'mologicheskoi praktike. Sovremennye tekhnologii v oftal'mologii. 2015;2:214–216. (In Russ.)]

7. Яковлев С.Б., Бочаров А.В., Бухарин Е.Ю., Арустамян С.Р., Архангельская Я.Н. Прямые каротидно-кавернозные соустья. Клиника, ангиоархитектоника и эндоваскулярное лечение. Вопр. нейрохирургиии. акад. Н.Н. Бурденко. 2008;4:62–64. [Yakovlev SB, Bocharov AV, Bukharin EYu, Arustamian SR, Arkhangelskaya YaN. Direct carotid-cavernous fistulas: clinical presentation, angioarchitectonics and endovascular management. Burdenko's Journal of Neurosurgery. 2008;4:62–64. (In Russ.)]
8. Щеглов Д.В., Завгородний В.Н. Эндоваскулярное лечение каротидно-кавернозных соустьев (собственный опыт). Эндоваскулярная нейрорентгенхирургия. 2013;294:51–60. [Scheglov DV, Zagorodniy VN. Endovascular treatment of carotid-cavernous fistula (own experience). Endovascular neuroradiology. 2013;294:51–60. (In Russ.)]
9. Яковлев С.Б., Бочаров А.В., Бухарин Е.Ю., Лысачев А.Г., Арустамян С.Р., Архангельская Я.Н. Дуральные артериовенозные фистулы. Этиология, патогенез, клиника, лечение. Эндоваскулярная хирургия при мальформациях сосудов и ишемической болезни головного мозга. 2007:109–110. [Yakovlev SB, Bocharov AV, Bukharin EYU, Lysachev AG, Arustamyan SR, Arkhangel'skaya YAN. Dural'nye arteriovenoznye fistuly. Ehtiologiya, patogenez, klinika, lechenie. Ehndovaskulyarnaya khirurgiya pri mal'formatsiyakh sosudov i ishemicheskoi bolezni golovnogo mozga. 2007:109–110 (In Russ.)]
10. Ишанов Т.Т., Шабарова А.К., Китар Г.А. Каротидно-кавернозное соустье (случай из практики). Вестник Оренбургского государственного университета. 2009;2:41–43. [Ishanov TT, Shabarova AK, Kitar GA, Abulhairova MA, Esetov EA, Bakhaev AI. Carotid-cavernous fistula (an anecdotal case). Vestnik Orenburgskogo gosudarstvennogo universiteta. 2009;2:41–43. (In Russ.)]
11. Miller NR. Diagnosis and management of durai carotidcavernous sinus fistulas. Neurosurg.Focus. 2007;23(5):13.
12. Schiefer U, Wilhelm H, Hart W. Clinical Neuro-Ophthalmology. A Practical Guide. Berlin, 2007:151–153.

DOI: https://doi.org/10.25276/2312-4911-2022-6-21-25

Е.В. Абоимова[1], Г.А. Азаматова[1,2]

Дифференциальная диагностика лимфомы орбиты у коморбидного пациента (клинический случай)

[1]ООО «Клиника ЛМС» в г. Уфа, Уфа
[2]ФГБОУ ВО «Башкирский государственный медицинский университет» Министерства здравоохранения РФ, Уфа

E.V. Aboimova[1], G.A. Azamatova[1, 2]

Differential diagnosis of orbital lymphoma in a comorbid patient (clinical case)

[1]LLC «Clinic BMS» in Ufa, Ufa
[2]Bashkir State Medical University, Ufa

РЕФЕРАТ

Лимфомы орбиты в последние годы стали выявляться на 50% чаще, что связано как с увеличением среднего возраста населения, так и с улучшением качества диагностики. Однако у коморбидных пациентов лимфома может маскироваться под другие заболевания, например — эндокринную офтальмопатию. В представленном клиническом случае у пациентки наблюдался односторонний экзофтальм, прогрессирующий в течение полугода. Развитие на его фоне воспаления век обоих глаз и узловой зоб в анамнезе привели офтальмологов к ошибочной постановке диагноза эндокринной офтальмопатии. Клинические проявления лимфомы орбиты в большинстве случаев похожи на проявления эндокринной офтальмопатии. Однако имеются некоторые отличия. Орбитальная лимфома практически всегда монолатеральна. Так же для лимфом орбиты характерны: образования под конъюнктивой типичного «лососевого пятна», птоз верхнего века, быстро развивающийся экзофтальм, офтальмоплегия, отсутствие репозиции глазного яблока, хемоз, застойная картина глазного дна, повышение внутриглазного давления и снижение зрительных функций. Соблюдение стандартов диагностики эндокринной офтальмопатии, а именно назначение компьютерной томографии, позволило выявить новообразование в орбите, что кардинально изменило тактику лечения.

Ключевые слова: *экзофтальм, лимфома орбиты, эндокринная офтальмопатия, диагностика*

ABSTRACT

In recent years, orbital lymphomas have become detected 50% more often, which is associated both with an increase in the average age of the population and with an improvement in the quality of diagnosis. However, in comorbid patients, lymphoma may masquerade as other diseases, such as endocrine ophthalmopathy. In the presented clinical case, the patient had unilateral exophthalmos, progressing within six months. The development on its background of inflammation of the eyelids of both eyes and a history of nodular goiter led ophthalmologists to an erroneous diagnosis of endocrine

ophthalmopathy. Clinical manifestations of orbital lymphoma in most cases are similar to manifestations of endocrine ophthalmopathy, however, there are some differences. Orbital lymphomas are almost always monolateral. Orbital lymphomas are also characterized by: formations under the conjunctiva of a typical «salmon spot», ptosis of the upper eyelid, rapidly developing exophthalmos, ophthalmoplegia, lack of reposition of the eyeball, chemosis, congestive picture of the fundus, increased intraocular pressure and decreased visual functions. Compliance with the standards for diagnosing endocrine ophthalmopathy, namely the appointment of computed tomography, made it possible to identify a neoplasm in the orbit, which radically changed the tactics of treatment.

Keywords: *exophthalmos, orbital lymphoma, endocrine ophthalmopathy, diagnostics*

АКТУАЛЬНОСТЬ

Среди злокачественных новообразований орбиты лимфома составляет 37–40% случаев [1, 2, 3]. Чаще это В-клеточные опухоли; Т-клеточная лимфома, имеющая более агрессивные темпы роста, выявляется реже [4]. В 90% случаев лимфома орбиты является первичной, на оставшиеся 10% приходятся распространение опухоли из полости черепа и диссеминированные лимфомы. Опухоль может поражать само глазное яблоко или ретробульбарные ткани — преимущественно, слезную железу и прямые мышцы [5]. В последние 20 лет врачи отмечают рост заболевания на 50%, что связано как с увеличением среднего возраста населения, так и с улучшением качества диагностики [6].

Крупноклеточные лимфомы отличаются быстрым ростом, заполняя всю полость глазницы. Возникновение проптоза сочетается с офтальмоплегией, развитием отека конъюнктивы, расширением эпибульбарных сосудов, офтальмогипертензией (до 30 мм рт. ст.). На глазном дне выявляются венозный застой и отек диска зрительного нерва, острота зрения уменьшается до 0,3–0,6. При значительном экзофтальме развивается кератопатия. При лимфомах других морфологических форм экзофтальм и ограничение подвижности глазного яблока развиваются медленно. Возникают птоз, ухудшение репозиции и смещение глаза в противоположную от новообразования сторону. Снижения зрительных функций не наблюдается [7].

ЦЕЛЬ

Обратить внимание офтальмологов на необходимость соблюдения диагностических стандартов и важность онконастороженности в диагностике причин экзофтальма.

МАТЕРИАЛ И МЕТОДЫ

Пациентка К., 1964 г.р., обратилась в уфимский филиал «Клиники ЛМС» в декабре 2019 г. с жалобами на «увеличение» правого глаза, покраснение и отек век, резь в глазах.

Из анамнеза стало известно, что в 2011 г. пациентке была проведена гемитиреоидэктомия по поводу узлового зоба (гистологически —микрофолликулярная аденома в коллоидном зобе). Назначалась заместительная терапия (левотироксин натрия), которую пациентка самостоятельно прекратила через несколько месяцев. В июне 2019 г. пациентку К. стало беспокоить «увеличение» правого глазного яблока. Решив, что это осложнение болезни щитовидной железы, пациентка самостоятельно возобновила прием левотироксина натрия в прежней дозе. Однако экзофтальм правого глаза нарастал, в декабре присоединились резь в глазах, их покраснение, отек век,

что заставило пациентку обратиться к офтальмологу по месту жительства. С подозрением на эндокринную офтальмопатию (ЭОП) ее направляют на доплерографию орбит и анализ гормонов щитовидной железы.

Ультразвуковое исследование (УЗИ) щитовидной железы выявило эхографические и доплерографические изменения в орбитах, соответствующие эндокринной офтальмопатии —аутоиммунному воспалительному процессу с ограничением подвижности тканей ретробульбарного пространства и скоплением жидкости в межоболочечном пространстве; повышение тонуса стенок центральной артерии сетчатки и глазной артерии. Результаты исследования гормонов щитовидной железы: тиреотропный гормон — 1,0 мМЕ/л (нормальные значения — 0,4–4,0 мМЕ/л); тироксин — 1,34 пмоль/л (нормальные значения — 0,8–1,9 пмоль/л); трийодтиротин — 1,0 пмоль/л (нормальные значения — 0,4–4,0 пмоль/л), антитела к тиреопероксидазе — 16,44 МЕ/мл (нормальные значения — 0–100 МЕ/мл). С этими результатами пациентка была направлена к офтальмологу «Клиники ЛМС» для решения вопроса о назначении пульс-терапии.

При обследовании острота зрения правого глаза составила 0,8 sph +0,5 = 1,0; левого — 0,8 sph –0,5 = 1,0. Экзофтальмометрия: правый глаз — 20 мм, левый глаз — 17 мм. При наружном осмотре выявлен проптоз правого глаза с небольшим смещением глазного яблока книзу, умеренное затруднение при взгляде вверх. В обоих глазах умеренный отек век, легкая гиперемия по ресничному краю, устья мейбомиевых желез заполнены сальным секретом. Конъюнктива обоих глаз умеренно гиперемирована, в правом небольшой отек у латерального угла, карункула спокойна. Оптические среды обоих глаз прозрачны. Глазное дно обоих глаз: диск зрительного нерва бледно-розовый, границы четкие; артерии склерозированы, вены умеренно расширены, полнокровны, синдром Салюса I–II, сетчатка без особенностей

Исходя из полученных данных, можно установить диагноз: ЭОП легкой степени, активная стадия на правом глазу 4 из 7, на левом глазу 3 из 7 по CAS [8]. Однако односторонний экзофтальм всегда требует более тщательного обследования, поэтому согласно федеральным клиническим рекомендациям [8] пациентка направляется на компьютерную томографию (КТ) орбит, УЗИ щитовидной железы, определение антител к рецепторам тиреотропного гормона. Кроме того, покраснение и отек век расценивается нами как симптомы блефарита, по поводу которого назначается местное лечение («Комбинил» по 1 капле 3 раза в день, гигиена век, катионорм по 1 капле 2–4 раза в день). При повторном визите через 5 дней гиперемии век и конъюнктивы не отмечается, сохраняется лишь небольшой отек верхнего века правого глаза. Результаты назначенного исследования: антитела к рецепторам тиреотропного гормона 0,29 МЕ/л, что соответствует нормальным значениям. УЗИ щитовидной железы (24.12.19): состояние после резекции правой доли щитовидной железы, узловое образование левой доли 6 × 11 × 11 мм. КТ орбит: справа пристеночно к верхней стенке орбиты определяется объемное образование размерами до 27 × 11 × 24 мм, плотностью до 66 HU; образование тесно прилежит и оттесняет книзу верхнюю прямую мышцу на 7 мм; в проксимальном отделе образование частично прилежит к верхней косой мышце.

Пациентка была срочно направлена в ФГБУ «НМИЦ ГБ им. Гельмгольца» Минздрава России. По результатам дополнительно поведенной магнитно-резонансной

томографии (МРТ) заподозрен рост опухоли по зрительному нерву в полость черепа. В связи с этим пациентку перенаправили в ФГБУ «Главный военный клинический госпиталь имени академика Н.Н. Бурденко» Министерства обороны Российской Федерации для хирургического лечения: орбитотомия с частичным удалением верхней стенки, удаление новообразования. Гистологически подтвердилась В-клеточная лимфома.

У онколога по месту жительства через 2 месяца после операции выявлен повторный рост опухоли (по данным МРТ орбиты). Других очагов лимфомы по результатам позитронно-эмиссионной томографии (ПЭТ-КТ) не выявлено.

Проведены лучевая терапия и 7 курсов химиотерапии.

Последующее наблюдение пациентки К. рецидивов опухоли не выявляет. В настоящее время пациентку беспокоит только двоение из-за энофтальма правого глаза при сохранной высокой остроте зрения.

ОБСУЖДЕНИЕ

Экзофтальм у пациентов с сопутствующей патологией щитовидной железы часто расценивается как симптом ЭОП (наиболее вероятного заболевания), что приводит к поздней диагностике и неоправданно отсроченному лечению. В подобных случаях правильная дифференциальная диагностика имеет первостепенное значение для своевременного и эффективного лечения. Помимо эндокринной офтальмопатии при экзофтальме необходимо быть настороженными и в отношении лимфом орбиты, особенно у пожилых пациентов. Конечно, клинические проявления лимфомы орбиты в большинстве случаев похожи на проявления ЭОП, однако имеются некоторые отличия. Орбитальная лимфома практически всегда монолатеральна [5], что мы наблюдали и у нашей пациентки. Так же для лимфом орбиты характерны образования под конъюнктивой типичного «лососевым пятном», птоз верхнего века, быстро развивающийся экзофтальм, офтальмоплегия, отсутствие репозиции глазного яблока, хемоз, застойная картина глазного дна, повышение ВГД и снижение зрительных функций [7, 9, 10]. Для уточнения диагноза необходимо проводить КТ и МРТ орбит, а также ПЭТ-КТ, которая позволяет выявить другие очаги при диссеминированной лимфоме. Обязателен общий анализ крови с подсчетом лейкоформулы. Окончательный диагноз ставится по результатам биопсии.

ВЫВОДЫ

1. Экзофтальм на фоне патологии щитовидной железы не всегда является проявлением эндокринной офтальмопатии. Необходимо обязательно проводить дифференциальную диагностику с онкологическими заболеваниями.

2. Односторонний экзофтальм требует более тщательного подхода к диагностике и соблюдения стандартов обследования согласно клиническим рекомендациям.

3. Лечение блефаритов у пациентов с патологией орбиты позволяет получить более точную картину заболевания, в частности, правильно оценить активность ЭОП.

4. В сомнительных случаях желательно применять не менее двух различных методов визуализации для уточнения диагноза.

5. Важно повышать медицинскую осведомленность населения по серьезным офтальмологическим заболеванием для своевременного обращения за медицинской помощью при возникновении экзофтальма.

СПИСОК ЛИТЕРАТУРЫ

1. Бровкина А.Ф. Офтальмоонкология. — М. : Медицина; 2002. [Brovkina AF, Oftal`moonkologiya. M.: Medicina, 2002. (In Russ.)]
2. Essadi I, Tazi EM, Allam W, Sbitti Y, Ichou M, Errihani H. Primary nonHodgkin's lymphoma of the orbit: A case report. Medical Case Studies. 2011;2:19–21.
3. Бровкина А.Ф. Злокачественная лимфома В. Руководство по клинической офтальмологии / под ред. А.Ф. Бровкиной, Ю.С. Астахова. — М.: МИА; 2014. [Brovkina AF, Zlokachestvennaya limfoma. Rukovodstvo po klinicheskoy oftal'mologii. Brovkina A.F., Astakhov Yu.S. (Pod red.). M.: MIA; 2014. (In Russ.)]
4. Harris NL, Jaffe ES, Diebold J, The World Health Organization classification of neoplastic diseases of hematopoetic and lymphoid tissues. Am Oncology. 1999;10:1419–1433.
5. Бровкина А.Ф. Особенности клинической картины злокачественной лимфомы орбиты. Вестник офтальмологии. 2019;135(5):4–12. [Brovkina AF. Clinical features of malignant orbital lymphoma. Vestnik Oftalmologii. 2019;135(5): 4–12. (In Russ.)]. doi:10.17116/oftalma20191350514
6. Гришина Е.Е. Гузенко Е.С. Лимфомы органа зрения: особенности течения и прогноз. РМЖ. Клиническая Офтальмология. [Grishina EE, Guzenko ES. Eye lymphoma — peculiarities of clinical course and prognosis. Russian Journal of Clinical Ophthalmology. 2013;1:4–8. (In Russ.)]
7. Гришина Е.Е., Нечеснюк С.Ю., Лернер М.Ю. Неходжкинские лимфомы орбиты: клинико-морфологические параллели. Сборник научных трудов международного симпозиума «Заболевания, опухоли и травматические повреждения орбиты». 2005:78–83. [Grishina EE, Nechesnyuk SYu, Lerner MYu. Nexodzhkinskie limfomy` orbity: kliniko-morfologicheskie paralleli. Sbornik nauchny`x trudov mezhdunarodnogo simpoziuma «Zabolevaniya, opuxoli i travmaticheskie povrezhdeniya orbity`». 2005:78–83. (In Russ.)]
8. Федеральные клинические рекомендации по офтальмологии по диагностике и лечению эндокринной офтальмопатии при аутоиммунной патологии щитовидной железы, Москва, 2014. [Federal`ny`e klinicheskie rekomendacii po oftal`mologii po diagnostike i lecheniyu e`ndokrinnoj oftal`mopatii pri autoimmunnoj patologii shhitovidnoj zhelezy`, Moskva, 2014. (In Russ.)]
9. Гришина Е.Е. Злокачественные лимфомы орбиты. Диагностика и лечение с позиции офтальмолога. Клиническая офтальмология. 2006;7(1):14–17. [Grishina EE. Malignant orbital lymphomas. Diagnostics and treatment from ophthalmologic position. Klinicheskaya oftal'mologiya. 2006;7(1):14–17. (In Russ.)]
10. Priego G, Majos C, Climent F, Muntane A. Orbital lymphoma: imaging features and differential diagnosis. Insights into Imaging. 2012;3(4):337–344. doi:10.1007/s13244-012-0156-1

DOI: https://doi.org/10.25276/2312-4911-2022-6-26-30

И.О.Х. Аль Дарраджи, Г.С. Школьник, И.Н. Григорьева

Применение трансканаликулярной дакриоэндоскопии в практике врача офтальмолога

Чебоксарский филиал ФГАУ НМИЦ «МНТК «Микрохирургия глаза» им. академика С.Н. Фёдорова» Минздрава России, Чебоксары

I.Al Darraji, G. Shkolnik, I. Grigorieva

The use of transcanalicular dacryoendoscopy in the practice of an ophthalmologist

Cheboksary Branch of S. Fyodorov Eye Microsyrgery Federal State Institution, Cheboksary

РЕФЕРАТ

Особенности топографии слезоотводящего аппарата, а также сложности диагностики и выбора способа лечения слезных путей побудили к поиску методов их прямой визуализации. Трансканаликулярная эндоскопия слезных путей позволяет обеспечить прямое визуальное исследование их внутренних поверхностей и содержимого.

Ключевые слова: *слезные пути, дакриостеноз, непроходимость носослезных путей, трансканаликулярная эндоскопия*

ABSTRACT

The peculiarities of the topography of the lacrimal apparatus, as well as the complexity of diagnosis and choice of the method of treatment of the lacrimal pathways prompted the search for methods of their direct visualization. Transcanalicular endoscopy of the lacrimal tracts allows for direct visual examination of their internal surfaces and contents.

Keywords: *lacrimal tracts, dacryostenosis, Nasolacrimal obstruction, transcanalicular endoscopy*

ВВЕДЕНИЕ

Особенности топографии слезоотводящего аппарата, а также сложности диагностики и выбора способа лечения слезных путей побудили к поиску методов их прямой визуализации. Первый среди них — эндориноскопия, позволяющая получить представление о дистальной части слезоотводящего тракта и его взаимоотношениях с носовыми структурами. На рубеже XX—XXI веков в дакриологии сформулировалось новое направление — трансканаликулярная эндоскопия слезных путей, призванная обеспечить прямое визуальное исследование их внутренних поверхностей и содержимого [1–12]. Первые тонкие эндоскопы диаметром 1 мм и менее реконструированы из сиалоскопов и представлены немецким производителем — компанией Karl Storz Se & Co [11]. Основной целью создателей эндоскопического оборудования для слезных путей продолжает оставаться улучшение качества изображения внутренних структур, входящих в слезоотводящий аппарат. Первые лакримальные эндоскопы имели дополнительно петлю-ухват для извлечения дакриолитов и ино-

родных тел, щипцы для взятия биопсии и механический бор. Эндоскопический комплект оборудования, собранный итальянской компанией Effe, отличался наличием двух рукояток (двух- и трехпортовой) для механического удаления спаек в слезных протоках и лазерной эксцизии тканей при продвижении по ним зонда-эндоскопа [11, 12].

Качество изображения микроэндоскопа ограничено количеством оптоволокон, помещающихся в створе его рабочей (вводимой) части, а также возможностями осветительной и принимающей видеосигнал техники.

ЦЕЛЬ

Изучить клиническое значение метода трансканаликулярной дакриоэндоскопии, определить его место в системе диагностических и лечебных мероприятий при нарушении проходимости слезоотводящих путей.

МАТЕРИАЛ И МЕТОДЫ

В исследование входили пациенты с жалобами, характерными для нарушения слезоотведения. Всем пациентам выполнена трансканаликулярная эндоскопия с применением оборудования фирмы MACHIDA Endoscope Co., Ltd (Япония).

Исследование начинали с местной или общей анестезии и анемизации слизистой оболочки носа сосудосуживающими препаратами.

Основными критериями выбора метода обезболивания являлись возраст и общее состояние больного, длительность и тяжесть заболевания, наличие травматических деформаций носоорбитальной области. Дилатацию проксимальной части слезных путей проводили коническими зондами Зихеля (№ 1–3). Слезный каналец в этой части имеет вертикальный отдел длиной около 2 мм, переходящий в горизонтальный, поэтому введение зонда (дистальной части эндоскопа) в просвет слезного канальца сопровождалось вытягиванием края века по горизонтали с направлением усилия кнаружи. Затем в просвет расширенной слезной точки вводили рабочий конец эндоскопа. Препятствия проведению эндоскопа воспринимали как очаг нарушения проходимости слезоотводящих путей, вид которого оценивали по эндоскопической картине на мониторе. Основные навыки проведения дакриоэндоскопического исследования состояли в правильной ориентации эндоскопа в слезных путях, его возвратно-поступательном продвижении с периодической подачей физиологического раствора через луэр-порт для очищения торцевой части эндоскопа и освобождения обследуемых структур от крови и экссудата.

Улучшению скольжения, дилатации слезоотводящих путей и поддержанию их объема способствовало порционное введение в слезные пути вискоэластических препаратов на основе гидроксипропилметилцеллюлозы или гиалуроната натрия.

При эндоскопии обращали внимание на легкость продвижения эндоскопа, наличие спаек, новообразований, характер содержимого слезоотводящих путей и его консистенцию (слизь, гной, «творожистые» массы), отклонение окраски слизистой оболочки от физиологической, сосудистый рисунок стенок канальцев, мешка и носослезного протока.

РЕЗУЛЬТАТЫ И ОБСУЖДЕНИЕ

В зависимости от уровня и характера заболевания эндоскопическая картина была различной *(рис. 1–6)*. В результате проведенных трансканаликулярных исследований выявлены очаговый стеноз на протяжении слезных канальцев, непроходи-

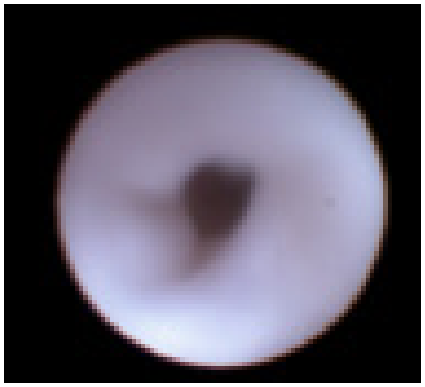

Рис. 1. Устья НСП в норме

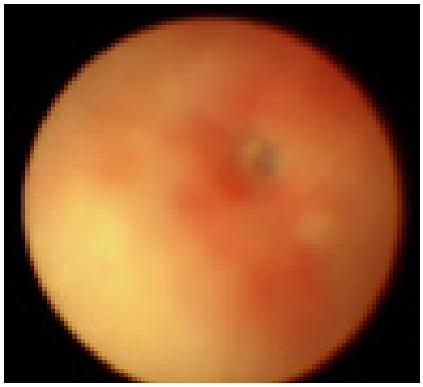

Рис. 2. Стеноз устья НСП

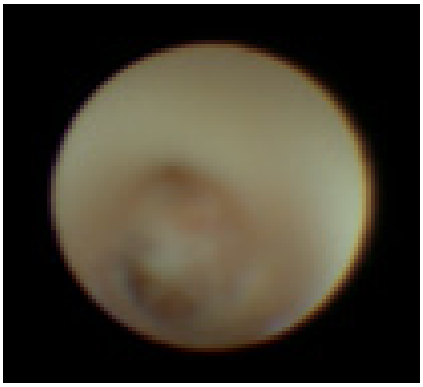

Рис. 3. Ложный ход

Рис. 4. Инородное тело (конгломерат) в просвете слезного мешка

Рис. 5. Непроходимость устья НСП

Рис. 6. Устья слезных канальцев в норме

мость на уровне устья слезных канальцев, на уровне слезного мешка и носослезного протока, наличие новообразования стенки канальца, слезного мешка, носослезного протока.

Ошибками и осложнениями в проведении исследования являлись касание стенок канальцев торцевой частью эндоскопа, интенсивное кровотечение и эмфизема подкожной клетчатки. Точная топическая диагностика нарушений слезоотведения вследствие сужения или полной обструкции слезоотводящих путей, визуализация степени окклюзии, наличие осложнений и отклонений от нормального анатомического строения лакримальных структур, обеспеченных трансканаликулярной дакриоэндоскопией, способствовали созданию более полной клинической классификации дакриостеноза. Клиническое значение трансканаликулярной эндоскопии заключается в более точной диагностике заболеваний системы слезоотведения, возможности прогнозировать результат тех или иных вмешательств, направленных на восстановление активного слезооттока.

Ограничения, связанные с недостаточно четким изображением, обусловленным малым диаметром рабочей части лакримальных эндоскопов, высокая стоимость и недостаточно развитый сервис по обслуживанию оборудования, к сожалению, не способствуют быстрому внедрению трансканаликулярной эндоскопии слезной системы

в широкую медицинскую практику. Тем не менее, интерес к трансканаликулярным визуальным методам диагностики и лечения растет.

ЗАКЛЮЧЕНИЕ

Применение трансканаликулярной эндоскопии слезных путей открывает новую страницу в истории дакриологии с точки зрения расширения топической диагностики нарушения их проходимости и прецизионности исследования. Предложенные и описанные способы применения эндоскопической техники обеспечивают получение более полного представления об этиологии и патогенезе заболеваний слезных путей и способствуют повышению эффективности их лечения.

СПИСОК ЛИТЕРАТУРЫ

1. Атькова ЕЛ, Ярцев ВД, Краховецкий НН, Роот АО. Малоинвазивные вмешательства при дакриостенозе: современные тенденции. Вестник офтальмологии. 2014;130(6):89–97. [At'kova EL, Yartsev VD, Krakhovetskiy NN, Root AO. Minimally invasive surgery for dacryostenosis: modern trends. Vestnik oftal'mologii. 2014;130(6):89–97. (In Russ.)].
2. Ali MJ, Naik MN. Efficacy of endoscopic guidedanterograde 3 mm balloon dacryoplasty with silicone intubation in treatment of acquire partial nasolacrimal duct obstruction in adults. Saudi Journal of Ophthalmology. 2014;28:40–43.
3. Emmerich KH, Steinhauer J, Meyer-Rusenberg HW, Luchtenberg M. Dacryoendoscopy — current status. Ophthalmologe. 1998;95(12):820–822.
4. Haefliger IO, Piffaretti JM. Lacrimal drainage system endoscopic examination and surgery through the lacrimal punctum. Klinische Monatsblätter für Augenheilkunde. 2001;218:384–387. https://eref.thieme.de/ejournals/1439-3999_2001_05?s=10.1055-s-2001-15907#/10.1055-s-2001-15907
5. Javate RM, Pamintuan FG, Cruz RTJr. Efficacy of endoscopic lacrimal duct recanalization using microendoscope. Ophthalmic Plastic and Reconstructive Surgery. 2010;26(5):330–333. https://doi.org/10.1097/iop.0b013e3181c7577a
6. Kakizaki H, Takahashi Y, Sa HS, Ichinose A, Iwaki M. Congenital dacryocystocele:comparative findings of dacryoendoscopy and histopathology in a patient. Ophthalmic Plastic and Reconstructive Surgery. 2012;28(4):85–86. https://doi.org/10.1097/iop.0b013e31822de091
7. Kashkouli MB, Beigi B, Tarassoly K et al. Endoscopically assisted balloon dacryoplasty and silicone intubation versus silicone intubation alone in adults. European Journal of Ophthalmology. 2006;16:514–519. https://doi.org/10.1177/112067210601600402
8. Kustner M, Clemens S, Tost F. Minimally invasive endoscopic surgery of the lacrimal drainage system — two case reports. Klinische Monatsblätter für Augenheilkunde. 2005;222(11):928–932.
9. Liarakos VS, Boboridis KG, Mavrikakis E, Mavrikakis I. Management of canalicular obstructions. Current Opinion in Ophthalmology. 2009;20(5):395–400. https://doi.org/10.1097/icu.0b013e32832ec3e0
10. Maier M, Schmidt T, Schmidt M. Endoscopically controlled surgery with the micro drill and intubation of the lacrimal ducts. Ophthalmologe. 2000;97:870–873.
11. Sasaki T, Miyashita H, Miyanaga T, Yamamoto K, Sugiyama K. Dacryoendoscopic observation and incidence of canalicular obstruction or stenosis associated with S-1, an oral anticancer drug. Japanese Journal of Ophthalmology. 2012;56(3):214–218. https://doi.org/10.1007/s10384-012-0127-6
12. Yang SW, Park HY, Kikkawa DO. Ballooning canaliculoplasty after canalicular trephination in monocanalicular and common canalicular obstruction. Japanese Journal of Ophthalmology. 2008;52:444–449. https://doi.org/10.1007/s10384-008-0598-7

13. Школьник СФ, Школьник ГС. Сравнительная оценка различных видеоэндоскопических систем для исследования слезных протоков. Отражение. 2018;6(1):199–200. [Shkol'nik SF, Shkol'nik GS. Comparative evaluation of different videoendoscopic systems for investigation of lacrimal pathways. Otrazhenie. 2018;6(1):199–200. (In Russ.)].

DOI: https://doi.org/10.25276/2312-4911-2022-6-31-37

Ж.Ю. Алябьева[1], А.Ю. Казанцева[1], А.В. Ларичев[2]

Влияние терапевтического лазера синего спектра на зрительные функции и внутриглазное давление в норме и при субклиническом увеите

[1]НИЛ глаукомы и дистрофических заболеваний глаза ФГАОУ ВО «РНИМУ им. Н.И. Пирогова» Минздрава России, Москва

[2]ФГБОУ ВО «Московский государственный университет имени М.В. Ломоносова», Москва

Zh.Yu. Alyabyeva[1], A.Yu. Kazantseva[1], A.V. Larichev[2]

The effect of therapeutic blue-spectrum laser on visual functions and intraocular pressure in the norm and subclinical uveitis

[1]Pirogov Russian National Research Medical University, Glaucoma and Degenerative Eye Diseases Research Laboratory, Moscow

[2]Lomonosov Moscow State University. Faculty of Physics, Moscow

РЕФЕРАТ

Цель. Изучить частоту встречаемости вялотекущего воспаления (ВВ) по данным сканирующей лазерной офтальмоскопии (СЛО), выявив маркеры ВВ, в т.ч. с использованием СЛО; исследовать влияние лазерного излучения (488 нм) синего диагностического лазера в сканирующем режиме у здоровых лиц, и низкоэнергетического синего терапевтического лазера (450 нм) на зрительные функции и уровень внутриглазного давления (ВГД) у пациентов с ВВ и первичной открытоугольной глаукомой (ПОУГ). **Материал и методы.** В исследование вошли 394 пациента, которым была выполнена лазерная сканирующая офтальмоскопия. Группе из 11 пациентов с сочетанием вялотекущего увеита и первичной открытоугольной глаукомы (проведен сеанс синего терапевтического лазера 450 нм) и 5 здоровым лицам было проведено стандартное офтальмологическое обследование, лазерная сканирующая офтальмоскопия, компьютерная пороговая периметрия, авторефрактометрия и бесконтактная тонометрия. **Результаты.** Наличие вялотекущего воспаления определялось по данным СЛО у 43 % пациентов по данной выборке. Определены маркеры вялотекущего воспаления по данным СЛО и компьютерной периметрии. В группе пациентов с ВВ и ПОУГ отмечены достоверные: улучшение MD на 67,7 %, снижение ВГД на 10 %. При выбранных режимах воздействия диагностического синего лазера (488 нм) у здоровых лиц и низкоинтенсивного синего лазера (450 нм) в группе пациентов с ВВ и ПОУГ не отмечено негативного влияния на поле зрения (при периметрии «белый на белом» и сине-желтой периметрии) и ВГД. **Выводы.** 1. Сканирующая лазерная офтальмоскопия может эффективно использоваться для скрининга вялотекущего

воспаления при достаточной прозрачности оптических сред. Частота встречаемости ВВ по нашей выборке составила 43 %. 2. При выбранных режимах воздействия лазеров синего спектра не отмечено негативного влияния на поле зрения и ВГД как в группе больных с сочетанием ВВ и ПОУГ (терапевтический лазер 450 нм), так и в группе здоровых лиц (диагностический лазер 488 нм) при однократном воздействии. 3. Целесообразно изучение курсового воздействия низкоэнергетического лазерного излучения в синем спектре в группах с ВВ для определения оптимальной накопленной дозы.

ABSTRACT

Purpose. To study the frequency of occurrence of sluggish inflammation (BB) according to scanning laser ophthalmoscopy (SLO), identifying markers of BB using, incl., SLO; to investigate the effect of laser radiation (488 nm) blue diagnostic laser in scanning mode in healthy individuals, and low-energy blue therapeutic laser (450 nm) — on visual functions and the level of intraocular pressure (IOP) in patients with BB and primary open-angle glaucoma (POAG). **Material and methods.** The study included 394 patients who underwent laser scanning ophthalmoscopy; a group of 11 patients with a combination of sluggish uveitis and primary open-angle glaucoma (a 450 nm blue therapeutic laser session was performed) and 5 healthy individuals underwent standard ophthalmological examination, laser scanning ophthalmoscopy, computer threshold perimetry, autorefractometry and non-contact tonometry. **Results.** The presence of sluggish inflammation was determined according to the SLO data in 43 % of patients in this sample. Markers of sluggish inflammation were determined according to the data of the SLO and computer perimetry. In the group of patients with BB and POAG, significant improvements were noted: MD improvement by 67.7 %, IOP reduction by 10 %. With the selected modes of exposure to diagnostic blue laser (488 nm) in healthy individuals and low-intensity blue laser (450 nm) in the group of patients with BB and POAG, there was no negative effect on the field of vision (with «white on white» perimetry and blue-yellow perimetry) and IOP. **Conclusions.** 1. Scanning laser ophthalmoscopy can be effectively used for screening of sluggish inflammation with sufficient transparency of optical media. The frequency of occurrence of explosives in our sample was 43 %. 2. With the selected modes of exposure to blue-spectrum lasers, there was no negative effect on the field of vision and IOP both in the group of patients with a combination of BB and POAG (therapeutic laser 450 nm) and in the group of healthy individuals (diagnostic laser 488 nm) with a single exposure. 3. It is advisable to study the course effects of low-energy laser radiation in the blue spectrum in groups with explosives to determine the optimal accumulated dose.

АКТУАЛЬНОСТЬ

Клиническая сосредоточенность на ранней диагностике вялотекущего воспаления (ВВ) остается недостаточной. Возрастающая антибиотикорезистентность и широкое распространение новых видов вирусных и бактериальных инфекций заставляют по-новому взглянуть на использование волновых методов лечения в офтальмологии, включая воспалительную, в том числе ретинальную, патологию. Эффективность противовирусной терапии также снижена при недостаточном иммунном ответе. Одно из направлений использования лазерного излучения предусматривает изменение функционального состояния тканей и систем организма человека без нарушения их морфологической структуры. Для этого используется низкоинтенсивное лазерное излучение (НИЛИ).

Противовоспалительный эффект лазеротерапии обусловлен значительным сокращением фаз воспалительного процесса, за счет снижения уровня медиаторов воспаления, перекисного окисления липидов, повышения активности супероксиддисмутазы, улучшения микроциркуляции и развития противоотечного действия. При этом большинство специалистов утверждают, что наибольший противовоспалительный эффект лазеротерапии развивается при ее назначении в подострую (экссудативно-пролиферативную) фазу воспалительного процесса [1, 2].

Доказано значительное биостимулирующее действие на многие процессы: стимуляция репарации, регенерации, микроциркуляции, фибринолитической активности крови, гуморального и клеточного иммунитета [3, 4].

Непосредственное участие терапевтического лазера (синего спектра) в прайминге лейкоцитов способствует усилению иммунного ответа. На новом уровне проводятся исследования прямого инактивирующего действия синего лазера на антибиотикорезистентные бактерии [5].

В то же время известно негативное влияние синего лазера на сетчатку, особенно макулярную зону, обусловленную запуском химической реакции в фоторецепторах с высвобождением продуктов метаболизма, не утилизируемых полностью пигментным эпителием сетчатки, что, в частности, приводит к макулодистрофии [6, 7].

Представляется, что при воздействии на глазное дно эти эффекты могут быть минимизированы четкой локализацией на очаге, точным расчетом дозы и избеганием воздействия на макулярную зону путем использования системы с лазером синего спектра

ЦЕЛЬ

Определить маркеры вялотекущего воспаления и изучить частоту его встречаемости по данным сканирующей лазерной офтальмоскопии, исследовать влияние диагностического лазера синего спектра в сканирующем режиме (длиной волны 488 нм) у здоровых лиц и низкоэнергетического терапевтического лечебного лазера (450) в синем свете на зрительные функции и уровень внутриглазного давления у пациентов с ВВ и ПОУГ.

МАТЕРИАЛ И МЕТОДЫ

394 пациента, которым была проведена сканирующая лазерная офтальмоскопия. 11 пациентам (22 глаза) с сочетанием ВВ и ПОУГ (7 мужчин и 4 женщины от 48 до 78 лет, средний возраст 67 ± 5 лет) был проведен сеанс лечения синим терапевтическим лазером (450 нм, 4 мин) с оценкой влияния воздействия его на зрительные функции и ВГД. Также была проведена оценка влияния на зрительные функции и уровень ВГД диагностического синего лазера HRA (488 нм, 4 мин) в сканирующем режиме у 5 здоровых лиц (10 глаз) — 1 мужчина и 4 женщины от 25 до 42 лет, средний возраст 31 ± 6 лет.

Стандартное офтальмологическое обследование включало: бесконтактную тонометрию Tomey RC-5000 (Tomey GmbH, Германия), авторефрактометрию Topcon RM-A6500 (Topcon Ltd., Япония), компьютерную пороговую периметрию (Humphrey Field Analyzer HFA-II 745i (Carl Zeiss Meditec AG, Germany)) (сине-желтая периметрия — тест 24-2 SITA-SWAP и стандартная периметрия «белый на белом» — тест 30-2 SITA Standard), сканирующую лазерную офтальмоскопию (СЛО) Heidelberg Retinal Angiograph (HRA) Spectralis (Heidelberg Engineering GmbH, Germany) *(рис. 1)*,

Рис. 1. Heidelberg Retinal Angiograph (HRA) Spectralis (Heidelberg Engineering GmbH, Germany)

низкоэнергетический диодный терапевтический лазер (ЛОТ-01, «Класс», Россия, насадка — синий спектр, 450 нм), мощность излучения — 2,0 мВт.

Статистическая обработка проводилась в программе «Biostat». Для малых выборок использовался непараметрический критерий Вилкоксона.

РЕЗУЛЬТАТЫ И ОБСУЖДЕНИЕ

В исследование вошли 394 пациента, которым была проведена сканирующая лазерная офтальмоскопия, в группу с муфтами вокруг сосудов в воронке зрительного нерва по данным СЛО (съемка в синем спектре (BR)) вошло 168 человек (42,8 %). Группа из 175 человек за 2018–2019 гг. была проанализирована подробнее. Пациенты с вялотекущим воспалением в ней составили 56 человек (32 %). Были отсеяны пациенты с диабетической ретинопатией (15 человек). Среди оставшихся пациентов (41 человек) была выделена группа с вялотекущим воспалением без первичной открытоугольной глаукомы (ПОУГ) (20 человек) и с ПОУГ (21 человек).

Из маркеров по данным СЛО при съемке в свете лазера синего спектра, кроме муфт в воронке зрительного нерва и незначительной перипапиллярной отечности (BR) *(рис. 2)*, обращали на себя внимание полосы сопровождения светлого цвета вдоль периферических сосудов у части пациентов в режиме аутофлюоресценции (BAF) *(рис. 3)*. Отмечалось сочетание изменений зрительного нерва по данным СЛО с минимальным расширением слепого пятна.

У всех пациентов группы ВВ в сочетании с ПОУГ имелось легкое одно- или двустороннее расширение слепого пятна, также, как в группе ВВ без глаукомы. Однократный сеанс синего терапевтического лазера (450 нм, 4 мин.) приводил к повышению фовеальной светочувствительности (FP) как при SITA Standard (с 30,6 ± 1,7 Дб до 34,3 ± 2,6 Дб, т.е на 12 %), так и при SITA-SWAP (с 22,0 ± 2,1 Дб до 23,5 ± 1,9 Дб, на 7 %). Диффузное снижение светочувствительности (MD) изменилось с –6,5 ± 1,5 Дб до –2,1 ± 0,9 Дб (достоверное улучшение показателя на 67,7 %) и с –4,6 ± 2,1 Дб до –4,8 ± 3,1 Дб, соответственно; локальное снижение светочувствительности (PSD) — с 2,7 ± 1,8 Дб до 3,1 ± 2,1 Дб при SITA Standard и с 3,73 ± 1,4 Дб до 3,5 ± 2,5 Дб при SITA-SWAP (рис. 4). Индекс поля зрения (VFI) — SITA Standard был стабилен (98 % до и после). Отмечалось снижение ВГД (Ро) на 10 % от исходного (с 17,2 ± 3,1 мм рт. ст. до 15,5 ± 2,3 мм рт. ст.) Динамика показателей (при ее наличии) была достоверной.

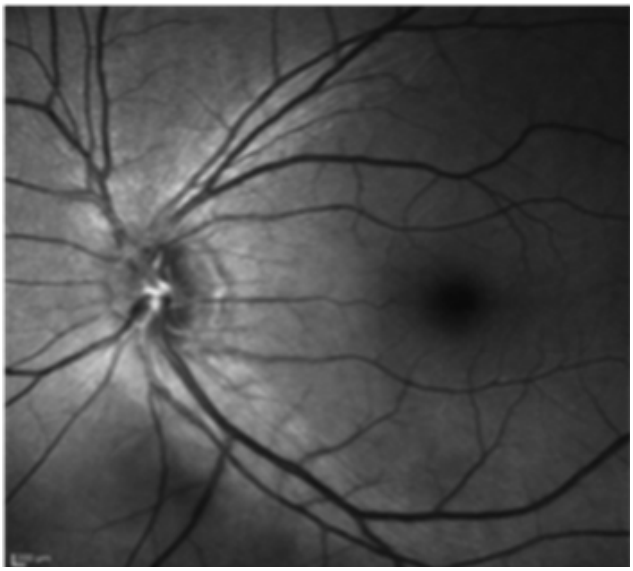

Рис. 2. СЛО, съемка в синем свете (488 нм) . Муфты в сосудистой воронке зрительного нерва

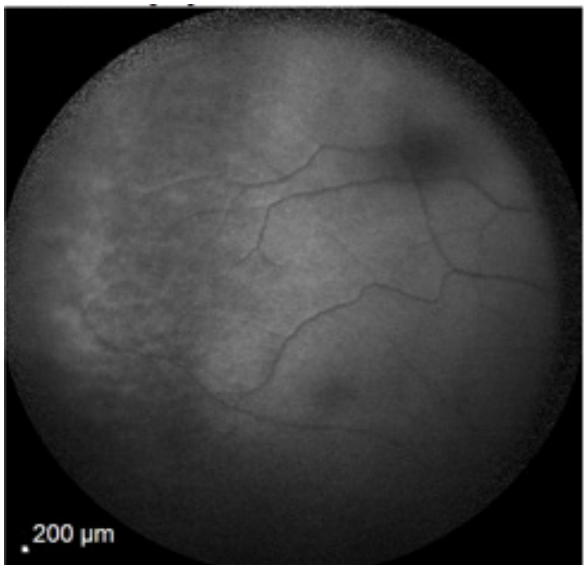

Рис. 3. Полосы сопровождения на периферии

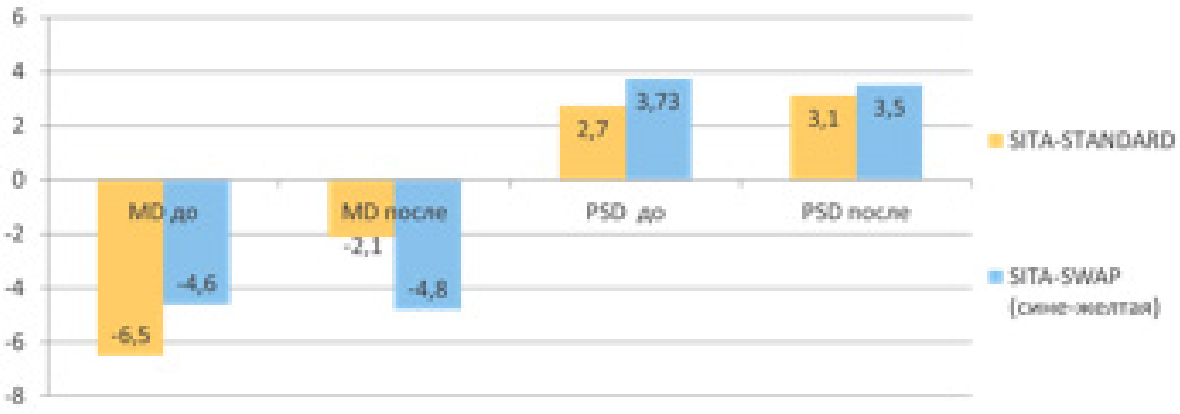

Рис. 4. Изменение диффузной (MD) и локальной светочувствительности. Изменение ВГД (Ро) у больных (PSD) у больных с ВВ+ПОУГ (p≤0,05)

У здоровых лиц после воздействия лазера 488 нм в сканирующем режиме отсутствовала достоверная динамика по фовеальной светочувствительности: как при SITA Standard (до — 34,8 ± 1,2 Дб, после — 34,8 ± 2,4 Дб), так и при SITA-SWAP (до — 26,0 ± 1,8 Дб, после — 26,0 ± 2,7 Дб). Показатель локального снижения светочувствительности (PSD) был стабилен при SITA Standard: 2,1 ± 0,8 Дб до и 2,2 ± 0,9 Дб после, и незначительно менялся по данным SITA-SWAP (3,5 ± 1,0 Дб до и 3,0 ± 0,5 Дб после). Изменения были достоверны. Выраженная достоверная динамика отмечалась только по общей светочувствительности и была положительной. Абсолютные значения MD (диффузное снижение светочувствительности) уменьшились: −1,6 ± 2,2 Дб до и −0,8 ± 1,1 Дб после сеанса лазера при выполнении SITA Standard (p > 0,048),

Таблица

Динамика показателей после воздействия диагностического лазера синего спектра (488 нм) у здоровых лиц (M±m)

Параметры	Тест	До лазерного воздействия,	После лазерного воздействия	Достоверность (Непараметрический критерий вилкоксона)
фовеальная светочувствительность, дБ	SITA standard	34,8±1,2	34,8±2,4	p>0,054
	SITA-SWAP	26,0±1,8	26,0±2,7	p>0,062
индекс диффузного снижения светочувствительности PSD, дБ	SITA standard	2,1±0,8	2,2±0,9	p>0,048
	SITA-SWAP	3,5±1,0	3,0±0,5	p>0,048
индекс локального снижения светочувствительности MD, дБ	SITA standard	-1,6±2,2	-0,8±1,1	p>0,048
	SITA-SWAP	-6,0±6,1	-4,6±3,2	P<0,020
внутриглазное давление (истинное , Ро), мм рт.ст.	-	15,9±2,1	15,1±2,5	p>0,054

и с –6,0 ± 6,1 Дб до –4,6 ± 3,2 Дб после (p < 0,02) — при SITA-SWAP. Индекс поля зрения (VFI, SITA Standard) был также стабилен (98 %). Отмечалось статистически незначимое снижение уровня ВГД на 5 % (с 15,9 ± 2,1 мм рт. ст. до 15,1 ± 2,5 мм рт. ст. после) *(табл.)*.

ВЫВОДЫ

1. Сканирующая лазерная офтальмоскопия может эффективно использоваться для скрининга вялотекущего воспаления при достаточной прозрачности оптических сред. Частота встречаемости ВВ по нашей выборке составила 43 %. 2. При выбранных режимах воздействия лазеров синего спектра не отмечено негативного влияния на поле зрения и ВГД как в группе больных с сочетанием ВВ и ПОУГ (терапевтический лазер 450 нм), так и в группе здоровых лиц (диагностический лазер 488 нм) при однократном воздействии. 3. Целесообразно изучение курсового воздействия низкоэнергетического лазерного излучения в синем спектре в группах с ВВ для определения оптимальной накопленной дозы.

СПИСОК ЛИТЕРАТУРЫ

1. Буйлин В.Ф., Ларюшкин А.И., Никитина М.В. Свето-лазерная терапия. Руководство для врачей. Тверь. Издательство Триада. 2004: 256 с. [Builin VF, Laryushkin AI, Nikitina MV. Light-laser therapy. A guide for doctors. Triad Publishing house. 2004: 256. (In Russ.)].
2. Илларионов В.Е. Теория и практика лазерной терапии. Учебное руководство. М. Издательство Либроком. 2017:150. [Illarionov VE. Theory and practice of laser therapy. Tutorial guide. Librocom publishing house. 2017: 150 p. (In Russ.)].
3. Ушаков А.А. Практическая физиотерапия. 2-е изд. испр. и доп. М. Медицинское информационное агентство. 2009:608. [Ushakov AA. Practical physiotherapy [Practical physiotherapy (2nd ed.)]. M. Medical News Agency. 2009: 608. (In Russ.)].

4. Passarella S, Passarella S, Karu T. Absorption of monochromatic and narrow band radiation in the visible and near IR by both mitochondrial and nonmitochondrial photoacceptors results in photobiomodulation. Journal of Photochemistry and Photobiology B. 2014;140:344–358. doi: 10.1016/J.JPHOTOBIOL.2014.07.021
5. Hoenes K, Bauer R, Meurle T, Spellerberg B, Hessling M. Inactivation Effect of Violet and Blue Light on ESKAPE Pathogens and Closely Related Non-pathogenic Bacterial Species — A Promising Tool Against Antibiotic-Sensitive and Antibiotic-Resistant Microorganisms. Front Microbiol. 2021 Jan 13;11:612367. doi: 10.3389/fmicb.2020.612367 PMID: 33519770; PMCID: PMC7838345
6. Зак П.П., Островский М.А. Потенциальная опасность освещения светодиодами для глаз детей и подростков // Светотехника. — 2012. — № 3. — С. 4–6. [Zak PP, Ostrovsky MA. The potential danger of LED lighting for the eyes of children and adolescents. Lighting equipment. 2012;3:4–6 (In Russ.)]. https://www.elibrary.ru/item.asp?id=17790745
7. Капцов В.А., Дейнего В.Н. Риски развития возрастной макулярной дегенерации и светодиодное освещение. Анализ риска здоровью. 2017. № 4. [Kaptsov VA, Deynega VN. Risks of age-related macular degeneration and LED lighting. Health risk analysis. 2017;4. (In Russ.)]. doi: 10.21668/health.risk/2017.4.14

DOI: https://doi.org/10.25276/2312-4911-2022-6-38-44

Н.С. Арбеньева[1], В.И. Братко[1], А.Н. Трунов[1, 2], В.В. Черных[1]

Наблюдение пациентки с острым некрозом сетчатки в течение длительного периода времени

[1]ФГАУ «НМИЦ «МНТК «Микрохирургия глаза» им. акад. С.Н. Фёдорова» Минздрава России, Новосибирск
[2]ФГБНУ «Федеральный исследовательский центр фундаментальной и трансляционной медицины» Сибирского отделения Российской академии наук, Новосибирск

N.S. Arbenyeva[1], V.I. Bratko[1], A.N. Trunov[1, 2], V.V. Chernykh[1]

Observation of a patient with acute retinal necrosis for a long period of time

[1]The S. Fyodorov Eye Microsurgery Federal State Institution, Novosibirsk
[2]Federal Research Center for Fundamental and Translational Medicine of the Siberian Branch of the Russian Academy of Sciences, Novosibirsk

РЕФЕРАТ

Медико-социальная значимость одного из тяжелейших воспалительных заболеваний заднего отрезка глаза, к которому относится острый некроз сетчатки (ОНС), определяется высокой степенью инвалидизации пациентов. ОНС встречается у соматически здоровых людей, однако чаще возникает среди лиц, страдающих иммунодепрессивными заболеваниями или получающих иммуносупрессивную терапию. Диагноз ОНС ставится на основании данных клинического обследования согласно критериям, разработанным в 1994 г. Американским обществом специалистов по увеитам. Прогноз ОНС относительно неблагоприятный: патологический процесс в 64 % случаев приводит практически к слепоте, в 60 % случаев происходит снижение остроты зрения до менее 0,1. ОНС осложняется развитием отслойки сетчатки в 65–75 % случаев. Лечение ОНС включает интенсивную противовирусную, противовоспалительную терапию, витреоретинальную хирургию. Цель исследования: описание наблюдения пациентки с острым некрозом сетчатки в течение длительного периода времени. Материал и методы. Представлено наблюдение пациентки, перенесшей острый некроз сетчатки за период с 2008 по 2021 г. Пациентке проводилось стандартное офтальмологическое обследование, а также оптическая когерентная томография макулярной области, ультразвуковое исследование. Результаты. Развитие ОНС у пациентки наблюдалось после перенесенной ОРВИ. Проводилось противовоспалительное лечение ОНС и хирургическое лечение осложнений в условиях Новосибирского филиала ФГАУ «НМИЦ «МНТК «Микрохирургия глаза» имени академика С.Н. Фёдорова» Минздрава России. Представленный клинический случай позволяет продемонстрировать тяжелое течение патологического процесса и развитие серьезных осложнений. Своевременно проведенное консервативное, лазерное и хирургическое лечение, активное динамическое наблюдение, несмотря на неблагоприятный прогноз по зрению, позволил сохранить остаточное зрение у пациентки. Заключение. ОНС является важной проблемой, что требует дальнейшего изучения и разработки эффективных методов ранней диагностики, терапии и профилактики рецидивов этого заболевания.

Ключевые слова: *острый некроз сетчатки; противовоспалительное лечение*

ABSTRACT

The medical and social significance of one of the most severe inflammatory diseases of the posterior segment of the eye, which includes acute retinal necrosis (ARN), is determined by the high degree of disability of patients. ARN occurs in somatically healthy people, but occurs more often among people suffering from immunosuppressive diseases or receiving immunosuppressive therapy. The diagnosis of ARN is made on the basis of clinical examination data according to the criteria developed in 1994 by the American Society of Uveitis Specialists. The prognosis of ARN is relatively unfavorable: the pathological process leads to practical blindness in 64 %, in 60 % there is a significant decrease in visual acuity. ARN is complicated by the development of retinal detachment in 65–75 %. Treatment of ARN includes intensive antiviral, anti-inflammatory, immunomodulatory therapy. Purpose: description of the observation of a patient with acute retinal necrosis over a long period of time. Material and methods. A long-term clinical observation of a patient with acute retinal necrosis for the period from 2008 to 2021 is presented. The patient underwent a standard ophthalmological examination, optical coherence tomography of the macular area, and ultrasound. Results. The development of ARN in the patient was observed after ARVI. Anti-inflammatory treatment of ARN and surgical treatment of complications were carried out in the conditions of the academician S.N. Fyodorov Federal State Institution National Medical Research Center «Intersectoral Research and Technology Complex «Eye microsurgery» Ministry of Health of the Russian Federation», Novosibirsk Branch. The presented clinical case allows us to demonstrate the severe course of the pathological process and the development of serious complications. Timely conservative, laser and surgical treatment, active dynamic monitoring, despite the unfavorable prognosis for vision, made it possible to maintain residual vision in the patient. Conclusions. ARN is an important problem that requires further study and development of effective methods for early diagnosis, treatment and prevention of recurrence of this disease.

Keywords: *acute retinal necrosis; anti-inflammatory treatment*

АКТУАЛЬНОСТЬ

Медико-социальная значимость одного из тяжелейших воспалительных заболеваний заднего отрезка глаза, к которому относится острый некроз сетчатки (ОНС), определяется высокой степенью инвалидизации пациентов. Встречается ОНС в 2–7 % среди всех увеитов [1].

По данным полимеразной цепной реакции (ПЦР) наиболее вероятными возбудителями, вызывающими ОНС, являются HSV-1, 2, HZV, CMV, EBV [2–5]. ОНС развивается как у соматически здоровых людей, так и среди лиц, страдающих иммунодепрессивными заболеваниями либо получающих иммуносупрессивную терапию, встречается в любом возрасте и чаще поражает мужчин [6].

Диагноз ОНС ставится на основании данных клинического обследования. Американским обществом специалистов по увеитам (1994 г.) были разработаны диагностические критерии: наличие очагов некроза на периферии сетчатки, быстрое прогрессирование патологического процесса при отсутствии противовирусной терапии с распространением концентрично по окружности сетчатки к центральной зоне, развитие окклюзивной васкулопатии и выраженной воспалительной реакции в стекловидном теле [6, 7].

В 30–65 % случаев ОНС протекает в виде двустороннего поражения, длительность заболевания составляет 2–3 месяца [8]. Прогноз ОНС относительно неблагоприятный: в 64 % случаев при несвоевременной диагностике и неадекватном лечении заболевание приводит к практической слепоте, в 60 % происходит снижение

остроты зрения до менее 0,1. ОНС осложняется развитием отслойки сетчатки (65–75 %), гемофтальма, частичной атрофии зрительного нерва.

С целью лечения ОНС проводится интенсивная противовирусная, противовоспалительная терапия. Для отграничения периферических разрывов сетчатки проводится лазеркоагуляция сетчатки, при развитии отслойки сетчатки применяется витреоретинальная хирургия [1, 6, 7, 9].

ЦЕЛЬ

Описание наблюдения пациентки с острым некрозом сетчатки в течение длительного периода времени (2008–2021 гг.).

МАТЕРИАЛ И МЕТОДЫ

Пациентке было проведено стандартное офтальмологическое обследование, оптическая когерентная томография макулярной зоны (ОКТ) («RTVue-100» (Optovue, США)), ультразвуковое исследование (УЗИ) («EllexEyeCubed» (Австралия)). С целью подтверждения инфекционного характера увеита проводилось исследование сыворотки крови на инфекции методом ПЦР и иммуноферментного анализа (ИФА): CMV, EBV, HSV-1,2, HZV, токсокары, токсоплазмы, хламидии. А также использовались общеклинические методы исследования, консультации специалистов другого профиля.

РЕЗУЛЬТАТЫ И ОБСУЖДЕНИЕ

Клинический случай. Пациентка С., 69 лет, в 2008 г. обратилась в Новосибирский филиал ФГАУ «НМИЦ «МНТК «Микрохирургия глаза» имени академика С.Н. Фёдорова» Минздрава России с жалобами на снижение зрения на оба глаза через 2 недели после перенесенной ОРВИ. По данным анамнеза заболевания, сначала снизилось зрение на левый глаз, а через 2 недели пациентка почувствовала снижение зрения на правый глаз. Сопутствующие заболевания: хронический бронхит, артериальная гипертензия.

Объективно: при осмотре максимально корригированная острота зрения (МКОЗ) составила 0,8 на правый глаз и 1/∞ p.l.certa на левый глаз. Показатели тонометрии по Маклакову (10 г) составили 18/18 мм рт. ст. По данным кинетической сферопериметрии, выявлено сужение верхненосовой границы правого глаза *(рис. 1в)*. По данным биомикроскопии передний отрезок без патологии. Степень клеточной реакции в стекловидном теле «2+» левого глаза, «1+» правого глаза. Справа офтальмоскопически видны экссудативные очаги на дальней, средней периферии, признаки васкулита *(рис. 1а)*. Глазное дно левого глаза под флером, крупные экссудативные очаги концентрично по периферии сетчатки с переходом на задний полюс, признаки артериита *(рис. 1б)*.

В экстренном порядке проводилось противовоспалительное лечение, однако через 10 дней отмечалось снижение остроты зрения на правый глаз, связанное с прогрессированием воспалительного процесса, переходом на макулярную зону (*рис. 2а)*, регресс воспалительных изменений на левом глазу *(рис. 2б)*.

МКОЗ обоих глаз составила 0,02. Этиологическая картина заболевания подтверждена данными ИФА и ПЦР сыворотки крови, обнаружены JgM к HSV I типа в титре более 1:1000 и ДНК HSV I типа. Диагноз «ОНС» был поставлен с учетом характерной клинической картины, данных анамнеза и подтвержден данными лабораторного исследования. Пациентка проконсультирована стоматологом (полость рта санирована) и оториноларингологом (подострый риносинусит, назначено лечение).

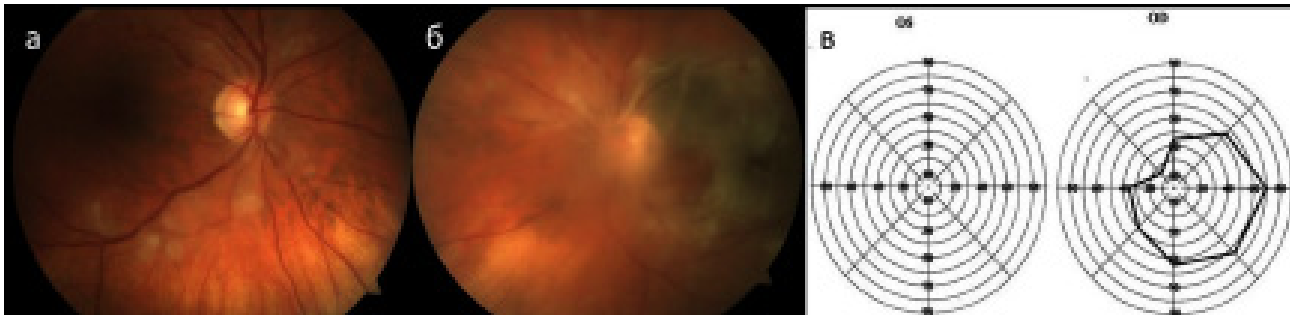

Рис. 1. а — цифровая фотография глазного дна правого глаза (экссудативные очаги на дальней, средней периферии, признаки васкулита); б — цифровая фотография глазного дна левого глаза (под флером, крупные экссудативные очаги концентрично по периферии сетчатки с переходом на задний полюс, признаки артериита); в — кинетическая сферопериметрия (сужение верхненосовой границы правого глаза, периферическое зрение левого глаза не определяется)

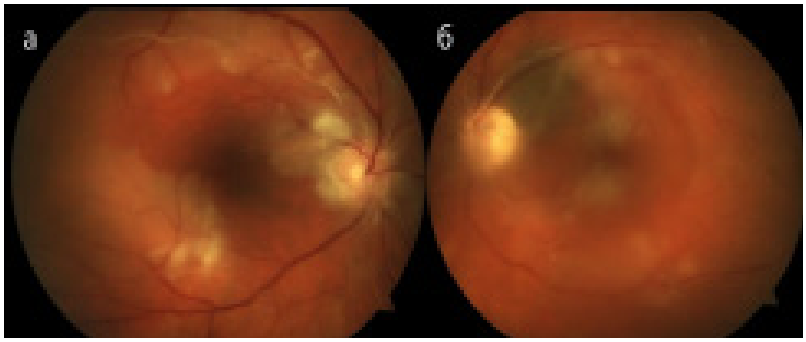

Рис. 2. а — цифровая фотография глазного дна правого глаза (прогрессирование воспалительного процесса, с переходом на макулярную зону); б — Цифровая фотография глазного дна левого глаза (регресс воспалительных изменений)

В лечении применялось активное противовирусное (ацикловир внутривенно капельно 30 мг/кг/сут. 2 недели с последующим пероральным приемом ацикловира 2400 мг/сут. 3 мес.), дезинтоксикационное (реополиглюкин 200,0 внутривенно капельно № 5), антибактериальное (цефтриаксон 1,0 внутримышечно № 7), противовоспалительное (дексаметазон 12 мг/сут. внутривенно капельно № 5, дексаметазон 0,5 периокулярно OU № 10, диклофенак 3,0 внутримышечно № 3, затем мелоксикам 15 мг/сут. перорально 10 дней, бетаметазон дипропионат и динатрия фосфат 0,5 периокулярно OU № 3), иммуномодулирующее (меглюмина акридонацетат 2,0 внутримышечно № 10) лечение. Для профилактики сосудистых осложнений использовались антиагреганты (ацетилсалициловая кислота 75 мг/сут. перорально) и антиоксиданты (метилэтилпиридинол 2,0 внутримышечно № 10, этилметилгидроксипиридина сукцинат 2,0 внутримышечно № 10), метаболические препараты (инозин + никотинамид + рибофлавин + янтарная кислота 5,0 внутривенно капельно № 10; пиридоксин + тиамин + цианокобаламин + лидокаин 2,0 внутримышечно № 10), полипептиды коры головного мозга и сетчатки глаз скота внутримышечно № 10.

После консультации иммунолога был выставлен диагноз вторичного иммунодефицита и назначены с иммуномодулирующей целью азоксимера бромид 6 мг/мл внутримышечно № 10, с последующим переходом на суппозитории интерферона альфа-2b 1 000 000 МЕ длительно. На фоне лечения в течение 1,5 мес. отмечалась некоторая стабилизация процесса. Наблюдались признаки частичной атрофии зри-

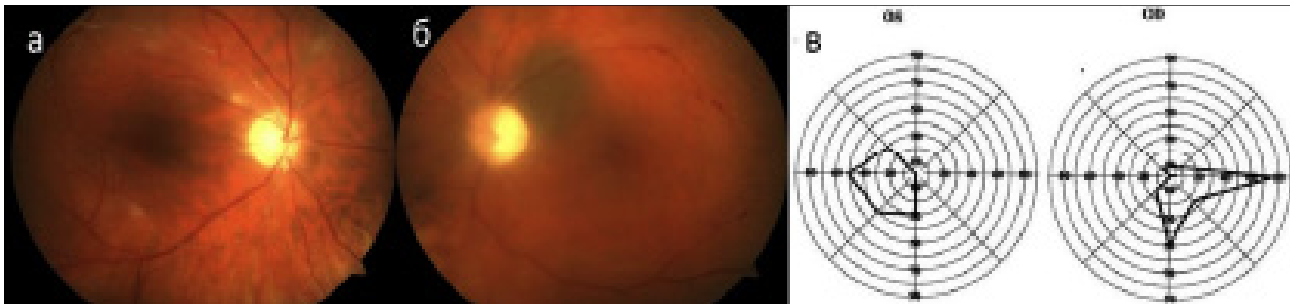

Рис. 3. а — атрофии зрительных нервов, облитерация и склероз сосудов, микрогеморрагии); б — цифровая фотография глазного дна левого глаза (признаки частичной атрофии зрительных нервов, облитерация и склероз сосудов, микрогеморрагии); в — кинетическая сферопериметрия (концентрическое сужение периферических границ)

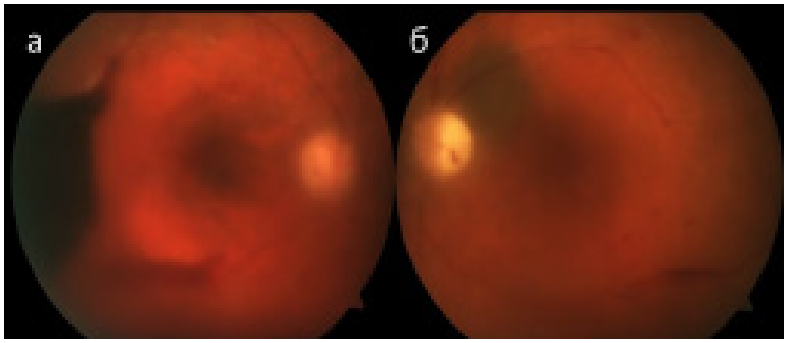

Рис. 4. а — цифровая фотография глазного дна правого глаза (частичный гемофтальм); б — цифровая фотография глазного дна левого глаза (частичный гемофтальм)

тельных нервов, облитерация и склероз сосудов, микрогеморрагии *(рис. 3 а, б)*. МКОЗ правого глаза составила 0,5, левого глаза 0,05. По данным периметрии отмечалось концентрическое сужение периферических границ *(рис. 3 в)*. Пациентка на поддерживающей терапии оставлена под наблюдением.

Через 3 месяца от начала заболевания у пациентки развивается частичный гемофтальм на оба глаза с небольшим промежутком во времени *(рис. 4, а, б)*. МКОЗ правого глаза 0,1, левого глаза 0,01. Было проведено рассасывающее лечение, в последующем микроинвазивная витрэктомия обоих глаз с мембранопилингом, эндолазерная коагуляция и эндотампонада витреальной полости силиконовым маслом под прикрытием противовирусных средств.

Через 6 мес. от начала заболевания у пациентки офтальмоскопически выявлялись признаки частичной атрофии зрительных нервов, ретинальной атрофии, окклюзия сосудов, МКОЗ правого глаза 0,25, левого глаза 0,03. Невысокие показатели МКОЗ обоих глаз объяснялись грубыми атрофическими изменениями в макулярной зоне, по данным ОКТ обоих глаз было выявлено нарушение дифференцировки слоев сетчатки в макуле, множественные мелкие кисты на правом глазу.

В 2009 г. в связи с развитием постувеальной катаракты обоих глаз была проведена факоэмульсификация катаракты обоих глаз с имплантацией ИОЛ под прикрытием противовирусных средств. С 2009 г. был выставлен диагноз «постувеальная глаукома обоих глаз» и назначена местная гипотензивная терапия (бета-блокаторы

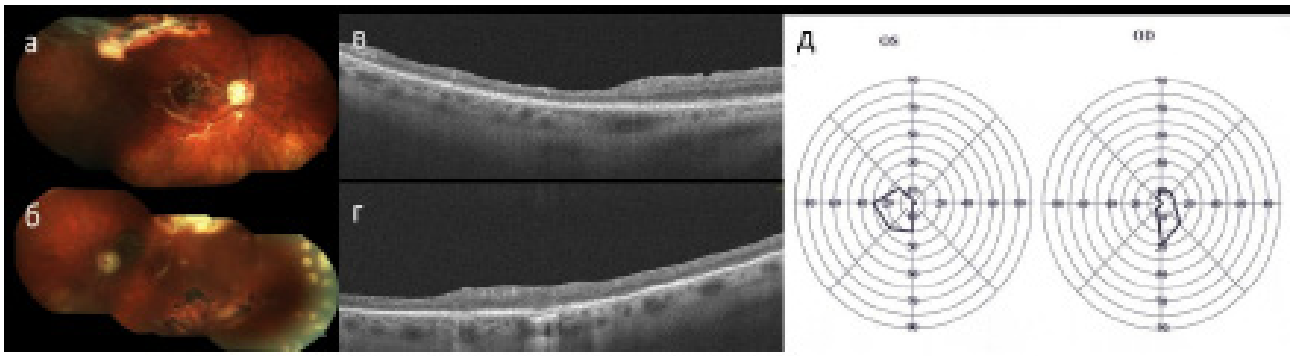

Рис. 5. а — цифровая фотография глазного дна правого глаза (признаки частичной атрофии зрительного нерва обоих глаз, склероз и облитерация сосудов, диффузная ретинальная атрофия); б — цифровая фотография глазного дна левого глаза (признаки частичной атрофии зрительного нерва обоих глаз, склероз и облитерация сосудов, диффузная ретинальная атрофия); в — ОКТ макулярной области правого глаза (нарушение дифференцировки слоев сетчатки в макуле, истончение наружных и внутренних слоев сетчатки); г — ОКТ макулярной области левого глаза (нарушение дифференцировки слоев сетчатки в макуле, истончение наружных и внутренних слоев сетчатки, нарушение целостности пигментного эпителия сетчатки); д — кинетическая сферопериметрия (концентрическое сужение периферических границ)

в сочетании с ингибиторами карбоангидразы 2 раза в сут. постоянно в оба глаза), противовоспалительная терапия с последующим проведением в 2016 г. селективной лазерной трабекулопластики на оба глаза.

С целью отграничения периферических разрывов сетчатки в 2013, 2019 гг. была проведена барьерная лазеркоагуляция сетчатки обоих глаз (Nd-YAG-лазер, длина волны 532 нм). В 2014 г. в связи с развитием вторичной катаракты обоих глаз была проведена Nd-YAG-лазерная (длина волны 1064 мн) дисцизия вторичной катаракты обоих глаз. В 2015 г. было удалено силиконовое масло из витреальной полости обоих глаз. С 2008 г. регулярно проводились курсы нейроретинопротекторной терапии 2 раза в год.

На сегодняшний момент у пациентки имеют место признаки частичной атрофии зрительного нерва обоих глаз, склероз и облитерация сосудов, диффузная ретинальная атрофия *(рис. 5 а, б)*. МКОЗ правого глаза 0,2, МКОЗ левого глаза 0,05. Показатели тонометрии по Маклакову (10 г) 16/16 мм рт. ст. Концентрическое сужение периферических границ полей зрения *(рис. 5 д)*. По данным ОКТ, отмечается нарушение дифференцировки слоев сетчатки в макуле, истончение наружных и внутренних слоев сетчатки обоих глаз, нарушение целостности пигментного эпителия сетчатки левого глаза *(рис. 5 в, г)*. В амбулаторном режиме пациентка получает инстилляции гипотензивных препаратов, курсы нейроретинопротекторной терапии.

Клинический случай пациентки с ОНС позволяет продемонстрировать тяжелое течение патологического процесса и развитие серьезных осложнений. Активное динамическое наблюдение и своевременное проведение противовирусной, противовоспалительной терапии, лазерного и хирургического лечения, несмотря на неблагоприятный прогноз по зрению, позволяет сохранить остаточное зрение у пациентки.

ЗАКЛЮЧЕНИЕ

ОНС является важной проблемой, что требует дальнейшего изучения и разработки эффективных методов ранней диагностики, терапии и профилактики рецидивов этого заболевания.

СПИСОК ЛИТЕРАТУРЫ

1. Панова И.Е., Дроздова Е.А. Увеиты: руководство для врачей. — М. : Мед. информ. агентство, 2014. — 144 с.
2. Schoenberger S.D., Kim S.J., Thorne J.E. et al. Diagnosis and Treatment of Acute Retinal Necrosis: A Report by the American Academy of Ophthalmology // Ophthalmology. — 2017. — Vol. 124; No 3. — P. 382–392. doi: 10.1016/j.ophtha.2016.11.007
3. Shantha JG, Weissman HM, Debiec MR et al. Advances in the management of acute retinal necrosis // Int Ophthalmol Clin. — 2015. — Vol.55; No 3. — P.1–13. doi: 10.1097/IIO.0000000000000077
4. Ryumin A.M., Pavlova A.A., Otmahova I.A., Khryaeva O.L. Acute retinal necrosis caused by varicella zoster virus // Vestn. Oftalmol. — 2020. — Vol. 136; No 6. — P.236–241. doi: 10.17116/oftalma2020136062236
5. Cheraqpour K., Ahmadraji A., Rashidinia A. et al. Acute retinal necrosis caused by co-infection with multiple viruses in a natalizumab-treated patient: a case report and brief review of literature // BMC Ophthalmol. — 2021. — Vol. 16; No 21(1). — P. 337. doi: 10.1186/s12886-021-02096-x
6. Li A.L., Fine H.F., Shantha J.G., Yeh S. Update on the Management of Acute Retinal Necrosis Ophthalmic // Surg Lasers Imaging Retina. — 2019. — Vol. 50; No 12. — P.748–751. doi: 10.3928/23258160-20191119-01
7. Lei B., Jiang R., Wang Z. et al. Bilateral acute retinal necrosis: A Case Series // Retina. — 2020. — Vol. 40; No 1. — P.145–153. doi: 10.1097/IAE.0000000000002341
8. Устинова Е.И. Эндогенные увеиты: избранные лекции для врачей-офтальмологов. — СПб : ООО «Эко-вектор», 2017. — 202 с.
9. Нероев В.В., Илюхин П.А., Танковский В.Э., Федотов Р.А. Хирургическое лечение острого некроза сетчатки // Современные технологии в офтальмологии. — 2018. — № 3. — С. 125–127.

DOI: https://doi.org/10.25276/2312-4911-2022-6-45-52

Д.Г.Арсютов[1, 2, 3, 4], Н.В. Кириллов[1], Т.Ю. Николаева[1]

Использование аутологичной кондиционированной плазмы (АСР) в лечении перфоративной язвы роговицы (клинический случай)

[1]БУ «Республиканская клиническая офтальмологическая больница» Минздрава Чувашии, Чебоксары
[2]ФГБОУ ВПО «Чувашский государственный университет имени И.Н. Ульянова», Чебоксары
[3]ГАУ ДПО «Институт усовершенствования врачей» Минздрава Чувашии, Чебоксары
[4] ФГБУ «НМХЦ им. Н.И. Пирогова» Минздрава России, Москва

D.G.Arsiutov[1, 2, 3, 4], N.V. Kiriilov[1], T.Y. Nikolaeva[1]

The use of autologous conditioned plasma (ACP) in the treatment of perforated corneal ulcer (case report)

[1]Budgetary Institution of the Chuvash Republic «Republican clinical ophthalmologic hospital» of the Ministry of Health of the Chuvash Republic, Cheboksary
[2]Federal State Budgetary Educational Institution of Higher Education «The Chuvash State University named after I.N. Ulyanov», Cheboksary
[3]SAISVE «Postgraduate Doctors' Training Institute» of the Ministry of Health of the Chuvash Republic, Cheboksary
[4]Federal State Budgetary Institution «National Medical and Surgical Center named after N.I. Pirogov" of the Ministry of Health of the Russian Federation, Moscow

РЕФЕРАТ

Цели. Оценить эффективность комбинированного подхода в лечении язвы роговицы с перфорацией с использованием аутологичной кондиционированной плазмы (АСР). **Материал и методы.** В БУ «Республиканская клиническая офтальмологическая больница» Минздрава Чувашии было пролечено 3 пациента с язвенным процессом роговицы с использованием АСР. Двое пациентов с язвой роговицы без перфорации, один пациент с язвой роговицы с перфорацией. Двоим пациентам с язвой роговицы без перфорации помимо стандартного консервативного лечения были произведены однократно аппликации АСР в зону язвы роговицы в несколько слоев, однократно субконъюнктивальная инъекция АСР. В обоих случаях язвенный процесс купирован успешно. Разработана методика комбинированного подхода к закрытию перфоративных язв роговицы, включающая в себя первичное ушивание дефекта роговицы в зоне язвы с целью снижения риска перфузии жидкости; восстановление передней камеры стерильным воздухом; многослойные аппликации аутологичной кондиционированной плазмы в зону язвы и по мере ее заполнения АСР — расширение зоны покрытия на всю роговицу. В среднем покрытие состоит из 5–7 слоев с полимеризацией каждого 20–30 сек. Важно удалять избытки аутоплазмы тупфером и не допускать выхода избытков в конъюнктивальные своды, что минимизирует риски смещения пленки АСР. Хирургия проводится на фоне активной антибактериальной, противовоспалительной и кератопротективной терапии. Дополнительно в конце операции была наложена мягкая контактная линза. **Результаты.** В ходе оперативного вмешательства достигнуто закрытие перфорационного отверстия роговицы композитом из АСР, отмечена устойчивая передняя камера глазного яблока, отсутствие

наружной фильтрации роговицы. Данные результаты оставались стабильными за весь срок наблюдения в течение 1 месяца. **Выводы.** Продемонстрирован положительный предварительный клинический результат с использованием комбинированного подхода в лечении язвы роговицы осложненной перфорацией с применением аутологичной кондиционированной плазмы. Аппликация АСР на роговицу способствовала созданию прочного композита для блокирования перфорационного отверстия. После расширения количества пролеченных по данной методике больных предполагаем, что можно будет рассматривать данную методику в качестве альтернативы для ургентного лечения перфоративных язв роговицы без сквозной кератопластики.

Ключевые слова: *язва роговицы с перфорацией, аутологичная кондиционированная плазма, плазма, обогащенная тромбоцитами*

ABSTRACT

Purpose. To evaluate the effectiveness of a combined approach in the treatment of perforated corneal ulcers using autologous conditioned plasma (ACP). **Material and methods.** In the Republican Clinical Ophthalmological Hospital, 3 patients with a corneal ulcer were treated using ACP. Two patients with corneal ulcer without perforation, one patient with corneal ulcer with perforation. Two patients with a corneal ulcer without perforation, in addition to the standard conservative treatment, received a single application of ACP in the area of the corneal ulcer in several layers, a single subconjunctival injection of ACP. In both cases, the ulcerative process was stopped successfully. A technique for a combined approach to the closure of perforated corneal ulcers has been developed, including primary suturing of the corneal defect in the ulcer area in order to reduce the risk of fluid perfusion; restoration of the anterior chamber with sterile air; multilayer applications of autologous conditioned plasma into the ulcer area and, as it is filled with ACP, the coverage area is expanded to the entire cornea. On average, the coating consists of 5–7 layers with 20–30 sec. polymerization. It is important to remove excess autoplasma with a tupfer and prevent excesses from entering the conjunctival fornix, which minimizes the risk of displacement of the ACP film. Surgery is performed against the background of active antibacterial, anti-inflammatory and keratoprotective therapy. Additionally, a soft contact lens was applied at the end of the operation. **Results.** During surgery, the closure of the perforation of the cornea with an ACP composite was achieved, a stable anterior chamber of the eyeball was noted, and there was no external filtration of the cornea. These results remained stable over the entire follow-up period of 1 month. **Conclusions.** A positive preliminary clinical result was demonstrated using a combined approach in the treatment of corneal ulcer complicated by perforation using autologous conditioned plasma. Application of ACP to the cornea contributed to the creation of a durable composite to block the perforation. After expanding the number of patients treated by this technique, we assume that this technique can be considered as an alternative for urgent treatment of perforated corneal ulcers without penetrating keratoplasty.

Keywords: *corneal ulcer with perforation, autologous conditioned plasma, platelet-rich plasma*

АКТУАЛЬНОСТЬ

Проблема слепоты и слабовидения признана одной из важнейшей социально-экономической проблемой современности. По данным ВОЗ, роговичная слепота составляет 4–5 % среди всех причин слепоты во всем мире [1]. Одной из самых частых причин, приводящих к роговичной слепоте, являются язвы роговицы, в том числе с перфорацией роговицы. Несмотря на достижения современной офтальмологии, проблема остается актуальной, поскольку воспалительные процессы в роговице, ос-

ложненные язвой роговицы и ее перфорацией, могут приводить к значительному снижению остроты зрения, развитию эндофтальмитов и даже к гибели глаза.

Традиционным подходом к лечению язв роговицы является интенсивное медикаментозное лечение с использованием антибактериальных, антисептических, противовоспалительных средств, а также средств, улучшающих трофику и регенерацию слезозаменителей. Хирургическое лечение, как правило, применяют при возникновении осложнений в виде десцеметоцеле или перфораций роговицы. По данным литературы, причинами нетравматических перфораций роговицы являются: в 43 % нейротрофические язвы, в 6,73–45 % бактериальный кератит, в 10–56,5 % рецидивирующий герпес, в 11–30 % тяжелый синдром сухого глаза, в 34,8 % персистирующий эпителиальный дефект, в 12,5 % кератопатия [2–8].

При перфоративных язвах роговицы применяются следующие виды оперативных вмешательств: аутоконъюнктивальная пластика роговицы, различные виды кератопластик (послойная, сквозная) с использованием свежей или консервированной различными методиками роговицы; а также пересадка амниотической мембраны.

Аутоконъюнктивопластика, являющаяся операцией выбора, преимущественно при экстренных ситуациях и отсутствии донорского материала, впервые предложена Кунтом (1883 г.). Затем при внедрении шовной методики эта операция модифицировалась и используется в неотложной хирургии роговицы. Трансплантация конъюнктивы способствует быстрой эпителизации стромы роговицы, однако при этом возможны дефекты, эрозии лоскута, васкуляризация и помутнение подлежащей роговицы.

Впервые в хирургии амниотическая мембрана была использована в 1910 г. Davis для лечения ожогов кожи. В последующем она применялась для улучшения регенерации тканей при повреждениях кожи и слизистых оболочек. В офтальмологии имеется большой опыт применения амниона для лечения различных заболеваний роговицы [9, 10]. Также амниотическая мембрана используется в качестве активатора процессов эпителизации роговицы при персистирующих эрозиях роговицы и язвах роговицы [11].

Лечение заболеваний роговицы методом кератопластики связано с именами ведущих офтальмологов [12–15]. Для каждого вида операции существуют показания и техника ее проведения. В зависимости от площади иссекаемого участка роговицы существуют кератопластики: тотальная, субтотальная, частичная; по глубине: сквозная, покровная, межслойная; в зависимости от цели: оптическая, лечебная, мелиоративная, реконструктивная, рефракционная, косметическая, тектоническая. Однако существует риск отторжения трансплантата, обусловленный иммунными реакциями тканевой несовместимости, повторной инфицированностью кератотрансплантата.

В связи с этим остается по-прежнему актуальной проблема поиска эффективных средств в лечении заболеваний роговицы: лекарственных препаратов, хирургических методов лечения, биотехнологических средств.

Использование препаратов аутокрови открывает новые возможности в лечении длительно персистирующих воспалительных заболеваний роговицы, эрозий, в том числе осложненных перфорацией роговицы. К тому же подобные препараты доступны, не вызывают иммунных реакций и обеспечивают быстрое закрытие перфоративного дефекта роговицы путем создания биопленки.

Применение обогащенной тромбоцитами плазмы (PRP) в офтальмологии впервые упоминалось M. Paques при хирургическом лечении идиопатического макулярного отверстия [16].

Различными авторами исследованы возможности использования PRP в лечении латентных язв роговицы, синдрома сухого глаза, при рецидивирующих эрозиях роговицы [17–19].

В нашей клинике с 2017 года активно проводятся исследования по хирургическому лечению пациентов при различной витреоретинальной патологии с использованием АСР и PRP: при регматогенной отслойке сетчатки, в том числе с макулярным разрывом и отрывом от зубчатой линии, при идиопатическом макулярном разрыве, при центральной отслойке сетчатки с макулярным разрывом на фоне высокой миопии и стафиломой склеры, при закрытии конъюнктивостом после витреоретинальных вмешательств, при сквозных ранениях глазного яблока [20]. С 2020 года в поисках альтернатив в лечении пациентов с язвой роговицы, в том числе с перфорацией, начал применяться комбинированный подход с использованием АСР.

ЦЕЛИ

Оценить эффективность комбинированного подхода в лечении язвы роговицы с перфорацией с использованием аутологичной кондиционированной плазмы.

Материал и методы

В БУ «Республиканская клиническая офтальмологическая больница» Минздрава Чувашии было пролечено 3 пациента с язвенным процессом роговицы с использованием аутологичной кондиционированной плазмы. Двое пациентов — с язвой роговицы без перфорации, один пациент — с язвой роговицы с перфорацией. Двоим пациентам с язвой роговицы без перфорации помимо стандартного консервативного лечения были произведены однократно аппликации АСР в зону язвы роговицы в несколько слоев, однократно субконъюнктивальная инъекция АСР. В обоих случаях язвенный процесс купирован успешно.

Всем пациентам проведена стандартная местная консервативная терапия, включающая антибактериальные, противовоспалительные, репаративные препараты, в том числе с применением антимикробного препарата «Аргенсепт». В данной работе описывается клинический случай лечения пациента с перфоративной язвой роговицы.

Пациент Г. обратился в кабинет неотложной помощи БУ «Республиканская клиническая офтальмологическая больница» Минздрава Чувашии с жалобами на покраснение, боль, резкое снижение остроты зрения правого глаза. Данные жалобы беспокоили пациента в течение нескольких дней. В анамнезе частые воспаления, слезотечения правого глаза. Лечился, наблюдался по месту жительства у офтальмолога с диагнозом «кератит правого глаза».

Данные объективного исследования на приеме. Острота зрения правого глаза 0,05 н/к ВГД = пальпаторно -- Передняя камера щелевидная, в парацентральной зоне истончение роговицы с перфорацией, на 6 часах от лимба к области истончения роговицы новообразованные сосуды *(рис. 1)*.

Пациенту был выставлен диагноз «язва роговицы с перфорацией правого глаза».

Нами разработана методика комбинированного подхода к закрытию перфоративных язв роговицы, включающая в себя первичное ушивание дефекта рого-

вицы в зоне язвы с целью снижения риска перфузии жидкости; восстановление передней камеры стерильным воздухом; многослойные аппликации аутологичной кондиционированной плазмы в зону язвы и по мере ее заполнения АСР расширение зоны покрытия на всю роговицу. В среднем покрытие состоит из 5–7 слоев с полимеризацией каждого 20–30 сек. Важно удалять избытки аутоплазмы тупфером и не допускать выхода избытков в конъюнктивальные своды, что минимизирует риски смещения пленки АСР. Хирургия проводится на фоне активной антибактериальной, противовоспалительной и кератопротективной терапии.

Вышеуказанная тактика была применена в лечении нашего пациента.

Дополнительно в конце операции была наложена мягкая контактная линза.

Рис. 1. Правый глаз. Офтальмологический статус в день обращения в клинику. Передняя камера щелевидная. В парацентральной зоне язва роговицы с перфорацией. Новообразованные сосуды роговицы на 6 часах. Смешанная инъекция конъюнктивы

РЕЗУЛЬТАТЫ

В первые сутки после операции передняя камера средняя, воздух в передней камере — ½ от общего объема передней камеры, в области перфоративного отверстия роговицы прочный композит АСР, между композитом АСР и МКЛ маленький пузырек воздуха, дополнительно тампонирующий область перфорации роговицы снаружи. На 2-й день после операции диагностировали переднюю камеру мельче средней, МКЛ частично смещена вместе с композитом АСР. В этот же день пациенту выполнена повторная аппликация АСР по описанной ранее методике, но без использования МКЛ. Произведена неанкилозирующая блефарорафия. На 1-й день после повторной операции передняя камера глазного яблока средняя, воздух в передней камере — ½ от общего объема передней камеры, офтальмотонус в норме, в области перфоративного отверстия прочный композит АСР, поверхность роговицы без признаков зияния, перфузии внутриглазной жидкости нет. Пациент находился под наблюдением в течение 7 дней в стационаре. За все время наблюдения передняя камера глазного яблока оставалась стабильно средней, офтальмотонус в норме.

Спустя 14 дней шов века снят, в области язвы — полное блокирование перфорационного отверстия, стойкое помутнение, область язвы эпителизирована, васкуляризирована; передняя камера средняя *(рис. 2, 3)*.

Острота зрения правого глаза до лечения — 0,05 н/к, на 28-й день лечения — 0,1 н/к.

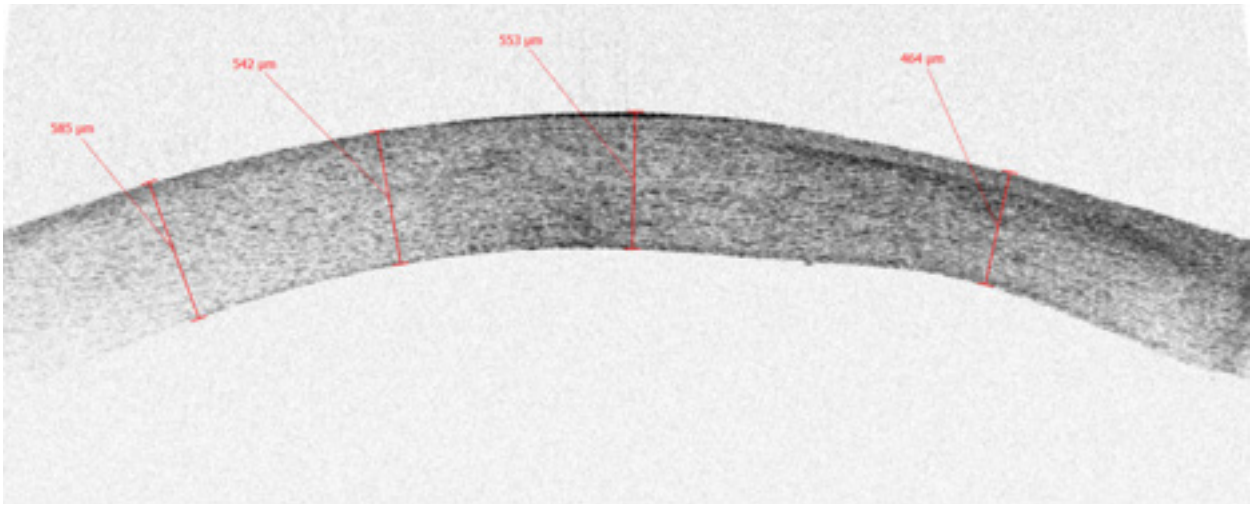

Рис. 2. Оптическая когерентная томография роговицы на 28-й день лечения. Потеря толщины роговицы в области язвы до 20 % (585 мкм — 464 мкм). Перфоративное отверстие закрыто

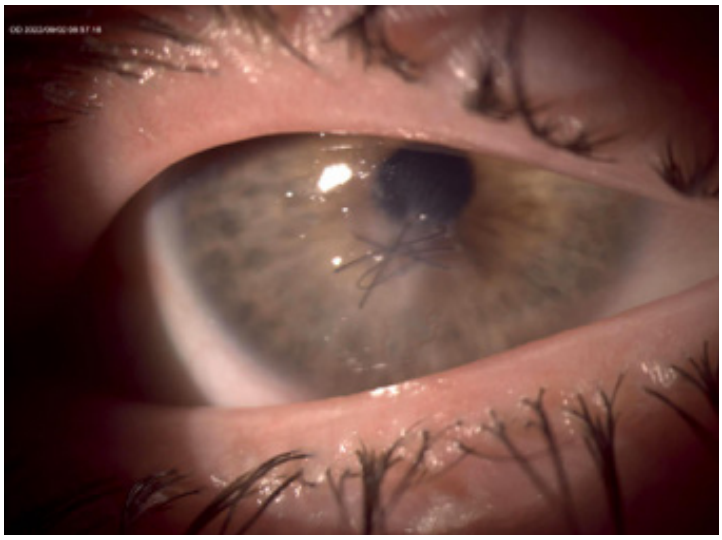

Рис. 3. Узловые швы роговицы нейлон 10-00 в области закрытия перфоративного отверстия. Новообразованные сосуды роговицы на 6 часах. Передняя камера средняя. Помутнение роговицы. Офтальмологический статус на 28-й день лечения

ВЫВОДЫ

На представленном клиническом примере продемонстрирован положительный предварительный клинический результат с использованием комбинированного подхода в лечении язвы роговицы, осложненной перфорацией с применением аутологичной кондиционированной плазмы.

Аппликация АСР на роговицу способствовала созданию прочного композита для блокирования перфорационного отверстия.

После расширения количества пролеченных по данной методике больных предполагаем, что можно будет рассматривать данную методику в качестве альтернативы для ургентного лечения перфоративных язв роговицы без сквозной кератопластики.

СПИСОК ЛИТЕРАТУРЫ

1. Whitcher JP, Srinivasan M, Upadyay MP. Corneal blindness: a global perspective. Bulletin of the World Health Organization. 2001;79(3):214–21.
2. Каспаров А.А., Садыхов А.К., Маложен С.А. Лечение гнойных язв роговицы. Вестн. офтальмологии. 1987;6:67–71. [Kasparov AA, Sadyhov AK, Malozhen SA. Lechenie gnojnyh jazv rogovicy. Vestnik Oftalmologii. 1987;6:67–71. (In Russ.)].
3. Майчук Ю.Ф. Терапевтические алгоритмы при инфекционных язвах роговицы. Вестник офтальмологии. 2000;3:35–37. [Majchuk JuF. Terapevticheskie algoritmy pri infekcionnyh jazvah rogovicy. Vestnik Oftalmologii. 2000;3:35–37. (In Russ.)].
4. Шаимова В.А. Клинико-этиологические особенности различных типов течения гнойной язвы роговицы. Вестник офтальмологии. 2002;1:39–41.
5. Bourcier T, Thomas F, Borderie V et al. Bacterial keratitis: predisposing factors: clinical and microbiological review of 300 cases. Br J Ophthalmol. 2003 Jul;87(7):834–8. doi: 10.1136/bjo.87.7.834
6. Burcu A et al. Results of therapeutic penetrating keratoplasty. Japanese Journal of Ophthalmology. 2004;48(4):368–71. doi: 10.1007/s10384-004-0083-x
7. Keay L et al. Microbial keratitis predisposing factors and morbidity. Ophthalmology. 2006 Jan;113(1):109–16. doi: 10.1016/j.ophtha.2005.08.013
8. Тарасова Л.Н., Шаимова В.А., Симбирцев А.С. Роль провоспалительных цитокинов в развитии бактериальных кератитов. Вестник офтальмольмологии. 2005;6:16–18. [Tarasova LN, Shaimova VA, Simbircev AS. Rol' provospalitel'nyh citokinov v razvitii bakterial'nyh keratitov. Vestnik Oftalmologii. 2005;6:16–18. (In Russ.)].
9. Алашаев М.И. Применение амниона в лечении вирусных заболеваний роговицы. Офтальмохирургия. 1999;1:56–57. [Alashaev MI. Primenenie amniona v lechenii virusnyh zabolevanij rogovicy. Fyodorov Journal of Ophthalmic Surgery. 1999;1:56–57. (In Russ.)].
10. Rubinfeld RS et al. Methicillin-resistant staphylococcus aureus ulcerative keratitis after laser in situ keratomileusis. J.Cataract Refract.Surg. 2001;27(9):1523–1525. doi: 10.1016/S0886-3350(00)00783-5
11. Макаров П.В., Кугушева А.Э., Слепова О.С. и др. О персистирующих эрозиях роговичного трансплантата (сообщение 2). Российский офтальмологический журнал. 2015;2:41–46. [Makarov PV, Kugusheva AJe, Slepova OS i dr. O persistirujushhih jerozijah rogovichnogo transplantata (report 2). Russian Ophthalmological Journal. 2015;2:41–46. (In Russ.)].
12. . Froumis NA et al. Acanthamoebs keratitis associated with fungal keratitis. Amer. J. Ophthalmol. 2001 Apr;131(4):508–9. doi: 10.1016/s0002-9394(00)00827-8
13. Dini LA et al. Unusial case Acantamoeba polyphage and Pseudomonas aeruginosa keratitis in a contact lens wearer from Gauteng, South Africa. J Clin Microbiol. 2000 Feb;38(2):826–9. doi: 10.1128/JCM.38.2.826-829.2000
14. Franceshetti A, Doret M. Keratoplastie a chaud. Ophthalmologica. 1950;120:11–15. https://doi.org/10.1159/000300853
15. Erie JS, Patel SV, McLaren JW. Keratocyte density in the human cornea after photorefractive keratectomy. Arch. Ophthalmology. 2003 Jun;121(6):770–6. doi: 10.1001/archopht.121.6.770
16. Paques M, Chastang C, Mathis A et al. Effect of autologous platelet cjncentrate in surgery for idiopatic macular hole: results of multicenter, double-masked, randomized trial. Platelets in

Macular Hole Surgery Group. Ophthalmology. 1999 May;106(5):932–8. doi: 10.1016/s0161-6420(99)00512-6

17. Alio JL, Arnalich-Montiel F, Rodriguez AE. The role of «eye platelet rich plasma» (E-PRP) for wound healing in ophthalmology. Curr Pharm Biotechnol. 2012 Jun; 13(7):1257–65. doi: 10.2174/138920112800624355
18. Lee JH, Kim MJ, Ha SW, Kim HK. Autologous Platelet-rich Plasma Eye Drops in the Treatment of Recurrent Corneal Erosions. Korean J Ophthalmol. 2016 Apr; 30(2):101–7. doi: 10.3341/kjo.2016.30.2.101 Epub 2016 Mar 25.
19. Лошкарева А.О., Майчук Д.Ю. Применение богатой тромбоцитами плазмы у пациентов с хроническими эрозиями роговицы. Современные технологии в офтальмологии. 2016;4:131–132. [Loshkareva AO, Maychuk DYu. Use of Platelet-rich Plasma in Patients whith Chronik Corneal Erosions. Modern Technjlogies in Ophthalmology. Sovremennye teknologii v oftal'mologii. 2016;4:131-132. (In Russ.)].
20. Арсютов Д.Г. Использование обогащенной тромбоцитами плазмы, в том числе аутологичной кондиционированной плазмы, при сквозных ранениях глаза. Саратовский научно-медицинский журнал. 2020;16(1):207–210. [Arsyutov DG. Use of platelet rich plasma, including autologous conditioned plasma in the surgery of perforating eye injuries. Saratov Journal of Medical Scientific Research. 2020;16(1):207–210. (In Russ.)].

DOI: https://doi.org/10.25276/2312-4911-2022-6-53-57

В.В. Бирюков, У.С. Пляскина, М.А. Фролов, И.В. Воробьева

Воспалительные изменения глаз у пациентов с сахарным диабетом

ФГАОУ ВО Российский университет дружбы народов

V.V. Biryukov, U.S. Plyaskina, M.A. Frolov, I.V. Vorobyeva

Inflammatory eye changes in diabetic patients

Peoples' Friendship University of Russia (RUDN University)

РЕФЕРАТ

Цель. Определить уровень предрасположенности пациентов с сахарным диабетом к воспалительным реакциям придаточного аппарата глаз. **Материал и методы.** Проанализировано 72 пациента с диабетической ретинопатией разных стадий и сопутствующими воспалительными заболеваниями глаз. Сопоставлены научные исследования, подтверждающие важность своевременной диагностики сахарного диабета и связанных с ним воспалительных поражений глаз и придаточного аппарата глаз. **Результаты.** Обследовано 72 пациента (144 глаза) с диабетической ретинопатией разных стадий. Наиболее частыми клиническими проявлениями воспалительной патологии глаз и придаточного аппарата глаза были: блефарит — 50 % случаев; рецидивирующий халязион — 5 % случаев, блефароконъюнктивит — 11 % случаев; слизисто-гнойный конъюнктивит — 7 % случаев; кератоконъюнктивит — 8 % случаев; кератит — 18 % случаев; иридоциклит — 4 %; ССГ — 10 % случаев. Проведенные исследования подтверждают наличие корреляции между появлением кератитов, синдрома сухого глаза и конъюнктивитов с прогрессией сахарного диабета и диабетической ретинопатии. Также установлено, что, используя современные диагностические возможности в офтальмологии, можно своевременно выявлять и назначать эффективное лечение системных сосудистых патологий, вследствие чего значительно улучшается прогноз в ведении данных заболеваний. **Вывод.** Воспалительные поражения глаза и придаточного аппарата глаз напрямую связаны с трофическими изменениями, характерными для сахарного диабета на фоне полинейропатии и нарушений микроциркуляторного русла.

Ключевые слова: *сахарный диабет, диабетическая ретинопатия, воспаления, кератиты, конъюнктивиты*

ABSTRACT

Target. To determine the level of predisposition of patients with diabetes mellitus to inflammatory reactions of the adnexa of the eyes. **Material and methods.** 72 patients with diabetic retinopathy of different stages and concomitant inflammatory eye diseases were analyzed. The scientific studies confirming the importance of timely diagnosis of diabetes mellitus and associated inflammatory lesions of the eyes and adnexa of the eyes are compared. **Results.** 72 patients (144 eyes) with diabetic retinopathy of different stages were examined. The most common clinical manifestations of inflammatory pathology of the eyes and adnexa of the eye were: blepharitis — 50 % of cases; recurrent chalazion — 5 % of cases, blepharoconjunctivitis — 11 % of cases; mucopurulent conjunctivitis — 7 % of cases; keratoconjunctivitis — 8 % of cases; keratitis — 18 % of cases; iridocyclitis — 4 %; DES — in 10 % of cases. The conducted studies confirm the presence of a correlation

between the appearance of keratitis, dry eye syndrome and conjunctivitis with the progression of diabetes mellitus and diabetic retinopathy. It has also been established that using modern diagnostic capabilities in ophthalmology, it is possible to timely identify and prescribe effective treatment of systemic vascular pathologies, as a result of which the prognosis in the management of these diseases is significantly improved. **Conclusion.** Inflammatory lesions of the eye and adnexa of the eyes are directly related to trophic changes characteristic of diabetes mellitus against the background of polyneuropathy and microcirculatory disorders.

Keywords: *diabetes mellitus, diabetic retinopathy, inflammation, keratitis, conjunctivitis*

АКТУАЛЬНОСТЬ

У пациентов сахарным диабетом (СД) развиваются не только микро- и макроангиопатии, полинейропатии, но развивается склонность к воспалительным процессам: снижается активность лейкоцитов и макрофагов, ослабевает регенеративная функция тканей организма и, как следствие всего этого, нарушается защитная функция иммунной системы [1]. Как результат, организм становится особо подверженным к развитию патологических процессов в различных тканях, в частности, воспалительные процессы в тканях глаза.

Неуклонно растет заболеваемость сахарным диабетом в Российской Федерации: общая численность пациентов с СД в РФ, состоящих на диспансерном учете, на 01.01.2021 г., по данным регистра, составила 4 799 552 (3,23 % населения РФ), из них: СД1 — 5,5 % (265,4 тыс.), СД2 — 92,5 % (4,43 млн), другие типы СД — 2,0 % (99,3 тыс.). Динамика распространенности составила при СД1 168,7→180,9/100 тыс. населения, при СД2 2709→3022/100 тыс. населения; заболеваемости — при СД1 10,5→7,7/100 тыс. населения, при СД2 219,6→154,2/100 тыс. населения. Половозрастные характеристики: доля мужчин при СД1 54 %, при СД2 — 30 %; наибольшая доля пациентов с СД1 в возрасте 30–39 лет, с СД2 — 65–69 лет. Частота диабетических осложнений при СД1 и СД2: нейропатии — 43,3 % и 24,4 %, нефропатии — 25,9 % и 18,4 %, ретинопатии — 31,7 % и 13,5 % соответственно [2].

Недостаточно изучена подверженность пациентов с СД воспалительным изменениям глаз и его придатков.

ЦЕЛЬ

Определить наиболее часто встречающиеся воспалительные изменения глаз, придаточного аппарата у пациентов с сахарным диабетом.

МАТЕРИАЛ И МЕТОДЫ

В офтальмологическом центре КДЦ МИ РУДН обследовано 72 пациента с диабетической ретинопатией разных стадий: непролиферативная — 48 человек, препролиферативная — 12 человек, пролиферативная — 12 человек. Все пациенты предъявляли жалобы не только на снижение зрения, но и на слезотечение, чувство инородного тела, дискомфорт в глазах, покраснение глаз. В целях диагностики проводили традиционные офтальмологические методы обследования: визометрию, бесконтактную тонометрию, биомикроскопию переднего отрезка глаза с помощью щелевой лампы, биомикроскопию сетчатки, стекловидного тела на щелевой лампе с помощью 3-зеркальной линзы Гольдмана и бесконтактной линзы +60 D. При необходимости выполняли ультразвуковое исследование и оптическую когерентную томографию сетчатки. Полученные нами данные были сопоставлены с данными научных статей,

которые имели достоверное подтверждение результатов исследования, были научно обоснованы и содержали выводы, подтверждающие важность своевременной диагностики сахарного диабета и связанных с ним воспалительных поражений глаз и придаточного аппарата глаз.

РЕЗУЛЬТАТЫ И ОБСУЖДЕНИЕ

Самым известным и грозным состоянием при поражении глаз вследствие прогрессирования СД является диабетическая ретинопатия. Однако проявления данной патологии не ограничиваются лишь воздействием на сетчатку. Многих авторов интересует вопрос о влиянии основного заболевания сахарного диабета на разные структуры глаза. В одном из исследований было установлено, что у пациентов с СД снижается плотность нервных волокон и снижается общая длина нервных волокон, а также плотность ветвей нервных волокон роговицы [11]. В другом исследовании, напротив, Mehra S. с соавторами выявили восстановление плотности нервных волокон роговицы после трансплантации поджелудочной железы, из чего можно сделать вывод об обратимости нейропатии при снижении уровня гликемии [12]. Также подтверждением того, что при СД поражаются нервные волокна роговицы, может служить исследованиеTavakoli M. с соавторами, в котором установлено снижение чувствительности роговицы и прямая связь данного состояния с тяжестью полинейропатии [13]. В результате нарушений иннервации роговицы возникает риск развития ее органических поражений в виде кератитов и эрозий.

Также в проведенном исследовании Заволока О.В. с соавторами была предложена схема для определения степени тяжести бактериальных кератитов у пациентов с СД, основанная на выявлении 8 основных признаков поражения роговицы. Благодаря этой схеме удалось выяснить, что у пациентов с СД чаще всего (56,5 %) отмечается I степень тяжести бактериальных кератитов, II и III степени тяжести диагностируют в 1,6 и 7,1 раза реже соответственно [3].

Помимо поражений роговицы вследствие нейропатии при СД часто встречается синдром «сухого глаза» (ССГ) [4]. Ряд проведенных исследований подтверждает, что имеется явная корреляция появления ССГ с возрастом и полом, продолжительностью СД и степенью диабетической ретинопатии [5, 14–17]. Логинов Г.Н. с соавторами обнаружили снижение слезопродукции у пациентов с диабетом [5]. Общеизвестно, что нарушение метаболических процессов стимулирует развитие воспалительных реакций придаточного аппарата глаза, из-за чего снижается качество слезной пленки. Существуют исследования, в которых показано, что при СД меняется протеиновый состав слезной пленки и, используя предложенный в них тест, можно спрогнозировать развитие диабетической ретинопатии [14, 15].

Также диагностически важным фактором СД является поражение микроциркуляторного русла во многих органах и системах, в том числе и в глазах. Самое частое поражение происходит на уровне артериол и капилляров в наиболее предрасположенных тканях: конъюнктиве и сетчатке, почках, скелетных мышцах, дистальных отделах нижних конечностей. Современные диагностические методы позволяют очень тщательно изучить состояние микроциркуляторного русла глаза при системной микроангиопатии, в результате чего можно обнаружить изменения в базальной мембране капилляров, ее утолщение и гиалинизацию, а также пристеночное отложение белков плазмы крови [6].

Изменения в микрососудистом русле конъюнктивы при СД характеризуются субконъюнктивальными кровоизлияниями, микроаневризмами, варикозными расширениями сосудов [7]. Также выявляется развитие застойных явлений в венулах за счет сужения просвета артериол. Количество функционирующих капилляров снижается, они становятся извитыми, формируется периваскулярный отек, в венулах формируются тромбы, вследствие чего значительно нарушается процесс обмена кислородом между тканью и кровью. Изучение данных изменений микроциркуляции позволяет выявлять предрасположенность к серьезным структурным поражениям организма у больных СД [4, 8].

Анализ наблюдаемых собственных пациентов с сахарным диабетом и диабетической ретинопатией показал, что наиболее частыми клиническими проявлениями воспалительной патологии глаз и придаточного аппарата глаза были: блефарит — 50 % случаев, рецидивирующий халязион — 5 % случаев, блефароконъюнктивит — 11 % случаев, слизисто-гнойный конъюнктивит — 7 % случаев, кератоконъюнктивит — 8 % случаев, кератит — 18 % случаев, иридоциклит — 4 % случаев, ССГ — 10 % случаев.

Лабораторная диагностика включает дополнительные методы: бактериоскопическое исследование; цитологическое исследование соскоба с конъюнктивы; микроскопическое исследование отделяемого конъюнктивы на аэробные и факультативно-анаэробные микроорганизмы; микробиологическое (культуральное) исследование отделяемого конъюнктивы на аэробные и факультативно-анаэробные условно-патогенные. Лечение обязательно начиналось с купирования воспалительного процесса в виде местных антибиотиков, мидриатиков, нестероидных противовоспалительных средств, глюкокортикостероидов и комбинированных препаратов. Затем проводилось патогенетическое лечение диабетической ретинопатии, а именно интравитреальные инъекции ингибиторов ангиогенеза с последующей лазерной коагуляцией сетчатки. Комплексное лечение сосудистой патологии сетчатки при диабетической ретинопатии и воспалительных изменений глаз, дистрофических поражений глаза при сахарном диабете позволило стабилизировать зрительные функции и предупредить воспалительные процессы глаза, придаточного аппарата глаза.

ЗАКЛЮЧЕНИЕ

Представленные результаты анализа данных собственных пациентов и анализ литературных данных подтверждают факторы, способствующие развитию инфекционных осложнений в конъюнктиве век, бульбарной конъюнктиве, роговице, сосудистой оболочки. Таким образом, пациенты с диабетом гораздо сильнее подвержены воспалительным изменениям глаз и придаточного аппарата глаза, а выявление даже незначительных изменений данных структур может способствовать стабилизации зрительных функций и предупреждению воспалительных процессов.

СПИСОК ЛИТЕРАТУРЫ

1. Бирюкова Е.В., Гуров А.В., Юшкина М.А. Сахарный диабет и гнойно-воспалительные заболевания ЛОР-органов. Сахарный диабет. 2012;15(2):54–59. DOI: 10.14341/2072-0351-5519
2. Дедов И.И., Шестакова М.В., Викулова О.К., Железнякова А.В., Исаков М.А. Эпидемиологические характеристики сахарного диабета в Российской Федерации: клинико-статистический анализ

по данным регистра сахарного диабета на 01.01.2021. Сахарный диабет. 2021;24(3):204–221. DOI: 10.14341/DM12759

3. Заволока О.В., Бездетко П.А., Карлийчук М.А. К вопросу о диагностике степени тяжести бактериальных кератитов у пациентов с сахарным диабетом. Офтальмология. Восточная Европа. 2021;3(11):295–300. DOI 10.34883/PI.2021.11.3.028
4. Бикбов М.М., Суркова В.К. Прогностическое значение изменений конъюнктивы и роговицы при сахарном диабете. Вестник офтальмологии. 2019;135(1):90-97. DOI: 10.17116/oftalma201913501190
5. Логинов Г.Н., Квасова М.Д., Соловьева Е.А., Шадричев Ф.Е. Местная заместительная терапия Видисиком при синдроме «сухого глаза» у лиц, страдающих сахарным дибетом. Российский национальный конгресс «Человек и лекарство», XI: Материалы. 2004;с. 188.
6. Диабетическая офтальмопатия. \ Под ред. Балашевича. Л.И., Измайлова А.С. СПб : Человек; 2012.
7. Селицкая Т.И., Пьянков В.З., Запускалов И.В. Сосуды конъюнктивы в норме и при патологии. Томск. 1990.
8. Шишко О.Н., Мохорт Т.В., Константинова Е.Э., Цапаева Н.Л. Изменения микроциркуляции бульбарной конъюнктивы у пациентов с нарушениями углеводного обмена и ожирением. Здравоохранение. 2015;2:4–9.
9. Сафонова Т.Н., Патеюк Л.С. Система глазной поверхности. Вестник офтальмологии. 2015;131(1):96-103. DOI: 10.17116/oftalma2015131196-102
10. Sweeneya DF, Millarb TJ, Rajub SR. Tear film stability: A review. ExpEyeRes. 2013;117:28–38. DOI: 10.1016/j.exer.2013.08.010
11. Malik R, Kallinikos P, Abbott C. Corneal confocal microscopy: a non-invasive surrogate of nerve fibre damage and repair in diabetic patients. Diabetologia. 2003;46:683–688. DOI: 10.1007/s00125-003-1086-8
12. Mehra S, Tavakoli M, Kallinikos P et al. Corneal confocal microscopy detects early nerve regeneration after pancreas transplantation in patients with type 1 diabetes. Diabetes Care. 2007;30:2608–2612. DOI: 10.2337/dc07-0870
13. Tavakoli M, Kallinikos P, Efron N. Corneal sensitivityis reduced and relates to the severity of neuropathy in patients with diabetes. Diabetes Care. 2007;30(7):1895–1897. DOI: 10.2337/dc07-0175
14. Grus F. H., Augustin A. J., Evangelou N. G. et al. Analysis of tear protein patterns as a diagnostic tool for the detection of dry eyes in diabetic and non-diabetic dry-eye patients. Eur J Ophthalmol. 1998 Apr-Jun;8(2):90-7 DOI:10.1177/112067219800800207
15. Grus FH, Sabuncuo P, Dick HB et al. Changes in the tear proteins of diabetic patients. BMC Ophthalmol 2002;4(2):1–6. DOI: 10.1186/1471-2415-2-4
16. Manaviat MR, Rashidi M, Afkhami M et al. Prevalence of dry eye syndrome and diabetic retinopathy in type 2 diabetic patients. BMC Ophthalmology. 2008;10(8):1–4. DOI: 10.1186/1471-2415-8-10
17. Nepp J, Abela C, Polzer I, Derbolav A, Wedrich A. Is there a correlation between the severity of diabetic retinopathy and keratoconjunctivitis sicca? Cornea. 2000;19(4):487–91. DOI: 10.1097/00003226-200007000-00017

DOI: https://doi.org/10.25276/2312-4911-2022-6-58-63

И.Н. Григорьева[1], А.А. Воскресенская[1], Н.П. Паштаев[1, 2]

Клинический случай лечения пациента с симпатической офтальмией

[1]Чебоксарский филиал ФГАУ «Национальный медицинский исследовательский центр «МНТК «Микрохирургия глаза» им. академика С.Н. Фёдорова» Минздрава РФ, Чебоксары
[2]ФГБОУ ВО «Чувашский государственный университет им. И.Н. Ульянова», Чебоксары

I.N. Grigorieva[1], A.A. Voskresenskaya[1], N.P. Pashtaev[1,2]

Clinical case of treatment of a patient with sympathetic ophthalmia

[1]Cheboksary Branch of the S. Fedorov Eye Microsurgery Federal State Institution, Cheboksary
[2]The Chuvash State University named after I.N. Ulyanov, Cheboksary

РЕФЕРАТ

В статье представлен клинический случай наблюдения и лечения пациента М. 45 лет, получившего в 2011 году открытую травму правого глаза с металлическим внутриглазным инородным телом, осложненную повреждением хрусталика и гемофтальмом. Первичная хирургическая обработка с диасклеральным удалением инородного тела проведена в тот же день. В последующем на травмированном глазу выполнены неоднократные оперативные вмешательства, в том числе витреоретинальные. Спустя 11 лет после ранения пациенту на левом глазу диагностирован симпатический увеонейроретинит с хроническим течением. Правый глаз был энуклеирован, назначена иммуносупрессивная терапия (системная терапия глюкокортикостероидами в виде пульс-терапии с переводом на таблетированные формы, циклоспорин А). Учитывая заднюю форму симпатической офтальмии, верификацию диагноза в запущенной стадии, поздний старт иммуносупрессивной терапии, ее отсроченный эффект, необходима строго индивидуальная схема длительного контролируемого лечения пациента с мониторингом его офтальмологического и соматического статуса.

Ключевые слова: *симпатическая офтальмия, открытая травма глаза, энуклеация, иммуносупрессивная терапия*

ABSTRACT

The clinical case of observation and treatment of patient M., 45 years old, who received in 2011 an open injury of the right eye with a metallic intraocular foreign body, complicated by damage to the lens and hemophthalmos. Primary surgical treatment with diascleral removal of the foreign body was performed on the same day. Subsequently, repeated surgical interventions, including vitreoretinal ones, were performed on the injured eye. 11 years after the injury, the patient was diagnosed with chronic sympathetic uveoneuroretinitis in the left eye. The right eye was enucleated, immunosuppressive therapy was prescribed (systemic therapy with glucocorticosteroids in the form of pulse – therapy with transfer to tablet forms, cyclosporine A). Taking into account the posterior form of sympathetic ophthalmia, verification of the diagnosis at an advanced stage, late start of immunosuppressive therapy, its delayed effect, a strictly individual scheme of long-term controlled treatment of the patient with monitoring of his ophthalmological and somatic status is necessary.

Keywords: *sympathetic ophthalmia, open globe injury, enucleation, immunosuppressive therapy*

ВВЕДЕНИЕ

Благодаря достижениям современной офтальмохирургии, усовершенствованию техники и качества выполнения первичной хирургической обработки, проведению адекватной медикаментозной терапии при открытой травме глаза, симпатическая офтальмия является редким заболеванием и в настоящее время частота ее составляет 0,24–0,9 % [1]. Однако по мнению большинства авторов, из-за расширения показаний к повторным, нередко множественным, преимущественно витреоретинальным оперативным вмешательствам на травмированных или оперированных глазах этот тяжелый двусторонний гранулематозный увеит не имеет тенденции к снижению по сравнению с данными предыдущих лет [2–7]. Несмотря на то, что в 75–90 % случаев наибольшая вероятность возникновения СО отмечена в первый год после проникающего ранения, у офтальмологов должна сохраняться настороженность о возможности развития данной патологии спустя десятки лет после травмы [2]. По данным литературы, в случаях СО после неоднократной витреоретинальной хирургии отмечается частое вовлечение в процесс задних отделов увеального тракта и сетчатки, нередко с развитием экссудативной отслойки сетчатки, которые, как правило, диагностируются поздно [8].

ЦЕЛЬ

Цель исследования — на примере клинического случая оценить эффективность комплексного лечения пациента с СО.

МАТЕРИАЛ И МЕТОДЫ

Пациент М., 45 лет, впервые обратился в Чебоксарский филиал МНТК «Микрохирургия глаза» 01.08.2022 г. с жалобами на резкое снижение зрения левого глаза в течение последних трех месяцев, отсутствие зрения правого глаза с 2011 г. В анамнезе: 09.08.2011 г. на производстве во время ремонта автомобиля получил открытую травму правого глаза с металлическим внутриглазным инородным телом, осложненную повреждением хрусталика и гемофтальмом. До момента травмы правый глаз (OD) был здоров. Левый глаз (OS) плохо видел с детского возраста из-за анизометропической амблиопии средней степени (максимально корригированная острота зрения (МКОЗ) OS составляла 0,2).

По месту жительства первичная хирургическая обработка раны роговицы с диасклеральным удалением инородного тела была проведена в тот же день. В последующем выполнены оперативные вмешательства с интервалом 1 месяц (факоэмульсификация травматической катаракты + имплантация интраокулярной линзы + субтотальная витрэктомия; ревизия витреальной полости + эндолазерная коагуляция сетчатки + тампонада силиконовым маслом). Через 6 месяцев силиконовое масло было удалено, МКОЗ OD составила 0,08. В последующем правый глаз не болел, но зрение на нем постепенно снижалось. Пациент длительное время у офтальмолога не наблюдался. Однако спустя 9 лет (в 2020 г.) появились жалобы на эпизодическое покраснение с затуманиванием зрения левого глаза. Пациенту по месту жительства периодически проводилось противовоспалительное стационарное лечение с местным применением глюкокортикоидов.

На момент обращения пациента в филиал зрение правого глаза отсутствовало — 0 (нуль); МКОЗ левого глаза составила 0,05. Уровень внутриглазного давления (ВГД) по Маклакову (грузом 10 г) OD менее 12 мм рт. ст., OS 14 мм рт. ст. При эхобиоме-

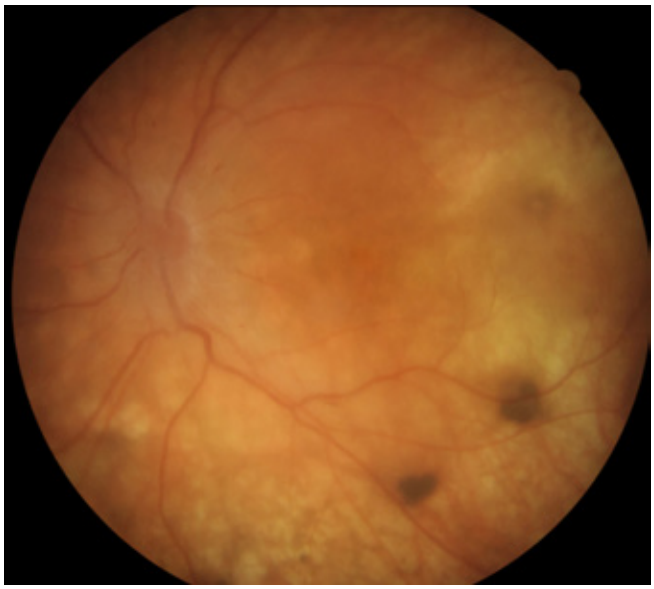

Рис. 1. Фото глазного дна до начала лечения. Выраженный отек диска зрительного нерва, смазанность его границ, расширение вен, отечность центральной зоны сетчатки в перипапиллярной области с захватом макулы, масса желтовато-белых хориоретинальных очагов с четкими и нечеткими границами (узелки Далена – Фукса) по всему глазному дну, участки гиперпигментации и атрофии пигментного эпителия сетчатки на крайней и средней периферии

трии длина передне-задней оси OD 17,35 мм; OS 22,63 мм. При осмотре правый глаз уменьшен в размерах, безболезненный при пальпации, конъюнктива бледно-розовая, роговица тотально мутная, глубжележащие отделы не просматривались. На левом глазу роговица прозрачная, преципитатов нет, зрачок неправильной формы, не реагировал на свет, круговые задние синехии, хрусталик неравномерно мутный, детали глазного дна не были четко видны из-за узости зрачка и помутнений в хрусталике. При ультразвуковом исследовании — субатрофия правого глазного яблока, оболочки не дифференцировались; на левом глазу выявлены выраженная деструкция стекловидного тела, утолщение хориоидеи, проминенция диска зрительного нерва (ДЗН). Тиндалеметрический показатель левого глаза составил 149,1 ф/мс (норма до 5 ф/мс). По данным электрофизиологического исследования — нарушение проводимости зрительного нерва слева. 08.08.2022 г. пациенту с диагностической целью проведена факоэмульсификация увеальной катаракты с имплантацией интраокулярной линзы. На следующий день после восстановления прозрачности оптических сред левого глаза при офтальмоскопии визуализировались плавающие помутнения в стекловидном теле, выраженный отек ДЗН, смазанность его границ, расширенные вены, отечность центральной зоны сетчатки в перипапиллярной области с захватом макулы, по всему глазному дну наблюдалась масса желтовато-белых хориоретинальных очагов с четкими и нечеткими границами (узелки Далена – Фукса), на крайней и средней периферии участки гиперпигментации и атрофии ПЭС — симптом «заходящего солнца» *(рис. 1)*. На структурной оптической когерентной томографии (ОКТ) были отмечены выраженное утолщение хориоидеи, полностью не входящее в зону сканирования, массивный отек ДЗН, скопление субретинальной жидкости, гиперрефлективные включения в субретинальном пространстве и хориоидеи, миграция клеток пигментного эпителия *(рис. 2)*. Учитывая травму в анамнезе, неоднократные повторные, в том числе витреоретинальные, оперативные вмешательства, патогномоничную картину глазного дна, пациенту был поставлен диагноз: симпатизирую-

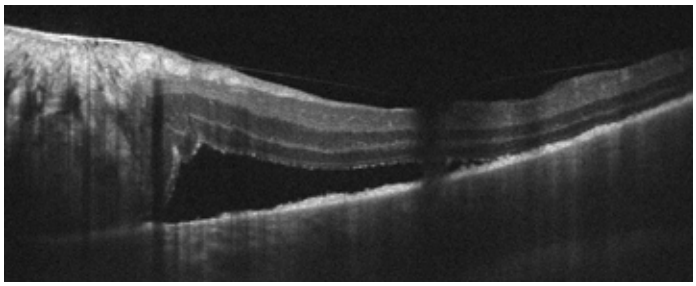

Рис. 2. Оптическая когерентная томография диска зрительного нерва и центральной зоны сетчатки до начала лечения. Выраженное утолщение хориоидеи, массивный отек диска зрительного нерва, скопление субретинальной жидкости, гиперрефлективные включения в субретинальном пространстве и хориоидеи, миграция клеток пигментного эпителия

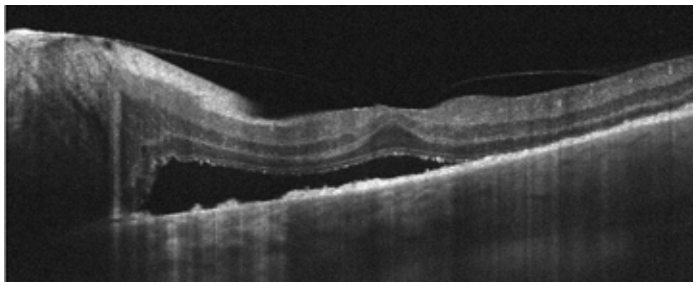

Рис. 3. Оптическая когерентная томография диска зрительного нерва и центральной зоны сетчатки после пульс-терапии метилпреднизолоном. Отсутствие явной положительной динамики в резорбции субретинальной жидкости, уменьшении отека диска зрительного нерва и толщины хориоидеи

щий увеит, субатрофия правого глаза; симпатический увеонейроретинит с хроническим течением левого глаза. 10.08.2022 г. проведена энуклеация невидящего правого глаза.

После лабораторных исследований соматического статуса начата активная местная и системная терапия кортикостероидами без выписки пациента из стационара. Проведена пульс-терапия метилпреднизолоном внутривенно капельно по 1000 мг ежедневно в течение 3 дней, далее по 500 мг через день № 3. Пациент выписан на фоне системной гормональной терапии преднизолоном из расчета 0,7 мг/кг/день с постепенным снижение дозы препарата под контролем офтальмологического статуса.

РЕЗУЛЬТАТЫ И ОБСУЖДЕНИЕ

Энуклеация симпатизирующего глаза и старт пульс-терапии привели к снижению уровня внутриглазного воспаления по данным тиндалеметрии до 47 ф/мс. Острота зрения на левом глазу улучшилась до 0,08, уменьшилось количество плавающих помутнений в витреальной полости. Однако проведение ОКТ ДЗН и центральной зоны сетчатки не выявило явной положительной динамики в резорбции субретинальной жидкости, уменьшении отека ДЗН и толщины хориоидеи *(рис. 3)*. Учитывая ответ на лечение, давность аутоиммунного процесса, а также с целью усиления иммуносупрессивной терапии и сокращения длительности приема ГКС, дополнительно был назначен циклоспорин А из расчета 3,5 мг/кг/день (150 мг 2 раза в день). При контрольном осмотре через 1 месяц после выписки из стационара пациент отметил улучшение четкости зрения левого глаза, появление возможности читать тексты. МКОЗ левого глаза составляла 0,15; уровень ВГД 18 мм рт. ст.; тинда-

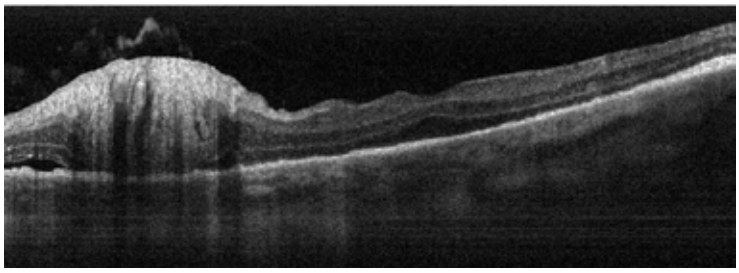

Рис. 4. Оптическая когерентная томография диска зрительного нерва и центральной зоны сетчатки через 1 месяц после начала лечения. Отмечается положительная динамика с уменьшением отека диска зрительного нерва, постепенным рассасыванием субретинальной жидкости, уменьшением толщины хориоидеи

леметрический показатель снизился до 33,9 ф/мс. При биомикроскопии передний отрезок был спокоен, ИОЛ центрирована, плавающих помутнений в стекловидном теле стало значительно меньше. При офтальмоскопии и ОКТ заднего отрезка также отмечена положительная динамика с уменьшением отека ДЗН, постепенным рассасыванием субретинальной жидкости, уменьшением толщины хориоидеи *(рис. 4)*. Лабораторные показатели крови были в пределах нормы. Анализ эффективности терапии показал низкую комплаентность пациента и самостоятельное снижение им суточной дозы циклоспорина А до 50 мг. Учитывая низкую терапевтическую дозировку циклоспорина А и постепенное снижение метипреда, для сохранения иммуносупрессорного эффекта лечения было принято решение об увеличении дозы циклоспорина А до 200 мг в сутки.

Симпатическая офтальмия — редкое двустороннее гранулематозное воспаление, встречающееся в 1–2 % случаев всех увеитов [7]. Хотя заболевание классически связано с проникающими ранениями, но в последние годы наблюдается тенденция к росту послеоперационной СО, возможно, из-за ранней хирургии открытых травм глаза [7]. Витрэктомия является наиболее частой причиной послеоперационной СО (0,01–1 %) в связи с недостаточной герметичностью ран и развитием послеоперационной гипотонии [6, 9].

В описываемом случае диагноз СО диагностирован в поздней стадии, через несколько месяцев, возможно даже лет после ее начала. Предшествующие эпизоды внутриглазного воспаления не были расценены как проявления СО и сопровождались короткими курсами местной ГКС терапии. Поздняя постановка диагноза привела к необратимым изменениям ретинального статуса (симптом «заходящего солнца»), снижению проводимости зрительного нерва и обусловила назначение длительной комбинированной терапии (ГКС + циклоспорин А) с целью контроля внутриглазного воспаления и профилактики рецидивов заболевания на фоне хронического панувеита.

ЗАКЛЮЧЕНИЕ

Таким образом, спокойное состояние травмированного глаза в течение длительного времени не должно снижать настороженности офтальмологов и не противоречит развитию СО по прошествии многих лет после травмы. Учитывая заднюю форму СО, верификацию диагноза в запущенной стадии, поздний старт иммуносупрессивной терапии, ее отсроченный эффект, необходима индивидуальная схема длительного контролируемого лечения пациента с мониторингом его офтальмологического и соматического статуса.

СПИСОК ЛИТЕРАТУРЫ

1. Архипова ЛТ. О частоте симпатической офтальмии. Миф и реальность. Российский офтальмологический журнал. 2016;9(3):95–100. https://doi.org/10.21516/2072-0076-2016-9-3-95-100
2. Архипова Л.Т. Симпатическая офтальмия. Тверь: Изд-во «Триада»; 2006. [Arkhipova L.T. Sympathetic ophthalmia. Tver: «Triada»; 2006 (In Russ.)]
3. Lewis ML, Gass M, Spencer WH. Sympathetic uveitis after trauma and vitrectomy. Arch. Ophthalmol. 1978;96;2:263–7.
4. Леванова О.Г., Чупров А.Д., Архипова Л.Т. Клинико-статистическая характеристика повторных внутриглазных хирургических вмешательств. Российский офтальмологический журнал. 2012;5(4):47–52. [Levanova OG, Chuprov AD, Arkhipova LT. Clinical and statistical characteristics of the repeated intraocular surgical operations. Russian Ophthalmological Journal. 2012;5(4):47–52 (In Russ.)]
5. Gasch A, Foster CS, Grosskreutz CL. Postoperative sympathetic ophthalmia. Int. ophthal. clin. 2000;40(1):64–84.
6. Gass J. Sympathetic ophthalmia following vitrectomy. Amer. J. Ophthalmol.1982;93(5):552–8.
7. Kilmartin DJ, Andrew DD, Forrester JV. Prospective surveillance of sympathetic ophthalmia in the UK and Republic of Ireland. Brit. J. Ophthalmol. 2000;84:259–63.
8. Ozbek Z, Arikan G, Yaman A et al. Sympathetic ophthalmia following vitreoretinal surgery. Int. Ophthalmol. 2010;30(2):221–7.
9. Kilmartin DJ, Dick AD, Forrester JV. Commentary: Sympathetic opthalmia risk following vitrectomy: Should we counsel patients? Br J Ophthalmol 2000;84:448–9.

DOI: https://doi.org/10.25276/2312-4911-2022-6-64-70

М.Б. Гущина[1], А.В. Терещенко[1], Д.С. Афанасьева[2], А.Г. Надточий[3]

Прогнозирование роговичных осложнений у пациентов с паралитическим лагофтальмом

[1]НМИЦ «МНТК «Микрохирургия глаза» им. акад. С.Н. Фёдорова» Минздрава России, Калужский филиал, Калуга

[2]Клиническая офтальмологическая больница имени В.П. Выходцева, г. Омск

[3]НМИЦ «Центральный научно-исследовательский институт стоматологии и челюстно-лицевой хирургии» Минздрава России, Москва

M.B. Gushchina[1], A.V. Tereshchenko[1], D.S. Afanasyeva[2], A.G. Nadtochiy[3]

Prediction of corneal complications in patients with paralytic lagophthalmos

[1]S. Fyodorov Eye Microsurgery Federal State Institution, Kaluga branch, Kaluga

[2]V.P. Vyhodcev Eye Hospital, Omsk

[3]Central Research Institute of Dental and Maxillofacial Surgery, Moscow

РЕФЕРАТ

Введение. Паралитический лагофтальм может сопровождаться развитием тяжелых осложнений вплоть до потери зрительных функций и даже утраты глаза как органа. Цель. Выявить причины возникновения тяжелых роговичных осложнений у пациентов с паралитическим лагофтальмом. **Материал и методы.** Проведен ретроспективный анализ 114 клинических случаев паралитического лагофтальма. Все пациенты получали слезозаместительную терапию. Во время диагностики всем было проведено офтальмологическое обследование, эстезиометрия роговицы, определение подвижности глазного яблока, тест Ширмера 1, фоторегистрирование состояния роговицы с окрашиванием флуоресцеином и без, экзофтальмометрия по Гертелю, измерение параметров глазной щели и определение степени выраженности симптома Белла. **Результаты.** У пациентов с сохранной чувствительностью роговицы при положительном симптоме Белла роговица оставалась прозрачной. Однако при нормальных значениях эстезиометрии и ослабленном симптоме Белла, вне зависимости от выраженности лагофтальма, отмечалась шероховатость эпителия и неравномерное его окрашивание. У всех пациентов с нарушением чувствительности роговицы наблюдалась нейротрофическая кератопатия различной выраженности, вплоть до перфорации роговицы, в сочетании с очень неравномерным окрашиванием эпителия по всей ее поверхности. **Заключение.** При паралитическом лагофтальме риск развития роговичных осложнений значительно повышается у пациентов со сниженной чувствительностью роговицы и ослабленным или отрицательным симптомом Белла на пораженной стороне.

Ключевые слова: *симптом Белла, защитная функция век, лицевой нерв, глазодвигательный нерв, тройничный нерв, слезозаместительные препараты, нейротрофическая кератопатия*

ABSTRACT

Introduction. Paralytic lagophthalmos can be accompanied by the development of severe complications up to the loss of visual functions and even the eye as an organ. Purpose. To identify the causes of severe corneal complications in patients with paralytic lagophthalmos. **Material and methods.** We conducted a retrospective analysis of 114 clinical cases of paralytic lagophthalmos. All the patients received tear replacement therapy. For diagnostics, all of them underwent ophthalmological examination, corneal estesiometry, eyeball mobility assessment, Schirmer test 1, photography of the corneal surface with and without fluorescein staining, Hertel exophthalmometry, measurement of the ocular slit parameters and determination of the severity of Bell's symptom. **Results.** In patients with preserved corneal sensitivity and a positive Bell's symptom, the cornea was transparent. Although, in patients with normal corneal sensitivity and a weakened Bell's symptom, regardless of the severity of lagophthalmos, there was epithelial roughness in the lower parts of the cornea and uneven staining were noted. All the patients with decreased corneal sensitivity had neurotrophic keratopathy with various pathological changes of the cornea, up to perforation, in combination with pronounced uneven staining of the epithelium over its entire surface. **Conclusion.** In paralytic lagophthalmos, the risk of developing corneal complications increases significantly in patients with decreased corneal sensitivity and weakened or negative Bell's symptom on the affected side.

Keywords: *Bell's symptom, protective function of the eyelids, facial nerve, oculomotor nerve, trigeminal nerve, tear replacement therapy, neurotrophic keratopathy*

ВВЕДЕНИЕ

Веки обеспечивают защиту глазного яблока от негативных факторов внешней среды и механического воздействия, при этом верхнее веко преимущественно выполняет защитную, а нижнее — опорную функцию [1–2]. За подвижность век отвечают круговая мышца глаза, леватор верхнего века и мышца Мюллера [1–5]. Нормальные движения век (смыкание, открытие, моргание, защитный мигательный рефлекс) обусловлены гармонически координированной деятельностью лицевого (n. facialis — VII пара черепно-мозговых нервов) и глазодвигательного нервов (n. oculomotorius — III пара черепно-мозговых нервов). Глазодвигательный нерв также отвечает за подвижность глазного яблока [3–4], в том числе кверху при закрытии глаза (положительный симптом Белла) [6], и обеспечивает дополнительную защиту роговицы. При раскрытии глазной щели верхнее веко поднимается преимущественно за счет леватора (m. levator palpebrae superioris), получающего двигательную иннервацию от верхней ветви глазодвигательного нерва, вспомогательную роль при этом играет мышца Мюллера, иннервируемая симпатическими волокнами [3–5]. Смыкание глазной щели происходит в результате опускания верхнего и незначительного поднимания нижнего века благодаря сокращению круговой мышцы глаза, иннервируемой височной и скуловой ветвями лицевого нерва [7].

Различают центральный и периферический паралич лицевого нерва, однако осложнения со стороны органа зрения возникают только при периферическом его поражении [8–10]. При этом наряду с другими патологическими изменениями на лице нарушается смыкание глазной щели в связи с дисфункцией круговой мышцы глаза и развивается синдром паралитического лагофтальма. Считается, что паралитический лагофтальм может сопровождаться развитием тяжелых осложнений вплоть до потери зрительных функций и даже утраты глаза как органа [10–12].

ЦЕЛЬ

Выявить причины возникновения тяжелых роговичных осложнений у пациентов с паралитическим лагофтальмом.

МАТЕРИАЛ И МЕТОДЫ

Проведен ретроспективный анализ историй болезни 114 пациентов женского (73 случая — 64 %) и мужского (41 случай — 36 %) пола с лицевым параличом различной этиологии в возрасте от 5 до 90 лет (в среднем 45 ± 12 лет) с давностью заболевания от 2 месяцев до 90 лет (в среднем 9 ± 8 лет). С момента начала заболевания всем пациентам была назначена постоянная слезозаместительная терапия с кратностью закапывания от 4 до 12 раз в сутки.

Всем пациентам проводилось стандартное офтальмологическое обследование, которое было дополнено следующими исследованиями: определение тактильной чувствительности роговицы методом эстезиометрии [13], тест Ширмера 1, определение подвижности глазного яблока, фоторегистрация поверхности рогоговицы с использованием щелевой лампы с окрашиванием флуоресцеином и без него, экзофтальмометрия по Гертелю, измерение параметров глазной щели. Для объективного описания глазной щели измеряли ее длину, ширину (с открытыми и закрытыми глазами), расстояние от центра зрачка до свободного края века (MRD — Margin to Reflex Distance) сверху (MRD1) и снизу (MRD2), а также расстояние от свободного края века до лимба (MLD — Margin to Limb Distance) сверху (MLD1) и снизу (MLD2) [14].

Все исследования проводили на интактной и пораженной стороне. На стороне с симптомами лицевого паралича определяли степень выраженности лагофтальма по классификации Я.О. Груши и Ю.Ф. Иванченко [6] и степень выраженности симптома Белла по методике, разработанной в НИИ нейрохирургии имени акад. Н.Н. Бурденко [15].

В зависимости от данных эстезиометрии роговицы и выраженности симптома Белла пациенты были разделены на группы *(табл. 1)*.

РЕЗУЛЬТАТЫ И ОБСУЖДЕНИЕ

При клиническом исследовании было установлено, что при поражении лицевого нерва у всех пациентов наблюдался лагофтальм от 1,0 до 17,0 мм, в среднем 6,2 ± 2,1 мм (табл. 2). При этом у 21 пациента (18 %) лагофтальм соответствовал I степени (до 3,0 мм), у 23 (20 %) — II степени (от 3,5 до 5,0 мм), у 35 (31 %) — III степени (от 5,5 до 7,0 мм) и у 35 (31 %) — IV степени (от 7,5 мм) [15]. Относительно парной стороны наблюдалось расширение глазной щели в среднем на 1,5 мм, в большей степени за счет изменения параметров MRD2, и MLD2, (в среднем на 1,2 и 2,1 мм соответственно), характеризующих изменение положения нижнего века. Параметры MRD1 и MLD1, характеризующие положение верхнего века изменялись в меньшей степени (в среднем на 0,6 и 1,6 мм соответственно). Также наблюдалось удлинение глазной щели в среднем на 0,5 мм, вероятно за счет атонии круговой мышцы глаза и ее связочного аппарата. Кроме этого, была выявлена протрузия глазного яблока на стороне поражения в среднем на 1 мм. Вероятно, это связано с расширением и удлинением глазной щели, а также ослаблением опорной функции нижнего века [1–2] в результате атонии круговой мышцы глаза. Можно предположить, что выявленная протрузия глазного яблока, в свою очередь, может усугублять степень выраженности лагофтальма, формируя «замкнутый патологический круг».

114 пациентов с паралитическим лагофтальмом			
1-я группа 72 пациента без нарушения чувствительности роговицы		2-я группа 42 пациента с нарушением чувствительности роговицы	
1А подгруппа 22 пациента с положительным симптомом Белла	1Б подгруппа 50 пациентов с ослабленным симптомом Белла	2А подгруппа 9 пациентов с сомнительным симптом Белла (тарзорафия или аутоконъюнктивальное покрытие роговицы, когда симптом Белла корректно определить не представляется возможным)	2Б подгруппа 33 пациента с ослабленным симптомом Белла

Значительного уменьшения показателей стимулированной слезопродукции при лагофтальме выявлено не было. Разница этого показателя относительно парной стороны в среднем составила 2 мм *(табл. 2)*. Это может быть объяснено тем, что все пациенты получали адекватную слезозаместительную терапию, которая частично компенсировала экспозиционные симптомы, связанные с нарушением моргания у данной категории пациентов [6].

Симптом Белла у 22 (19,2 %) пациентов был положительным и соответствовал I степени, когда роговица была полностью прикрыта верхним веком. У 82 (71,9 %) пациентов данный симптом был ослабленным и соответствовал II степени — у 52 (45,6 %) из них, когда роговица оставалась неприкрытой в нижних отделах на 1/5–¼, и III степени — у 30 (26,3 %) из них, когда роговица оставалась неприкрытой на 1/3 [15]. У 9 (7,9 %) пациентов симптом Белла был расценен как сомнительный, поскольку определить его не представлялось возможным в связи с субтотальной тарзорафией и (или) аутоконъюнктивальным покрытием роговицы, выполненными ранее в связи с прогрессирующей нейротрофической кератопатией *(табл. 1)*. Отрицательного симптома Белла, соответствующего IV степени, когда ½ роговицы и более не прикрыта верхним веком, среди наших пациентов выявлено не было. Скорее всего, это связано с тем, что у пациентов, вошедших в данное исследование, подвижность глазного яблока кверху была сохранена. Наиболее вероятно, что подобная ситуация возникает при дисфункции глазодвигательного нерва, когда нарушена подвижность глазного яблока кверху и большая часть роговицы остается в просвете незакрытой глазной щели (отрицательный симптом Белла). Не остается сомнений, что в подобной ситуации возможно развитие кератопатии, о чем свидетельствуют данные литературы [6].

У 72 (63,2 %) пациентов 1-й группы *(табл. 1)* с сохранной чувствительностью роговицы при положительном симптоме Белла (1А подгруппа — 22 пациента) роговица была прозрачна. При ослабленном симптоме Белла (1Б подгруппа — 50 пациентов) вне зависимости от степени лагофтальма в нижних отделах роговицы при биомикроскопии отмечалась незначительная шероховатость эпителия и неравномерное его окрашивание флуоресцеином.

У 42 (36,8 %) пациентов (2-я группа) было выявлено нарушение чувствительности роговицы. При последующем детальном обследовании пациентов с определением мигательного рефлекса и исследованием чувствительности кожи и слизистых оболочек на пораженной стороне было выявлено поражение тройничного нерва (*n. trigeminus* — V пара черепно-мозговых нервов), который за счет длинных реснич-

Таблица 2

Данные клинического обследования пациентов с паралитическим лагофтальмом

Параметры (в мм)	Интактный глаз				Пораженный глаз (лагофтальм)				Разница средних значений
	min	max	M	±σ	min	max	M	±σ	
Лагофтальм	0,0	0,0	0	–	1,0	17,0	6,2	± 2,1	(+) 6,2
Ширина глазной щели	3,0	13,0	9,6	± 1,4	2,0	20,0	11,2	± 2,2	(+) 1,5
MRD1	1,0	7,0	3,9	± 0,8	1,0	8,0	4,5	± 1,2	(+) 0,6
MRD2	3,5	8,0	5,8	± 0,8	1,0	13,0	7,0	± 1,3	(+) 1,2
MLD1	– 4,0	2,0	– 2.0	± 0,4	– 5,0	4,0	– 0,9	± 1,0	(–) 1,6
MLD2	– 3,0	1,0	– 0,8	± 0,4	– 3,5	6,0	1,2	± 1,4	(–) 2,1
Длина глазной щели	21,0	39,0	30,2	± 2,3	4,0	41,0	30,7	± 3,9	(+) 0,5
Тест Ширмера 1	0	35	16	± 9	0	36	14	± 8	(–) 2
Экзофтальмометрия по Гертелю	10	24	15	± 2	11	25	16	± 2	(+) 1

ных нервов из своей первой ветви обеспечивает сенсорную иннервацию и трофику роговицы [3]. Известно, что любое нарушение иннервации роговицы запускает каскад патофизиологических механизмов, приводящих к нейротрофическим нарушениям, поскольку между эпителием роговицы и тройничными нейронами существует взаимодействие через нейропептиды (трофические нейромодуляторы или медиаторы), которые выделяются из нервных окончаний и необходимы для нормальной жизнедеятельности, метаболизма и заживления дефектов глазной поверхности. При этом все патоморфологические и патофизиологические механизмы (заболевания и повреждения нервной системы), которые негативно воздействуют на тройничный нерв, могут вызвать нейротрофические нарушения в роговице с развитием тяжелого прогрессирующего заболевания [16–20].

В нашем исследовании у всех пациентов 2-й группы с нарушением чувствительности роговицы вне зависимости от степени выраженности лагофтальма наблюдалась хроническая нейротрофическая кератопатия с патологическими изменениями роговицы разной степени выраженности, включая ее истончение, вплоть до перфорации (в трех случаях). В связи с этим 9 пациентам (2А подгруппа) ранее была выполнена субтотальная тарзо- или блефарорафия и (или) аутоконъюнктивальное покрытие по Кунту, которые не позволяли корректно определить симптом Белла. У всех 33 пациентов 2Б подгруппы вне зависимости от степени выраженности лагофтальма и симптома Белла при биомикроскопии с окрашиванием флуоресцеином в белом и синем свете выявлены патологические изменения всей поверхности роговицы с выраженным неравномерным окрашиванием эпителия.

Полученные данные позволяют предположить, что при паралитическом лагофтальме, развивающемся при поражении лицевого нерва, риск развития роговичных

осложнений значительно повышается при сопутствующей дисфункции тройничного и глазодвигательного нерва на ипсилатеральной стороне. При этом нарушение чувствительности роговицы, ослабленный симптом Белла и, особенно, нарушение подвижности глазного яблока кверху (отрицательный симптом Белла) являются главными причинами развития тяжелых роговичных осложнений у пациентов с паралитическим лагофтальмом, а степень выраженности лагофтальма имеет при этом второстепенное значение при условии проведения адекватной слезозаместительной терапии.

ЗАКЛЮЧЕНИЕ

При возникновении лагофтальма непременным условием является своевременное назначение адекватной слезозаместительной терапии и углубленное обследование пациентов с обязательной эстезиометрией роговицы, определением подвижности глазного яблока и степени выраженности симптома Белла для прогнозирования риска развития роговичных осложнений и принятия своевременных мер по их профилактике.

СПИСОК ЛИТЕРАТУРЫ

1. Ahmad SM, Della Rocca RC. Blepharoptosis: evaluation, techniques, and complications. Facial Plast Surg.2007; 23(3):203–215.
2. Нураева А.Б. Реконструктивная хирургия деформаций, дислокаций и колобом век с использованием биоматериалов Аллоплант. Дис. … док. мед. наук. Уфа; 2017. [Nuraeva AB. Rekonstruktivnaya hirurgiya deformatsii, dislokatsii i kolobom vek s ispol'zovaniem biomaterialov Alloplant [Dissertation]. Ufa; 2017. (In Russ.)]
3. Вит В.В. Строение зрительной системы человека. Одесса, 2010. [Vitt VV. Stroenie sritel'noi sistemy cheloveka. Odessa; 2010. (In Russ.)]
4. Синельников Р.Д., Синельников Я.Р., Синельников А.Я. Атлас анатомии человека: учебное пособие: в 4-х т. М. : Издательство «Медицина»; 2010. [Sinel'nikov RD, Sinel'nikov YaR, Sinel'nikov AYa. Atlas anatomii cheloveka. M.: Medicina; 2010. (In Russ.)]
5. Дзагурова З.Р. Роль мышцы Мюллера в возникновении и хирургическом лечении птоза верхнего века. Вестник офтальмологии. 2020;136(4):151–155. [Dzagurova ZR. The role of Muller's muscle in the occurrence and surgical treatment of the upper eyelid ptosis. Vestnik Oftalmologii. 2020;136(4):151–155. (In Russ.)]. doi:10.17116/oftalma2020136041151
6. Груша Я.О., Фетцер Е.И., Федоров А.А. Паралитический лагофтальм. М.: ГЭОТАР-Медиа; 2019. [Grusha YO, Fettser EI, Fedorov AA. Paraliticheskii lagoftal'm. M.: GEOTAR-Media; 2019. (In Russ.)]
7. Паштаев Н.П., Андреев А.Н. Клиническая анатомия и физиология органа зрения М.; 2018. [Pashtaev HP, Andreev AN. Klinicheskaya anatomiya i fisiologiya organa zreniya. M.; 2018. (In Russ.)]. doi: 10.25276/978-5-903624-41-6
8. Уилсон-Паувелс Л., Стюарт П.А. Окессон Э.Дж. Спейси Ш.Д. Черепные нервы. Функция и дисфункция / под ред. А.А. Скоромца. М.: Бином, 2013. [Wilson-Pauwels L, Stewart PA, Akesson EJ., Spacey SD (authors), Skoromec A. (ed). Cranial Nerves: Function and Dysfunction. M.: Binom; 2013. (In Russ.)]
9. Seshayyan S. Inderbir Singh's Textbook of Anatomy. 6th ed. The Health Sciences Publisher; 2016. Vol. 3.
10. Груша Я.О., Фетцер Е.И., Федоров А.А. Паралитический лагофтальм. — М.: ГЭОТАР-Медиа; 2019. [Grusha YaO, Fetcer EI, Fedorov AA. Paraliticheskiy lagoftal'm. M.: GEOTAR-Media; 2019. (In Russ.)]

11. Гущина М.Б., Мальков С.А., Ковшун Е.В., Южакова Н.С. Комплексное поэтапное лечение паралитического лагофтальма (клинический случай). Вестник офтальмологии. 2017;133(1):75–80. [Gushchina MB, Mal'kov SA, Kovshun EV, Yuzhakova NS. Staged complex treatment of paralytic lagophthalmos (case report). Vestnik Oftalmologii. 2017;133(1):75–80. (In Russ.)]. doi: 10.17116/oftalma2017133175-80

12. Гущина М.Б., Терещенко А.В., Мальков С.А Офтальмологические проявления паралича лицевого нерва. Вестник офтальмологии. 2018;134(3):116–120. [Gushchina MB, Tereshchenko AV, Mal'kov SA. Ophthalmic manifestations of facial nerve palsy. Vestnik Oftalmologii. 2018;134(3):116–120. (In Russ.)]. doi:10.17116/oftalma20181343116

13. Патент РФ на изобретение № 2762767/ 22.12.2021, Бюл. № 36. Гущина М.Б., Терещенко А.В., Буцан С.Б., Сергеева В.Ю., Салихов К.С. Способ определения тактильной чувствительности роговицы. Ссылка активна на 17.01.2022. [Patent RF na izobretenie No 2762767/ 22.12.2021 Byul. No 36. Gushchina MB, Tereshchenko AV, Butsan SB, Sergeeva VYu, Salikhov KS. Sposob opredeleniya taktil'noy chuvstvitel'nosti rogovitsy. (In Russ.)]. The link is active on 2022.01.17. https://www1.fips.ru/ofpstorage/Doc/IZPM/RUNWC1/000/000/002/762/767/ИЗ-02762767-00001/document.pdf

14. Потёмкин В.В., Гольцман Е.В. Алгоритм объективного осмотра пациента с блефароптозом // Офтальмологические ведомости. — 2019. — Т. 12. — № 1. — С. 45–51. [Potemkin VV, Goltsman EV. Algorithm of objective examination of a patient with blepharoptosis. Ophthalmology Journal. 2019;12(1):45–51. (In Russ.)]. https://doi.org/10.17816/OV12145-51

15. Табашникова Т.В., Серова Н.К., Шиманский В.Н. Динамика лагофтальма в зависимости от пластических операций на лицевом нерве и его интраоперационного мониторинга у нейрохирургических больных // Вопр. нейрохир. им. Н.Н. Бурденко. 2014. Т. 78, № 4. С. 67–70. [Tabashnikova TV, Serova NK, Shimanskiĭ VN. Dynamics of lagophthalmos depeding on facial nerve repair and its intraoperative monitoring in neurosurgical patients. Zhurnal Voprosy Neirokhirurgii Imeni N.N. Burdenko. 2014;78(4):67-70. (In Russ., In Engl.)]. https://www.mediasphera.ru/issues/zhurnal-voprosy-nejrokhirurgii-imeni-n-n-burdenko/2014/4/030042-8817201447

16. Malhotra R, Elalfy MS, Kannan R, Nduka C, Hamada S. Update on corneal neurotisation. Brit J Ophthalmol. 2018;103(1):26–35. https://doi.org/bjophthalmol-2018-312104

17. Lambiase A, Manni L, Bonini S, Rama P, Micera A, Aloe L. Nerve growth factor promotes corneal healing: structural, biochemical, and molecular analyses of rat and human corneas. Invest Ophthalmol Vis Sci. 2000;41:1063–1069. https://doi.org/10.1016/j.ajo.2020.04.036

18. Tan M, Bryars J, Moore J. Use of nerve growth factor to treat congenital neurotrophic corneal ulceration. Cornea. 2006;25:352–355. https://doi.org/10.1097/01.ico.0000176609.42838.df

19. You L, Kruse FE, Völcker HE. Neurotrophic factors in the human cornea. Invest Ophthalmol Vis Sci. 2000;41(3):692–702.

20. Каспарова Е.А., Каспаров А.А., Собкова О.И., Каспарова Е.А., Розинова В.Н. Способ лечения гнойной язвы роговицы, развившейся на глазах с нейротрофическим кератитом и лагофтальмом. Вестник офтальмологии. 2019;135(5-2):220–225. [Kasparova EA, Kasparov AA, Sobkova OI, Kasparova EA, Rozinova VN. A method of treating purulent corneal ulcer in the eyes with neuroparalytical keratitis and lagophthalmos. The Russian Annals of Ophthalmology = Vestnik oftal'mologii. 2019;135(5–2):220–225 (In Russ.). https://doi.org/10.17116/oftalma2019135052220].

DOI: https://doi.org/10.25276/2312-4911-2022-6-71-75

А.А. Дмитриева[1], Е.В. Дмитриев[2]

Риски рецидивирования увеитов при ювенильном идиопатическом артрите

[1]ФГБУ «НМИЦ им. В.А. Алмазова» Минздрава России, Санкт-Петербург
[2]ФГБОУ ВО «СЗГМУ им. И.И. Мечникова» Минздрава России, Санкт-Петербург

A.A. Dmitrieva[1], E.V. Dmitriev[2]

Risks of uveitis recurrence in juvenile idiopathic arthritis

[1]Almazov National Medical Research Centre, Saint Petersburg
[2]North-Western State Medical University named after I.I. Mechnikov, Saint Petersburg

РЕФЕРАТ

Проанализированы клинические случаи больных ювенильным идиоапатическим артритом с поражением глаз. Базисная метотрексат-химиотерапия самостоятельно или в сочетании с генно-инженерными биологическими препаратами является наиболее эффективным инструментом контроля за течением увеита. Снижение возрастных дозировок или отмена препаратов при наличии стойких клинико-лабораторных ремиссий увеитов несет риски рецидивирования или возникновения поражения оболочек глаза.

Ключевые слова: *увеит, ревматоидный артрит, терапия*

ABSTRACT

This paper analyses the medical cases of patients with juvenile idiopathic arthritis with eye damage. The analysis results show that basic methotrexate chemotherapy singly or in combination with genetically engineered biological drugs is the most effective solution for controlling the disease process of uveitis. Reduction of age-specific dosage or withdrawal of drugs with sustained clinical laboratory remissions of uveitis bears the risks of recurrence or occurrence of damage to the membranes of the eye.

Keywords: *uveitis, rheumatoid arthritis, therapy*

АКТУАЛЬНОСТЬ

Аутоиммунные заболевания являются одними из наиболее трудно контролируемых заболеваний иммунной системы человека. На сегодняшний день известно уже более 100 нозологических форм этой патологии и врачам практически всех специальностей приходится искать пути ее терапии и признавать, что окончательного лечения не существует. К числу наиболее распространенных долгосрочных аутоиммунных заболеваний (до 1 % населения развитых стран) относится ревматоидный артрит — системное воспалительное заболевание соединительной ткани. Самым частым экстраартикулярным поражением при ювенильном идиопатическом артрите (ЮИА) является поражение глаз с развитием увеита.

В патогенезе увеитов важная роль принадлежит изменению цитокиновой регуляции иммунологических процессов [1, 2]. Ведущая роль в развитии воспаления

придается фактору некроза опухоли (ФНО-альфа). Повышение концентрации этого цитокина в сыворотке крови, слезной и внутриглазных жидкостях выявлено при увеитах различной этиологии. В развитии глазного воспаления участвует и оксид азота (NO). А именно — экзо-и эндоантигены вызывают активацию макрофагов и нейтрофилов, что приводит к активации индуцибельной синтетазы оксида азота и генерации NO в больших количествах, который наравне с другими свободными радикалами играет ведущую роль в повреждении клеточных структур глаза, стимулирует синтез молекул адгезии и выработку хемотаксических факторов. В патогенезе перехода увеита в хроническую форму определенная роль отводится аутоаллергическому фактору. Одним из наиболее изученных увеитогенных аутоантигенов является растворимый антиген фоторецепторных клеток сетчатки (S-антиген). Важнейший фактор, характеризующий процесс аутоиммунизации при ревматоидных увеитах — поликлональная клеточная активация, развивающаяся вследствие усиления пролиферации и дифференцировки В-лимфоцитов. Усиление гуморального иммунитета приводит к изменению содержания иммуноглобулинов: регистрируется высокий уровень иммуноглобулинов А, М при нормальных значениях IgG.

Таким образом, ведущим в патогенезе увеита при ревматических заболеваниях является иммуноопосредованный механизм, что и определяет основное направление в лечении этих заболеваний.

ЦЕЛЬ

Оценка рисков рецидивирования увеитов при современных подходах к терапии ювенильных идиопатических артритов.

МАТЕРИАЛ И МЕТОДЫ

Исследование было проведено на базе консультативно-диагностического отделения для детей университетской клиники ФГБУ «НМИЦ им. В.А. Алмазова» Минздрава России. Проанализированы три клинических случая больных ювенильным идиопатическим артритом (ЮИА) с поражением глаз.

РЕЗУЛЬТАТЫ И ОБСУЖДЕНИЕ

Лечение больных ЮИА-ассоциированным увеитом представляет собой сложную задачу, так как должно сочетать общую и местную противовоспалительную, симптоматическую терапии.

В назначении общего противовоспалительного лечения ведущая роль отводится метотрексату. Метотрексат (методжект) относится к цитостатическим препаратам. Для создания «базиса» используют минимальные дозы от 5 до 25 мг в неделю, что оказывает на организм не антипролиферативный эффект, а противовоспалительный и иммуномодулирующий. Особенностью механизма действия метотрексата является его отсроченное действие. Эффект от лечения наступает минимум через 4–5 недель, максимальный — через 6–12 мес. от начала получения метотрексат химиотерапии (МТХ-терапии) и является в настоящее время «золотым стандартом» базисной терапии различных форм ювенильного идиопатического артрита (ЮИА).

Генно-инженерные биологические препараты (ГИБП) блокируют сами цитокины или рецепторы, через которые цитокины связываются с клеткой. А также ингибируют патологическую активацию Т-лимфоцитов и В-лимфоцитов, которые участвуют в патогенезе ревматоидного артрита. В лечении увеитов используют такие

препараты как адалимумаб, абатацепт, тоцилизумаб — как самостоятельный вид общей терапии или в сочетании с базисной МТХ-терапией.

Препараты назначаются в основном ревматологами. В отдельных случаях, когда в результате полного обследования пациента ревматологом и инфекционистом с исключением инфекционной этиологии имеет место только поражение глаз, решение о базисной терапии и ГИБТ может приниматься офтальмологами в структуре экспертных комиссий.

В данной статье предлагаем вашему вниманию 3 клинических случая ЮИА-ассоциированных увеита.

Клинический случай № 1. Пациентка 1999 года рождения наблюдалась с хроническим иридоциклитом обоих глаз с 2011 года. Неоднократно обследована на офтальмотропные инфекции, выявлено носительство простого герпеса 2 типа. Консультирована ЛОР-врачом, стоматологом, консультирована и обследована ревматологом — острые и хронические инфекционные, а также ревматические заболевания не обнаружены. Получала местную глюкокортикоидную терапию в виде инстилляций и подконъюнктивальных иньекций, инстилляций НПВП и мидриатиков. В 2013 году на фоне кистозного макулярного отека на OS инициировано получение абатацепта из расчета 10 мг на кг М тела ежемесячно. В течение 6 мес. наступила стойкая ремиссия, и далее в течение 5 лет не отмечалось рецидивирования увеита.

Visus = 1,0/0,8.

При биомикроскопии: на OS — ригидность зрачка, остатки задних синехий. Легкое диффузное помутнение хрусталика.

ВГД (Icare): OD = 18 mm, OS = 14 mm.

По достижении 18 лет пациентка перестает получать ГИБТ. Присоединяется суставной синдром (боли в поясничной области и изменения в височно-нижнечелюстном суставе). Начата базисная МТХ-терапия. После удаления зуба с левой стороны появились жалобы на снижение зрения левого глаза в течение 1 мес.

Обьективно: Visus = 1,0/0,4.

При биомикроскопии: OS — на эндотелии роговицы в нижней части умеренное количество преципитатов, ригидность зрачка, круговая задняя синехия. Выраженное диффузное помутнение хрусталика.

В лечении получала антибиотикотерапию внутримышечно, подконъюнктивально и в инстилляциях комбинированными препаратами, местно НПВП и мидриатики.

При осмотре: Visus = 1,0/0,4.

При биомикроскопии: OU — преципитатов нет, OS — ригидность зрачка, круговая задняя синехия разорвана, зрачок медикаментозно расширен неравномерно. Выраженное диффузное помутнение хрусталика.

Клинический случай № 2. Девочка 5 лет с ЮИА без поражения глаз находилась на базисной терапии около двух лет. В связи с наступлением стойкой клинико-лабораторной ремиссии была направлена планово на консультацию ревматологом. Дозировка метотрексата была снижена в течение 1 мес., планировалась его отмена. Жалоб не предъявляли.

Объективно: Visus = 0,9/0,8.

При биомикроскопии: OU — на эндотелии роговицы в нижней части умеренное количество преципитатов, ригидность зрачка.

При офтальмоскопии: с обеих сторон без патологии.

Диагноз: OU — хронический передний увеит, ЮИА-ассоциированный.

Лечение: 1. Базисная МТХ-терапия возрастными дозировками 1 раз в неделю постоянно. 2. Местно 6-кратные инстилляции глазными каплями дексаметазон и НПВП, 2-кратные инстилляции мидриатиками с последующими снижениями кратности до полной отмены под контролем биомикроофтальмоскопии и тонометрии через 7 дней, 14 дней, через 1 мес.

При осмотре: Visus = 1,0/1,0.

При биомикроскопии: OU — роговицы прозрачные, блестящие, сферичные, радужка структурная, зрачок медикаментозно расширен равномерно, сохраняется незначительная ригидность.

ВГД (Icare): OD = 18 mm, OS = 19 mm.

На глазном дне: OU — без патологии.

Диагноз: OU — хронический передний увеит, ЮИА-ассоциированный.

Лечение: 1. Базисная МТХ-терапия возрастными дозировками 1 раз в неделю постоянно. 2. Контроль через 3 мес.

Клинический случай № 3. Пациентка-подросток, 16 лет с ЮИА была направлена ревматологом на консультацию планово.

Жалоб со стороны глаз не предъявляла. Обследовалась по суставному синдрому (на УЗИ изменения, лабораторные показатели в пределах нормы).

Из анамнеза известно, что ЮИА болеет с 3,5 лет с поражением глаз. Получала лечение глюкокортикоидами и нестероидными противовоспалительными препаратами в специализированном офтальмологическом стационаре с положительной динамикой и восстановлением зрительных функций. Находилась на базисной терапии около 2 лет, далее была отмена в связи со стойкой клинико-лабораторной ремиссией.

При осмотре: Visus = 1,0/1,0.

При биомикроскопии: OD — роговица прозрачная. OS — на эндотелии роговицы в нижней части умеренное количество преципитатов, ригидность зрачка.

При офтальмоскопии: с обеих сторон без патологии.

Диагноз: OS — хронический передний увеит, ЮИА-ассоциированный, обострение.

Лечение: 1. Местно в левый глаз 6-кратные инстилляции глазными каплями дексаметазон и НПВП, 2-х кратные инстилляции мидриатиками с последующими снижениями кратности до полной отмены под контролем биомикроофтальмоскопии и тонометрии через 7 дней, 14 дней, через 1 мес. 2. Ревматологом пациент инициирована на введение адалимумаба по 40 мг 2 раза в мес.

При очередном контроле, через 1 мес. Visus = 1,0/1,0.

При биомикроскопии: OD — роговица прозрачная. OS — на эндотелии роговицы в нижней части умеренное количество преципитатов, ригидность зрачка.

При офтальмоскопии: с обеих сторон без патологии.

Диагноз: OS — Хронический передний увеит, ЮИА-ассоциированный, обострение.

Лечение: 1. Местно в левый глаз 6-кратные инстилляции глазными каплями Дексаметазон и НПВП, 2х-кратные инстилляции мидриатиками с последующими снижениями кратности до полной отмены под контролем биомикроофтальмоско-

пии и тонометрии через 7 дней, 14 дней, через 1 мес. 2. Ревматологом пациент инициирована на введение адалимумаба по 40 мг 2 раза в мес.

Жалоб нет. Назначения выполняет. Оформлены документы на бесплатное получение адалимумаба, планировалось 1-е введение. Visus = 1,0/1,0.

При биомикроскопии: OD — на эндотелии роговицы в нижней части небольшое количество преципитатов, зрачок 6 мм в диаметре, равномерно расширен медикаментозно. OS — роговица прозрачная, на эндотелии в нижней части единичные полупрозрачные преципитаты, зрачок 5 мм в диаметре, равномерно расширен медикаментозно.

ВГД (Icare): OD = 16 mm, OS = 27 mm.

При офтальмоскопии: с обеих сторон без патологии.

Диагноз: OU — хронический передний увеит, ЮИА-ассоциированный, обострение.

Лечение: 1. Местно в правый глаз 6-кратные инстилляции глазными каплями Дексаметазон и НПВП, 2-кратные инстилляции мидриатиками с последующими снижениями кратности до полной отмены под контролем биомикроофтальмоскопии и тонометрии через 7 дней, 14 дней, через 1 мес. 2. В левый глаз инстилляции глазными каплями дексаметазон и НПВП 3 раза в день, инстилляции мидриатиками на ночь под контролем биомикроофтальмоскопии и тонометрии через 7 дней, 14 дней, через 1 мес. 3. Введение адалимумаба по 40 мг 2 раза в мес.

ЗАКЛЮЧЕНИЕ

Базисная МТХ-терапия самостоятельно или в сочетании с ГИБП является наиболее эффективным инструментом контроля за течением увеита при аутоиммунными заболеваниями. Снижение возрастных дозировок или отмена препаратов при наличии стойких клинико-лабораторных ремиссий ЮИА-ассоциированных увеитов несет риски рецидивирования или возникновения поражения оболочек глаза. Необходимая эффективность лечения может быть достигнута лишь на основе продуктивного взаимодействия офтальмолога и ревматолога.

СПИСОК ЛИТЕРАТУРЫ

1. Сидоренко Е.И. Иммунологические показатели в диагностике увеитов различной этиологии у детей / Е.И. Сидоренко, И.В. Колеченкова, Е.А. Кудрявцева // Российская детская офтальмология. — 2013. — № 4. — С. 9–12. — ISSN 2307-6658.
2. Дроздова Е.А. Увеит при ревматических заболеваниях: монография / Е.А. Дроздова, Л.Н. Тарасова, С.Н. Теплова. — М. : Т/Т, 2010. —- 156 с. — ISBN 5984570955, 9785984570954

DOI: https://doi.org/10.25276/2312-4911-2022-6-76-81

Л.П. Еманова[1], О.В. Коленко[1, 2], Л.П. Данилова[1, 2], Д.А. Поваляева[1], Н.С. Жайворонок[1]

Возможности повышения эффективности купирования макулярного отека у пациентов с синдромными увеитами

[1]ФГАУ «НМИЦ «МНТК «Микрохирургия глаза» им. акад. С.Н. Фёдорова» Минздрава России, Хабаровский филиал, Хабаровск

[2]КГБОУ ДПО «Институт повышения квалификации специалистов здравоохранения» Министерства здравоохранения Хабаровского края, Хабаровск

L.P. Emanova[1], O.V. Kolenko[1, 2], L.P. Danilova[1, 2], D.A. Povalyaeva[1], N.S. Zhayvoronok[1]

Possibilities for improving effectiveness treatment of macular edema in patients with syndromal uveitis

[1]The S. Fyodorov Eye Microsurgery Federal State Institution, the Khabarovsk Branch, Khabarovsk, Russian Federation

[2]Postgraduate Institute for Public Health Workers, Khabarovsk, Russian Federation

РЕФЕРАТ

Цель. Разработать технологию топической кортикостероидной (КС) терапии при синдромальных увеитах, осложненных макулярным отеком (МО), включающую субтеноновую инфузию КС в комбинации с интравитреальным введением имплантата «Озурдекс»® (Аллерган, Ирландия). **Материал и методы.** 32 пациента с хроническим рецидивирующим синдромальным увеитом, осложненным МО. На основе результатов обследования установлена зависимость увеита от системных заболеваний (анкилозирующий спондилоартрит, ревматоидный артрит и др.). Пациенты разделены на 2 группы в зависимости от лечения после завершения субтеноновой инфузии дексаметазона: 1-я — 17 пациентов, которым произвели имплантацию «Озурдекса»; 2-я — 15 пациентов, которые продолжали только инстилляции дексаметазона. Офтальмологическое обследование пациентов, помимо стандартных методов, включало оптическую когерентную томографию макулярной области на приборе Cirrus HD 5000 (протокол Retinal Map, Carl Zeiss Meditec, Германия). Критерием клинической эффективности лечения были взяты динамика морфологических показателей макулярной зоны. Все исследования осуществляли до лечения, через 10 дней, 1, 3, 6 и 12 месяцев после окончания КС терапии. Результаты. Основные межгрупповые отличия были диагностированы спустя 1 месяц от начала лечения. У пациентов 1-й группы исчезли клинические симптомы увеального воспаления, зафиксирован наибольший прирост функциональных показателей по сравнению с исходными: максимальная корригированная острота зрения (МКОЗ) — на 0,59. У пациентов 2-й группы отдельные клинические симптомы увеального воспаления еще сохранялись. Только через 3 месяца от начала лечения у пациентов 2-й группы был получен оптимальный функционально-морфологический результат, оказавшийся ниже, чем в 1-й группе, и при более отдаленных сроках наблюдения (6–12 мес.) не показал устойчивой стабильности. **Заключение.** Разработанный оптимизированный метод КС терапии при синдромальных увеитах, осложненных МО, показал высокую клиническую эффективность: сокращение в 3 раза сроков купирования клинических симптомов

увеального воспаления, увеличение в 1,25 раза частоты полной резорбции МО с восстановлением нормальной клеточной топографии сетчатки в макуле, возрастание в 2,2 раза степени прироста МКОЗ.

Ключевые слова: *синдромальный увеит, макулярный отек, кортикостероидная терапия, дексаметазон, «Озурдекс»®*

ABSTRACT

Purpose. To develop technology for topical corticosteroid (CS) therapy for uveitis complicated by macular edema (ME), including sub-Tenon's infusion of CS in combination with intravitreal injection the Ozurdex® implant (Allergan Pharmaceuticals Ireland). **Material and methods.** 32 patients with chronic recurrent uveitis complicated by ME. Based on results of examination, dependence of uveitis on systemic diseases (ankylosing spondylitis, rheumatoid arthritis, etc.) was established. Patients were divided into 2nd groups depending on treatment after completion of sub-Tenon's infusion of dexamethasone: 1st — 17 patients with intravitreal Ozurdex implant; 2nd — 15 patients who continued only dexamethasone instillations. Ophthalmological examination of patients, in addition to standard methods, included optical coherence tomography of the macular area using the Cirrus HD-OCT 5000 device (Retinal Map analysis protocol, Carl Zeiss Meditec, Germany). The criterion of clinical effectiveness of treatment was the dynamics of morphological parameters of the macular area. All studies were carried out before treatment, 10 days, 1, 3, 6 and 12 months after the end of CS therapy. Results. The main intergroup differences were diagnosed 1 month after start of treatment. In patients of the 1st group, the clinical symptoms of uveal inflammation disappeared; the largest increase in functional parameters compared to baseline was recorded: best corrected visual acuity (BCVA) — by 0.59. In patients of the 2nd group, some clinical symptoms of uveal inflammation still persisted. Only 3 months after start of treatment in patients of the 2nd group, the optimal functional and morphological result was obtained, which turned out to be lower than in the 1st group, and did not show stable stability at longer follow-up periods (6–12 months). **Conclusion.** The developed optimized method of CS therapy for uveitis complicated by ME showed high clinical efficiency: a 3-fold reduction in duration of relief of clinical symptoms of uveal inflammation, a 1.25-fold increase in frequency of complete resorption of ME with restoration of normal cellular topography of retina in macula, an increase of 2.2 times of BCVA.

Keywords: *uveitis, macular edema, corticosteroid therapy, dexamethasone, Ozurdex®*

АКТУАЛЬНОСТЬ

За последнее десятилетие отмечается рост частоты этиологически значимых для увеитов системных заболеваний организма вследствие изменений общей иммунологической реактивности населения и усовершенствования методов их диагностики [1–4].

Синдромальные увеиты могут протекать по типу как переднего, так и заднего поражения глаза, имеют высокую склонность к распространению воспалительного процесса в сетчатку, стекловидное тело (СТ) и зрительный нерв, что увеличивает тяжесть заболевания и частоту его неблагоприятных зрительных исходов.

Наиболее распространенной причиной снижения и потери зрения при синдромальных увеитах является хронический макулярный отек (МО), частота которого достигает 30–40 % [4, 5]. Его развитие возможно даже на фоне полной ремиссии этиологически значимого аутоиммунного заболевания организма и купирования явлений увеита. Для МО на фоне увеита характерны длительные сроки его резорбции с формированием микроструктурных нарушений макулы [2].

Основным способом патогенетического лечения МО при синдромальных увеитах является системное и местное введение кортикостероидов (КС).

ЦЕЛЬ

Разработать технологию топической КС терапии при синдромальных увеитах, осложненных МО, включающую субтеноновую инфузию КС в комбинации с интравитреальным введением имплантата «Озурдекс»® (Аллерган, Ирландия).

МАТЕРИАЛ И МЕТОДЫ

Клинический материал составили 32 пациента (30 глаз) с хроническим рецидивирующим синдромальным увеитом, осложненным МО. Частота рецидивов увеита 1–2 раза в год была отмечена у 13 пациентов, 2–3 раза в год — у 19 пациентов. Возраст пациентов варьировал от 18 до 56 лет (в среднем 39,8 ± 7,1 года); женщин — 20 чел., мужчин — 12.

У 9 пациентов увеит протекал на фоне анкилозирующего спондилоартрита, у 12 чел. — на фоне ревматоидного артрита, у 4 чел. — саркоидоза, у 4 чел. — псориатического артрита, у 3 чел. — энтеропатического артрита. Методом иммуноферментного анализа и с помощью других лабораторных тестов у всех наблюдаемых пациентов были исключены сопутствующие субклинические триггерные инфекции организма — герпесвирусные, токсоплазмоз, сифилис, туберкулез, токсокароз.

Рецидив переднего увеита был диагностирован у 20 пациентов. У 7 пациентов имел место задний увеит (2–3 воспалительных фокуса в центральных отделах глазного дна, окруженные зоной перифокального отека и единичными геморрагиями в поверхностных слоях сетчатки, а также воспалительная клеточная взвесь в задних отделах СТ (1+; 2+). Срединный увеит с наличием воспалительных фокусов на периферии глазного дна и воспалительной клеточной взвеси в СТ (2+; 3+) был обнаружен у 5 пациентов.

Во всех глазах имел место МО. Всем пациентам в первой половине дня вводили дексаметазон через имплантированную в субтеноновое пространство инфузионную систему. Разовая доза составляла 2 мг по схеме: в первые 4 дня — 4 раза (суточная доза — 8 мг); в 5–7-й дни — 3 раза (суточная доза — 6 мг); в 8–9-й дни — 2 раза (суточная доза — 4 мг); в 10-й день — 1 раз (суточная доза — 2 мг) [6–8]. Во второй половине дня через инфузионную систему вводили 0,5 мл 1 % раствора эмоксипина 2 раза в день.

После завершения инфузионной КС терапии было сформировано две клинические группы. В 1-ю группу вошли 17 пациентов, которым на 10-е сутки от начала лечения был имплантирован в СТ «Озурдекс». Это было обусловлено необходимостью поддерживания внутриглазной терапевтической концентрации КС в течение 6 месяцев [6, 9]. Во 2-ю группу вошло 15 пациентов, которым до 1 месяца продолжали введение ГКС путем инстилляции в конъюнктивальный мешок 0,1 % раствора дексаметазона по убывающей схеме. Обе группы наблюдения были сопоставимы по полу, возрасту, клиническим проявлениям увеита и тяжести МО ($p > 0,05$).

Офтальмологическое обследование пациентов, помимо стандартных методов, включало оптическую когерентную томографию (ОКТ) макулярной области на приборе Cirrus HD 5000 (протокол Retinal Map, Carl Zeiss Meditec, Германия). Все исследования осуществляли до лечения, через 10 дней, 1, 3, 6 и 12 месяцев после окончания КС терапии.

Критерием клинической эффективности лечения была взята динамика морфологических показателей макулярной зоны.

Статистическую обработку проводили с применением приложения к программе Microsoft Office Excel и Statistica 10. Для анализа распределения данных в группах использовали тесты Колмогорова — Смирнова и Шапиро — Уилка, показавшие его правильность ($p < 0,05$). Значимость различия средних величин оценивали с помощью методов вариационной статистики с использованием t-критерия Стьюдента, статистически значимыми отличиями показателей считали при значениях $p < 0,05$.

РЕЗУЛЬТАТЫ

В процессе лечения пациентов обеих групп не было зарегистрировано соматических и глазных осложнений. По результатам исследования установлено, что в обеих клинических группах наблюдения сразу после окончания инфузионной КС терапии (10-е сутки от начала лечения) все изучаемые показатели достоверно не различались ($p > 0,05$).

Основные межгрупповые отличия были диагностированы только спустя один месяц от начала лечения: у пациентов 1-й группы полностью исчезли клинические симптомы увеального воспаления и был отмечен наибольший прирост максимально корригированной остроты зрения (МКОЗ) — на 0,59. У пациентов 2-й группы еще сохранялись отдельные клинические симптомы увеального воспаления. Прирост МКОЗ составил 0,31 по сравнению с исходными данными, что соответственно в 1,9 раза меньше, чем у пациентов 1-й клинической группы ($p < 0,05$).

По данным ОКТ, к этому периоду наблюдения у пациентов 2-й клинической группы, в сравнении с 1-й, оставалась достоверно большей центральная толщина фовеа ($p < 0,05$) вследствие диффузного пропотевания жидкости из капиллярного ложа сетчатки. Только через 3 месяца от начала лечения у пациентов 2-й клинической группы был получен оптимальный функционально-морфологический результат, который, однако, оказался ниже, чем в 1-й клинической группе и при более отдаленных сроках наблюдения (6–12 мес.) не показал устойчивой стабильности.

Динамика МО и морфологические особенности структуры изменений макулы в отдаленные сроки наблюдения выявили следующие закономерности.

У всех пациентов 1-й клинической группы через 6–12 мес. имела место полная резорбция МО, завершившаяся в подавляющем большинстве восстановлением топографически нормальной морфологической структуры макулы и лишь в одном случае — очаговой атрофией пигментного эпителия сетчатки и истончением ее нейросенсорного слоя.

К этим срокам у 80 % пациентов 2-й клинической группы в макуле отмечено появление признаков атрофии пигментного эпителия и истончение нейроэпителия сетчатки; у 20 % пациентов данной группы сохранялся кистозный макулярный отек с образованием эпиретинального фиброза, что потребовало эндовитреального вмешательства.

Таким образом, результатом использования комплексного проведения КС терапии с использованием имплантата «Озурдекс» при лечении пациентов с синдромальными увеитами показало высокую эффективность в сравнении с эпибульбарным методом введения дексаметазона. Она выразилась в значительном сокращении сроков полной резорбции МО, в возрастании в 2,2 раза степени прироста МКОЗ.

ЗАКЛЮЧЕНИЕ

Оптимизированный метод КС терапии пациентов с синдромальными увеитами, осложненными МО, включающий последовательное проведение субтеноновой инфузии раствора дексаметазона с последующим (после ее окончания) интравитреальным введением импланта «Озурдекс», показал высокую клиническую эффективность в виде увеличения в 1,25 раза частоты полной резорбции МО с восстановлением нормальной клеточной топографии сетчатки в макуле и возрастания в 2,2 раза степени прироста МКОЗ ($p < 0,05$).

СПИСОК ЛИТЕРАТУРЫ

1. Чудинова О.В., Хокканен В.М. Современные возможности диагностики хориоретинитов. Офтальмология. 2012;9(1):67–72. [Chudinova OV, Hokkanen VM. Current possibilities of chorioretinites diagnostics. Ophthalmology in Russia. 2012;9(1):67–72. (In Russ.)]. https://doi.org/10.18008/1816-5095-2012-1-67-72
2. Сенченко Н.Я., Щуко А.Г., Малышев В.В. Увеиты. М.: ГЭОТАР-Медиа, 2014. [Senchenko NYa, Shchuko AG, Malyshev VV. Uveity. Moscow: GEOTAR-Media; 2014. (In Russ.)]
3. Панова И.Е., Авдеева О.Н., Варнавская Н.Г. Клинико-эпидемиологические особенности туберкулезного поражения органа зрения на современном этапе. Современные проблемы науки и образования. 2012;4. URL: https://science-education.ru/ru/article/view?id=6917 (дата обращения: 06.09.2022). [Panova IE, Avdeeva ON, Varnavskaya NG. Clinical and epidemiological features of tuberculosis lesions of the organ of vision at present stage. Modern Problems of Science and Education. Surgery. 2012; 4 (In Russ.)]. URL: https://science-education.ru/ru/article/view?id=6917 (Accessed Sept 06, 2022).
4. Панова И.Е., Дроздова Е.А. Увеиты. М.: Медицинское информационное агентство, 2014. [Panova IE, Drozdova EA. Uveity. M.: Meditsinskoye informatsionnoye agentstvo; 2014. (In Russ.)]
5. Дроздова Е.А. Вопросы классификации и эпидемиологии увеитов. РМЖ. Клиническая офтальмология. 2016;(3):155–9. [Drozdova EA. The classification and epidemiology of uveitis. RMJ. Clinical ophthalmology. 2016;(3):155–9. (In Russ.)]
6. Панова И.Е., Дроздова Е.А., Авдеева О.Н. Увеиты / Офтальмология: национальное руководство // Под ред. С.Э. Аветисова, Е.А. Егорова, Л.К. Мошетовой, В.В. Нероева, Х.П. Тахчиди. — М.: ГЭОТАР-Медиа, 2018. — С. 507–60. [Panova I.E., Drozdova E.A., Avdeyeva O.N. Uveity. In: Avetisov S.E., Egorova E.A., Moshetova L.K., Neroev V.V., Takhchidi Kh.P. Oftal'mologiya: natsional'noye rukovodstvo. Moscow: GEOTAR-Media; 2018. P. 507–60. (In Russ.)]
7. Еманова Л.П., Егоров В.В., Смолякова Г.П., Данилова Л.П., Поваляева Д.А., Жайворонок Н.С. Клинико-этиологические и гемостазиологические особенности изолированных васкулитов диска зрительного нерва. Саратовский научно-медицинский журнал. 2019;15(2):465–9. [Emanova LP, Egorov VV, Smoliakova GP, Danilova LP, Povalyaeva DA, Zhajvoronok NS. Clinical and etiological and hemostasiological features of isolated optic disk vasculitis. Saratov Journal of Medical Scientific Research. 2019;15(2):465–9. (In Russ.)]
8. Данилова Л.П., Смолякова Г.П., Еманова Л.П. Способ комплексной терапии оптического неврита. Патент РФ на изобретение; 2008: № 2320300; Бюл. 9. URL: https://new.fips.ru/registers-doc-view/fips_servlet?DB=RUPAT&rn=9708&DocNumber=2320300&TypeFile=pdf (дата обращения: 06.09.2022). [Danilova LP, Smoliakova GP, Emanova LP. Sposob kompleksnoy terapii opticheskogo nevrita. Patent RF na izobreteniye; 2008: № 2320300, Bjul. 9 (In Russ.)] URL: https://new.fips.ru/registers-doc-view/fips_servlet?DB=RUPAT&rn=9708&DocNumber=2320300&TypeFile=pdf (Accessed Sept 06, 2022).

9. Данилова Л.П., Егоров В.В., Смолякова Г.П., Еманова Л.П., Поваляева Д.А., Жайворонок Н.С. Клиническая эффективность применения Озурдекса в лечении макулярного отека при окклюзии ретинальных вен. Современные технологии в офтальмологии. 2018;(2):119–22. [Danilova LP, Egorov VV, Smoliakova GP, Emanova LP, Povalyaeva DA, Zhaivoronok NS. Clinical efficacy of Ozurdex in treatment of macular edema in retinal vein occlusion. Modern technologies in ophthalmology. 2018;(2):119–22. (In Russ.)]

DOI: https://doi.org/10.25276/2312-4911-2022-6-82-89

Р.С. Жазыбаев[1], Е.Л. Сорокин[1, 2]

Частота, клинические проявления, этиологическая диагностика задних увеитов, сопровождающихся ретиноваскулитами

[1]*ФГАУ «НМИЦ «МНТК «Микрохирургия глаза» им. акад. С.Н. Фёдорова» Минздрава России, Хабаровский филиал, Хабаровск*

[2]*ФГБОУ ВО «Дальневосточный государственный медицинский университет» Минздрава России, Хабаровск*

R.S. Zhazybaev[1], E.L. Sorokin[1, 2]

Frequency, clinical manifestations, etiological diagnosis of posterior uveitis accompanied by retinovasculitis

[1]*The S. Fyodorov Eye Microsurgery Federal State Institution, the Khabarovsk Branch, Khabarovsk, Russian Federation*

[2]*Far-Eastern State Medical University, Khabarovsk, Russian Federation*

РЕЗЮМЕ

Цель. Анализ частоты и этиологических причин ретиноваскулитов, их исходов. **Материал и методы.** Ретроспективно отобраны все случаи ретиноваскулитов в клинике за 2015–2022 гг. Результаты. Стационарное лечение прошли 7 пациентов с ретиноваскулитами (9 глаз) в возрасте от 17 до 49 лет. Клинические проявления ретиноваскулитов: неперфузируемые ретинальные зоны, периваскулярная экссудация, извитость ретинальных сосудов, интраретинальные геморрагии. В 8 глазах имелась ретинальная неоваскуляризация, макулярный отек, витреоретинальная пролиферация, частичный гемофтальм, тракционная отслойка сетчатки. У 2 пациентов — 49-летней и 21-летней женщин — наблюдался двусторонний ретиноваскулит. Обеим не удалось установить этиологию заболевания. Этиологию ретиноваскулитов удалось установить у 3 пациентов: у 34-летней пациентки — носительство HLA-B27 в сочетании с левосторонним сакроилеитом; у 48-летнего мужчины — герпесвирусная инфекция; у 17-летнего юноши — цитомегаловирусная инфекция. Лечение пациентов с ретиноваскулитами зависело от этиологии, клинических проявлений, наличия и частоты рецидивов, а также сопутствующих осложнений. В 4 глазах с ретинальной неоваскуляризацией выполнялась панретинальная лазеркоагуляция сетчатки, в одном глазу — эндовитреальное вмешательство. В результате проведенного лечения во всех глазах удалось добиться купирования воспалительного процесса. Средняя МКОЗ после лечения увеличилась до 0,62 ± 0,3. **Выводы.** В 8 глазах ретиноваскулит сопровождался ретинальной неоваскуляризаций, макулярным отеком, витреоретинальной пролиферацией, частичным гемофтальмом, тракционной отслойкой сетчатки.

Ключевые слова: *ретиноваскулит, увеит*

ABSTRACT

Purpose. Analysis of the frequency and etiological causes of retinovasculitis, their outcomes. **Material and methods.** All cases of retinovasculitis in the clinic for 2015–2022

were retrospectively selected. Results. In total, 7 patients with retinovasculitis (9 eyes), aged 17 to 49 years, underwent inpatient treatment. Clinical manifestations of retinovasculitis: non-perfused retinal zones, perivascular exudation, tortuosity of retinal vessels, intraretinal hemorrhages. In 8 eyes there was retinal neovascularization, macular edema, vitreoretinal proliferation, partial hemophthalmia, traction retinal detachment. Two patients had bilateral retinovasculitis: a 49-year-old and a 21-year-old woman. Both failed to establish the etiology of the disease. The etiology of retinovasculitis was established in 3 patients: a 34-year-old patient had HLA-B27 carriage in combination with left-sided sacroiliitis; a 48-year-old man has a herpesvirus infection; a 17-year-old boy has a cytomegalovirus infection. Treatment of patients with retinovasculitis depended on the etiology, clinical manifestations, the presence and frequency of relapses, as well as concomitant complications. Panretinal laser coagulation of the retina was performed in 4 eyes with retinal neovascularization, and endovitreal intervention was performed in one eye. As a result of the treatment in all eyes, it was possible to achieve relief of the inflammatory process. The average BCVA after treatment increased to 0.62 ± 0.3. **Conclusions.** In 8 eyes, retinovasculitis was accompanied by retinal neovascularization, macular edema, vitreoretinal proliferation, partial hemophthalmos, and traction retinal detachment.

Keywords: *retinovasculitis, uveitis*

АКТУАЛЬНОСТЬ

Ретиноваскулит (васкулит сетчатки) — заболевание, характеризуемое воспалительным поражением стенок сосудов сетчатки (артерий и/или вен различного калибра) со вторичным вовлечением в процесс окружающих тканей [1].

Проблема ретиноваскулитов, а именно подходы к этиологической диагностике, слабо отражена в литературе.

Согласно данным литературы, термин «васкулит сетчатки» следует отличать от термина «васкулопатия», при которой также имеются изменения сосудов сетчатки, но без видимых признаков воспаления [2].

Васкулит сетчатки может быть как изолированным состоянием (2,5 % от общего числа увеитов), так и осложнением местных, либо системных воспалительных или невоспалительных заболеваний, представленных в *таблице*.

В крупной серии исследований, включающей более 1300 пациентов, васкулит сетчатки наблюдался примерно у 15 % пациентов с увеитами [3]. В другом исследовании системный васкулит был связан с васкулитом сетчатки только в 1,4 % случаев [4]. В исследовании A. Ali et al (1989), примерно у 55 % пациентов с васкулитом сетчатки имели место сопутствующие системные воспалительные заболевания [5, 6].

Согласно данным Е.И. Устиновой (2019), этиологическое распределение ретиноваскулитов выглядит следующим образом:

1) болезнь Бехчета, гигантоклеточный эндартериит — 24,7 %;

2) другие системные заболевания (ревматоидный артрит, системная красная волчанка, саркоидоз, различные инфекции, опухоли и др.) — 51,6 %;

3) глазные заболевания: увеиты, перипапиллярная географическая хориопатия и др. — 8,6 %;

4) ретиноваскулиты без сочетания с какими-либо другими заболеваниями — 15,1 % [1].

Несмотря на множество потенциальных причин возникновения ретиноваскулитов, в ряде случаев даже самый тщательный диагностический поиск не позволяет

Таблица

Перечень патологии, являющейся этиологической причиной ретиноваскулиттов

Инфекции	
Бактериальные	Туберкулез, болезнь Уиппла, эндофтальмит, сифилис, болезнь Лайма, бруцеллез, лептоспироз, бартонеллез
Вирусные	Цитомегаловирус, вирус простого герпеса, вирус ветряной оспы, лимфотропный вирус Т-клеток человека типа 1, вирус лихорадки Западного Нила, вирус лихорадки Рифт – Валли, вирус гепатита В и С, ВИЧ, острый некроз сетчатки, инфекционный мононуклеоз, вирус лихорадки Денге
Грибковые	Кокцидиомикоз, кандидоз
Паразитарные	Токсоплазмоз, токсокароз, амебиаз, средиземноморская пятнистая лихорадка
Глазные заболевания	
Болезнь Ильза, хориоретинопатия «выстрел дробью», парс-планит, IRVAN-синдром, острый мультифокальный геморрагический васкулит сетчатки, идиопатическая рецидивирующая окклюзия ветви ЦАС, ангиит по типу «обледеневшей веточки дерева», синдром Фогта-Каянага-Харада, симпатическая офтальмия, идиопатический ретиноваскулит, лекарственно-индуцированный ретиноваскулит	
Системные воспалительные заболевания	
Болезнь Бехчета, саркоидоз, гранулематоз Вегенера, системная красная волчанка, рецидивирующий полихондрит, болезнь Крона, болезнь Такаясу, синдром Шегрена, ревматоидный артрит, дерматомиозит/ полимиозит, облитерирующий тромбангиит, рассеянный склероз, серонегативный артрит после вакцинации	
Злокачественные	
Лейкемия, лимфома, паранеопластический синдром, канцер-ассоциированная ретинопатия	

установить этиологию заболевания, так как у ряда пациентов дебют основного заболевания может произойти через несколько лет после эпизода формирования васкулита сетчатки. Эти случаи относятся к категории идиопатических ретиноваскулитов [7]. В исследовании E.B. Suhler и соавт. (2012) идиопатический ретиноваскулит имел место в 11,8 % случаев от общего числа пациентов с ретиноваскулитами [4]. Сложности этиологической диагностики препятствуют возможности подбора этиотропной терапии, что приводит к развитию осложнений примерно у 1/3 пациентов с ретиноваскулитами с тяжелой потерей зрения (Visus < 0,1) [8–13]. Это обусловливает актуальность изучения проблемы ретиноваскулитов.

В нашу клинику обращаются пациенты с различной воспалительной патологией как переднего, так и заднего отрезков глаза со всего ДФО.

ЦЕЛЬ

Анализ клинических проявлений ретиноваскулитов, частоты выявления их этиологических причин и исходов.

МАТЕРИАЛ И МЕТОДЫ

Ретроспективно, методом сплошной выборки, были отобраны все медицинские карты пациентов с установленным диагнозом «ретиноваскулит», получивших стационарное лечение в условиях Хабаровского филиала «МНТК «Микрохирургия глаза»

им. акад. С.Н. Фёдорова» за период с 2015 по 2022 г. Выяснялись возраст, пол, клинические проявления, частота и тяжесть рецидивов, сроки ремиссии.

Всем пациентам выполнялись стандартные офтальмологические обследования (визометрия, биометрия, тонометрия, биомикроскопопия, офтальмоскопия, оптическая когерентная томография сетчатки), а также ряд дополнительных обследований смежных специалистов и клинических анализов, согласно соответствующим показаниям. Особое внимание было уделено эффективности выявления этиологических причин, наличию системной патологии и ее степени тяжести, состоянию парного глаза.

РЕЗУЛЬТАТЫ

Всего за данный период стационарное лечение прошли 7 пациентов с ретиновасскулитами (9 глаз). Их возраст варьировал от 17 до 49 лет, в среднем 34,3 ± 12,7 года. Среди них было 4 мужчины, 3 женщины.

У 4 пациентов ретиноваскулит поражал правые глаза, у одного –— левый глаз, у 2 пациентов ретиноваскулит носил двусторонний характер.

В структуре зрительных жалоб у 4 пациентов они были направлены на снижение зрения, у 3 пациентов — на плавающие перед глазом пятна.

Исходная МКОЗ пораженных глаз варьировала от 1,0 до 0,005 и составляла в среднем 0,5 ± 0,4.

При внешнем осмотре и биомикроскопии переднего отрезка глаз у всех пациентов отсутствовали признаки активного или ранее перенесенного переднего увеита. Передние отрезки глаз были спокойными, роговица прозрачной, сферичной, блестящей, гладкой. Передняя камера во всех глазах имела среднюю глубину, влага ее была прозрачной. Зрачки имели правильную, круглую форму, диаметр 5–6 мм, живую прямую и содружественную реакцию на свет. Нативный хрусталик был прозрачным в 4 глазах, в 4 глазах имел место факосклероз, в одном глазу — заднекамерная интраокулярная линза. В 5 глазах в стекловидном теле клеточная взвесь отсутствовала, в 4 глазах имела различную степень выраженности: в 1 глазу +, в 3 глазах ++.

На всех 9 глазах выявлялись типичные клинические проявления ретиноваскулитов, которые выражались в наличии капиллярных неперфузируемых зон, периваскулярной экссудации в виде «муфт», извитости хода ретинальных сосудов. В данных зонах имела место облитерация сосудистых ветвей, чаще по ходу всех сосудистых аркад — 4 глаза, по ходу верхне-височной сосудистой аркады — 3 глаза, по ходу нижне-височной сосудистой аркады — в 1 глазу, по ходу верхне-носовой сосудистой аркады — в 1 глазу. Во всех глазах это сочеталось с интраретинальными штрихообразными, либо точечными геморрагиями.

Диски зрительных нервов (ДЗН) в 7 глазах имели бледно-розовый цвет, четкие контуры, Э/Д 0,3–0,4. В одном глазу ДЗН был деколорирован, наблюдался выраженный папиллярный глиоз, еще у 1 пациента — перипапиллярные геморрагии при внешне неизмененном ДЗН.

В 8 глазах имели место различные ретинальные осложнения: ретинальная неоваскуляризация в височных квадрантах — 3 глаза, в височных квадрантах и макулярной зоне на одном глазу. Макулярный отек различной интенсивности имел место в 2 глазах, в 1 глазу витреоретинальная пролиферация в макулярной зоне, в 1 глазу — частичный гемофтальм, в 1 глазу — тракционная отслойка сетчатки в височном квадранте.

У 2 пациентов наблюдался двусторонний ретиноваскулит. Среди них одна 49-летняя женщина, у которой дебют воспалительного поражения сосудов сетчатки имел место в 2002 г. Ранее по месту жительства получила курсы консервативного лечения (не удалось выяснить, что именно). Соматической патологии у нее не было выявлено, этиологию ретиноваскулита установить не удалось. За последующие 20 лет рецидивов ретиноваскулита не отмечалось. В 2022 г. в связи с формированием ретинальной неоваскуляризации на периферии сетчатки левого глаза ей была выполнена панретинальная лазеркоагуляция.

Другая пациентка с двусторонним ретиноваскулитом — молодая 21-летняя женщина, обратилась в нашу клинику с жалобами на резкое снижение зрения обоих глаз. На момент осмотра МКОЗ обоих глаз составила 0,1. Передние отрезки глаз без особенностей. При офтальмоскопии ретинальные артерии значительно сужены; по ходу всех сосудистых аркад, рядом с ДЗН имеется множество ватоподобных экссудатов разной величины, единичные ретинальные геморрагии. Соматически здорова. Несмотря на комплексное обследование установить пациентке этиологию ретиноваскулита не удалось. Ей был проведен курс консервативной терапии: противовирусные и иммуномодулирующие средства (Панавир), противомикробные и противопротазойные средства (Метронидазол), препарат с дезинтоксикационным действием (Реамберин), иммуномодулятор (Полиоксидоний), нестероидный противовоспалительный препарат (Диклофенак), противоаллергический препарат (Хлоропирамин), ангиопротектор (Пентоксифиллин). В виде парабульбарных инъекций или через катетер инфузионной системы в ретробульбарное пространство вводились Дексаметазон, Эмоксипин, Имунофан, Этамзилат. После проведенного курса лечения было отмечено уменьшение количества и интенсивности «ватных» экссудатов и интраретинальных геморрагий, хотя МКОЗ осталась на исходном уровне – 0,1. По данным оптической когерентной томографии (ОКТ), низкая острота зрения была обусловлена поражением наружных слоев сетчатки, в том числе зоны сочленения наружных и внутренних сегментов фоторецептором.

Лишь у 3 из 7 пациентов (3 глаза) удалось установить этиологию ретиноваскулитов. После комплексного клинического, лабораторного обследования, а также консультаций смежных специалистов (ревматолог, инфекционист, иммунолог), у 34-летней женщины с ретиноваскулитом на правом глазу выявлено носительство HLA-B27, а при рентгенографии поясничного отдела позвоночника обнаружен левосторонний сакроилеит I–II стадии по Kellgren. Клиническое течение ретиноваскулита у нее характеризовалось нестойкой ремиссией — в течение одного года отмечалось два рецидива заболевания.

У 48-летнего мужчины с ретиноваскулитом левого глаза было выявлено наличие антител IgG к вирусу простого герпеса: 60,80 Ед/мл, антител IgG к вирусу Эпштейн – Барра 20,00 Ед/мл, антител IgG к цитомегаловирусу 20,200 Ед/мл, авидность антител IgG к цитомегаловирусу 253,90.

У 17-летнего юноши с правосторонним ретиноваскулитом в результате серологического исследования крови были обнаружены: антитела IgG к вирусу Эпштейн-Барра 380,0 Ед/мл, авидность антител IgG к цитомегаловирусу 57,29 % (высокоавидные антитела). Аллергологом-иммунологом был установлен диагноз «носительство хронической вирус Эпштейн-Барр, цитомегаловирусной инфекции».

Лечение пациентов с ретиноваскулитами зависело от этиологии, клинических проявлений, наличия и частоты рецидивов, а также сопутствующих осложнений, и включало в себя использование консервативной терапии, а также методов лазерной и эндовитреальной хирургии. Консервативное лечение 5 пациентов с неустановленной этиологией ретиноваскулитов включало в себя противовирусные и иммуномодулирующие средства (Панавир), противомикробные и противопротазойные средства (Метронидазол), препарат с дезинтоксикационным действием (Реамберин), иммуномодулятор (Полиоксидоний), нестероидный противовоспалительный препарат (Диклофенак), противоаллергический препарат (Хлоропирамин), ангиопротектор (Пентоксифиллин). Местно, в виде парабульбарных инъекций или через катетер инфузионной системы в ретробульбарное пространство вводились: Дексаметазон, Эмоксипин, Имунофан, Этамзилат.

Консервативное лечение пациента с HLA B27-ассоциированным ретиноваскулитом включало в себя стероидные противовоспалительные средства (Дексаметазон системно и в виде парабульбарных инъекций), применение препаратов с дезинтоксикационным действием (Реамберин, Унитиол), противоаллергический препарат Цетиризин. Пациент проходил углубленное обследование и наблюдение у ревматолога.

При лечении ретиноваскулита у пациента, ассоциированного с герпесвирусной инфекцией были назначены противовирусные препараты, системно иммуномодулирующие средства (Имунофан, Панавир, Полиоксидоний), по мере стихания воспалительных явлений назначались препараты, улучшающие регенерацию тканей сетчатки (Ретиналамин) и метаболизм (Цитофлавин). Местно применялись антиоксидантные средства (Эмоксипин), стероидный противовоспалительный препарат (Дексаметазон), иммудомодулириющие средства (Имунофан), препарат, улучшающий регенерацию тканей сетчатки (Ретиналамин), ноотроп (Кортексин), антикоагулянт прямого действия (Фраксипарин).

У 2 пациентов (2 глаза) с неустановленной этиологией ретиноваскулитов они имели рецидивирующее течение, что потребовало проведения повторного курса консервативной терапии.

При наличии ретинальной неоваскуляризации (4 глаза) выполнялась панретинальная лазеркоагуляция сетчатки в несколько этапов: в зонах ишемии были сформированы лазерные коагуляты II степени интенсивности. Мощность излучения составляла 0,12–0,3 Ватт, экспозиция 0,1–0,2 с, диаметр пятна 200–500 мкм.

Эндовитреальное вмешательство, выполненное в одном глазу с выраженной витреальной пролиферацией, заключалось в витрэктомии, тампонаде ПФОС с ее заменой на силикон и последующим удалением силиконового масла с одномоментной факоэмульсификацией катаракты с имплантацией ИОЛ. Было достигнуто ее анатомической прилегание.

В результате проведенного лечения во всех глазах удалось добиться купирования воспалительного процесса. Средняя МКОЗ после лечения увеличилась до 0,62 ± 0,3.

ЗАКЛЮЧЕНИЕ

1. По нашим данным, за 7-летний период в клинике было зарегистрировано 7 пациентов с ретиноваскулитом. Его типичные клинические проявления — жалобы на снижение зрения, на плавающие пятна в поле зрения при неизмененном перед-

нем отрезке глаза, наличие в ряде случаев легкого выпота в задние отделы витреальной полости, наличие периваскулярной экссудации в виде «муфт», облитерация сосудистых ветвей, интраретинальные геморрагии, извитость хода и диаметра ретинальных сосудов.

2. Этиология ретиноваскулита, по данным нашего анализа, была установлена у 3 из 7 пациентов. Отсутствие универсального алгоритма диагностики, в силу наличия множества потенциальных этиологических причин васкулита сетчатки, диктуют необходимость обладания знаниями в области терапии, ревматологии, пульмонологии, иммунологии, инфектологии для выработки правильной диагностической стратегии.

3. Ретиноваскулит может сопровождаться развитием серьезных осложнений, которые имели место в 8 из 9 глаз и включали в себя ретинальную неоваскуляризацию, макулярный отек, витреоретинальную пролиферацию, частичный гемофтальм, тракционную отслойку сетчатки, приводящие к выраженному и зачастую необратимому снижению зрения, что обусловливает важность своевременной диагностики и начала лечения.

4. В лечении ретиноваскулитов используется системный подход, включающий методы консервативной терапии, а также лазерной и эндовитреальной хирургии. В ряде случаев не удается достигнуть стабильной клинической ремиссии, в результате чего может возникнуть рецидив заболевания, требующий повторного курса лечения. Это может быть связано с отсутствием этиотропной терапии в схеме терапии, в виду неустановленной этиологии воспалительного процесса.

СПИСОК ЛИТЕРАТУРЫ

1. Эндогенные увеиты. Избранные лекции для врачей-офтальмологов. — 2-е изд., перераб. и доп. — Спб : Эко-Вектор, 2019. [Endogenous uveitis. Selected lectures for ophthalmologists, 2nd ed. St. Petersburg: Eco-Vector, 2019. (In Russ.)]
2. 2019–2020 basic and clinical science course, section 09 : uveitis and ocular inflammation. American Academy of Ophthalmology: eBook, English, 2019.
3. Rosenbaum JT, Ku J, Ali A, Choi D, Suhler EB. Patients with retinal vasculitis rarely suffer from systemic vasculitis. Seminars in arthritis and rheumatism. 2012;41(6):859–865.
4. Rosenbaum JT, Ku J, Ali A, Choi D; Suhler EB. Patients with Retinal Vasculitis Rarely Suffer from Systemic Vasculitis. (2012);41(6).
5. Ali A, Ku JH, Suhler EB, Choi D, Rosenbaum JT. The course of retinal vasculitis. The British journal of Ophthalmology. 2014;98(6):785–789.
6. Graham EM, Stanford MR, Sanders MD, Kasp E, Dumonde DC. A point prevalence study of 150 patients with idiopathic retinal vasculitis: 1. Diagnostic value of ophthalmological features. The British journal of Ophthalmology. 1989;73(9):714–721.
7. Панова И.Е., Дроздова Е.А. Увеиты: Руководство для врачей. М.: Издательство «Медицинское информационное агентство», 2014. [Panova IE, Drozdova EA Uveitis: A Guide for Physicians. Moscow: Medicinskoe informacionnoe agentstvo, 2014. (In Russ.)]
8. Rothova A, Suttorp-van Schulten MS, Frits Treffers W, Kijlstra A. Causes and frequency of blindness in patients with intraocular inflammatory disease. The British journal of Ophthalmology. 1996;80(4):332–336.

9. Palmer HE, Stanford MR, Sanders MD, Graham EM. Visual outcome of patients with idiopathic ischaemic and non-ischaemic retinal vasculitis. Eye. 1996;10(3):343–348.
10. Сорокин Е.Л., Авраменко С.Ю., Калашников А.А., Пятышина О.В., Буря Р.А., Костив В.Я. Частота рецидивирующих форм эндогенных увеитов, пути улучшения их этиологической диагностики и лечения. Практическая медицина. 2018;4:179–181. [Sorokin EL, Avramenko SYu, Kalashnikov AA, Pyatyshina OV, Burya RA, Kostiv VYa. The frequency of recurrent forms of endogenous uveitis, ways to improve their etiological diagnosis and treatment. Practical medicine. 2018;4:179–181. (In Russ.)]
11. Еманова Л.П., Смолякова Г.П., Егоров В.В., Данилова Л.П., Поваляева Д.А., Жайворонок Н.С. Современные возможности патогенетического лечения нейроваскулитов. Современные технологии в офтальмологии. 2018;2:186–188. [Emanova L.P., Smolyakova G.P., Egorov V.V., Danilova L.P., Povalyaeva D.A., Zhaivoronok N.S. Modern possibilities of pathogenetic treatment of neurovasculitis. Modern technologies in ophthalmology. 2018;2:186–188. (In Russ.)]
12. Еманова Л.П., Егоров В.В., Смолякова Г.П., Данилова Л.П., Поваляева Д.А., Жайворонок Н.С. Клинико-этиологические и гемостазиологические особенности изолированных васкулитов диска зрительного нерва. Саратовский научно-медицинский журнал. 2019;15(2):465–469. [Emanova LP, Egorov VV, Smoliakova GP, Danilova LP, Povalyaeva DA, Zhajvoronok NS. Clinical and etiological and hemostasiological features of isolated optic disk vasculitis. Saratov Journal of Medical Scientific Research. 2019;15(2):465–469. (In Russ.)]
13. Еманова Л.П., Смолякова Г.П., Егоров В.В., Данилова Л.П., Поваляева Д.А., Жайворонок Н.С., Удовиченко Е.В. Эффективность топической кортикостероидной терапии в комплексном лечении изолированных васкулитов диска зрительного нерва. Современные технологии в офтальмологии. 2020;2(33):189–193. [Emanova LP, Smolyakova GP, Egorov VV, Danilova LP, Povalyaeva DA, Zhaivoronok NS., Udovichenko EV. Efficacy of topical corticosteroid therapy in the complex treatment of isolated optic disc vasculitis. Modern technologies in ophthalmology. 2020;2(33):189–193. (In Russ.)]

DOI: https://doi.org/10.25276/2312-4911-2022-6-90-93

С.П. Иванова [1], Е.В. Громакина[2]

Проявление цитомегаловирусной инфекции в офтальмологической практике на фоне вторичного иммунодефицита после перенесенного COVID-19

[1]ГАУЗ «Кузбасская областная клиническая больница им. С.В. Беляева», Кемерово
[2]ФГБОУ ВО «Кемеровский государственный медицинский университет» Министерства здравоохранения РФ, Кемерово

S.P. Ivanova[1], E.V. Gromakina[2]

The manifestation of cytomegalovirus infection in ophthalmic practice against the background of secondary immunodeficiency after suffering COVID-19

[1]State Autonomous Healthcare Institution of the Kemerovo Region «Kemerovo Regional Clinical Hospital named after S.V. Belyaev», Kemerovo
[2]Kemerovo State Medical University, Ministry of Healthcare RF, Kemerovo

РЕФЕРАТ

Во время пандемии COVID-19 наблюдается увеличение количества обратившихся пациентов с проявлениями клинической картины цитомегаловирусного ретинита. Обострение хронической инфекции связано с вторичным иммунодефицитом после перенесенного заболевания вирусом SARS-CoV-2. Тактика ведения и лечения данных пациентов создает отдельную группу повышенного наблюдения, так как при отсутствии этиотропной терапии начальное поражение одного глаза принимает двусторонний характер и приводит к полной потере зрения. В предоставленном клиническом случае тактика лечения пациента была разработана при совместной работе офтальмологов и инфекционистов.

Ключевые слова: *цитомегаловирусная инфекция, ретинит, вторичный иммунодефицит, клинический случай, COVID-19*

ABSTRACT

During the COVID-19 pandemic, there has been an increase in the number of patients who applied with manifestations of the clinical picture of cytomegalovirus retinitis. The exacerbation of a chronic infection is associated with secondary immunodeficiency after an illness with the SARS-CoV-2 virus. The tactics of managing and treating these patients creates a separate group of increased observation, since in the absence of causal therapy, the initial lesion of one eye takes on a bilateral character and leads to complete loss of vision. In the provided clinical case, the tactic of treating patient was developed through the joint work of ophthalmologists and infectious disease specialists.

Keywords: *cytomegalovirus infection, retinitis, secondary immunodeficiency, clinical case, COVID-19*

АКТУАЛЬНОСТЬ

Цитомегаловирусная инфекция (ЦМВ) –– хроническая антропонозная инфекционная болезнь вирусной этиологии, характеризующаяся многообразием форм патологического процесса от латентной инфекции до клинически выраженного генерализованного заболевания (цитомегаловирусная болезнь). Возбудитель ЦМВИ в современной классификации вирусов под видовым названием Cytomegalovirus hominis отнесен к семейству Herpesviridae, подсемейству Betaherpesvirinae, роду Cytomegalovirus. Доля серопозитивных лиц среди взрослого населения в РФ составляет 73–98 %. Наличие в крови специфических антител в абсолютном большинстве случаев означает присутствие в организме самого вируса.

Клинические проявления наблюдаются на фоне физиологических иммунодефицитных состояний (дети 3–5 лет жизни, беременные II–III триместра), а также у лиц с врожденным или приобретенным иммунодефицитом (ВИЧ-инфекция, применение иммунодепрессантов, онкогематологические заболевания и т.п.)

В случае иммунологических нарушений и при наследственной предрасположенности к данной патологии происходит возобновление репликации вируса, виремия, диссеминация возбудителя, развитие клинически выраженного заболевания. Активность вирусной репликации, риск манифестации ЦМВИ, тяжесть ее течения во многом определяет глубина иммуносупрессии, прежде всего, уровень снижения количества CD4-лимфоцитов в крови. С ЦМВИ связан широкий спектр органных поражений: легких, пищеварительного тракта, надпочечников, почек, головного и спинного мозга, сетчатки глаза.

В офтальмологической практике ЦМВ-ретинит описан у реципиентов органов, детей с врожденной ЦМВИ, у беременных. Больные предъявляют жалобы на плавающие точки, пятна, пелену, туман перед взором, снижение остроты и дефекты полей зрения. При офтальмоскопии на сетчатке глаза выявляют очаги белого цвета с геморрагиями по ходу ретинальных сосудов на периферии глазного дна, при прогрессировании патологического процесса — диффузный обширный желто-белый инфильтрат с зонами ретинальной атрофии и очагами кровоизлияний по поверхности поражения. Начальное поражение одного глаза при наличии глубокой иммуносупрессии через 2–4 месяца приобретает двусторонний характер и при отсутствии этиотропной терапии приводит к полной потере зрения.

В настоящее время после пандемии COVID-19 наблюдается увеличение количества пациентов с клиническими проявлениями ЦМВИ, на фоне вторичного иммунодефицита (вирус SARS-CoV-2 имеет значительное влияние на лимфоциты и приводит к длительным дисфункциям, таким как лимфопения, что сопровождается низким иммунным ответом на распространение вирусов других видов и семейств).

ЦЕЛЬ

Выявить характерные признаки клинической картины ЦМВ-ретинита и наиболее эффективную тактику лечения данной группы пациентов.

МАТЕРИАЛ И МЕТОДЫ

Пациентка Е., 21 год, обратилась 01.12.2021 г. в ГАУЗ «Кузбасская клиническая больница им. С.В. Беляева» с жалобами на затуманивание и снижение зрения в течение последних двух недель, преимущественно левого глаза. Аналогичные жалобы наблюдались месяцем ранее, но на правый глаз, далее со слов пациентки, наступило

Рис. 1. Клинический случай. Фоторегистрация глазного дна OD

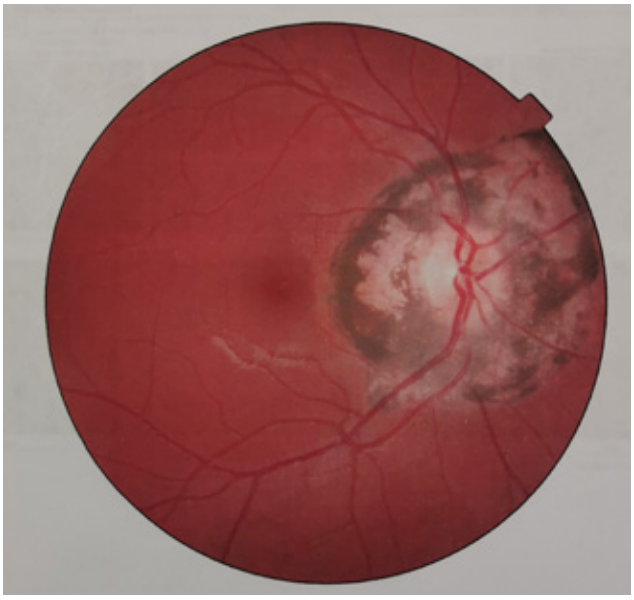

Рис. 2. Клинический случай. Фоторегистрация глазного дна OS (острая стадия)

улучшение. В связи с данными жалобами обращалась в частную офтальмологическую клинику, где был выставлен диагноз «центральный хориоретинит OU». На фоне назначенной терапии (Ацикловир 400 мг по 1 табл. 2 раза в день 7 дней, Цетрин 1 табл. в день 5 дней, Тобразон в оба глаза 4 р/сут. 5 дней) наблюдалось дальнейшее ухудшение зрения левого глаза, в связи с чем обратилась в ГАУЗ «Кузбасская клиническая больница им. С.В. Беляева».

Из анамнеза: подтвержденная новая коронавирусная инфекция средней степени тяжести в октябре 2021 г.

При осмотре: острота зрения OD 0,6, OS 0,3 н/к, рефрактометрия OD sph –0,25, OS sph –0,5. По данным ОКТ сетчатки и ДЗН слева отек перипапиллярной и макулярной сетчатки. Перипапиллярно — истончение и атрофия наружного ядерного слоя, грубая деструкция ПЭ, ПЗ-расширение слепого пятна *(рис. 1)*. В условиях медикаментозного мидриаза была выполнена непрямая офтальмоскопия с помощью щелевой лампы и бесконтактной дубль-асферичной линзы Volk 78D. При осмотре глазного дна выявлено: OD — ДЗН бледно-розовый. Перипапиллярный хориоретиноз в виде кольца, на фоне которого сосуды сетчатки утопают в остатках воспалительного инфильтрата. Парамакулярно усилен световой рефлекс по сосудам. OS — ДЗН бледный, пастозный. Перипапиллярное кольцо хориоретиноза, к которому примыкает кольцом инфильтрат, свежий, рыхлый, проминирующий, с взбирающимися на него сосудами, с выраженной неравномерностью калибра сосудов артериального русла *(рис. 2)*. В области нижнего темпорального сосудистого пучка, вдоль сосудов усилен световой рефлекс. На основании чего был выставлен диагноз «ретиноваскулит обоих глаз, острая стадия слева, неуточненного генеза».

С целью дифференциальной диагностики для выбора тактики лечения пациентке был выполнен анализ крови TORCH-инфекций методом ИФА, который включал в себя: вирус простого герпеса 1 и 2 типа, цитомегаловирусная инфекция, токсо-

плазменная инфекция. Результаты исследования свидетельствовали о клинических проявлениях ЦМВ-инфекции, IgG и IgM — положительно, IgM в количественном показателе 4,9, что является основным показателем острой стадии инфекции. В связи с этим был откорректирован диагноз — «острая цитомегаловирусная инфекция, цитомегаловирусный ретинит обоих глаз, острая стадия слева».

Тактика лечения была назначена в соответствии с клиническими рекомендациями, в сотрудничестве с врачом-инфекционистом. Пациентке проведено лечение: Ганцикловир 5 мг/кг 2 р/сут. 21 день (внутривенное капельное введение, затем с переходом на пероральную форму препарата), Неванак 2 р/сут. по 1 кап. в оба глаза 10 дней, Дипроспан 0,5 мл парабульбарно слева, введение 1 раз в 7 дней 3 недели.

Динамический осмотр глазного дна в условиях медикаментозного мидриаза проводился 1 раз в 7 дней. Положительный эффект терапии наблюдался на второй неделе. При выписке: OD — атрофический очаг ЦМВ-ретинита, OS — остаточные явления юкстапапиллярного отека сетчатки. На контрольном осмотре через 14 дней наблюдался регресс — переход в атрофическую стадию и гиперпигментация. Острота зрения OD 1,0, OS 0,6.

ВЫВОДЫ

При ЦМВ-ретините характерно двустороннее поражение, зеркальное, симметричное, центральной локализации.

Начало воспалительного процесса юкстапапиллярное, с распространением инфильтрата по направлению от ДЗН к периферии в виде кольца.

Наибольшую эффективность показывает тактика лечения, выбранная с помощью мультидисциплинарного подхода.

СПИСОК ЛИТЕРАТУРЫ

1. Малышев Н.А. Цитомегаловирусная инфекция. Эпидемиология, клиника, диагностика, лечение и профилактика : метод. рекомендации / Н.А. Малышев, К.З. Смагулов, Н.В. Каражас [и др.] — М., 2001. — 35 с.
2. Yeh S. Fundus-auto-fluorescence changes in cytomegalovirus retinitis / S. Yeh, F. Forooghian, L.J. Faia [et al.] // Retina. — 2010. — Vol. 30. — № 1. — P. 42–50.
3. Teoh SC, Ou X, Lim TH. Intravitreal ganciclovir maintenance injection for cytomegalovirus retinitis: efficacy of a low-volume, intermediate-dose regimen. Ophthalmology. 2012;119(3):588–95. doi: 10.1016/j.ophtha.2011.09.004
4. Кански Дж.Дж. Клиническая офтальмология. Систематизированный подход ; перевод с англ.; 2-е изд. / Вирусные увеиты // Цитомегаловирусный ретинит. — ООО Логосфера, 2009. — С. 478–481.

DOI: https://doi.org/10.25276/2312-4911-2022-6-94-103

И.В. Иволгина

Клинический случай хирургического лечения офтальмологических осложнений придаточного аппарата у пациента с язвой роговицы

Тамбовский филиал ФГАУ «НМИЦ «МНТК «Микрохирургия глаза» им. акад. С.Н. Фёдорова» Минздрава России, Тамбов

I.V. Ivolgina

Surgical treatment of the ophthalmological complications of the adnexa in patients with corneal ulcer. A clinical case

The S. Fyodorov Eye Microsurgery Federal State Institution, Tambov branch, Tambov

РЕФЕРАТ

Язва роговицы — деструктивные и воспалительные изменения в роговой оболочке глаза, с повреждением эпителия и расплавлением глубжележащих слоев, сопровождающиеся образованием язвенного дефекта. Отсутствие эффекта от медикаментозного лечения может сопровождаться осложнением — перфорацией роговицы, которая является абсолютным показанием к хирургическому лечению: аутоконъюнктивальной пластике роговицы, различным видам кератопластики.

Представлен клинический случай офтальмологических осложнений придаточного аппарата глаза у пациентов с язвой роговицы, наблюдаемый в Тамбовском филиале МНТК «Микрохирургия глаза». Пациентке была проведена лечебная послойная кератопластика с аутопластикой роговицы конъюнктивальным лоскутом и временной блефарорафией.

В послеоперационном периоде выявлено нарушение положения нижнего века (выворот), несмыкание глазной щели. Причинами данной патологии являлись: инволюционный лизис ретрактора, отрыв его при аутопластике роговицы конъюнктивальным лоскутом, воспаление и рубцевание конъюнктивы, формирование симблефарона.

У пациентки диагностирован полный выворот тарзальной пластинки — «тарзальный выворот», симблефарон и лагофтальм.

Произведено комбинированное хирургическое лечение: рассечение симблефарона с пластикой конъюнктивальной полости, свода и пересадкой свободного лоскута слизистой с губы; устранение выворота (рефиксация ретрактора нижнего века с фиксацией к тарзо-орбитальной фасции) и блефарорафией.

Наличие сложных выворотов IV степени требует применения комбинации различных методик, также возникает необходимость в трансплантации конъюнктивы. Хирургическое лечение симблефарона с пластикой свободным лоскутом слизистой с губы позволяет восстановить анатомию века, конъюнктивальной полости и свода. Выворот нижнего века возможно устранить, создавая дупликатуру, рефиксацией ретрактора к нижнезаднему краю хряща и фиксацией к тарзоорбитальной фасции.

Достигнут положительный результат в ходе комбинированного лечения, заключающийся в восстановлении защитной функции век, сохранении остаточных зрительных функций, устранении риска потери глаза как органа. Также удалось повысить качество жизни пациентки, избавив ее от слезотечения, сухости роговицы.

Ключевые слова: *язва роговицы, кератит, выворот, лагофтальм*

ABSTRACT

Corneal ulcer is destructive and inflammatory changes in the cornea of the eye, with damage to the epithelium and melting of the deeper layers, accompanied by the formation of an ulcer. The lack of effect of drug treatment may be accompanied by a complication — corneal perforation, which is an absolute indication for surgical treatment: autoconjunctival corneal plasty, various types of keratoplasty.

A clinical case of ophthalmic complications of the adnexa of the eye in patients with corneal ulcer, observed in the Tambov branch of the «Eye Microsurgery» complex is presented. The patient underwent therapeutic lamellar keratoplasty with autoplasty of the cornea with a conjunctival flap and temporary blepharoplasty.

In the postoperative period a violation of the position of the lower eyelid (eversion), non-closure of the palpebral fissure was revealed. The causes of this pathology were: involutional lysis of the retractor, its detachment during autoplasty of the cornea with a conjunctival flap, inflammation and scarring of the conjunctiva, and the formation of symblepharon.

The patient was diagnosed with a complete ectropion of the tarsal plate — «tarsal ectropion», symblepharon and lagophthalmos.

Combined surgical treatment was performed: dissection of symblepharon with plastic surgery of the conjunctival cavity, fornix and transplantation of a free mucosal flap from the lip; elimination of ectropion (refixation of the lower eyelid retractor with fixation to the tarso-orbital fascia) and blepharorrhaphy.

The presence of complex ectropions of degree IV requires a combination of different techniques, and the need for conjunctival transplantation also arises. Surgical treatment of symblepharon with plasty with a free mucosal flap from the lip makes it possible to restore the anatomy of the eyelid, conjunctival cavity and fornix. Entropion of the lower eyelid can be eliminated by creating a duplication, refixation of the retractor to the inferoposterior edge of the cartilage and fixation to the tarsoorbital fascia.

A positive result has been achieved as a result of combined treatment, which consists in restoring the protective function of the eyelids, maintaining residual visual functions, and eliminating the risk of losing the eye as an organ. It was also possible to improve the quality of life of the patient, relieving him of lacrimation, corneal dryness.

Keywords: *corneal ulcer, keratitis, ectropion, lagophthalmos*

АКТУАЛЬНОСТЬ

Язва роговицы — это деструктивные и воспалительные изменения в роговой оболочке глаза с повреждением эпителия и расплавлением глубжележащих слоев, сопровождающиеся образованием язвенного дефекта. Язвы роговицы могут иметь инфекционную и неинфекционную этиологию. Инфекционные факторы могут быть вирусными, бактериальными, грибковыми, паразитарными.

Неинфекционные факторы: снижение иммунитета, как местного, так и общего, синдром сухого глаза, дистрофия роговицы.

Факторы риска развития язвы роговицы:

- длительное ношение контактных линз;
- длительная фармакотерапия кортикостероидами, анестетиками, антибиотиками;
- ожоги глаз;
- механические повреждения глаз;
- хирургические вмешательства на роговице;
- нарушения придаточного аппарата глаза;
- общие и аутоиммунные заболевания, приводящие к иммуносупрессии [1, 2].

Классификация кератитов по этиологии А.И. Волоконенко (1956):

1. Экзогенные кератиты:

• травматические (механическая, физическая, химическая травмы);

• инфекционные (бактериального, вирусного, грибкого и акантамебного происхождения);

• вызванные заболеванием конъюнктивы, век, мейбомиевых желёз.

2. Эндогенные кератиты:

• инфекционные;

• аллергические;

• нейротрофические;

• на фоне аутоиммунных заболеваний;

• авитаминозные;

• увеальные.

3. Кератиты невыясненной этиологии [3, 4, 5].

Важно определить исходную степень тяжести заболевания, выявить возможные факторы риска возникновения осложнений для определения тактики лечения: только медикаментозное или в сочетании с хирургическим.

Степень тяжести кератита обусловлена:

• локализацией воспалительно-деструктивного очага;

• глубиной и протяженностью воспалительно-деструктивного очага;

• типом течения воспалительного процесса;

• наличием осложнений;

• степенью угрозы зрению [1, 2, 5–9].

Классификация по степени тяжести Л.А. Кононенко, D.B. Jones [10–13] представлена в *табл. 1*.

Осложнения кератита: десцеметоцеле, перфорация, абсцесс, эндофтальмит, панофтальмит [14–17].

Причины нетравматических перфораций роговицы:

• нейротрофические язвы — 43 %;

• бактериальный кератит — 6,73–45 %;

• герпетический кератит — 10–56,5 %;

• тяжелый синдром сухого глаза — 11– 30 %;

• аутоиммунные язвы и отторжение роговичного трансплантата — 18%–33,3 %;

• персистирующий эпителиальный дефект — 34,8 %;

• кератопатия — 12,5 % [1, 2, 6–8].

Язва роговицы заживает с различной степенью рубцевания, в зависимости от тяжести воспаления, и может привести к образованию бельма. Ее наличие потенциально угрожает зрению и является одной из причин значительного и стойкого снижения остроты зрения в 6,3–23,2 % случаев [1, 2, 5–8].

Традиционное лечение язв роговицы — интенсивное медикаментозное лечение с использованием антибактериальных, противовоспалительных, десенсибилизирующих препаратов, средств, улучшающих трофику и регенерацию тканей. Абсолютным показанием к хирургическому лечению является наличие осложнений: десцеметоцеле или перфораций роговицы. С органосохранной, реконструктивной, тектонической, профилактической и лечебной целью возможно применение: ауто-

Таблица 1

Классификация кератита по степени тяжести

Степень тяжести	Диаметр гнойного инфильтрата	Площадь изъязвления	Глубина изъязвления	Увеальные явления	Наличие перфорации
Легкая	до 3 мм	¼	не более 1/3 толщины стромы	небольшая опалесценция влаги ПК, единичные преципитаты	маловероятна
Средняя	3–5 мм	¼–½	не более 2/3 толщины стромы	тиндаль в ПК, большое количество преципитатов	угрожающая
Тяжелая	более 5 мм	более ½	более 2/3 толщины стромы	гипопион в ПК	угрожающая

конъюнктивальной пластики роговицы, различные виды кератопластик с использованием свежей или консервированной различными методами роговицы, пересадка амниотической мембраны [15–17].

ЦЕЛЬ

На примере клинического случая рассмотреть офтальмологические осложнения придаточного аппарата у пациентов с язвой роговицы.

МАТЕРИАЛ И МЕТОДЫ

В данной статье представлено два клинических случая офтальмологических осложнений придаточного аппарата глаза у пациентов с язвой роговицы, наблюдаемых в Тамбовском филиале МНТК «Микрохирургия глаза».

У пациентки в анамнезе длительное течение язвы роговицы, распространившейся в глубокие слои и по поверхности, отсутствие эффекта от консервативного лечения и, как следствие, развитие ее перфорации. В зависимости от исходного состояния были проведены следующие операционные вмешательства: лечебная послойная кератопластика, с органосохранной целью путем удаления патологического участка роговицы и восстановления ее дефекта [18–21]. Операция заканчивалась аутопластикой роговицы конъюнктивальным лоскутом (пластика по Кунту) и временной кровавой блефарорафией. Трансплантация конъюнктивы впервые была предложена Pagenstecher в 1847 году, затем Scholer (1877), Krebs (1878). Kuhnt в 1889 г. разработал различные способы конъюнктивального покрытия роговицы, которое способствует быстрой эпителизации стромы роговицы, но при этом возможно наличие определенных осложнений: васкуляризация и помутнение роговицы или трансплантата, симблефарона, выворота или заворота века, лагофтальма [22, 23].

Среди методов исследования использованы визометрия, биомикроскопия, офтальмоскопия, ультразвуковое исследование.

Клинический случай

Пациентка Г., 80 лет, обратилась в Тамбовский филиал ФГБУ МНТК «Микрохирургия глаза» в 2021 году с диагнозом: «OD: Увеит. Язва роговицы тяжелой степени с перфорацией. Отслойка сосудистой оболочки. Артифакия. OS: Осложненная катаракта».

При объективном обследовании:

Vis OD pr l certa н/к,

Vis OS 0,05 н/к.

Ультразвуковое исследование:

OD. Переднезадняя ось глазного яблока — 23,61 мм. Стекловидное тело — умеренные помутнения, эхогенность низкая, в виде мелкой взвеси. Субтотальная отслойка сосудистой оболочки: плоская в нижне-наружном сегменте, высотой 3,94 мм — во внутреннем сегменте. OS. Переднезадняя ось глазного яблока — 23,87 мм. Стекловидное тело — незначительные помутнения, эхогенность средняя. ЗОСТ полная. Оболочки прилежат.

Электрофизиология:

Порог электрической чувствительности (МКА)

OD = 240,

OS = 160.

Электрическая лабильность (Гц)

OD = 35,

OS = 38.

Пневмотономерия:

OD не измряется

OS 18,4 мм рт. ст.

При осмотре. OD. Положение век правильное. Пеки смыкаются. Инъекция конъюнктивы, слизистое отделяемое из конъюнктивальной полости. Роговица отечная, в оптической зоне и нижнее-наружном квадранте — язва диаметром 5,5 мм, 2/3 толщины с перфорацией 0,5 мм. Передняя камера щелевидная, влага прозрачная. Зрачок 3,5 мм, круглый. Дистрофия стромы радужки. Артифакия. Положение ИОЛ правильное. Рефлекс розовый, детали глазного дна визуализируются плохо. OS. Положение век правильное, не изменены. Спокоен. Роговица прозрачная. Передняя камера средней глубины, влага прозрачная. Зрачок 3,5 мм, круглый. Дистрофия стромы радужки. Хрусталик диффузно мутный. Глублежащие среды не офтальмоскопируются.

Лечение. Пациентке было проведено следующее операционное вмешательство:

OD — послойная глубокая передняя кератопластика (послойная тектоническая донорским материалом) и аутопластика роговицы конъюнктивальным лоскутом (пластика по Кунту) с кровавой блефарорафией [18–23].

После проведенного хирургического и противовоспалительного лечения удалось достигнуть ремиссии. Через месяц после операции были сняты швы и рассечены спайки между веками правого глаза.

Через некоторое время после снятия швов пациентка обратилась с жалобами на слезотечение, рези, чувство инородного тела, покраснение нижнего века, отстояние его от глазного яблока, несмыкание век OD.

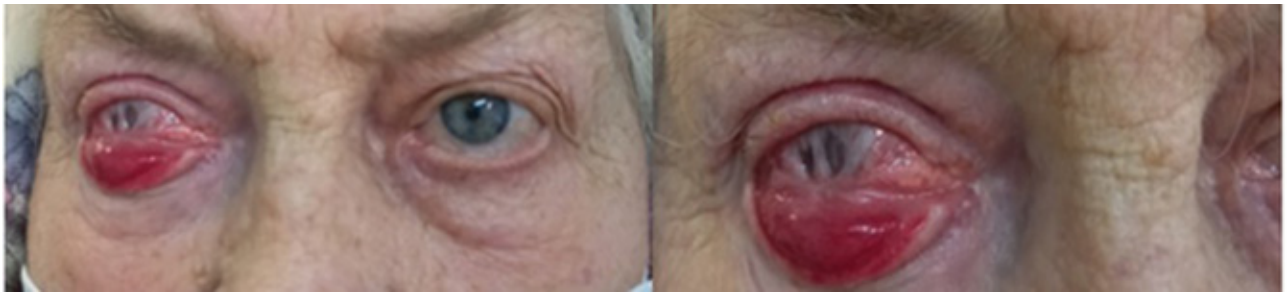

Рис. 1. Тарзальный выворот OD. Лагофтальм OD

При осмотре:

OD. Верхнее веко не изменено, положение правильное (на 2 мм ниже лимба). Нижнее веко — гиперемировано, гипертрофировано, кератинизация конъюнктивального эпителия, отстоит от глазного яблока, вывернуто, визуализируется вся конъюнктива нижнего века и нижний свод. Веки не смыкаются. Обильное отделяемое слизистого характера в конъюнктивальной полости. Верхний свод не изменен, глубиной 7 мм. Нижний свод укорочен, конъюнктива рубцово изменена, сращена с глазным яблоком. Выраженная инъекция конъюнктивы. Трансплантат роговицы полностью покрыт рубцово — измененной конъюнктивой. Глублежащие среды не офтальмоскопируются.

OS. Веки не изменены, положение правильное. Веки смыкаются. Глаз спокоен. Роговица прозрачная. Передняя камера средней глубины, влага прозрачная. Зрачок 3,5 мм, круглый. Хрусталик диффузно мутный. Глублежащие среды не офтальмоскопируются.

При объективном обследовании:

Vis OD pr l certa н/к.

Vis OS 0,03 н/к.

Ультразвуковое иссследование: OU. Стекловидное тело — незначительные помутнения, эхогенность средняя. ЗОСТ полная. Оболочки прилежат.

Электрофизиологическое иссследование без перемен.

Был поставлен диагноз: OD: Эктропион нижнего века IV степени. Лагофтальм. Рубцы конъюнктивы. Частичный симблефарон. Наличие трансплантированной роговицы. Васкуляризованное бельмо роговицы. Увеит в стадии ремиссии. Артифакия. OS: Осложненная катаракта *(рис. 1)*.

Нарушение положения нижнего века и выворот являлись поздним осложнением произведенного ранее хирургического лечения. Существует несколько причин, приведших к вывороту нижнего века в данном случае: вертикальная слабость, обусловленная инволюционным лизисом ретрактора, частичный отрыв его при аутопластике роговицы конъюнктивальным лоскутом, воспаление конъюнктивы и орбитальной перегородки с последующим ее рубцеванием, изменение (сморщивание) передней пластинки века. Все эти явления способствуют контрактуре орбитальной перегородки, приводят к ее сокращению и оттягиванию нижнего века [24–27].

У пациентки диагностирован выворот IV степени — наличие гиперемированной и гипертрофированной конъюнктивы, визуализируется вся конъюнктива и весь

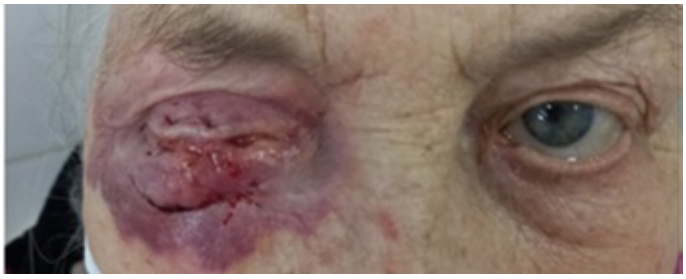

Рис. 2. OD. Рефиксация ретрактора нижнего века с фиксацией к тарзо-орбитальной фасции и блефарорафия

конъюнктивальный свод, наличие изменений роговицы (классификация Rubin и Н.А. Ушакова) [28, 29].

Полный выворот тарзальной пластинки и покрывающей ее конъюнктивы — «тарзальный выворот» — впервые описан Fox в 1960 г. В 1970 г. Putterman выявил, что причиной является отрыв ретрактора нижнего века от тарзальной пластинки и описал его устранение — фиксацию края фасции к нижнему краю тарзальной пластинки [30].

В данном случае было произведено комбинированное хирургическое лечение: рассечение симблефарона с пластикой конъюнктивальной полости, свода, с пересадкой свободного лоскута слизистой с губы нижнего века; устранение выворота (рефиксация ретрактора нижнего века с фиксацией к тарзо-орбитальной фасции) и блефарорафией на OD [31–34].

22.12.2021 г. — I этап: нижнее веко фиксировали швом-держалкой. Произвели рассечение сращений между поверхностью глазного яблока и пальпебральной конъюнктивой нижнего века, освободили его от рубцовых сращений. Роговицу, частично покрытую патологически измененной конъюнктивой (псевдоптеригиум), с выраженной васкуляризацией, оставляли интактной. Образовавшийся дефект конъюнктивы на глазном яблоке покрывали свободным трансплантатом из аутослизистой оболочки губы. Лоскут слизистой фиксировали к склере швами (викрил 8/0). Конъюнктиву ушили непрерывным швом (викрил 8/0).

Разрез кожи произвели с захватом круговой мышцы глаза на 2 мм кнаружи от нижней слезной точки по ходу одной из естественных складок кожи, продолжив за наружный угол глаза. Кожно-мышечный лоскут отсепаровали до нижнего края орбиты и обнажения края тарзальной пластины. Вскрыли тарзоорбитальную фасцию, выделили ретрактор нижнего века. Фиксировали нижнезадний край тарзальной пластины к ретрактору и к тарзоорбитальной фасции снизу тремя П-образными швами (викрил 5/0). Конъюнктиву ушили непрерывным швом (викрил 8/0). Операцию закончили временной блефарорафией, наложив два П-образных шва (пролен 5/0). В послеоперационном периоде применяли местно антибактериальную терапию — инстилляции глазных капель Тобрадекса 0,5 % и обрабатывали кожу антисептиком *(рис. 2)*.

После проведенной реконструктивной операции и снятия швов через 1 месяц, положение нижнего века было правильным, прилежало к глазному яблоку, его край находился на уровне нижнего лимба. Нижняя слезная точка погружена в слезное озеро, слезотечение не беспокоило. Веки смыкались. Отмечалось полное приживление

трансплантата слизистой, эпителизация конъюнктивальной поверхности и полное устранение симблефарона. Нижний свод сформирован, глубина 5–6 мм *(рис. 3)*.

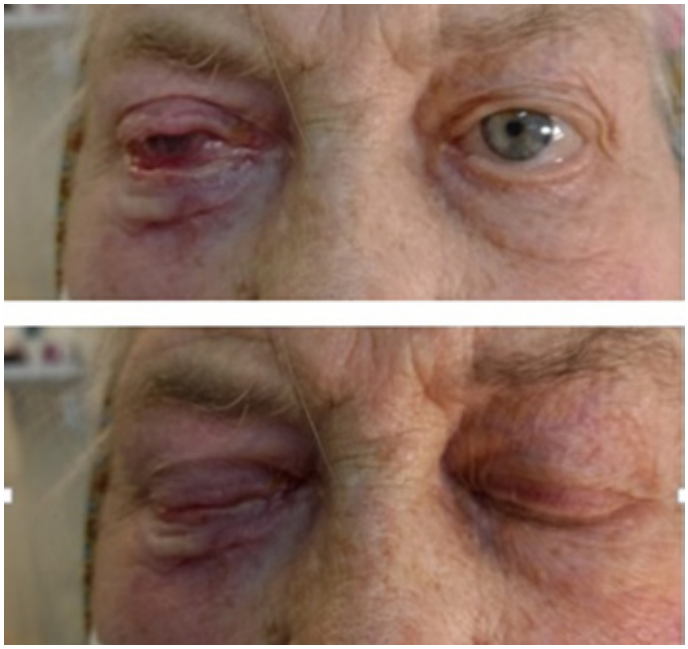

Рис. 3. OD. Выворот устранен. Лагофтальма нет

ОБСУЖДЕНИЕ

Для успешного проведения операции по устранению выворота век необходимо учитывать анатомическое строение век. Выбор тактики хирургического лечения зависит от этиологии и патофизиологических механизмов развития патологии.

Наличие сложных выворотов IV степени требует применения комбинации различных методик, также возникает необходимость в трансплантации конъюнктивы.

Вследствие развития рубцовых изменений на фоне длительного воспалительного процесса при язвах роговицы формируется анатомо-функциональное нарушение со стороны век (симблефарон), устранение которого требует дополнительного хирургического лечения. Хирургическое лечение симблефарона с пластикой свободным лоскутом слизистой с губы позволяет восстановить анатомию века, конъюнктивальной полости и свода.

Выворот нижнего века, обусловленный как возрастными изменениями (вертикальная слабость или лизис ретрактора нижнего века), так и частичным отрывом его при аутопластике роговицы конъюнктивальным лоскутом возможно устранить, создавая дупликатуру, рефиксацией ретрактора к нижнезаднему краю хряща, а также фиксацией к тарзоорбитальной фасции. Таким образом, устраняется вертикальная слабость нижнего века, обеспечивается его правильное анатомическое положение, устраняется эверсия нижней слезной точки и слезотечение.

ВЫВОДЫ

Описан клинический случай офтальмологических осложнений придаточного аппарата у пациентов с язвой роговицы. Данная патология вызывает развитие тяжелых офтальмологических осложнений, которые приводят к потере зрения и инвалидизации пациента.

Сформировавшиеся анатомо-функциональные нарушения со стороны век (выворот, симблефарон, лагофтальм) требуют дополнительного хирургического лечения, в результате которого удается восстановить нормальную анатомию век, конъюнктивальной полости и свода, добиться смыкания век.

Устранение выворота нижнего века, иверсия слезной точки к глазному яблоку избавляет пациента от слезотечения, сухости роговицы, дальнейшего ухудшения ее состояния. Тем самым удается сохранить глаз и повысить качество жизни пациента.

СПИСОК ЛИТЕРАТУРЫ

1. Bourcier T. Bacterial keratitis: predisposing factors: clinical and microbiological review of 300 cases. Br. J. Ophthalmol. 2003;87(7):834–838.
2. Microbial keratitis predisposing factors and morbidity / L. Keay et al. // Ophthalmology. — 2006. — Vol. 113, № 1. — P. 109–116.
3. Ярцева Н.С. Избранные лекции по офтальмологии : учебное пособие для системы послевузовского профессионального образования врачей ; в 3-х т. / Н.С. Ярцева, Л.А. Деев, Н.А. Гаврилова ; под ред. Х.П. Тахчиди. — М.: Микрохирургия глаза, 2008. — Т. 1. — Лекция № 7.
4. Глазные болезни / под ред. В.Г. Копаевой. — М.: Медицина, 2002. — 560 с.
5. Копаева В.Г. Классификация изменений роговой оболочки с точки зрения современных показаний к хирургическому лечению // Вестн. офтальмологии. — 1984. — № 2. — С. 8–12.
6. Шаимова В.А. Клинико-этиологические особенности различных типов течения гнойной язвы роговицы // Вестник офтальмологии. — 2002. — № 1. — С. 39–41.
7. Каспаров А.А., А.К. Садыхов, С.А. Маложен. Лечение гнойных язв роговицы // Вестник офтальмологии. — 1987. — № 6. — С. 67–71.
8. Майчук Ю.Ф. Терапевтические алгоритмы при инфекционных язвах роговицы // Вестник офтальмологии. — 2000. — № 3. — С. 35–37.
9. Nurozler A.B. Results of therapeutic penetrating keratoplasty // Jpn. J. Ophthalmol. — 2004. — Vol. 48, № 4. — P. 368–371.
10. Corneal cells: chatty in development, homeostasis, wound healing, and disease / E. Steven et al. // Am. J. Ophthalmol. — 2003. — Vol. 136. — P. 530–536.
11. Ситник Г.В. Современные подходы к лечению язв роговицы // Мед. журнал. — 2007. — № 4. — С. 100–104.
12. Classifying the severity of corneal ulcers by using the ´1, 2, 3ª rule / M. Vital et al. // Cornea. — 2007. — Vol. 26, № 1. — P. 16–20.
13. Saini JS et al. Neural network approach to classify infective keratitis // Curr. Eye Res. — 2003. — Vol. 27. — P. 111–116.
14. Каспарова ЕА. Гнойные язвы роговицы: клиника, диагностика, консервативное лечение. Вестник офтальмологии. 2015;131(6):106–121.
15. Шаимова В.А. Клиника гнойной язвы роговицы // Актуальные проблемы клин. офтальмологии : сб. науч. тр. — Челябинск, 1999. — С. 104–106.
16. Паромова И.Ю. Комплексный подход к лечению тяжелых язвенных кератитов : автореферат дисс. ... канд. мед. наук. — Петрозаводск, 2000. — С. 11–13.
17. Полянская Н.К. Тактика лечения пациентов с язвами роговицы на фоне тяжелой соматической патологии // Клиническая офтальмология. — 2006. — Т. 108, № 1. — С. 14–16.
18. Гундорова Р.А., Поволочко Л.И., Ржечицкая О.В. и др. Лечебная кератопластика при различных патологических состояниях роговицы // Офтальмологический журнал. — 1983. — Т. 258, № 2. — С. 75–77.
19. Патент на изобретение A 61 F9/007. Способ передней глубокой послойной кератопластики. Малюгин Б.Э., Измайлова С.Б., Айба Э.Э., Мерзлов Д.Е. — 2012.

20. Малюгин Б.Э. Современные направления селективной замены пораженных слоев роговицы при кератопластике. // Материалы XII Всероссийской научно-практической конференции «Федоровские чтения». — М., 2019. — С. 25–27.

21. Бикбов М.М., Усубов Э.Л., Зайнетдинов А.Ф. Сквозная и передняя послойная кератопластика // Точка зрения. Восток — Запад. — № 1. — 2019. — С. 89–92.

22. Гундорова Р.А. Аутоконъюнктивальная пластика роговицы операция выбора для герметизации инфекционных дефектов роговицы / Р.А. Гундорова, О.Г. Оганесян, П.В. Макаров, С.Л. Илуридзе // Теоретические и клинические исследования как основа медикаментозного и хирургического лечения травм органа зрения: материалы науч. практ. конф. — М., 2000. — С. 45–46.

23. Оганесян О.Г., Гундорова Р.А., Майчук Ю.Ф., Макаров П.В., Хорошилова – Маслова И.П. Илатовская Л.В. Новая модификация аутоконъюнктивальной пластики в неотложной хирургии роговицы. // Вестник офтальмологии — 2002. — № 1 — С. 18–22.

24. Потемкин В.В., Агеева Е.В. Алгоритм оценки тонуса нижнего века // Офтальмологические ведомости. — 2016. — Т. 9. — № 3. — С. 10–14. [Potemkin VV, Ageeva EV. Algoritm ocenki tonusa nizhnego veka. Oftal'mologicheskie vedomosti. 2016;9(3):10–14. (In Russ.)]

25. Chua J, Choo CT, Seah LL et al. A 5-year retrospective review of Asian ectropion: how does it compare to ectropion amongst non-Asians? Annals of the Academy of Medicine, Singapore. 2011 Feb; 40(2):84–89.

26. Salgarelli AC, Bellini P, Multinu A et al. Tarsal strip technique for correction of malposition of the lower eyelid after treatment of orbital trauma. British Journal of Oral and Maxillofacial Surgery. 2009;27:298–301. doi: 10.1016/j.bjoms.2009.01.019

27. Patipa M. The evaluation and management of lower eyelid retraction following cosmetic surgery. Plast Recostr Surg. 2000;106:b438–459. doi: 10.1097/00006534-200008000-00033

28. Rubin P, Mykula R, Crffiths RW. Ectropion following excision of lover eyelid tomours and full thikness skin graft repair. Br J. Plast. Surg. 2005;58:353–360.

29. Александров Н.М. Клиническая оперативная челюстно-лицевая хирургия : методическое руководство / 2-е изд., перераб. и доп. — Л.: Медицина, 1985. [Aleksandrov NM. Klinicheskaja operativnaja cheljustno-licevaja hirurgija: Metodicheskoe rukovodstvo. Leningrad: Medicina; 1985. (In Russ.)]

30. Gazda R, Lee GK, Press BH. Tarsal ectropion repair and lower blepharoplasty: A case report and review of literature. Journal of Plastic, Reconstructive & Aesthetic Surgery. 2012 Feb; 65(2):249–251. doi: 10.1016/j.bjps.2011.06.035

31. Huang FM. Aconjunctival pulling-back technique for serious symblepharon / FM Huang, BS Dong, JF Zhao et al. // Zhonghua Zheng Xing Wai Ke Za Zhi. 2003 mar; 19(2):118–9. (Хуан Ф.М., Донг Б.С., Чжао Дж. Ф. и др. Техника оттягивания аутоконъюнктивы при серьезном симблефароне // Чжунхуа Чжэн Син Вай Ке За Чжи. 2003 март; 19(2):118–9.

32. Нураева А.Б. Современные хирургические методы лечения выворотов век. Офтальмологические ведомости. — 2017. — Т. 10. — № 1. — С. 55–58.

33. Галимова ВУ, Кульбаев НД, Нураева НБ. Реконструктивные операции при посттравматических деформациях век. Вестник Оренбургского государственного университета. 2011;14:86–87.

34. Нураева А.Б. Хирургическая коррекция посттравматического выворота нижнего века. Российский офтальмологический журнал. 2016;9(4):30–36.

DOI: https://doi.org/10.25276/2312-4911-2022-6-104-110

П.А. Качерович, Н.Н. Харитонова

Патогенетическое обоснование воспалительной реакции глазной поверхности на воздействие ирритантов

Кафедра офтальмологии ФГБВОУ ВО «Военно-медицинская академия им. С.М. Кирова» МО РФ, Санкт-Петербург

P.A. Kacherovich, N.N. Haritonova

Pathogenetic substantiation of the inflammatory reaction of the ocular surface to the effects of irritants

Кафедра офтальмологии ФГБВОУ ВО «Военно-медицинская академия им. С.М. Кирова» МО РФ, Санкт-Петербург

РЕФЕРАТ

Учитывая широкое распространение газового оружия самообороны в современном мире, в периодических медицинских изданиях все чаще встречаются статьи, освещающие вопросы воздействия ирритантов на организм человека. При этом стоит отметить, что подавляющее большинство случаев воздействия газовым оружием приходится на людей работоспособного возраста. Тяжелые поражения чаще сопровождаются повреждением органов дыхания и глаз. Со стороны глаз эти проявления включают в себя признаки блефарита, конъюнктивита и выраженный роговичный синдром, даже при отсутствии дефектов эпителия. Учитывая нетипичность развития клинической картины, принципиальным становится вопрос ее патогенеза. Это важно для понимания подходов к терапии данного типа повреждений и максимально быстрого восстановления работоспособности. На данный момент наиболее часто офтальмологи используют симптоматическую терапию, не всегда дающую стойкий положительный лечебный эффект.

Ключевые слова: *газовое оружие самообороны, ирританты, морфолид пеларгоновой кислоты (МПК), ортохлорбензилиденмалонодинитрил (CS), поражение глаз, лечение ожогов глаз*

ABSTRACT

Given the widespread use of self-defense gas weapons in the modern world, articles covering the effects of irritants on the human body are increasingly found in medical periodicals. At the same time, it is worth noting that the vast majority of cases of exposure to gas weapons occur in people of working age. The described severe lesions are more often accompanied by damage to the respiratory organs and eyes. From the side of the eyes, these manifestations are accompanied by signs of blepharitis, conjunctivitis and pronounced corneal syndrome, even in the absence of epithelial defects. Given the atypical development of the clinical picture, the question of the pathogenesis of the development of signs of lesion becomes fundamental. This is important for understanding approaches to the therapy of this type of damage and the fastest possible recovery of performance. At the moment, ophthalmologists most often use symptomatic therapy, which does not always give a stable positive therapeutic effect.

Keywords: *self-defense gas weapon, irritants, pelargonic acid morpholide (PAM), orthochloro benzylidenmalonodinitrile (CS), eye damage, eye burn treatment*

ВВЕДЕНИЕ

В последние годы увеличилось число обращений в медицинские учреждения по поводу поражений глаз газовым оружием самообороны и специальными средствами, находящимися на вооружении сил охраны правопорядка. Их частота составляет до 3–10 % от общего числа обращений по поводу глазных травм [1–3], при этом доля средней тяжести и тяжелых поражений глаз, требующих специализированной медицинской помощи, достигает 8,7 % от числа поражений глаз ирритантами [4].

Законодательством допустимо использование газового оружия только в качестве специальных средств, используемых органами правопорядка и в качестве средств самообороны. [2, 5]. Все эти средства регламентированы Федеральным законом «Об оружии» от 13.12.1996 № 150-ФЗ (редакция от 27.12.2018), где указаны химические вещества, разрешенные к применению, и их допустимые концентрации.

В российском законодательстве нет каких-либо ограничительных норм для приобретения оружия самообороны частным лицом для личного использования [6]. Из-за легкодоступности данный вид оружия широко распространился не только для персональной самообороны, но и для использования в криминальных целях.

В настоящее время, согласно приказу Министерства здравоохранения и социального развития Российской Федерации № 583н от 22.10.2008 г. «О разрешении к применению слезоточивых и раздражающих веществ в составе патронов к газовому оружию, механических распылителей, аэрозольных и других устройств гражданского оружия самообороны» разрешены к применению 5 веществ: хлорацетофенон (вещество CN), ортохлорбензилиденмалонодинитрил (вещество CS), дибенз-[b,f]-[1,4]-оксазепин (вещество CR), олеорезин капсикум (вещество ОС), морфолид пеларгоновой кислоты (вещество МПК) и их смеси [7, 8].

В регламентирующих документах четко установлены нормы использования для обеспечения безопасности, но, несмотря на это, часты случаи получения травм средней и тяжелой степей за счет их распыления в упор [2, 9], так как несоблюдение заявленных производителем норм приводит к увеличению концентрации поражающего агента на кожных покровах и слизистых [10–12].

Раздражающие вещества или ирританты являются галогенпроизводными органических соединений и азотсодержащими химическими веществами [13].

Большая разница между среднеэффективной концентрацией местного раздражающего действия и непереносимой концентрацией [14], дает возможность использовать ирританты как средство самообороны.

Наиболее эффективным способом доставки ирританта к объекту поражения является распыление в виде аэрозоля [13, 15].

Механизм действия различных ирритантов на поверхностные структуры глаза во многом сходен и, согласно данным литературы, многокомпонентен.

В отечественных и зарубежных источниках описано несколько механизмов действия раздражающих отравляющих веществ на нервные окончания [5, 16, 17]. Первый из них — это прямое действие на нервные волокна. Являясь электрофильными реагентами с выраженной реакционной способностью, ирританты вступают во взаимодействие с сульфгидрильными группами структурных белков и ферментов, а также с ионными каналами нервных рецепторов. Вследствие такого взаимодействия

происходит нарушение тканевого дыхания и метаболических процессов в окончаниях чувствительных волокон роговицы, конъюнктивы и кожи век.

За последние годы были выявлены интегральные мембранные белки, входящие в состав чувствительных нервных окончаний, являющиеся катионными каналами транзиторного рецепторного потенциала (Transient Receptor Potential channels type A1 (TRPA1)). Они особенно чувствительны к ирритантам и их активация приводит к формированию болевой реакции [16, 17]. Фактически это и является мишенью для воздействия ирритантов. Исследования на лабораторных животных показали, что при делеции TRPA1 животные теряли чувствительность к исследуемым ирритантам [16, 18].

Второй механизм заключается в опосредованном действии раздражающего вещества через активацию процессов синтеза в покровных тканях брадикинина, простагландинов и других биологически активных веществ, которые вторично возбуждают окончания ноцицептивных волокон [19, 20].

Кроме описанных, специфических для ирритантов механизмов, при поражении глаз газовым оружием самообороны значительную роль играют присутствующие в их рецептуре растворители (изопропиловый спирт и этиленгликоль), обеспечивающие еще один компонент повреждения роговицы, конъюнктивы и кожи век по типу химического ожога. Изопропиловый спирт и этиленгликоль, являясь спиртами, денатурируют белки, вызывая гибель не только покровного эпителия роговицы и конъюнктивы, но и глубжележащих тканей [21]. Это химическое воздействие провоцирует развитие тяжелых метаболических расстройств, накопление токсических продуктов в поврежденных тканях и грубые нарушения процессов регенерации, приводя в некоторых случаях к развитию стойких помутнений роговицы с выраженным снижением остроты зрения [22–24]. Таким образом, третий патогенетический механизм негативного действия газового оружия самообороны на орган зрения обусловлен ожоговым повреждением тканей глаза.

Одним из важных аспектов всех вышеперечисленных механизмов поражения глаз МПК и CS является нарушение окислительно-восстановительных процессов. Так, по данным ряда авторов, насыщение роговицы кислородом даже при изолированном ожоговом повреждении снижается до 70 %, создавая условия для накопления недоокисленных продуктов, а вторично развившийся дефицит аскорбиновой кислоты и рибофлавина приводит к морфологическим изменениям кератоцитов, нарушениям синтеза коллагена и провоцирует развитие изъязвлений с последующей васкуляризацией роговицы [9, 25–28].

Основными клиническими проявлениями поражения кожных покровов и глаз газовым оружием самообороны являются выраженные болевые ощущения, слезотечение и блефароспазм.

Описанный роговичный синдром обусловлен как специфическим раздражающим эффектом, так и химическим воздействием (ожогом), которое может сопровождаться деэпителизацией. При этом скорость развития и выраженность роговичного синдрома зависит не только от разновидности ирританта, но и от вида растворителя, используемого в средстве самообороны. Это связано с различиями в их способности усиливать проникновение ирритантов в пораженные ткани при использовании в качестве растворителей (третий патогенетический механизм, описанный выше).

Наибольший раздражающий эффект отмечается у хлористого метилена, а менее выраженный отмечался у диметилсульфоксида [29, 30]. Аналогичным действием при его использовании в качестве растворителя обладают производные этиленгликоля [29, 30].

Другим важнейшим клиническим проявлением поражения кожных покровов и глаз газовым оружием самообороны является отек роговицы, от выраженности которого во многом зависит острота зрения, как в остром, так и в отдаленном периоде. Нарушение барьерной функции эндотелия и эпителия роговицы, деполимеризация мукополисахаридов, в норме удерживающих ионы натрия, приводит к развитию данного состояния [5, 25, 31]. Эпителий роговицы выполняет защитную и трофическую функции, в нем содержится большое количество веществ, принимающих участие в обменных процессах (АТФ, аскорбиновая кислота, рибофлавин, глютатион, витамины В, А, гликоген и прочие) [32]. Эндотелий роговицы состоит из одного слоя призматических 6-угольных клеток. Между этими клетками существуют плотные щелевидные контакты, которые обеспечивают ограниченное проникновение влаги из передней камеры глаза в строму [33, 34]. Баланс притока и оттока влаги обеспечивается насосной функцией эндотелия. На мембранах этих клеток располагаются метаболические помпы [33, 35], обеспечивающие динамическое равновесие между притоком и оттоком жидкости за счет градиента осмотического давления. Здесь значительная роль отводится ионному составу в клеточных структурах. Принципиально схема сводится к перекачиванию несвязанных ионов Na+ и HCO3 при помощи Na+/K+ АТФазы помпы в обмен на K+ [33, 35].

Нарушение клеточных барьеров на фоне дисбаланса водно-электролитного состава влечет за собой избыточное проникновение влаги из передней камеры глаза. Кроме того, мукополисахариды стромы роговицы деполимеризированные в результате поражения, поглощают избыточное количество жидкости из влаги передней камеры, таким образом реализуется дополнительный механизм развития отека роговицы [22, 36]. Деполимеризация мукополисахаридов, начавшаяся после ожога, усиливается вплоть до стадии рубцевания, когда намечаются едва различимые признаки их синтеза [37].

Воздействие газового оружия самообороны не ограничивается поражением только роговицы. Также поражаются веки с проявлением в виде гиперемии и отека. Отек может быть настолько выраженным, что затрудняет открытие глаза. Поражения конъюнктивы проявляются в виде гиперемии, отека (до выраженного хемоза) и частичной гибели эпителия с обнажением глубжележащих тканей [1, 38].

Дополнением к выше описанным изменениям будет являться развитие вторичной инфекции на травматически измененной глазной поверхности за счет грубых нарушений ее защитных механизмов.

Несмотря на широкое распространение и частоту использования газового оружия самообороны, специфической терапии до сих пор не предложено [39].

ЗАКЛЮЧЕНИЕ

Поражение глаз газовым оружием является многофакторным процессом. Учитывая такой многокомпонентный патогенез, подход к терапии также должен быть разнонаправленным. Необходимо купировать воздействие ирритантов на специфические рецепторы и выработку биологически активных веществ, возбуждающих бо-

левую чувствительность. Вторичное химическое повреждение требует компенсации нарушений тканевого дыхания и окислительно-восстановительных процессов.

СПИСОК ЛИТЕРАТУРЫ

1. Rothenberg C. Tear gas: an epidemiological and mechanistic reassessment / C. Rothenberg et al. // Ann. N.Y. Acad. Sci. — 2016. — Vol. 1378, No 1. — P. 96–107.
2. Haar RJ. Health impacts of chemical irritants used for crowd control: a systematic review of the injuries and deaths caused by tear gas and pepper spray / RJ Haar, V Iacopino, N Ranadive, SD Weiser, M Dandu // BMC public health. 2017 Oct 19;17(1):831.
3. Santos C. Characterizing Chemical Terrorism Incidents Collected by the Global Terrorism Database, 1970–2015 / C. Santos, T. Zahran, J. Weiland et al. // Prehospital and disaster medicine. — 2019. — Vol. 34 (4). — P. 385–392.
4. Haar R.J. Health impacts of chemical irritants used for crowd control: a systematic review of the injuries and deaths caused by tear gas and pepper spray / R.J. Haar, V. Iacopino, N. Ranadive et al. // BMC public health. — 2017. — Vol. 17(1). — P. 831–845.
5. Brône B. Tear gasses CN, CR, and CS are potent activators of the human TRPA1 receptor / B. Brône, P.J. Peeters, R. Marrannes et al. // Toxicology and applied pharmacology. — 2008. — Vol. 231 (2). — P. 150–156.
6. Криминалистические требования Министерства внутренних дел Российской Федерации по ограничениям, устанавливаемым на оборот гражданского и служебного оружия (утверждены приказом МВД РФ № 1020 от 20 сентября 2011 г.) [Электронный ресурс]. — Режим доступа: http://www.eko-czao.narod.ru/ball/metod/001/1.htm (дата обращения: 12.11.2019).
7. Методические рекомендации по лечебным мероприятиям при поражении глаз средствами самообороны, содержащими вещества раздражающего и слезоточивого типа действия: утверждены и введены в действие Федеральным медико-биологическим агентством 16.11.2012 ; рег. № 12.53.12 — 2012 / сост. Л.А. Муковский, Н.В. Лапина, Р.И. Глухова и др. — Москва, 2012. — 18 с.
8. ГОСТ Р 50743-95. Газовое оружие самообороны. Механические распылители, аэрозольные и другие устройства, снаряженные слезоточивыми или раздражающими веществами. Требования безопасности. Виды и методы контроля при сертификационных испытаниях на безопасность: принят и введен в действие Постановлением Госстандарта России от 15.02.1995 г. № 55 ; введен 01.07.1995 г. — М. : Изд-во стандартов, 1995. — 9 с.
9. Черныш В.Ф. Ожоги глаз. Состояние проблемы и новые подходы / В.Ф. Черныш, Э.В. Бойко. — 2-е изд., перераб. и доп. — М. : ГЭОТАР-Медиа, 2017. — 183 с.
10. Локтионов С.И. О некоторых аспектах токсичности и опасности слезоточивых и раздражающих веществ / С.И. Локтионов, Л.А. Муковский // Токсикологический вестник. — 1994. — № 2. — С. 14–16.
11. Хотим В.Е., Гундорова Р.А. Короткодистанционные ожоги глаз аэрозолями газовых баллончиков // Повреждение глаз в экстремальных ситуациях. М. — 1995. — С. 41–42.
12. Толмачев С.И. Судебно-медицинская характеристика поражений, причиненных из средств самообороны, снаряженных ирритантом дибензоксазепином (веществом cr): автореф. дис. … канд. мед. наук: 14.03.05, 14.03.04. — М., 2015. — 25 с.
13. Франке З. Химия отравляющих веществ: пер. с нем: в 2-х т.; т. 1 / З. Франке, П. Франц, В. Варнке ; под ред. И.Л. Кнунянца и Р.Н. Стерлина. — М. : Химия, 1973. — 437 с.

14. Александров В.Н. Отравляющие вещества : учебное пособие / В.Н. Александров, В.И. Емельянов; под ред. Г.А. Сокольского. — 2-е изд., перераб. и доп. — М.: Воениздат, 1990. — 271 с.

15. Калитаев А.Н. Защита от оружия массового поражения / А.Н. Калитаев, Г.А. Живетьев, Э.И. Желудков и др.; под ред. В.В. Мясникова. — 2-е изд., перераб. и доп. — М.: Воениздат, 1989. — 398 с.

16. Кузьмин А.А. Ирританты: современное переосмысление актуальности для Вооруженных сил и перспективы создания медицинских средств защиты / А.А. Кузьмин, Е.В. Ивченко, А.Б. Селезнев, С.П. Сидоров, М.А. Юдин // Вестник Российской Военно-медицинской академии. — 2020. — № 3(71). — С. 188–193.

17. Casarett & Doull's Toxicology: The Basic Science of Poisons / by C.D. Klaassen, M.O. Amdur, J. Doull. — 9th Edition // New York: McGraw-Hill, 2019. — 1639 p.

18. Everaerts W. The capsaicin receptor TRPV1 is a crucial mediator of the noxious effects of mustard oil / W. Everaerts et al. // Curr. Biol. — 2011. — Vol. 21, No 4. — P. 316–321.

19. Куценко С.А. Отравляющие вещества раздражающего действия. Военная токсикология, радиология и медицинская защита : учебник / С.А. Куценко, Н.В. Саватеев; Воен.-мед. акад. им. С.М. Кирова // под ред. Н.В. Саватеева. — Л., 1978. — С. 127–135.

20. Оксенгендлер Г.И. Яды и организм: проблемы химической опасности / Г.И. Оксенгендлер; Акад. наук СССР. — СПб.: Наука, 1991. — 319 с.

21. Марри Р., Греннер Д., Мейес П., Родуэлл В. Биохимия человека: в 2-х т.; т. 1 / Пер. с англ. — М.: Мир, 2004. — 381с.

22. Пучковская Н.А. Ожоги глаз / Н.А. Пучковская, С.А. Якименко, В.М. Непомящая. — М.: Медицина, 2001. — 272 с. — (Библиотека практикующего врача).

23. Wani M.L. Vascular Injuries Caused by Tear Gas Shells: Surgical Challenge and Outcome / M.L. Wani, A.G. Ahangar, G.N. Lone et al. // Iranian journal of medical sciences. — 2011. — Vol. 36 (1). — P. 14–17.

24. Куликов А.Н. К совершенствованию классификации ожогов глаз / А.Н. Куликов, В.Ф. Черныш, С.В. Чурашов // Военно-медицинский журнал. — 2021. — № 6. — С. 19–26.

25. Каплунович П.С. Основные принципы лечения тяжелых и очень тяжелых химических ожогов глаз // Офтальмологический журнал. — 1979. — № 7. — С. 494–496.

26. Каплунович П.С. Патогенез, клиника и оперативное лечение рубцового ксероза (ксерофтальмии) : автореферат дисс. ... канд. мед. наук. — Сталино, 1959. — 20 с.

27. Gijsen H.J. Analogues of morphanthridine and the tear gas dibenz[b,f][1,4] oxazepine (CR) as extremely potent activators of the human transient receptor potential ankyrin 1 (TRPA1) channel / H.J. Gijsen, D. Berthelot, M. Zaja et al. // Journal of medicinal chemistry. — 2010. — Vol. 53 (19). — P. 7011–7020.

28. Тартаковская А.И. Патогенез, клиника и лечение химических ожогов глаз // Актуальные вопросы офтальмол. — Киев, 1970. — С. 154–155.

29. Бабаханян Р.В. Газовое оружие самообороны (судебно-медицинские и криминалистические аспекты) / Р.В. Бабаханян, Г.Э. Бахтадзе, Е.С. Бушуев и др. — Тбилиси; СПб.: Информатика, 1996. — 104 с.

30. Yeung M.F. Clinicopathological effects of pepper (oleoresin capsicum) spray / M.F. Yeung, W.Y. Tang // Hong Kong medical journal. — 2015. — Vol. 21 (6). — P. 542–552.

31. Багров С.Н. Состав кислых мукополисахаридов и ультраструктура мутной роговой оболочки / С.Н. Багров, Т.И. Ронкина // Вестник офтальмологии-1977. — №2. — С. 31–34.

32. Ярцева Н.С. Избранные лекции по офтальмологии : учебное пособие для системы послевузовского профессионального образования врачей ; в 3-х т.; т. 1 / Н.С. Ярцева, Л.А. Деев, Н.А. Гарилова ; под ред. проф. Х.П. Тахчиди. — М., 2007. — 290 с.

33. С.В. Труфанов, Е.П. Саловарова Дисфункция эндотелиального слоя роговицы: этиопатогенез и современные подходы к лечению // Russian Journal of Clinical Ophthalmology. 2019. — Vol. 19. — № 2. — С. 116–119. DOI: 10.32364/2311-7729-2019-19-2-116-119

34. Ali M., Raghunathan V., Li J. et al. Biomechanical relationships between the corneal endothelium and Descemet's membrane. Experimental Eye Research. 2016; 152:57–70. DOI: 10.1016/j.exer.2016.09.004

35. Cheng X., Pinsky P. The Balance of Fluid and Osmotic Pressures across Active Biological Membranes with Application to the Corneal Endothelium. PLoS One. 2015;10(12): e0145422. DOI: 10.1371/journal.pone.0145422

36. Tidwell R.D. Tear Gas (Pepper Spray) Toxicity [Electronic resource] / R.D. Tidwell, B.K. Wills. — Treasure Island (FL): StatPearls Publishing, 2019. — URL: https://www.ncbi.nlm.nih.gov/books/NBK544263/ (дата обращения: 13.11. 2019).

37. Гундорова Р.А. Поражение органа зрения газовыми пистолетами и револьверами / Р.А. Гундорова, Г.Г. Бордюгова, Л.В. Илатовская, Г.Р. Лекишвили // Вестник офтальмологии. — 1997. — № 2. — С. 102–106.

38. Sivathasan N. Emergency medicine journal: Educating on CS or 'tear gas' / N. Sivathasan // Emergency medicine journal. — 2010. — Vol. 27 (11). — P. 881–882.

39. Качерович П.А. Патогенез и подходы к лечению при поражениях глаз газовым оружием самообороны. / П.А. Качерович, А.Н. Куликов, Н.В. Лапина, А.Я. Беспалов, К.А. Краснов, Н.Н. Харитонова, Р.Л. Трояновский // Офтальмологические ведомости. — 2022. — № 2. — С. 53–61.

DOI: https://doi.org/10.25276/2312-4911-2022-6-111-113

А.А. Козырева, Е.С. Петрова, М.М. Стойчева, Р.В. Ершова, О.А. Фролов

Случай тяжелого роговично-конъюнктивального ксероза у ребенка 3 лет на фоне алиментарного дефицита витамина А

СПб ГБУЗ «Диагностический центр № 7» (глазной) для детского и взрослого населения, Санкт-Петербург

A.A. Kozyreva, E.S. Petrova, M.M. Stoycheva, R.V. Ershova, O.A. Frolov

A case of severe corneal-conjunctival xerosis in a 3-year-old child with alimentary vitamin A deficiency

Diagnostic Center No. 7 (eye) for children and adults, St. Petersburg

РЕФЕРАТ

Цель работы – представить редкий клинический случай «синдрома сухого глаза» при недостаточности витамина А у ребенка. Ксерофтальмия на почве авитаминоза А характерна в основном для жителей (преимущественно детей) стран Южной и Восточной Азии, некоторых районов Африки, Ближнего Востока и Латинской Америки. Однако таких больных можно встретить и в нашей стране (дети с плохим усвоением витамина А, с тяжелой формой аллергии и т.п.). В патогенезе рассматриваемой патологии лежит недоразвитие эпителиальных и бокаловидных клеток конъюнктивы, дифференцирование которых в норме регулируют метаболиты витамина А. В результате развивается чешуйчатая метаплазия эпителия с последующей кератинизацией конъюнктивы, которая в дальнейшем может приводить к кератомаляции, ксеротической язве роговицы, ее прободению. Представлен редкий клинический случай «синдрома сухого глаза» при недостаточности витамина А у ребенка.

Ключевые слова: *роговично-конъюнктивальный ксероз, синдром «сухого глаза», ксероз глазной поверхности, гиповитаминоз А*

ABSTRACT

Purpose is to present a rare clinical case of «dry eye syndrome» in vitamin A deficiency. Xerophthalmia due to avitaminosis A is also typical mainly for residents (mainly children) of the countries of South and East Asia, some parts of Africa, the Middle East and Latin America. However, such patients can also be found in our country (children with poor absorption of vitamin A, with severe allergies, etc.). The pathogenesis of the pathology under consideration is the underdevelopment of epithelial and goblet cells of the conjunctiva, the differentiation of which is normally regulated by vitamin A metabolites. As a result, squamous metaplasia of the epithelium develops, followed by keratinization of the conjunctiva, which can later lead to keratomalacia, a xerotic corneal ulcer, and its perforation.

Keywords: *corneal-conjunctival xerosis, dry eye syndrome, ocular surface xerosis, hypovitaminosis A*

ВВЕДЕНИЕ

Синдром «сухого глаза» (ССГ) представляет собой мультифакторное заболевание глазной поверхности, характеризующееся нарушением гомеостаза слезной пленки и сопровождающееся офтальмологическими симптомами, в развитии которых этиологическую роль играют нарушение стабильности, гиперосмолярность слезной пленки, воспаление и повреждение глазной поверхности, а также нейротрофические изменения [1].

При ССГ снижение секреции слезной жидкости приводит к воспалительной реакции в тканях глаза и поражению периферических нервов, что ведет к появлению ощущения сухости и боли в глазу. Пусковым механизмом может служить как воспаление, так и оксидативный стресс, который возникает при нарушении баланса между продукцией активных форм кислорода и факторов антиоксидантной защиты. Нарушения на молекулярном, структурном и функциональном уровнях чувствительной иннервации глазного яблока вызывают дизестезию и нейропатические боли в глазу. При этом у пациентов офтальмологического профиля моложе 50 лет ССГ встречается с частотой 12 % [2].

Ксерофтальмия на почве авитаминоза А характерна в основном для жителей (преимущественно детей) стран Южной и Восточной Азии, некоторых районов Африки, Ближнего Востока и Латинской Америки. Однако таких больных можно встретить и в нашей стране (дети с плохим усвоением витамина А, с тяжелой формой аллергии и т.п.).

В патогенезе рассматриваемой патологии лежит недоразвитие эпителиальных и бокаловидных клеток конъюнктивы, дифференцирование которых в норме регулируют метаболиты витамина А. В результате развивается чешуйчатая метаплазия эпителия с последующей кератинизацией конъюнктивы, которая в дальнейшем может приводить к кератомаляции, ксеротической язве роговицы, ее прободению [3].

ЦЕЛЬ

Представить редкий клинический случай «синдрома сухого глаза» при недостаточности витамина А.

МАТЕРИАЛ И МЕТОДЫ

Пациент К., 3 года, направлен в СПб ГБУЗ «Диагностический центр № 7» (глазной) осенью 2021 года с жалобами на светобоязнь и слезотечение. Из анамнеза: у ребенка с первого года жизни имелась тяжелая полиаллергия, вследствие чего соблюдалась жесткая диета из гречки и курицы. Длительно наблюдался по месту жительства с кератоконъюнктивитом, терапия эффекта не давала.

Данные офтальмологического осмотра: vis OD, OS предметное. Рефракция Hm 2,5 Д OU. Вспомогательный аппарат глаз не изменен. Конъюнктива глазного яблока OU не гиперемирована, скорее бледная, поверхность сухая, бугристая *(рис. 1)*, с легким блеском, напоминает рыбью чешую *(рис. 2)*, слезный мениск отсутствует *(рис. 3)*. На роговице обоих глаз сливная эпителиопатия всей поверхности. Глубокие оптические среды прозрачны. Глазное дно OU: ДЗН бледно-розовый, границы четкие. Макулярный рефлекс выражен. Ход и калибр сосудов сетчатки не изменен. Периферия без очагов. TN OU.

Лечение: увлажняющие капли и дексагемодез в разведениях эффекта не дали. Проконсультирован профессором СПб ГПМУ В.В. Бржеским, поставлен диагноз тяжелого ксероза роговицы на фоне алиментарного гиповитаминоза А. Госпитализирован в СПб ГПМУ, диагноз при выписке: синдром сухого глаза тяжелой степени

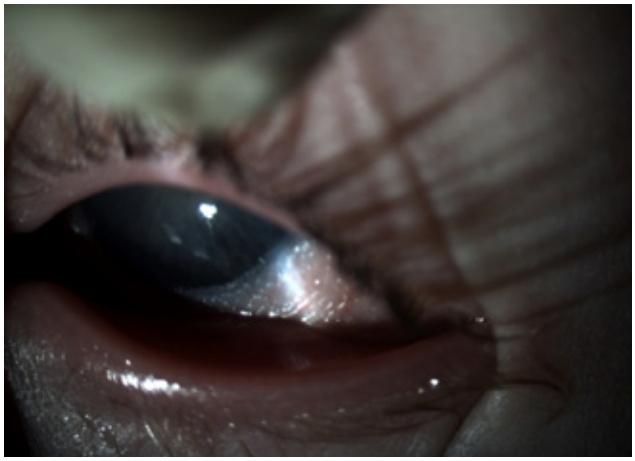

Рис. 1. Бульбарная конъюнктива сухая, бугристая

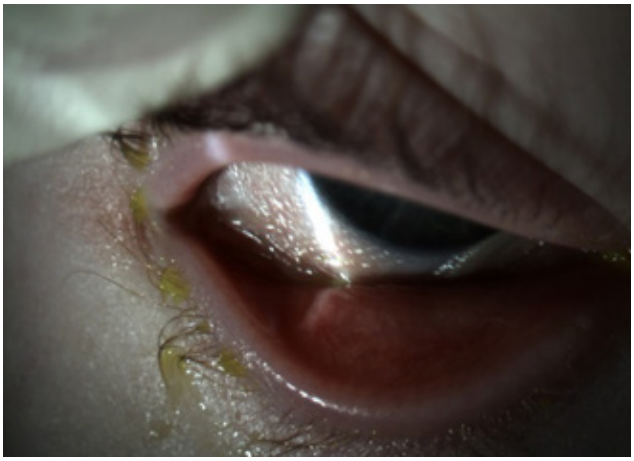

Рис. 2. Бульбарная конъюнктива напоминает рыбью чешую

на почве дефицита витамина А, хронического аллергического конъюнктивита. Получил лечение: смесь на основе аминокислот, кальция глюконат, витамина Д 1500 МЕ ежедневно, витамина А 2000 МЕ ежедневно.

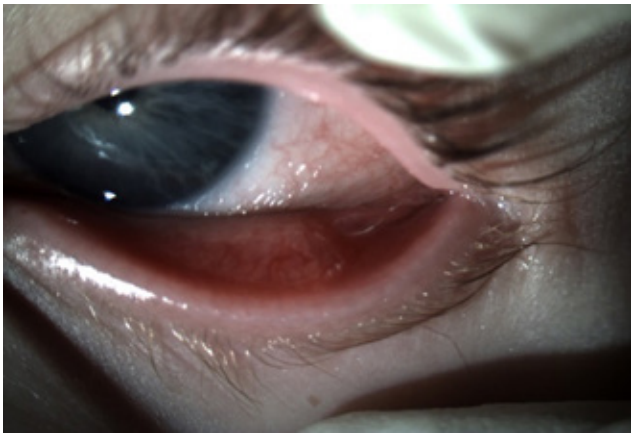

Рис. 3. Слезный мениск отсутствует

РЕЗУЛЬТАТЫ И ОБСУЖДЕНИЕ

При контрольном осмотре в ДЦ уже через месяц отмечена резкая положительная динамика: роговица полностью прозрачна, эпителизирована, конъюнктива выглядит гораздо более увлажненной. Диету ребенка, к сожалению, пока расширить не удалось, но состояние его настолько улучшилось, что через 6 месяцев от начала терапии стало возможным отменить внутрь витамины А и Д. В настоящее время использует местно ВитА-ПОС 3 раза в день постоянно, принимает внутрь «Мирокром» и 1 раз в месяц получает «Дупиксент» в/в.

ЗАКЛЮЧЕНИЕ

Рассмотренный клинический случай призван повысить настороженность практикующих офтальмологов при поиске причин роговично-конъюнктивального ксероза в плане возможного дефицита витамина А.

СПИСОК ЛИТЕРАТУРЫ

1. Craig JP, Nichols KK, Akpek EK et al. TFOS DEWS II Definition and Classification Report. Ocul. Surf. 2017; 15:276–283.
2. Бржеский В.В., Сомов Е.Е. Роговично-конъюнктивальный ксероз (диагностика, клиника, лечение). — Изд. 2-е, част. перераб. и доп. — СПб: Левша. Санкт-Петербург, 2003 — 120 с.
3. Бржеский В.В., Астахов Ю.С., Кузнецова Н.Ю. Заболевания слезного аппарата: пособие для практикующих врачей. — Изд. 2-е, част. перераб. и доп. — СПб: Изд-во Н-Л, 2009. — 108 с.

DOI: https://doi.org/10.25276/2312-4911-2022-6-114-118

Е.А. Лебедь

Клинический случай. Постковидные (?) Осложнения на глазном дне в виде застойного диска зрительного нерва обоих глаз

ООО МЛ Мицар, Благовещенск

E.A. Lebed

Clinical case: post ocular (?) complications in the ocular fundus in the form of a congested optic disc in both eyes

ML Mizar Clinic, Blagoveshchensk

РЕФЕРАТ

В декабре 2019 г. в мире выявлена эпидемия новой коронавирусной инфекции COVID-19. Для данного заболевания характерно тяжелое течение, высокая смертность, передача воздушно-капельным путем, высокая контагиозность. За время лечения заболевания и осложнений после перенесенной инфекции стали проявляться и отдаленные осложнения по органам и системам. Основываясь на опыте, доказан путь передачи вируса, а также выявлен патогенез заболевания, отдаленных осложнений, в частности в офтальмологии. При инфицировании SARS-CoV-2 отмечается нарушение реологии крови — повышение свертываемости крови (гиперкоагуляция), что приводит к формированию тромбов и окклюзии в сосудистом русле и нарушению работы микроциркуляторного русла.

Ключевые слова: *COVID-19, застойный диск зрительного нерва, частичная атрофия диска зрительного нерва*

ABSTRACT

Since December 2019, an epidemic of a new coronavirus infection COVID-19 has been identified in the world. This disease is characterized by a severe course, high mortality, airborne transmission, high contagiousness. During the treatment of the disease and complications after the infection, distant complications in the organs and systems began to appear. Based on experience, the route of transmission of the virus has been proven, as well as the pathogenesis of the disease, long-term complications, in particular in ophthalmology, has been identified. When infected with SARS-CoV-2, there is a violation of blood rheology — an increase in blood coagulation (hypercoagulation), which leads to the formation of blood clots and occlusion in the vascular bed and disruption of the microvasculature.

Keywords: *COVID-19, optic disc congestion, partial optic disc atrophy*

На примере клинического случая рассмотрены особенности течения и дифференциальной диагностики двустороннего застойного диска зрительного нерва.

Пациентка 45 лет обратилась к офтальмологу с жалобами на низкое зрение обоих глаз. Из анамнеза заболевания: с июля 2021 г. считает себя больной, перенесла заболевание Covid-19 в тяжелой степени тяжести, появилось снижение зре-

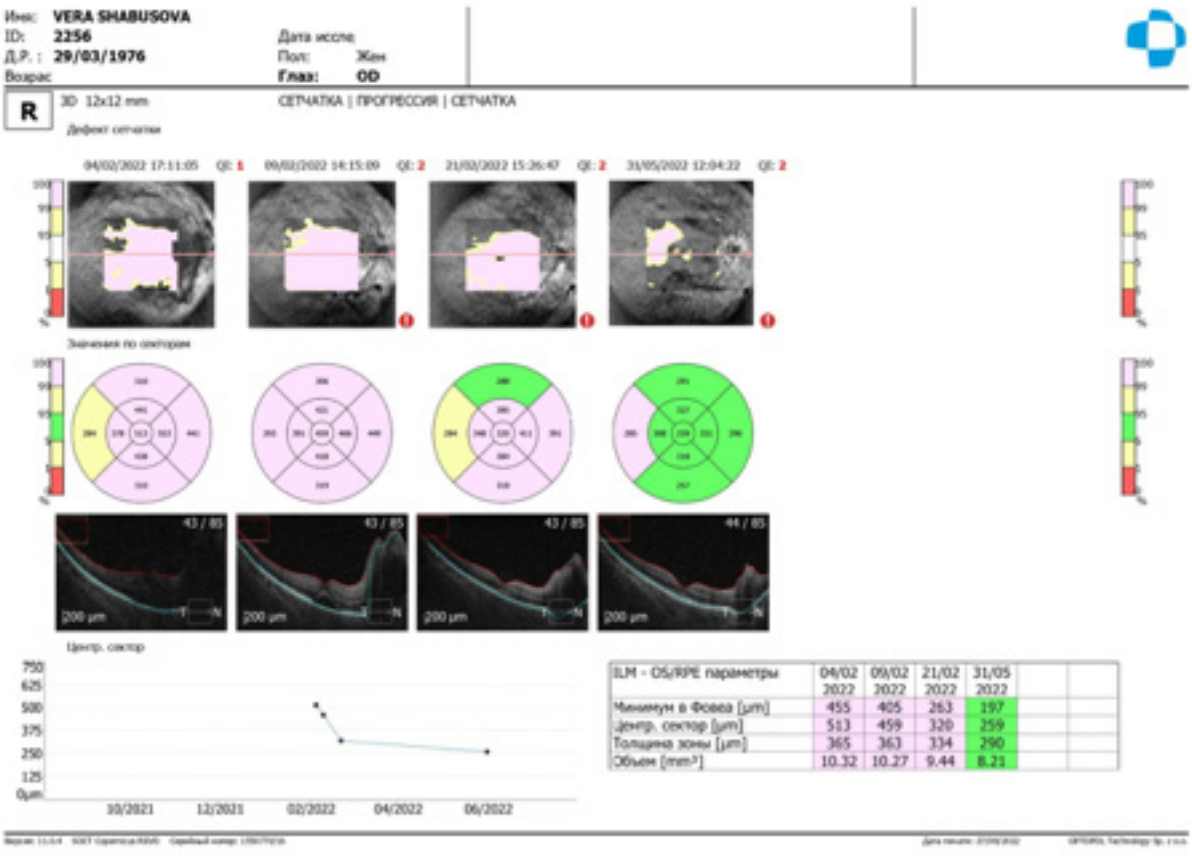

ния на правый глаз, на фоне консервативного лечения зрение несколько восстановилось. На левом глазу зрение начало снижаться в январе, не лечилась. С 27.01 зрение на левый глаз резко ухудшилось, появилось стушеванное зрение, искажение предметов, туман перед глазом. С 31.01.2022 г. начала лечиться у окулиста по месту жительства (п/б инъекции Дексаметазона, п/б Дипроспана, инстилляции Дексаметазона, Диклофенака, в/в Цефтриаксон). Направлена на консультацию к офтальмологу АОКБ, госпитализирована в экстренное отделение на курс лечения.

Проходила лечение с 01.07.2021 по 05.11.2021 г. COVID -19-ассоциированная пневмония, КТ-3. Пневмомедиастинум от 01.08.2021 г., ТЭЛА в сентябре 2021 г., осложнившиеся развитием нижнего парапареза (расценена как полинейропатия критических состояний). Проводилась терапия кевзарой, артлегией, илсирой, пульс-терапия Преднизолоном 600 мг, Дексаметазоном, антибактериальная терапия, противовирусная терапия, терапия антикоагулянтами.

Объективно: Vis OD-0,04 н. кор. ВГД OD-20 мм рт. ст. VIS OS — движение руки у лица ВГД OS — 21 мм рт. ст. Правый глаз: передний отрезок не изменен. Рефлекс глазного дна снижен. Стекловидное тело: грубые деструктивные изменения. Глазное дно под флером: диск зрительного нерва бледный, границы стушеваны, артерии сужены, вены извиты, соотношение диаметра артерий к венам 1/3. Макулярная область детализируется плохо за счет выраженного флера.

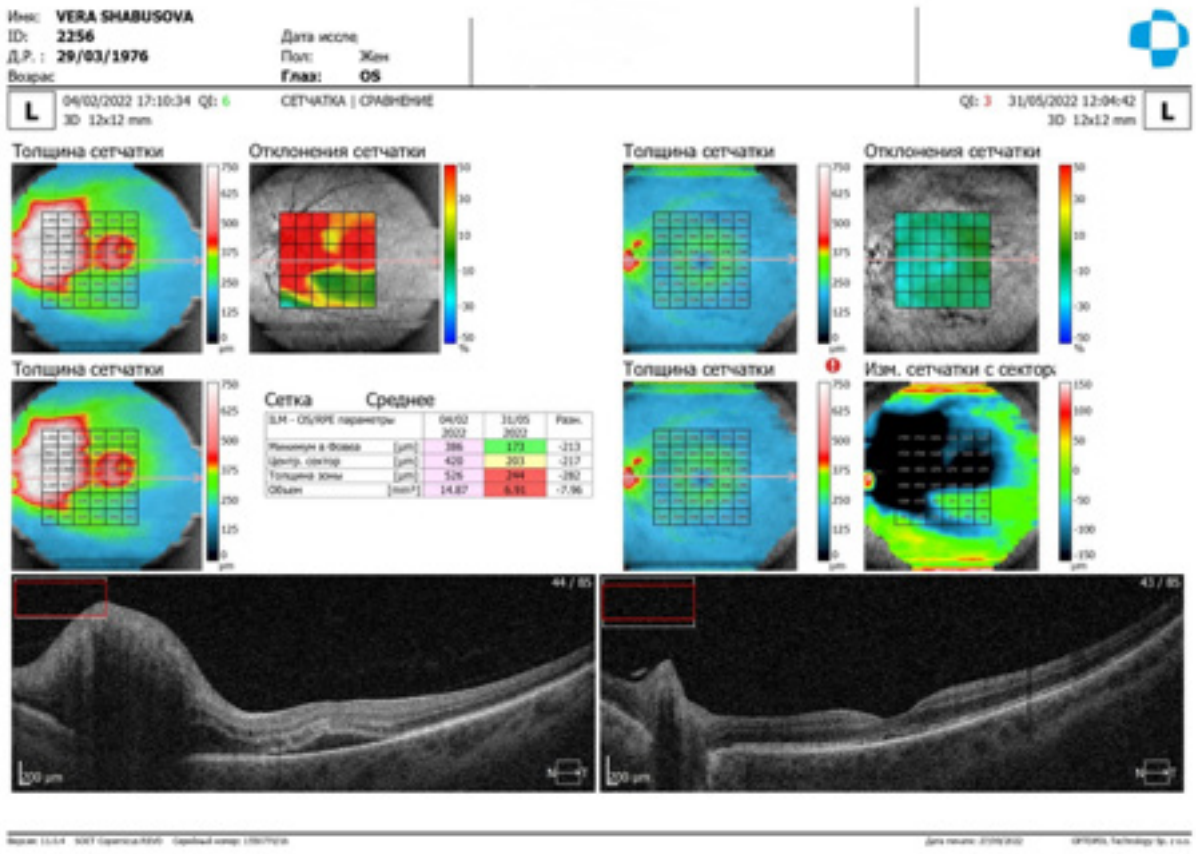

Левый глаз: передний отрезок не изменен. Рефлекс глазного дна розовый. Стекловидное тело прозрачное. Глазное дно: диск зрительного нерва бледноват, границы стушеваны, слегка проминирует в стекловидное тело, в нижнем секторе между сосудистыми аркадами штрихообразные геморрагии, артерии сужены, ход прерывистый, вены расширены, извиты, соотношение диаметра артерий к венам 1/3. Макулярная область не просматривается четко.

При дополнительном исследовании: КТ от 04.02.2022 г. признаки остаточных изменений перенесенной пневмонии.

Рентгенограмма ОГК от 04.02.2022г — пневмофиброз.

КТ головного мозга от 04.02.2022 г. — патологии со стороны головного мозга не выявлено.

ИФА крови на сифилис от 07.02.2022 г. — положительно, ИФА ликвора на сифилис от 18.02.2022 г. — отрицательно.

На ОСТ от 09.02.2022.г. OD-выраженный перипалярный кистозный отек НЭП. Дрилл синдром. ДЗН проминирует в стекловидное тело. В фовеа кистозные изменения НЭП. Высокая экссудативная отслойка НЭП.

OS-перипапиллярно выраженный кистозный отек нейроэпителия. ДЗН проминирует в стекловидное тело. Профиль фовеа изменен за счет высокой экссудативной отслойки нейроэпителия. Единичные кисты НЭП в фовеа.

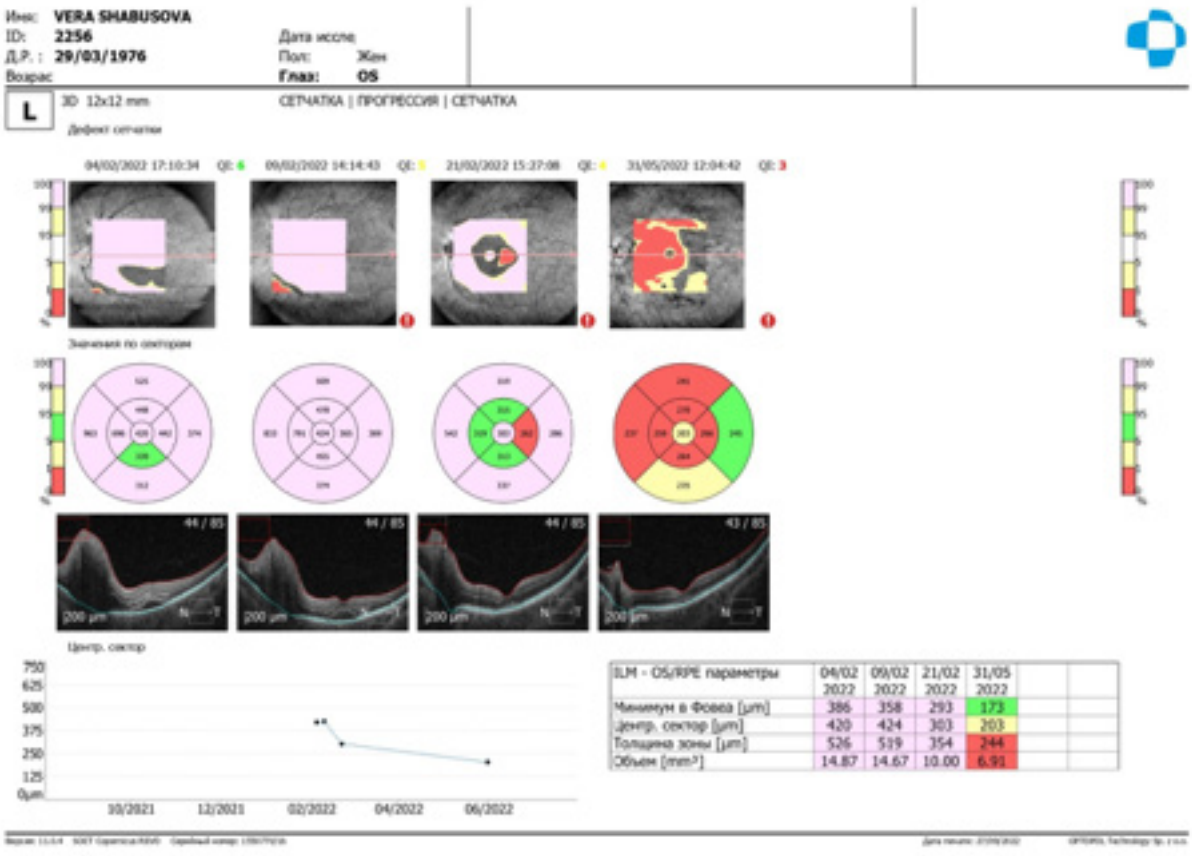

Периметрия от 09.02.2022 г.: концентрическое сужение поля зрения, центральная скотома.

МРТ головного мозга от 11.02.2022 г.: единичные очаговые изменения сосудистого генеза.

Анализ ликвора от 15.02.2022 г.: цитоз 160/3.

Анализ на олигоклональные антитела от 17.02.2022 г.: тип синтеза 1.

Анализ на антитела у аквапорину-4 от 17.02.2022 г.: отрицательно.

МРТ гипофиза с контрастированием от 21.02.2022 г.: после введения контраста отмечается физиологическое однородное накопление его тканью гипофиза.

За время нахождения в условиях стационара получала антиоксидантное, метаболическое, витаминное, глюкокортикостероидное, нестероидное противовоспалительное средство, выполнено лечебное РСП материалом Аллоплант обоих глаз.

На фоне лечения отмечается положительная динамика.

Локальный статус: VIS OD = 0,2 н/к ВГД OD = Т 20 мм рт. ст.

VIS OS = 0,07 н/к ВГД OS = Т 20 мм рт. ст.

Правый глаз: положение глаза в орбите правильное, объем движений полный, безболезненный. Инъекция глазного яблока: нет. Склера не изменена. Роговица сферической формы. Передняя камера средней глубины, влага прозрачная. Радужная оболочка: рисунок четкий. Зрачок округлой формы, до 4 мм, положение центральное,

реакция на свет живая, синехия с 10 до 17 ч условного циферблата. Пигмент по передней капсуле хрусталика. Хрусталик прозрачный. Рефлекс глазного дна снижен. Стекловидное тело: грубые деструктивные изменения. Глазное дно: диск зрительного нерва бледный, границы стушеваны, проминирует в стекловидное тело, артерии сужены, вены извиты, ход сосудов из сосудистого пучка прерывистый. В макуле рефлекс снижен за счет отека и деструктивных изменений стекловидного тела.

Левый глаз: положение глаза в орбите правильное, объем движений полный, безболезненный. Инъекция глазного яблока: нет. Склера не изменена. Роговица сферической формы. Передняя камера средней глубины, влага прозрачная. Радужная оболочка: рисунок четкий. Зрачок округлой формы, размер 3–4 мм, положение центральное, реакция на свет живая. Пигментная кайма сохранна. Хрусталик прозрачный. Рефлекс глазного дна розовый. Стекловидное тело прозрачное. Глазное дно: диск зрительного нерва умеренно гиперемирован, границы стушеваны, умеренно проминирует в стекловидное тело, в нижнем секторе между сосудистыми аркадами штрихообразные геморрагии, частично рассосались, артерии сужены, вены извиты, ход сосудов из сосудистого пучка прерывистый. В макуле рефлекс снижен за счет выраженного отека.

ЗАКЛЮЧЕНИЕ

На данном примере можно убедиться в тяжести течения заболевания Covid-19, поражении органов и систем, приводящего, в частности, к необратимым поражениям зрительного анализатора на микроциркуляторном русле. Пациент находится под динамическим наблюдением. Планируются ежегодные курсы трофического лечения с выполнением лечебного РСП обоих глаз.

DOI: https://doi.org/10.25276/2312-4911-2022-6-119-125

Т.А. Леонгардт, Д.С. Горбачев, А.Н. Куликов, А.А. Кольбин, И.С. Ковалевская

Воспалительные заболевания глазницы как причина поражения глазодвигательных мышц и нарушения бинокулярного зрения

ФГБВОУ ВО «Военно-медицинская академия им. С.М. Кирова» Министерства обороны Российской Федерации, кафедра офтальмологии

T.A. Leongardt, D.S. Gorbachev, A.N. Kulikov, A.A. Kolbin, I.S. Kovalevskaya

Inflammation in the orbit and damage to oculomotor muscles and binocular vision

Department of Ophthalmology, Military Medical Academy

РЕФЕРАТ.

Заболевания орбиты и глазничного органокомплекса воспалительного характера представляют важный и ответственный раздел патологии органа зрения. Это обусловлено вовлечением в процесс структур глазничного органокомплекса, нередко поражением зрительного нерва, угрозой частичной и даже полной потери зрительных функций, сложностью диагностического поиска с учетом разнообразия клинических форм заболевания. Работа имеет целью ознакомить офтальмологов с воспалительными заболеваниями глазницы и обратить внимание на вовлечение во всех случаях в воспалительный процесс глазодвигательных мышц, что усложняет лечение и удлиняет сроки восстановительного периода. В некоторых случаях для коррекции нарушения бинокулярного зрения требуется хирургическое лечение. Нами проведено ретроспективное исследование 31 истории болезни пациентов, проходивших лечение по поводу острых и хронических воспалительных процессов в орбите. У всех пациентов отмечалось поражение глазодвигательных мышц в большей или меньшей степени выраженности, нарушение подвижности глазного яблока и диплопия. Использование лучевых методов диагностики позволяет не только локализовать воспалительный процесс в глазнице, но и определить объем, форму и характер поражения глазодвигательных мышц. В лечении данной патологии необходимо применять индивидуальный междисциплинарный подход как при выборе тактики консервативной терапии, так и при выборе метода хирургического лечения. Хирургические вмешательства на глазодвигательных мышцах проводятся после стихания воспалительного процесса, при отсутствии положительной динамики на консервативное лечение в течении 6–12 месяцев.

Ключевые слова: *орбита, воспаление, глазодвигательные мышцы, косоглазие*

ABSTRACT

Diseases of the orbit and ophthalmic organ complex of an inflammatory nature represent an important and difficult section of the pathology of the organ of vision. This is due to the involvement of the structures of the orbital organocomplex in the process, often damage to the optic nerve, the threat of loss of vision, the complexity of the diagnostic search and the variety of clinical forms of the disease. The approach to diagnosis and treatment requires a multidisciplinary approach. The work aims to acquaint ophthalmologists with inflammatory diseases of the orbit and draw attention to the involvement of the oculomotor

muscles in the inflammatory process in all cases. Surgical treatment is required to correct binocular vision impairment. We conducted a retrospective study of 31 case histories of patients treated for acute and chronic inflammatory processes in the orbit. All patients had damage to the oculomotor muscles, impaired mobility of the eyeball and diplopia. The use of radiation diagnostic methods makes it possible to localize the inflammatory process in the orbit, to determine the nature of the damage to the oculomotor muscles. In treatment, it is necessary to apply an individual multidisciplinary approach. Surgical interventions on the oculomotor muscles are carried out after the inflammatory process subsides.

Keywords: *orbit, inflammation, oculomotor muscles, strabismus*

АКТУАЛЬНОСТЬ

Заболевания орбиты и глазничного органокомплекса воспалительного характера представляют важный и трудный раздел патологии органа зрения. Обусловлено это вовлечением в процесс сложных структур глазничного органокомплекса, угрозой частичной и даже полной потери зрительных функций, в результате поражения зрительного нерва, а в некоторых случаях и угрозой жизни пациента, ввиду тесных анатомических нейроваскулярных связей с полостью черепа и головным мозгом. Сложность диагностического поиска, необходимость применения адекватных методов лечения, полнота реабилитационных мероприятий, часто требуют мультидисциплинарного подхода.

ЦЕЛЬ

На примере клинических случаев ознакомить практикующих офтальмологов с воспалительными заболеваниями глазницы и обратить внимание на вовлечение во всех случаях, вне зависимости от выраженности воспалительного процесса глазодвигательных мышц, что выражалось в диплопии и несодружественном косоглазии, требующих впоследствии хирургической коррекции.

МАТЕРИАЛ И МЕТОДЫ

Проведено ретроспективное исследование 31 истории болезни пациентов, проходивших лечение в клинике офтальмологии за последние два года по поводу острых и хронических воспалительных процессов в орбите. Возраст пациентов составил от 22 до 53 лет, 17 женщин и 14 мужчин. Эндокринная офтальмопатия диагностирована у 17 пациентов, эхинококкоз глазницы у 1 пациента, псевдотумор у 6 пациентов (у пяти по типу дакриоаденита, у одного — миозита), флегмона глазницы у 7 пациентов. У всех отмечалось поражение глазодвигательных мышц в большей или меньшей степени выраженности, нарушение подвижности глазного яблока и диплопия. Всем без исключения проводились: исследование зрительных функций, исследование страбизмологического статуса, КТ, МРТ, УЗИ, лабораторные и гистологические исследования. Хирургическое вмешательство выполнялось 17 пациентам: вскрытие и дренирование флегмоны орбиты, хирургическое вмешательство с целью получения материала на гистологическое исследование при псевдотуморе, удаление эхинококковых кист, внутренняя и костная декомпрессия при эндокринной офтальмопатии. 14 пациентов с эндокринной офтальмопатией получали кортикостероиды по схеме в качестве консервативной терапии. В отдаленном периоде хирургическое вмешательство на экстраокулярных мышцах выполнялось трем пациентам с эндокринной офтальмопатией с целью косметической реабилитации в стадии стойкой

ремиссии и пациенту с эхинококкозом по поводу несодружественного косоглазия (через год после операции по удалению эхинококковой кисты).

РЕЗУЛЬТАТЫ И ОБСУЖДЕНИЕ

Как правило, в патологический процесс при воспалительном процессе в глазнице вовлекаются глазодвигательные мышцы. Поэтому, помимо клинических проявлений воспалительного процесса таких как боль в глазнице, отек, гиперемия тканей век и периорбитальной области, экзофтальм, застойная инъекция глазного яблока, нарушение зрения в той или иной степени, системные проявления воспаления, нарушается и подвижность глазного яблока. Вовлечение глазодвигательных мышц приводит к диплопии, иногда первой или ведущей жалобе, предъявляемой пациентом.

Причинами острого воспаления в глазнице чаще являются риногенные факторы — гнойные процессы в околоносовых пазухах, распространяющиеся в глазницу через тонкую костную стенку и надкостницу, гематогенно-метастатическим путем или как реактивный воспалительный ответ на гнойный процесс в соседнем анатомическом образовании. К одонтогенным источникам инфекции относятся воспалительные заболевания зубочелюстной системы: периоститы, абсцессы и флегмоны, гранулемы корней зубов. Особенности венозного кровообращения создают реальную угрозу распространения инфекции в глазницу из воспалительных процессов кожи головы и лица: фурункулов, абсцессов, рожистого воспаления. Возбудителями острых гнойных процессов в глазнице в большинстве случаев является кокковая флора (стафилококки, стрептококки), реже — палочки (кишечная, синегнойная). Кроме того, причинами воспаления в глазнице могут быть и другие возбудители: специфические инфекции (туберкулез, сифилис), грибковые заболевания (актиномикоз) и паразитарные инвазии (эхинококкоз, аскаридоз, филяриатоз, токсокароз).

Неспецифические воспалительные заболевания орбиты считаются причиной хронического воспаления в глазнице. Эти заболевания, природа которых окончательно не установлена, занимают промежуточное положение между опухолевыми и хроническим воспалительным процессом. К ним относят следующие заболевания: саркоидоз (воспалительное заболевание неизвестной природы, характеризующееся поражением различных органов и активацией Т-клеток в месте гранулематозного воспаления с высвобождением различных хемокинов, цитокинов и образованием гранулем; гранулематоз Вегенера — при этом системном заболевании аутоиммунным гранулематозным воспалением поражаются стенки мелких и средних кровеносных сосудов; псевдотумор — этот термин объединяет группу неопухолевых объемных поражений орбиты, в основе возникновения которых лежат неспецифические аутоиммунные нарушения воспалительной природы (в зависимости от локализации очага воспаления выделяют идиопатический миозит, дакриоаденит, очаговый или диффузный васкулит орбиты, периневрит). Отдельно можно выделить эндокринную офтальмопатию — мультисистемное заболевание с поражением щитовидной железы, тканей глазничного органокомплекса (экстраокулярных мышц и клетчатки). Клиническая картина заболевания определяется исходной точкой приложения пускового механизма хронического неспецифического воспаления, при этом любая клиническая форма в своем развитии патологического воспалительного процесса проходит стадию клеточной инфильтрации и стадию фиброзных изменений. Так или иначе, все перечисленные заболевания, имеющие неспецифи-

ческую воспалительную природу (саркоидоз, гранулематоз Вегенера, псевдотумор), а также эндокринная офтальмопатия сопровождаются воспалительной реакцией с исходом в фиброз тканей глазницы, прямо или косвенно оказывают отрицательное воздействие на морфологию и функцию глазодвигательных мышц. К примеру, достоверно известно, что до 60 % больных эндокринной офтальмопатии имеют одним из сопутствующих симптомов стойкую диплопию.

Как при остром, так и при хроническом воспалительном процессе в глазнице нарушения движения глаз чаще связаны с механическим ограничением подвижности экстраокулярных мышц, чем с их парезом или параличом. Нарушения координированной работы глазодвигательных мышц клинически выражается в нарушении положения глазного яблока и диплопии. Даже при купировании процессов воспаления и устранения причины нарушения работы экстраокулярных мышц, у пациентов длительно сохранятся стойкая диплопия, что продлевает и затрудняет их социальную реабилитацию.

Патологические изменения в глазодвигательных мышцах вызывают такие состояния, как воспалительный отек, инфильтрацию и увеличение объема мышечной ткани, фиброзирование, сдавление патологическим образованием (воспалительной гранулемой, увеличенной слезной железой при псевдотуморе, воспаленной и отечной клетчаткой глазницы, воспалительным или гнойным инфильтратом и т.д.), нарушение структуры мышечной ткани при инвазии в нее эхинококка и формирования кисты.

Дифференциальная диагностика этиологии воспалительных заболеваний глазницы является нелегкой задачей, поскольку патология эта в повседневной практике встречается нечасто, но весьма разнообразна по этиологии, своему течению и исходу. Жалобы пациентов и клинические проявления заболевания будут зависеть от выраженности, распространенности и стадии патологического воспалительного процесса. Основные жалобы пациенты предъявляют на двоение, косметический дефект в виде косоглазия, выстояние глазного яблока и его покраснение, возможна боль в глазнице и при движении глазным яблоком, изменение положения века, возможны проявления системного воспаления. Клинически заболевания проявляются нарушением подвижности и положения глазного яблока, экзофтальмом, застойной инфекцией глазного яблока, хемозом конъюнктивы, нарушением положения век (чаще птоз) его отеком и гиперемией, возможно снижение остроты зрение и изменение поля зрения, изменения на глазном дне: появляются складки сосудистой оболочки и признаки сдавления зрительного нерва.

В диагностике важное значение отводится компьютерной томографии (КТ) и магнитно-резонансной томографии (МРТ) орбит, околоносовых пазух, головного мозга, ортопантомограмме, ультразвуковой диагностике (УЗИ) в сосудистом режиме, результатам гистологического и лабораторного исследования.

В ходе диагностического поиска важно помнить о мультидисциплинарности данной патологии и проводить обследование и последующее лечение совместно со смежными специалистами: терапевтами, ревматологами, инфекционистами, оториноларингологами, стоматологами.

Выбор тактики и метода лечения будут зависеть от характера, тяжести сочетанности и давности заболевания, от данных КТ, МРТ, УЗИ и динамики на проводимое консервативное лечение.

Рис. 1. Положение взора пациента в основных отведениях глазного яблока. Выраженное ограничение подвижности книзу, книзу-кнаружи правого глаза

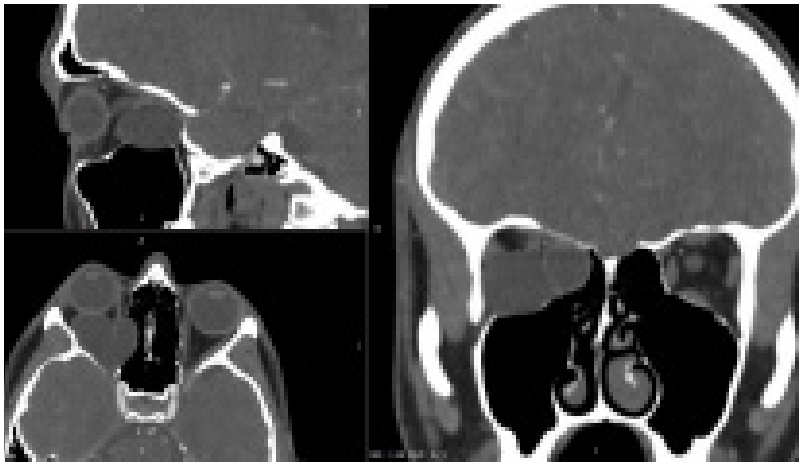

Рис. 2. КТ глазниц с контрастированием в корональной, сагиттальной и аксиальной плоскостях. Четко определяется киста глазницы, расположенная в ретробульбарном пространстве и в брюшке медиальной прямой мышцы

Для иллюстрации приводим следующие наблюдения.

Клинический пример № 1. В клинику обратился пациент Н., 20 лет, с жалобами на двоение. Считает себя больным в течение последних 2 месяцев, когда заметил двоение, больше выраженное при взгляде вниз, и экзофтальм. Двоение постепенно становилось более выраженным. Из анамнеза известно, что пациент три года назад проходил лечение по поводу эхинококкоза печени. При объективном обследовании выявлены: диплопия, снижение зрения, экзофтальм, ограничение подвижности правого глазного яблока книзу и кнаружи.

Репозиция глазного яблока затруднена. Исследование области бинокулярного зрения выявило сужение его в наружной и нижней половине поля взора до 20 градусов от точки фиксации. При офтальмоскопии определяется изменение рельефа поверхности сетчатки (симптом поперечной исчерченности) вследствие транссклеральной компрессии на задний полюс глазного яблока, признаки застоя диска зрительного нерва (нечеткость границ ДЗН, его легкая гиперемия). По данным МРТ и КТ, — кистозное образование правой орбиты, исходящее из медиальной прямой мышцы глаза, деформирующее медиальную и нижнюю стенки глазницы.

Эхинококковая киста правой орбиты была удалена с помощью трансназального эндоскопического вмешательства. В лечении данного пациента помимо офтальмолога принимали участие оториноларингологи, инфекционисты, иммунологи. Послеоперационный период протекал без особенностей. Подвижность глазного яблока частично восстановлена в течение 12 месяцев. Пациенту запланировано оперативное лечение для устранения остаточного угла косоглазия.

Клинический пример № 2. В клинику обратился пациент К., 42 года, с жалобами на двоение, боль в левой глазнице, выстояние левого глазного яблока, опущение верхнего века. Считает себя больным около месяца, когда отметил двоение и периодический отек век левого глаза. Из анамнеза известно, что пациент шесть лет назад проходил лечение с положительным результатом по поводу псевдотумора левой глазницы по типу дакриоаденита. Диагноз был подтвержден гистологическим иссле-

Рис. 3. Внешний вид пациента с псевдотумором левой глазницы по типу дакриоаденита

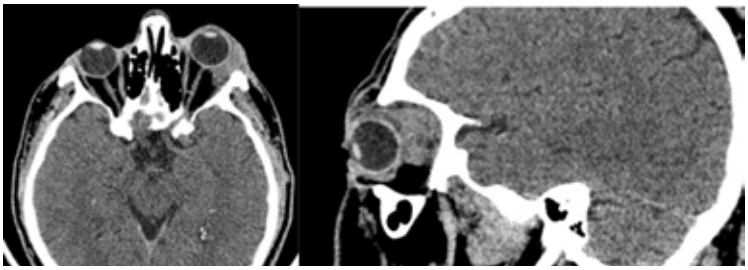

Рис. 5. КТ глазниц в сагиттальной и аксиальной плоскостях. Очаг диффузного воспаления

дованием. При объективном обследовании выявлено: нарушение положения (экзофтальм, ротация глазного яблока книзу) и ограничение подвижности левого глазного яблока во всех отведениях кроме взгляда вниз, стойкая, тотальная диплопия, снижение зрения, репозиция глазного яблока резко затруднена, застойная инъекция конъюнктивы, офтальмогипертензия. Признаков застоя диска зрительного нерва нет.

По данным МРТ и КТ, очаг диффузного воспаления, локализованный в области слезной железы с распространением процесса за глазное яблоко и компрессией латеральной и верхней прямой экстраокулярных мышц.

Дополнительно проводились лабораторные и лучевые методы диагностики для исключения других возможных патологических процессов (саркоидоза, туберкулеза, эндокринной офтальмопатии и патологии щитовидной железы). Учитывая давность первичного диагноза — псевдотумор и возможность за столь длительный период возникновения другой патологии (новообразования), пациенту была выполнена диагностическая орбитотомия с гистологическим исследованием удаленных тканей. Результат гистологического исследования и положительная динамика на лечение кортикостероидными препаратами подтвердили первоначальный диагноз — псевдотумор левой глазницы в форме диффузного дакриоаденита.

ЗАКЛЮЧЕНИЕ

Заболевания глазницы воспалительного характера являются сложной патологией в офтальмологической практике. Это обусловлено сложностью диагностического поиска в виду многообразия клинических форм, нередко тяжелым течением воспалительного процесса с угрозой безвозвратной потери зрительных функций и самой жизни пациента, длительностью лечения и восстановительного периода, требующих мультидисциплинарного подхода. Среди наших наблюдений во всех случаях воспалительного процесса в глазнице вовлекались глазодвигательные мышцы. Нарушение функций глазодвигательных мышц приводило к одной из ведущих жалоб — диплопии, отклонению глазного яблока. Использование в диагностике КТ, МРТ, УЗИ позволяло не только локализовать воспалительный процесс в глазнице, но и определить объем, форму и характер поражения глазодвигательных мышц. В лечении данной патологии необходимо применять индивидуальный междисциплинарный подход как при выборе тактики консервативной терапии, так и при выборе метода хирургического лечения. Хирургические вмешательства на глазодвигательных мышцах проводятся после стихания воспалительного про-

цесса, при отсутствии положительной динамики на консервативное лечение в течение 6–12 месяцев.

СПИСОК ЛИТЕРАТУРЫ

1. Азнабаев Б.М. Клинические аспекты неспецифических воспалительных заболеваний орбиты / Б.М. Азнабаев, Э.А. Латыпова, Т.Р. Мухамадеев // Медицинский вестник Башкортостана. — 2014. — Т. 9, № 2. — С. 157–163.
2. Баженов Л.Г. Возможности диагностики эхинококкоза различной локализации с помощью иммуноферментного анализа / Л.Г. Баженов, Н.Т. Турсунов, С.С. Козлов // Медицинская паразитология и паразитарные болезни. 2010. № (4). — С. 55–57.
3. Бровкина А.Ф. Эндокринная офтальмопатия / А.Ф. Бровкина. — М. : ГОЭТАР, 2004. — 174 с.
4. Бровкина А.Ф. Компьютерная томография в диагностике фиброза экстраокулярных мышц орбиты у больных эндокринной офтальмопатией / А.Ф. Бровкина, Г.Г. Кармазановский, О.Ю. Яценко с соавт. // Офтальмология. — 2011. — Т. 8, №2. — С. 36–39.
5. Горбачёв Д.С. Клинический случай эхинококкоза глазницы. Современные подходы к диагностике и лечению / Д.С. Горбачёв, А.Н. Куликов, С.С. Козлов с соавт. // Офтальмология. — 2022. — № 19(1). – С. 215–228.

DOI: https://doi.org/10.25276/2312-4911-2022-6-126-131

Т.Ю. Матненко[1,2], О.И. Лебедев[1,2], К.К. Надярная[1]

Постковидный кератит

[1]ФГБОУ ВО «Омский государственный медицинский университет» Минздрава России, Омск
[2]БУЗ ОО «Клиническая офтальмологическая больница им. В.П. Выходцева», Омск

Yu.M. Tatyana[1,2], O.I. Lebedev[1,2], K.K. Nadyarnaya[1]

Post covid keratitis

[1]Omsk State Medical University, Omsk, Russia
[2]V.P. Vykhodtsev Clinical Eye Hospital, Omsk, Russia

РЕФЕРАТ

Новая коронавирусная инфекция надолго оставляет след в организме человека в виде постковидного синдрома. В офтальмологической практике встречаются патологические изменения воспалительного характера во всех отделах глаза. В литературе описаны случаи синдрома сухого глаза, блефарита, конъюнктивита, кератита, увеита, сосудистых нарушений и неврита зрительного нерва, орбитальных проявлений (мукормикоза) как офтальмологических осложнений постковидного синдрома. Провоспалительный цитокиновый и хемокиновый ответ, вызванный вирусом в эпителиальных клетках конъюнктивы и лимбе роговицы, приводит к апоптозу эпителиальных клеток периферической роговицы и реактивному воспалительному повреждению. Постковидный кератит следует дифференцировать от обострения традиционных форм вирусных кератитов. Для постковидного кератита характерным будет поражение мейбомиевых желез, поверхностный характер воспаления роговицы, эффективность стероидной терапии.

Ключевые слова: *постковидный синдром, постковидный кератит, стероидная терапия*

ABSTRACT

A new coronavirus infection has a trace in the human body for a long time as the form of a log-covid syndrome. In ophthalmological practice, there are pathological changes of an inflammatory in all parts of the eye. Cases of dry eye syndrome, blepharitis, conjunctivitis, keratitis, uveitis, vascular disorders and optic neuritis, orbital manifestations (mucormycosis) are described as ophthalmological complications of postcovid syndrome. Post covid keratitis should be differentiated from the traditional forms of viral keratitis. There are some features of post covid keratitis: the lesion of the meibomian glands, the superficial nature of corneal inflammation, and the effectiveness of steroid therapy.

Keywords: *log-covid syndrome, post covid keratitis, steroid therapy*

Новая коронавирусная инфекция была впервые выявлена в декабре 2019 года. Болезнь вызвана ранее не известным вирусом семейства Coronaviridae- SARS-CoV-2. Его особенностью стали не только молниеносность развития патологического процесса, но и способность надолго оставлять свой след в организме в виде постковидных осложнений. Постковид, лонг-ковид, затяжной ковид — все это синонимы

постковидного синдрома, который включает в себя в основном изменения общего самочувствия: слабость, мышечные, суставные боли, боли в голове, чувство тяжести в грудной клетке, бессонницу и т.п. На данный момент в литературе описаны случаи синдрома сухого глаза, блефарита, конъюнктивита, кератита, увеита, сосудистых нарушений и неврита зрительного нерва, орбитальных проявлений (мукормикоза) как офтальмологических осложнений постковидного синдрома [1]. Местом входа для вируса является эпителий верхних дыхательных путей, эпителиальные клетки желудка и кишечника. Вирус проникает в клетки, где расположены рецепторы ангиотензинпревращающего фермента II типа (ACE2) или трансмембранный гликопротеин CD147. Белок содержат легкие, сердце, желудочно-кишечный тракт, а также эндотелиальный слой сосудов. Вопрос о возможности проникновения вируса через конъюнктиву остается на данный момент открытым. Одни авторы говорят, что вирус смывается слезой при попадании в конъюнктивальную полость, нейтрализуются ферментами слезной жидкости, другие указывают на клинические случаи только глазных проявлений ковидной инфекции и выделении вируса из конъюнктивы [2, 3]. Эпидемиология поражения переднего отрезка глаза COVID-19: анализ 2347 случаев COVID-19, проведенный Aggarwal et al. выявил изменения переднего отрезка глаза в 11,6 % случаев. По данным разных авторов, поражение переднего отдела встречается в 0,81–34,5 % случаев. В Тюмени выполнено обследование группы пациентов с перенесенным заболеванием COVID-19 в анамнезе [4]. Включено 153 человека старше 18 лет, которые были выписаны из стационара около трех месяцев назад. По подсчетам авторов, синдром сухого глаза после обследования был выявлен у 60 % человек. В патогенезе коронавирусного синдрома основную роль играет снижение выработки слезной жидкости, что и ведет к появлению таких симптомов как: ощущение сухости, инородного тела, жжения в глазу, колебание остроты зрения в течение дня, слезотечение и т.д. Поражение век при инфекции SARS-CoV-2 достаточно распространенная патология, здесь выделяют: воспалительную гиперемию век, нарушение в работе мейбомиевых желез. Заболеваемость прямо пропорциональна тяжести перенесенной новой коронавирусной инфекции. В литературе описаны ряд случаев развития кератита на фоне перенесенной ковид-инфекции. Так, например, представлен клинический случай осложнения со стороны органа зрения у ребенка, перенесшего COVID-19. При осмотре была выявлена конъюнктивальная инъекция, эрозия роговицы по всей поверхности роговой оболочки [5]. В другом случае инфекция COVID-19 вызвала у пациентки сухой кератоконъюнктивит (синдром Шегрена). Тяжелый язвенный кератит развился у пациента во время госпитализации по поводу коронавирусной инфекции. При этом поверхность роговицы была покрыта мелкими поверхностными эрозиями.

ЦЕЛЬ

Изучить особенности кератитов в постковидном периоде на клинических примерах.

Клинические примеры пациентов с глазными проявлениями постковидного синдрома (собственные наблюдения)

Клинический пример № 1. Пациентка госпитализирована с 7.09.2020 по 16.10.20 (ОАРИТ с 07.09.20 по 21.09.20) с диагнозом «вероятный случай новой коронавирусной инфекции, тяжелое течение». Сопутствующий диагноз «атеросклеротическая бо-

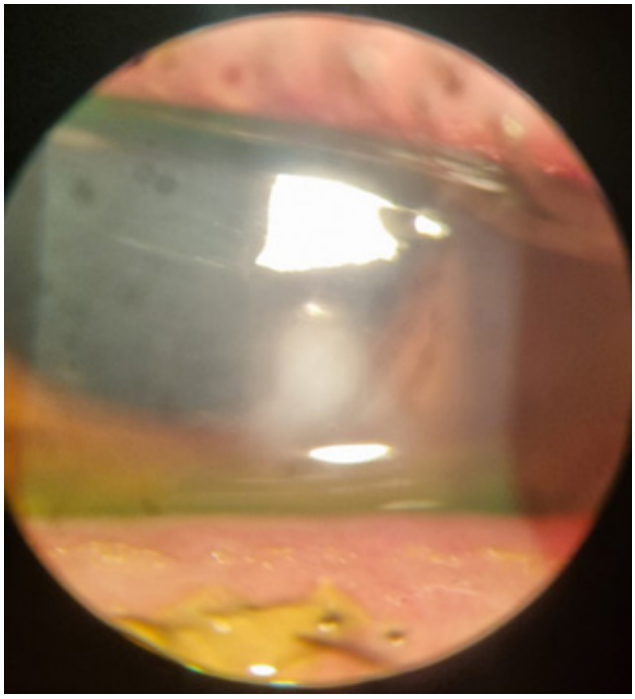

Рис. 1. *Клинический пример 1.* Кератоувеит, инфильтрация роговицы в проекции глазной щели, десцеметит

лезнь сердца. Гипертоническая болезнь. Хроническая анемия легкой степени. Сахарный диабет 2-го типа впервые выявленный». В ковидном стационаре пациентка заметила дискомфорт в глазах, чувство инородного тела, снижение остроты зрения. Был приглашен офтальмолог на консультацию. Назначена противовоспалительная, антибактериальная, противовирусная, кератопластическая терапия. На момент выписки установлен диагноз «формирующееся помутнение роговицы. Последствия перенесенного кератоконъюнктивита на оба глаза». До 12.10.2021 года пациентка не прекращала лечение глаз по поводу синдрома сухого глаза, мейбомеита, кератоконъюнктивита, кератоувеита. Консультировалась в различных офтальмологических клиниках. Была выполнена активация слезных точек по поводу выраженного слезотечения, проведены вскрытие и чистка мейбомиевых желез, а также 20 сеансов массажа век. На момент обращения в кабинет неотложной помощи 12.10.2021 Vis OD = 0,03 н/к, Vis OS = 0,02 н/к. Выраженная светобоязнь, слезотечение, блефароспазм. Выраженный болевой синдром. Объективно: смешанная инъекция умеренная, двусторонние инфильтраты роговицы в проекции глазной щели *(рис. 1)*, под верхним веком инфильтрат округлой формы на 12 часах с дорожкой новообразованных сосудов, напоминающий фликтену. Пациентка обследована фтизиоокулистом, исключена туберкулезная этиология процесса. Цитологическое исследование соскоба с конъюнктивы патологических изменений не обнаружило. Было назначено лечение: дексаметазон, цефтриаксон, мельдоний в/в, витамин В1 в/м, гентамицин, лайфферон, атропин, мезатон под конъюнктиву, ципрофлоксацин, мидримакс, тетрациклиновая мазь, раствор глюкозы, корнерегель, систейн ультра. Физиолечение: магнитотерапия на роговицу, лазерстимуляция роговицы, электрофорез с хлористым кальцием, новокаином, гентамицином по Бургиньону. На фоне проводимой терапии на 5-й день — белый хемоз конъюнктивы, что характерно для постковидного синдрома. На фоне лечения хемоз разрешился. Через 2 недели от начала терапии в стационаре выполнена лазеркоагуляция новообразованных сосудов роговицы *(рис. 2)*. При выписке: Vis OD = 0,2–2,5D = 0,4, Vis OS = 0,4 н/к. Для близи — 0,5 на оба глаза. Формируются облаковидные помутнения роговицы *(рис. 3)*.

Клинический пример № 2. Пациентка 36 лет. Миопия высокой степени, носила контактные линзы. Весной 2021 года перенесла вирусную инфекцию, мазок на ковид отрицательный. В течение года лечилась по поводу поверхностного кератита без эффекта *(рис. 4)*. Рекомендована госпитализация в офтальмологический стационар. При госпитализации — положительный мазок на ковид, назначен курс терапии основного заболевания арбидолом амбулаторно. Контрольный мазок через 10 дней

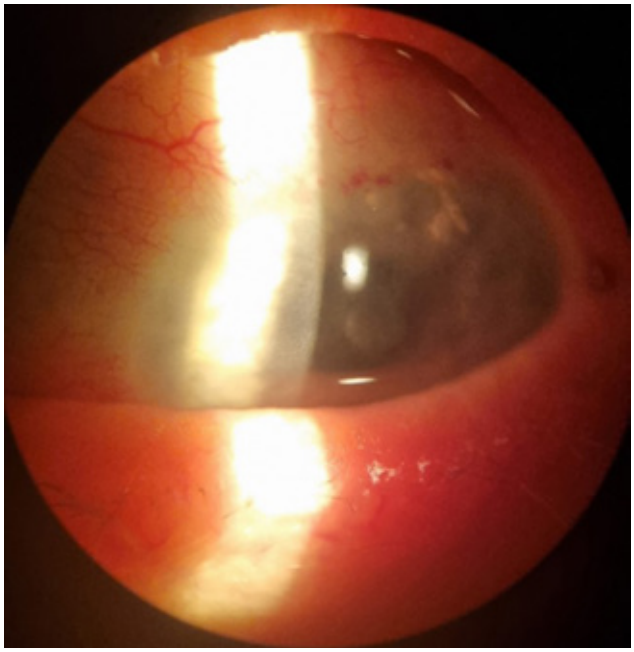

Рис. 2. *Клинический пример 1.* Лазеркоагуляция новообразованных сосудов, формирующееся облаковидное помутнение в параоптической зоне

Рис. 3. *Клинический пример 1.* Исход кератоувеита, облаковидное помутнение в оптической зоне

отрицательный. Была госпитализирована в стационар. Назначена терапия: массаж век, ципрофлоксацин, мидримакс, тетрациклиновая мазь, раствор глюкозы, корнерегель, магнитотерапия на роговицу, лазерстимуляция роговицы. Дексаметазон в/в по убывающей схеме. В исходе сформировались нежные облаковидные помутнения *(рис. 5)*, незначительно влияющие на остроту зрения. Острота зрения с коррекцией — 0,9.

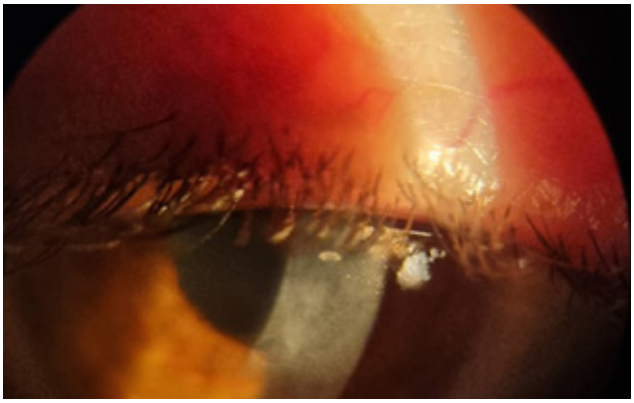

Рис. 4. *Клинический пример 2.* Поверхностные эрозии роговицы

Клинический пример № 3. Пациентка 24 лет. Легкая форма коронавирусной инфекции в виде субфебрильной температуры, кашля, насморка. Лечилась амбулаторно. На фоне лечения заметила снижение зрения, ощущение инородного тела. При биомикроскопии выявлено ареактивное течение кератита: инфильтрат округлой формы в параоптической зоне без перикорнеальной инъекции и субъективных признаков роговичного синдрома *(рис. 6)*. На фоне местной противовоспалительной терапии симптомы купировались.

ОБСУЖДЕНИЕ

Офтальмологические проявления посткоронавирусного синдрома на данный момент недостаточно изучены. Офтальмологам стоит обратить особое внимание на группы пациентов, перенесших новую коронавирусную инфекцию, для ранней диагностики стандартных глазных патологий с новыми чертами постковидного синдрома. Цитоки-

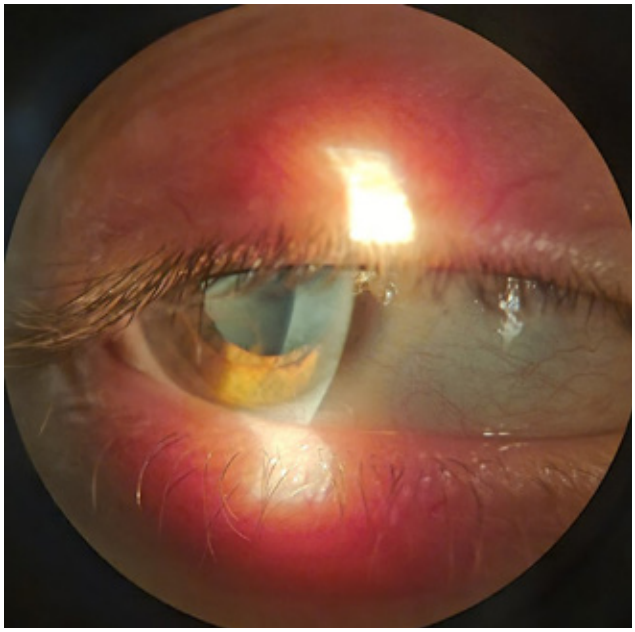

Рис. 5. *Клинический пример 2.* Облаковидные помутнения роговицы в исходе заболевания

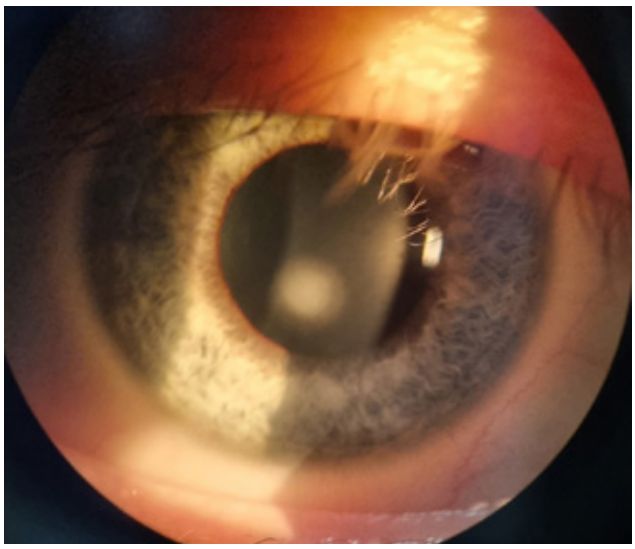

Рис. 6. *Клинический пример 3.* Ковид-ассоциированный кератит, ареактивное течение

ны являются ключевым фактором в определении клинического течения COVID-19. Нарушение регуляции и чрезмерное увеличение иммунного ответа инфицированных клеток играют важную роль в патогенезе инфекции [6, 7, 8, 9]. К настоящему моменту выяснено, что кератоконъюнктивит, вызванный SARS-CoV-2, возникает в результате резкого увеличения уровня цитокинов в ткани конъюнктивы, а не в результате местной инвазии и разрушения вируса [10]. Цитокины являются ключевым фактором в определении клинического течения COVID-19. Мощный провоспалительный цитокиновый и хемокиновый ответ, вызванный вирусом в эпителиальных клетках конъюнктивы и лимба роговицы, в итоге приводит к апоптозу эпителиальных клеток периферической роговицы и реактивному воспалительному повреждению [11]. Следовательно, эффективное подавление «цитокинового шторма» может предотвратить усиление симптомов у пациентов с COVID-19. В связи с этим целенаправленное лечение глюкокортикоидами для снижения уровня цитокинов может улучшить прогноз [12], что послужило основанием к использованию дексаметазона в схеме лечения. Трудности могут возникнуть в дифференциальной диагностике постковидного кератита и традиционных поверхностных форм вирусных кератитов как проявления ослабленного иммунитета на фоне COVID-19. Глюкокортикостероиды (ГКС) следует применять при динамическом наблюдении, ухудшение состояния может служить дифференциально-диагностическим признаком вирусного герпетического кератита. Признаками постковидного кератита может быть перенесенная инфекция COVID-19, сочетание с мейбомеитом, поверхностный характер поражения роговицы, положительный результат использования ГКС.

ВЫВОДЫ

Появление кератита в постковидном синдроме не зависит от тяжести течения основного заболевания. Тяжелое течение ковид-ассоциированных пневмоний может влиять на тяжесть течения кератита.

Следует дифференцировать постковидный кератит и герпетический кератит на фоне лонг-ковида.

Постковидный кератит может сопровождаться поражением мейбомиевых желез, чаще носит поверхностный характер.

Внутривенное введение дексаметазона короткими курсами в сочетании с традиционной комплексной терапией приводит к купированию симптомов постковидного кератита.

СПИСОК ЛИТЕРАТУРЫ

1. Курышева Н.И. COVID-19 и поражение органа зрения. — М. : ЛАРГО, 2021. — С. 16.
2. Meduri A, Oliverio GW, Mancuso G at al. Ocular surface manifestation of COVID-19 and tear film analysis. Sci Rep. 2020;10:20178.
3. Нероев В.В., Кричевская Г.И., Балацкая Н.В. COVID-19 и проблемы офтальмологии. Российский офтальмологический журнал 2020;13(4):99–104.
4. Пономарева М.Н., Кляшев С.М., Сахарова С.В. и соавт. Особенности офтальмологических заболеваний при инфекции COVID-19. Медицинская наука и образование Урала 2021;1(105):132—136.
5. Хамраева Л.С., Хамроева Ю.А., Иргашев О.Х. и соавт. Глазные осложнения инфекции COVID-19 у ребенка. Re-health journal 2021;1(9):93–97.
6. Meduri A, Oliverio G.W, Mancuso G at al. Ocular surface manifestation of COVID-19 and tear film analysis. Sci Rep. 2020;10:20178.
7. Al-Tawfiq JA, Memish ZA. Update on therapeutic options for Middle East Respiratory Syndrome Coronavirus (MERS-CoV). Expert review of anti-infective therapy. 2017;3:269–275.
8. Belouzard S, Chu VC, Whittaker GR. Activation of the SARS coronavirus spike protein via sequential proteolytic cleavage at two distinct sites. Proc Natl Acad Sci USA. 2009;106:5871–6.
9. Sanjay S, Srinivasan P, Jayadev C, Mahendradas P, Gupta A, Kawali A, Shetty R. Post COVID-19 ophthalmic manifestations in an Asian Indian male. Ocul Immunol Inflamm. 2021;18:1–6.
10. Guo D, Xia J, Wang Y, Zhang X, Shen Y, Tong JP. Relapsing viral keratoconjunctivitis in COVID-19: a case report. Virol J. 2020;17(1):97. https://doi.org/10.1186/s12985-020-01370-6
11. Марченко Н.Р., Каспарова Е.А., Будникова Е.А., Макарова М.А. Поражение переднего сегмента глаза при коронавирусной инфекции (COVID-19). Вестник офтальмологии. 2021;137(6):142–148. https://doi.org/10.17116/oftalma2021137061142 ©
12. Soy M, Keser G, Atagündüz P, Tabak F, Atagündüz I, Kayhan S. Cytokine storm in COVID-19: pathogenesis and overview of anti-inflammatory agents used in treatment. Clin Rheumatol. 2020;39(7):2085–2094. https://doi.org/10.1007/s10067-020-05190-5.

DOI: https://doi.org/10.25276/2312-4911-2022-6-132-136

Ф.А. Мирбабаева, М.Н. Хикматов

Клиническая оценка комплексного лечении больных с герпетическим кератитом при применении азоксимер бромида

Ташкентский государственный стоматологический институт, Ташкент, Узбекистан

F.A. Mirbabaeva, M.N. Xikmatov

Clinical evaluation of complex treatment of patients with herpetic keratitis using azoximer bromide

Tashkent State Dental Institute, Uzbekistan, Tashkent

РЕФЕРАТ

Существенное место среди причин слепоты и слабовидения у взрослого населения занимают кератиты и кератоувеиты. Наиболее часто это заболевание роговицы вызывает вирус простого герпеса (в 20–57 % случаев среди взрослого населения и в 70–80 % случаев среди детей).

Результаты проводимого лечения в основной группе больных с герпетическим кератитом (ГК) были признаны удовлетворительными у 6 пациентов (6 глаз), у других 10 пациентов (10 глаз) удалось достигнуть хороших результатов лечения. В сравнении с контрольной группой применение в комплексном лечении полиоксидония позволило на 14,3 % ($p > 0,05$) улучшить результаты лечения.

Ключевые слова: *герпетический кератит, кератоувеит, азоксимер бромид, полиоксидоний, вирус простого герпеса, противовирусная терапия, слепота, слабовидение*

ABSTRACT

A significant place among the causes of blindness and low vision among the adult population is occupied by keratitis and keratouveitis. Most often, this disease of the cornea is caused by the herpes simplex virus (in 20–57 % of cases among the adult population and in 70–80 % of cases among children).

The results of the treatment in the main group of patients with GC were considered satisfactory in 6 patients (6 eyes), in 10 patients (10 eyes) with keratitis, good treatment results were achieved. In comparison with the control group, the use of Polyoxidonium in complex treatment made it possible to improve the results of treatment by 14.3 % ($p > 0.05$).

Keywords: *herpetic keratitis, keratouveitis, azoximer bromide, Polyoxidonium, herpes simplex virus, antiviral therapy, blindness, low vision*

АКТУАЛЬНОСТЬ

На сегодняшний день одним из широко распространенных и занимающих одно из первых мест по обращаемости населения к офтальмологу является герпетическое поражение глаз. Заболевания, вызванные вирусом простого герпеса,

по данным ВОЗ, занимают второе место после гриппа [1, 4, 6]. Отмечено, что около 80 % случаев временной нетрудоспособности связано с воспалительными заболеваниями глаз и 50–60 % из них требуется стационарное лечение. Наиболее часто это заболевание роговицы вызывает вирус простого герпеса, которые отмечаются в 20–57 % случаев среди взрослого населения и в 70–80 % случаев среди детей [3].

Основной проблемой офтальмологов при герпетическом кератите является значительное снижение остроты зрения, вызывающее существенное ухудшение качества жизни, а в некоторых случаях приводящее к инвалидности. Причиной инвалидизации является формирование различной формы и размеров субэпителиальных инфильтратов, которые чаще всего располагаются в оптической зоне роговицы, которые могут сохранятся длительное время.

После перенесенного герпесвирусного кератита отмечается нарушение эпителизации роговицы, которое часто приобретает агрессивное и затяжное течение и не всегда поддается стандартным методам терапии.

Исследования многих авторов показало, что ГК характеризуется длительным течением и склонностью к рецидивам — в 25 % случаев после первой атаки и до 75 % — при повторных [3, 6, 8]. В этой связи проблема лечения офтальмогерпеса, несмотря на применение все более новых противогерпетических препаратов, актуальна, имеет важное социальное значение и далека от своего окончательного решения. Важное значение имеет комплексное применение средств различного механизма действия. Такая терапия обеспечивает сокращение продолжительности заболевания и частоты рецидивов.

На фармакологическом рынке Узбекистана в последние годы широко используется лекарственное средство Азоксимер бромид в комплексном лечении многих воспалительных заболеваний. Азоксимер бромид обладает комплексным иммуномодулирующим, детоксицирующим, антиоксидантным, антигипоксическим, умеренным противовоспалительным действием. Основой механизма иммуномодулирующего действия Азоксимер бромида является прямое воздействие на фагоцитирующие клетки и естественные киллеры, а также стимуляция антителообразования, синтеза интерферона-альфа и интерферона-гамма.

Детоксикационные и антиоксидантные свойства Азоксимер бромида во многом определяются структурой и высокомолекулярной природой препарата. Он увеличивает резистентность организма в отношении локальных и генерализованных инфекций бактериальной, грибковой и вирусной этиологии. Препарат также блокирует растворимые токсические вещества и микрочастицы, обладает способностью выводить из организма токсины, соли тяжелых металлов, ингибирует перекисное окисление липидов как за счет перехвата свободных радикалов, так и посредством элиминации каталитически активных ионов Fe2+.

Использование Азоксимер бромида наряду с противогерпетическими средствами особенно ценно при тяжелом течении офтальмогерпеса [2, 7].

В связи с чем изучение эффективности комплексного метода лечения с применением Азоксимер бромида открывает новые возможности для поиска путей эффективного лечения, профилактики рецидивов и тяжелых исходов инфекционных и воспалительных заболеваний глаз различной этиологии, в том числе ГК.

ЦЕЛЬ

В работе ставилась задача оценить эффективность применения Азоксимер бромида в комплексном лечении больных герпетическим кератитом и язвами роговицы.

МАТЕРИАЛ И МЕТОДЫ

Клинические исследования выполнены на кафедре офтальмологии Ташкентского государственного стоматологического института и в отделении офтальмологии многопрофильной клиники ТМА в период с 2016 по 2021 годы. Нами были обследованы и пролечены 29 больных (29 глаз) в возрасте от 25 до 78 лет (49,3 + 3,7 лет). Из них мужчин — 16 (55,17 %), женщин — 13 (44,83 %). Клинический диагноз ставился на основании жалоб, анамнеза заболевания, данных объективного осмотра: визиометрии, определения чувствительности роговицы (альгезометрия), биомикроскопии (с окраской роговицы раствором флуоресцеина). Для подтверждения этиологии проводился иммуноферментный анализ крови на иммуноглобулины M, G к ВПГ 1, 2, Цитомегаловирусу. При наличии положительного результата ИФА крови пациенты получали противовирусную терапию.

Пациенты в зависимости от проводимого лечения были разделены на 2 группы: I группа (контрольная) — 13 пациентов (13 глаз) получали традиционную, включавшую общепринятую патогенетическую и симптоматическую терапию: противогерпетическое лечение: Вирган, глазной гель по 1–2 капле 3–4 раза в день в течение 1 месяца, таблетки Ацикловир 200 мг (или его аналоги) по 1 таблетке 4 раза в день в течение 5 дней, парабульбарное введение 0,5 мл Дексаметазона 0,4 % (№ 5), препараты улучшающие микроциркуляцию; сосудоукрепляющие средства (аскорбиновая кислота); антиоксиданты (Аевит по 1 драже 3 раза в день, вит. Е); витамины группы В (витамин В-комплекс по 2 мл внутримышечно № 10). II группа (основная) — 16 пациентов (16 глаз) наряду с традиционным комплексным лечением получали препарат полиоксидоний (Азоксимер бромид) в виде внутривенных инъекций (полиоксидоний 4 мг + раствор 0,9 % натрия хлорида 100, мл № 10).

РЕЗУЛЬТАТ И ОБСУЖДЕНИЕ

При анализе полученных результатов лечения учитывали динамику остроты зрения, клинические проявления воспалительного процесса, сроки эпителизации роговицы.

В обеих исследуемых группах показатели остроты зрения у больных отличались высокой вариабельностью, что свидетельствовало о различной степени вовлечения в патологический процесс роговицы.

Нами было отмечено достоверное улучшение остроты зрения в группе больных, получавших традиционное консервативное лечение в течение месяца. Однако через 3 месяца после лечения острота зрения вновь снизилась и через 6 месяцев была достоверно ниже исходной ($p < 0,05$).

В основной группе больных, получавших традиционное консервативное лечение в сочетании с Азоксимер бромидом, показатели остроты зрения улучшилась с 0,139 ± 0,05 до 0,365 ± 0,07. Больные данной группы отмечали улучшение зрения через 1 месяц, через 3 месяца острота зрения составляла 0,325 ± 0,06 и 0,383 ± 0,05 соответственно, которая оставалась стабильной и к 6-му месяцу (0,33 ± 0,07).

Начальные признаки эпителизации роговицы в течение первой недели наблюдали у 12 больных (86,7 %), в том числе у 8 (57,1 %) — на 2-й день, у 4 (35,7 %) — на 3-й

день лечения. Срок лечения в среднем составил 3,28 дней. В последующие дни у 11 (78,5 %) больных эпителизация завершилась в различные сроки от начала лечения. Средний срок полной эпителизации роговицы — 17,2 дня. Эффективность лечения оценена следующим образом: выздоровление у 11 больных (78,5 %), улучшение — у 3 больных (21,4 %).

В основной группе у всех больных с ГК воспалительный процесс был купирован: резорбция инфильтратов наблюдалась в сроки от 6 до 13 дней, начало эпителизации роговицы — через 2–3 суток от начала лечения, а полная эпителизация наступала на 6–10 сутки. В сравнении с группой контроля сроки лечения больных сократились в среднем на 3,5 суток ($p < 0,05$).

Результаты проводимого лечения в основной группе больных с ГК были признаны удовлетворительными у 6 пациентов (6 глаз), у 10 пациентов (10 глаз) с кератитами удалось достигнуть хороших результатов лечения. В сравнении с контрольной группой применение в комплексном лечении Азоксимер бромидом позволило на 14,3 % ($p > 0,05$) улучшить результаты лечения.

У больных основной группы очищение язвы начиналось на 2–3 сутки лечения, эпителизация роговицы начиналась на 5–8 сутки, а полная эпителизация роговицы отмечена через 8–20 дней, резорбция инфильтратов наблюдалась через 10–24 дня. В сравнении с контрольной группой применение Азоксимер бромида сокращало сроки очищения язвы и ускоряло эпителизацию роговицы в среднем на 1,5–2 дня ($p > 0,05$).

Эффективность лечения оценена следующим образом: полное выздоровление — у 17 больных (58,62 %), улучшение — у 12 (41,3 %) больных. Таким образом, эффективность лечения, достигнутого с включением Азоксимер бромида в комплекс консервативного лечения, сохраняется более 6 месяцев. Применение Азоксимер бромида усиливает эффект консервативного лечения, способствуя более быстрому рассасыванию инфильтрата и очищению язвы роговицы.

ВЫВОДЫ

1. Применение Азоксимер бромида в комплексной терапии больных с ГК и язвами роговицы позволяет сократить сроки купирования воспалительного процесса и повысить эффективность лечения.

2. Комплексное применение традиционного медикаментозного лечения ГК в сочетании с Азоксимер бромидом способствует повышению эффективности лечения, улучшению клинических показателей и отсутствию рецидивов заболевания более продолжительный срок по сравнению со стандартной консервативной терапией.

СПИСОК ЛИТЕРАТУРЫ

1. Валиева К.С., Матякубов М.Н., Бабаханова Д.М. Применение Офтаквикса и Флукопта в лечении кератитов и язв роговицы смешанной этиологии // Современные технологии в офтальмологии. — М., 2016. — № 4. — С. 43–45.
2. Данилова Л.П., Егоров В.В., Смолякова Г.П., Гохуа Т.И., Еманова Л.П., Поваляева Д.А. Новые возможности иммунотропного лечения больных с герпесвирусным поражением роговицы. // Современные технологии в офтальмологии. — М., 2014. — № 2. — С. 115–117.

3. Лошкарева А.О., Майчук Д.Ю. Применение богатой тромбоцитами плазмы у пациентов с хроническими эрозиями роговицы, ассоциированными с герпетической и цитомегаловирусной инфекцией. // Современные технологии в офтальмологии. — М., 2017. — № 3. — С. 45–46.
4. Рыскулова Э.К., Хуснитдинова Э.Г., Исрафилова Г.З., Бабушкин А.Э. Эффективность мази «Офтоципро» в лечении бактериальных кератитов и язв роговицы. // Точка зрения. Восток – Запад. — М., — 2016. — № 1. — С. 142–144.
5. Майчук Ю.Ф. Терапевтические алгоритмы при инфекционных язвах роговицы // Вестник офтальмологии. — 2000. — № 3. — С. 35–36.
6. Майчук Д.Ю. Рецидивирующие эрозии роговицы: особенности возникновения и лечения // Новое в офтальмологии. — 2014. — № 3. — С. 72.
7. Kim K.M., Shin Y.T., Kim N.K. Effect of autologous platelet- rich plasma on persistent corneal epithelial defect after infectious keratitis // Jpn. J. Ophthalmology. — 2012. — № 56 (6). — С. 544–550.
8. Moojen D.J., Overdevest E.P., Everts P.A., Schure R.M. et al. Antimicrobial activity of platelet — leukocyte gel against Staphylococcus aureus // J. Orthop. Res. — 2007. — Oct. 24.

DOI: https://doi.org/10.25276/2312-4911-2022-6-137-140

Т.Ю. Николаева [1], Д.Г. Арсютов[1,2,3,4], Н.В. Кириллов[1]

Дирофиляриоз: а если гельминта два?

[1]БУ «Республиканская клиническая офтальмологическая больница» Минздрава Чувашии, Чебоксары
[2]ФГБОУ ВПО «Чувашский государственный университет имени И.Н. Ульянова», Чебоксары
[3]ГАУ ДПО «Институт усовершенствования врачей» Минздрава Чувашии, Чебоксары
[4]Институт усовершенствования врачей ФГБУ «НМХЦ им. Н.И. Пирогова» Минздрава России, г. Москва

T.Y. Nikolaeva [1], D.G. Arsiutov[1,2,3,4], N.V. Kiriilov[1]

Dirofilariasis: what if there are two helminths?

[1]Budgetary Institution of the Chuvash Republic «Republican Clinical Ophthalmological Hospital» of the Ministry of Healthcare of the Chuvash Republic, Cheboksary
[2]Federal State Budgetary Educational Institution of Higher Education «The Chuvash State University named after I.N. Ulyanov», Cheboksary
[3]SAISVE «Postgraduate Doctors' Training Institute» of Health Care Ministry of Chuvashia, Cheboksary
[4]Postgraduate Doctors' Training Institute of the National Medical and Surgical Center named after N.I. Pirogov, Moscow

РЕФЕРАТ

В докладе дирофиляриоз рассмотрен на примере клинических случаев: основные жалобы пациентов, клиническая картина и принципы оперативного лечения, последующее патогистологическое исследование для верификации диагноза.

Клиническая картина в случае гибели гельминта очень схожа с абсцессом век или брови, и пациенты с такими проявлениями не редкость. Но случаются и нестандартные ситуации, как в нашем клиническом случае. Гельминт оказался не один. Первый раз беременная пациентка успешно прооперирована, самка дирофилярии извлечена. Специфическое лечение не было назначено, так как срок беременности пациентки составлял 27–28 недель. Через 3 недели жалобы пациентки на шевеление под кожей век, под слизистой ротовой полости вновь появились. Но в этот период у пациентки происходит антенатальная гибель плода на сроке 32–33 недели. После выписки из перинатального центра она вновь обращается в нашу клинику. Во время операции извлекается второй гельминт. В докладе приводятся результаты исследования плода и последа. Так ли безобиден дирофиляриоз?

Ключевые слова: *дирофиляриоз, микрофилярии, гельминты, D. repens*

ABSTRACT

In the report, dirofilariasis is considered on the example of clinical cases: the main patients' complaints, the clinical picture and principles of surgical treatment, subsequent histopathological examination to verify the diagnosis.

Such patients are not rare, the clinical picture in the case of the helminth's death is very similar to an abscess of the eyelids or eyebrows. But there are also non-standard situations, as in our clinical case. The detected helminth was not the only one. After the detection of the first helminth, a pregnant patient was successfully operated on, the female dirofilaria was

extracted. No specific treatment was prescribed given the patient's 27–28 weeks' gestation. After 3 weeks, the patient's complaints about movement under the skin of the eyelids, under the oral mucosa reappeared. But during this period between 32 and 33 weeks of gestation occurs antenatal fetal death. After discharge from the perinatal center, the patient returns to our clinic. During the operation, the second helminth is removed. The report presents the results of the study of the fetus and placenta. Is dirofilariasis harmless?

Keywords: *dirofilariasis, microfilariae, helminths, D. repens*

АКТУАЛЬНОСТЬ

Дирофиляриоз — хронически протекающий трансмиссивный биогельминтоз. Для филярий человек является окончательным хозяином. В организме паразитирует нематода рода Dirofilaria, относящаяся к семейству Filariidae [1]. Встречается в нескольких видах: D. immitis, D. repens и другие. D. immitis паразитирует в правом желудочке сердца, легочной артерии, полых венах, D. repens — под кожей. Паразит имеет нитевидное тело светло-желтого цвета, суживающееся по концам, покрытое тонкой кутикулой. Из крови паразитируемого животного личинки микрофилярии попадают в организм промежуточного хозяина (комара) при кровососании. При укусе комаром человека или животного личинки попадают под кожу. Через 2 месяца они превращаются в неполовозрелую молодую особь. Мигрируя по подкожной жировой клетчатке, превращаются во взрослую особь.

ЦЕЛЬ И ЗАДАЧИ ИССЛЕДОВАНИЯ

Акцентировать внимание на особенности клинической картины в случае нахождения в организме человека погибших или живых гельминтов, а также не исключать возможность наличия нескольких особей.

МАТЕРИАЛ И МЕТОДЫ

С 2002 г. в нашей клинике было зарегистрировано 9 случаев дирофиляриоза.

Всех пациентов разделили на 2 группы. Первая группа (4 пациента): картина дирофиляриоза была схожа с клиникой абсцесса век или брови. Жалобы были на гиперемию, уплотнение в толще кожи без видимых причин. В общеклинических анализах незначительное повышение лейкоцитов, СОЭ. В ходе операции были удалены мертвые гельминты и грануляционная ткань.

Вторая группа пациентов (5 человек): были выявлены живые гельминты под конъюнктивой склеры, под кожей век или брови. Причиной их обращения в БУ «Республиканская клиническая офтальмологическая больница» Минздрава Чувашии послужило наличие «шевеления» под веками, ощущение инородного тела в глазу, причем локализация постепенно менялась. В общем анализе крови: незначительное повышение лейкоцитов, СОЭ (эозинофилы в норме или верхняя граница нормы). Все успешно прооперированы.

Клинический случай. Обратилась пациентка на сроке беременности 27–28 недель с жалобами на периодическое шевеление под кожей век, щеки. Из анамнеза: был укус насекомых 2 месяца назад в область ягодиц. У внутреннего угла верхнего века левого глаза был удален живой гельминт длиной 10 см D. repens. Специфического лечения пациентка не получала, учитывая наличие беременности.

Через 2,5 месяца пациентка повторно обратилась с жалобами на ощущение шевеления под кожей медиального угла век левого глаза (определялось подвижное образование в виде жгута). Удален гельминт длиной 12 см (самка D. repens).

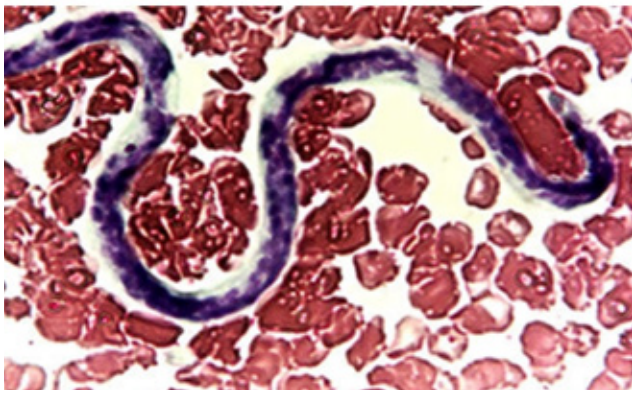

Рис. 1. Гистологический препарат: дирофилярия между мышцами

Рис. 2. Комар на коже человека



Рис. 3. Мертвые дирофилярии, грануляционная ткань

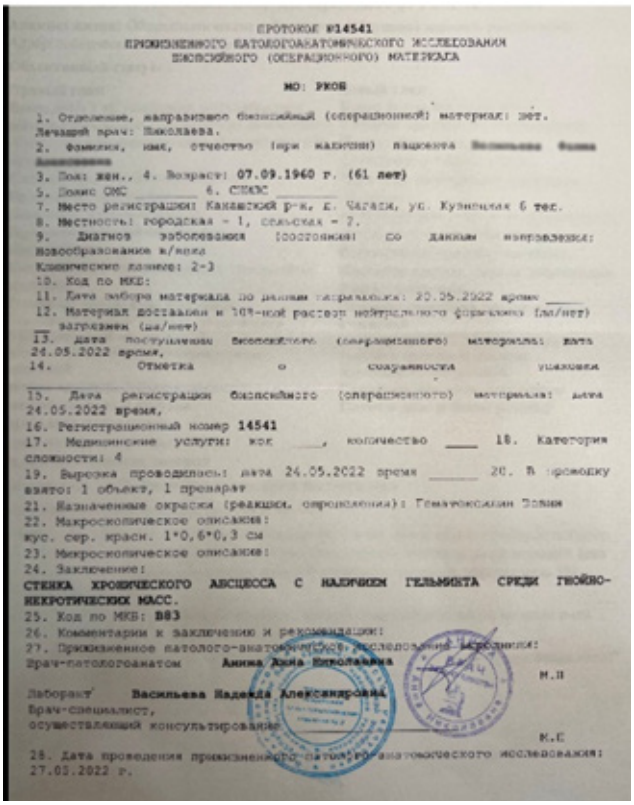

ПРОТОКОЛ №14541
ПРИЖИЗНЕННОГО ПАТОЛОГОАНАТОМИЧЕСКОГО ИССЛЕДОВАНИЯ
БИОПСИЙНОГО (ОПЕРАЦИОННОГО) МАТЕРИАЛА

МО: РКОБ

1. Отделение, направившее биопсийный (операционный) материал: нет.
Лечащий врач: Николаева.
2. Фамилия, имя, отчество (при наличии) пациента [redacted]
3. Пол: жен., 4. Возраст: 07.09.1960 г. (61 лет)
5. Полис ОМС _____ 6. СНИЛС _____
7. Место регистрации: Канашский р-н, д. Чагаси, ул. Кузнецкая 6 тел.
8. Местность: городская - 1, сельская - 2.
9. Диагноз заболевания (состояния) по данным направления: Новообразование в/века
Клинические данные: 2-3
10. Код по МКБ:
11. Дата забора материала по данным направления: 20.05.2022 время _____
12. Материал доставлен в 10%-ной раствор нейтрального формалина (да/нет) __ загрязнен (да/нет)
13. Дата поступления биопсийного (операционного) материала: дата 24.05.2022 время,
14. Отметка о сохранности упаковки _____
15. Дата регистрации биопсийного (операционного) материала: дата 24.05.2022 время,
16. Регистрационный номер 14541
17. Медицинские услуги: код ____, количество ____ 18. Категория сложности: 4
19. Вырезка проводилась: дата 24.05.2022 время _____ 20. В проводку взято: 1 объект, 1 препарат
21. Назначенные окраски (реакции, определения): Гематоксилин Эозин
22. Макроскопическое описание:
кус. сер. красн. 1*0,6*0,3 см
23. Микроскопическое описание:
24. Заключение:
СТЕНКА ХРОНИЧЕСКОГО АБСЦЕССА С НАЛИЧИЕМ ГЕЛЬМИНТА СРЕДИ ГНОЙНО-НЕКРОТИЧЕСКИХ МАСС.
25. Код по МКБ: B83
26. Комментарии к заключению и рекомендации:
27. Прижизненное патолого-анатомическое исследование исполнили:
Врач-патологоанатом Анина Анна Николаевна _____ М.П
Лаборант Васильева Надежда Александровна
Врач-специалист, осуществляющий консультирование _____ М.П
28. Дата проведения прижизненного патолого-анатомического исследования: 27.05.2022 г.

Рис. 4. Результат патогистологического исследования операционного материала

К несчастью, за неделю до повторного обращения в нашу клинику у пациентки произошли преждевременные индуцированные роды мертвым мацерированным плодом на сроке 33 недели (направлена в роддом с диагнозом «антенатальная гибель плода на сроке 32–33 недели»). Причина смерти плода — острая сердечно-сосудистая недостаточность. При вскрытии плода: аутолиз тканей и внутренних органов, острая сердечно-сосудистая недостаточность на фоне хронической (эксцентрическая гипертрофия правых отделов сердца), дисциркуляторные изменения в паренхимато-



Рис. 5. Живая дирофилярия
Фото идентичные



Рис. 6. Живая дирофилярия

зных органах, отек и набухание головного мозга, асцит и плеврит (по 5 мл красноватой прозрачной жидкости). При исследовании последа: признаки антенатального инфицирования (вероятнее, гематогенный), флебит и артериит пуповины, гнойный мембранит, плацентарный хориоамнионит.

После получения заключения о виде гельминта пациентка направлена к инфекционисту. Назначен немазол в дозировке 1 таблетка во время обеда на срок 2 недели.

РЕЗУЛЬТАТЫ И ОБСУЖДЕНИЕ

Все пациенты успешно прооперированы, затем проконсультированы паразитологами (инфекционистами), назначено специфическое лечение.

ЗАКЛЮЧЕНИЕ

Таким образом, можно сделать вывод, что дирофилярии, мигрируя в организме, не так безобидны. В случае гибели гельминта мы встречались с картиной местной воспалительной реакции (абцессом), а на клиническом примере у беременной пациентки дирофилярии оказали эмбриотоксическое и тератогенное действие.

СПИСОК ЛИТЕРАТУРЫ

1. Майчук Ю.Ф. Паразитарные заболевания глаз. М. : Медицина;1988:110–114. [Majchuk Ju. F. Parazitarnye zabolevanija glaz. M. : Medicina;1988:110–114 (In Russ.)].
2. Стрюкова И.Л., Гончарова О.В., Гульянц В.А. Дирофиляриоз в практике глазного врача. Вестник офтальмологии. М. :Медицина;2001:43–44. [Strjukova I.L., Goncharova O.V., Gul'janc V.A. Dipofiljarioz v praktike glaznogo vracha. Vestnik oftal'mologii. M. :Medicina;2001:43–44 (In Russ.)].
3. Малов В.А., Черемных Л.Г., Горобченко А.Н. и др. Клинический случай дирофиляриоза. Клиническая медицина. М. :Медицина;2005:69–72. [Malov V. A., Cheremnyh L. G., Gorobchenko A. N. et al. Klinicheskij sluchaj dirofiljarioza. Klinicheskaja medicina. M.: Medicina, 2005: 69-72 (In Russ.)].

DOI: https://doi.org/10.25276/2312-4911-2022-6-141-147

А.В. Петраевский, И.А. Гндоян

Эффективность адресной доставки лекарственных средств в кровеносное русло переднего отдела глаза при иридоциклитах

ФГБОУ ВПО «Волгоградский государственный медицинский университет» Минздрава РФ

A.V. Petrayevsky, I.A. Gndoyan

Efficacy of targeted drug delivery to the bloodstream of the eye anterior part in iridocyclitis

Volgograd state medical university

РЕФЕРАТ

Представлены результаты использования адресной доставки лекарственных препаратов в магистральные артериальные сосуды переднего отдела глаза — передние цилиарные артерии — при помощи электрофореза, проводимого над зоной эписклерального депо, предварительно созданного при помощи инъекции над верхней передней цилиарной артерией. В исследование были включены пациенты с иридоциклитами как в острой фазе воспаления, так и с остаточными признаками воспалительного процесса. Была показана эффективность предложенного способа лечения, при котором достигается достаточно высокая концентрация необходимого препарата в радужке и цилиарном теле, что способствует укорочению сроков лечения пациентов и улучшению функциональных результатов. Точная адресность доставки лекарственных веществ была подтверждена флюоресцеин-ангиоскопическим контролем.

Ключевые слова: *иридоциклиты, лечение, адресная доставка, передние цилиарные артерии, электрофорез*

ABSTRACT

The results of targeted drug delivery using to the main arterial vessels of the anterior part of the eye — the anterior ciliary arteries — were presented. Targeted drug delivery was performed by means of electrophoresis conducted over the zone of the episcleral depot, which was previously created by drug injection over the superior anterior ciliary artery. The study included patients with iridocyclitis both in the acute phase of inflammation and with residual signs of the inflammatory process. The effectiveness of the proposed method of treatment was shown, in which a sufficiently high concentration of the necessary drug in the iris and ciliary body was achieved. Such clinical advantages were obtained as shortening the patients treatment time and improvement of their functional results. The exact targeting of drug delivery was confirmed by fluorescein-angioscopic control.

Keywords: *iridocyclitis, treatment, targeted delivery, anterior ciliary arteries, electrophoresis*

Адресная доставка лекарственных веществ является предпочтительной при лечении различных глазных заболеваний с локализацией как в переднем, так и заднем отделе глаза [1–3]. К методикам доставки лекарственных веществ в офтальмологии, от-

личающимся высокой эффективностью, относится электрофорез [4]. Самый быстрый и прямой путь доставки, обеспечивающий высокую терапевтическую концентрацию, реализуется посредством введения препаратов в артериальную систему кровоснабжения глаза [5]. При воспалительных заболеваниях радужки и цилиарного тела целесообразно введение необходимых для терапии лекарственных средств (мидриатиков, противовоспалительных препаратов, протеолитических ферментов) через артериальные сосуды, участвующие в кровоснабжении данных отделов увеального тракта. Такими магистральными артериями являются передние цилиарные артерии (ПЦА) [6–8]. В отличие от других артерий, также несущих кровь к переднему и среднему отделам сосудистой оболочки, — задних длинных цилиарных, ПЦА легко доступны визуализации и использованию для локального, сугубо адресного введения препаратов.

ЦЕЛЬ

Оценить эффективность способа лечения передних увеитов с использованием адресного принципа доставки лекарственных препаратов в ПЦА, кровоснабжающие радужку и цилиарное тело.

МАТЕРИАЛ И МЕТОДЫ

Под нашим наблюдением находились 37 пациентов (37 глаз) в возрасте 23–55 лет (24 женщины, 13 мужчин) с передними увеитами. Распределение по этиологии было представлено следующими группами: вирусные иридоциклиты — 11 глаз, бактериальные — 8, смешанной бактериально-вирусной этиологии — 6, посттравматические без выявленного специфического агента — 5, послеоперационные фибринозно-пластические — 7.

Больные со свежими случаями иридоциклитов в активной фазе воспаления (29 человек, 29 глаз) были разделены на контрольную группу (13 человек) и группу наблюдения I (16 человек). Пациенты обеих групп получали этиотропную терапию и противовоспалительную терапию в виде инстилляций 0,1 % раствора дексаметазона 4 раза и 0,1 % раствора диклофенака 4 раза в сутки, а также субконъюнктивально инъекции 2 мг дексаметазона один раз в сутки. Мидриатическая терапия включала инстилляции 1 % р-ра Атропина сульфата дважды в сутки в течение первой недели, один раз в сутки в течение второй недели лечения при вечернем закапывании 1 % раствора Циклопентолата гидрохлорида (цикломеда). Кроме того, больные обеих групп получали электрофоретическое лечение.

Пациентам контрольной группы в первую неделю проводился электрофорез по стандартной методике с мидриатической смесью (3–5 процедур), затем в течение второй недели — ванночковый электрофорез с Коллализином (3–5 процедур).

Больные группы наблюдения I получали электрофоретические процедуры по предложенному нами способу лечения передних увеитов [9]. В первую неделю лечения через 4 часа после инъекции 2 мг Дексаметазона, выполненной ближе к нижнему конъюнктивальному своду, под контролем щелевой лампы вблизи верхней ПЦА под конъюнктиву вводилось 0,1 мл 0,1 % р-ра Атропина и 0,1 мл Мезатона с микродозой Флюоресцеина (2 единицы деления инсулинового шприца). Далее использовалась методика локального электрофореза, выполняемая при помощи аппарата для ионофореза. Один электрод прибора (пластинчатый) укреплялся на задней поверхности шеи пациента. Второй, серебряный (игольчатый, диаметром 0,8 мм), обернутый увлажненным ватным микротампоном, помещали над верхней ПЦА

Рис. 1. Начало заполнения флюоресцеином верхней передней цилиарной артерии: активный электрод находится над эписклеральным депо из смеси лекарственного препарата с красителем

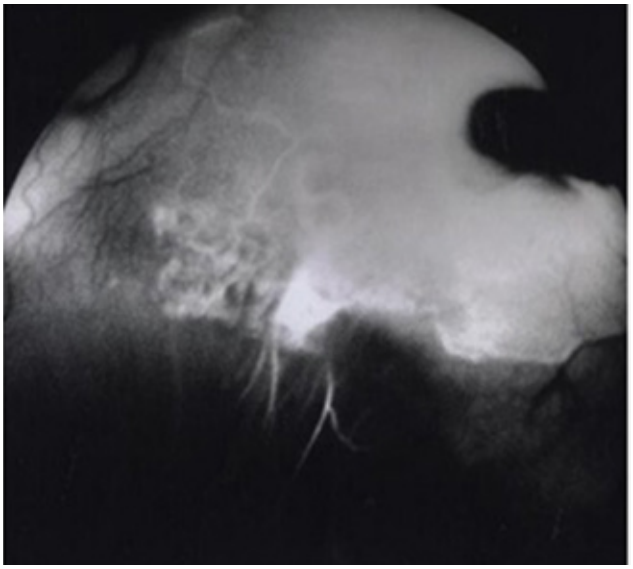

Рис. 2. Заполнение флюоресцеином сосудов перикорнеальной сети и начало его поступления в сосуды радужки

и созданным вокруг нее эписклеральным депо из смеси лекарственных препаратов с Флюоресцеином. Электрод удерживался рукой врача, проводящего процедуру, причем важным условием являлось достаточно плотное его прижатие к конъюнктиве над артерией, не вызывающее прерывания кровотока в ней. Для дозирования силы прижатия и исключения остановки кровотока манипуляции проводились под биомикроскопическим контролем. После определения правильности положения активного электрода включали прибор для ионофореза и одномоментно вводили в оптическую систему щелевой лампы светофильтры для флюоресцентной ангиографии. Критерием поступления вводимого препарата в сосуды переднего отдела глаза являлась поддерживающаяся во время всего электрофореза флюоресценция сосудов. Динамика распространения красителя четко прослеживалась вначале в верхней ПЦА *(рис. 1)*, затем в сосудах перилимбальной зоны *(рис. 2)* и наконец в радужке *(рис. 3)*. Электрофорез проводили при силе тока 0,4–0,5 мА с продолжительностью процедуры 5–10 мин.

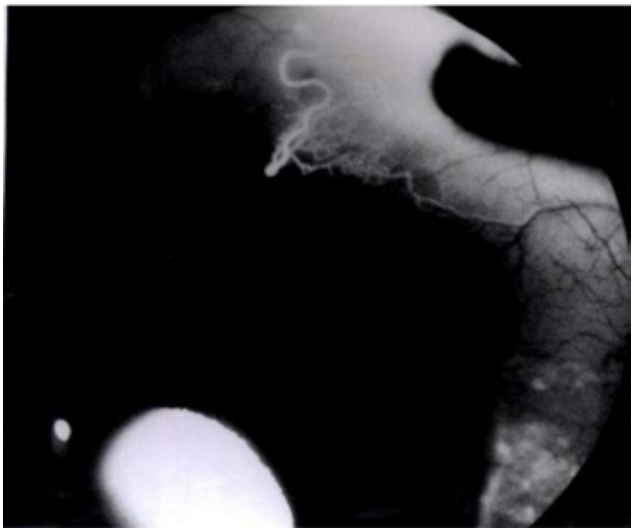

Рис. 3. Продолжение направленной циркуляции флюоресцеина в перикорнеальной сети и в сосудах радужки

В течение второй недели непосредственно перед проведением электрофореза в зоне верхней ПЦА пациентам I группы наблюдения субконъюнктивально вводился Коллализин в дозе 20 единиц с прежней микродозой Флюоресцеина.

Группу наблюдения II составили 7 человек с остаточными проявлениями воспалительного процесса. Эти больные с начала поступления в стационар прошли полный курс этиотропной и противовоспалительной терапии, в том числе электрофоретическое лечение с мидриатической смесью и ферментами по общепринятой методике. Однако у них сохранялись остаточные признаки воспалительного процесса в виде единых задних синехий и мембранозных напластований на передней поверхности хрусталика. Данные симптомы приводили к частичному нарушению диафрагмальной функции радужки и вызывали снижение зрения у этих больных на 0,1–0,3 от исходного уровня, имевшегося до начала заболевания. Следует отметить, что эту группу составляли молодые пациенты, чей возраст колебался от 27 до 38 лет, поэтому они предъявляли достаточно высокие требования к функциональному исходу лечения. Указанные последствия иридоциклитов в проекции зрачка можно было бы ликвидировать при помощи ИАГ-лазерной синехиотомии и деструкции зрачковых мембран, однако эти вмешательства сопряжены с риском возможных осложнений в виде повреждения капсулы хрусталика и развития ятрогенной катаракты. Таким образом, электрофоретическое лечение с адресным введением препаратов в магистральные артерии было предложено им в качестве альтернативы ИАГ-лазерной корепраксии. После разъяснения возможных рисков и осложнений лазерной хирургии указанные пациенты предпочли пробную терапию при помощи электрофореза по предложенному нами способу на фоне следующей топической терапии: инстилляции Дексаметазона 3 раза, диклофенак 4 раза, цикломед 1–2 раза в сутки. При выполнении электрофоретического лечения данным больным под конъюнктиву вводилось 30 единиц Коллализина, количество процедур составляло 3–5.

Динамика состояния радужки и передней камеры в процессе проводимого лечения выполнялась по известной классификации Э.В. Бойко с соавторами с оценкой от 0 до 3 баллов [10]. Передняя камера оценивалась по следующим критериям: 0 баллов — нормальное состояние влаги передней камеры, 1 балл — легкая опалесценция влаги передней камеры, слабо заметный эффект Тиндаля (единичные клетки), 2 балла — умеренно выраженный эффект Тиндаля (множество клеток), нити фибрина, 3 балла — интенсивный эффект Тиндаля, массивный выпот (гипопион). Для оценки состояния радужки применялись следующие градации: 0 баллов — рисунок радужки обычный; 1 балл — рисунок стушеван, отек; 2 балла — отек, единичные задние синехии; 3 балла — выраженный отек, плоскостные задние синехии. При оценке эффективности вариантов проводимой терапии по разным группам анализировались сроки исчезновения таких симптомов, как гипопион, нити фибрина в передней камере, клетки во влаге передней камеры, фибринозная зрачковая мембрана, наличие лейкоцитарной взвеси в стекловидном теле.

РЕЗУЛЬТАТЫ И ОБСУЖДЕНИЕ

При биомикроскопической оценке динамики симптомов иридоциклита в контрольной группе и группе наблюдения I стихание воспалительного процесса шло быстрее у пациентов, получавших процедуры электрофореза по предложенному нами способу ($p < 0,05$). Причем надо отметить, что изначально выраженность воспалительных признаков в обеих группах была практически равной. Нулевой уровень воспалительной активности радужки у пациентов группы наблюдения I, по данным биомикроскопии, был отмечен на 11-е сутки. В контрольной группе у части пациен-

тов остаточная воспалительная активность выявлялась на 15-е сутки, окончательное купирование симптомов — на 16-е. В 4 (30,8 %) случаях у пациентов контрольной группы на 3–7 сутки возникла короткая возвратная активация воспалительного процесса. В группе наблюдения I таких случаев не было. Купирование симптомов воспалительной реакции в передней камере проходило быстрее в группе наблюдения I по сравнению с контролем: исчезновение феномена Тиндаля — соответственно на 3,7 и 4,2 день, полное рассасывание фибрина — на 4,6 и 5,0 день, резорбция гипопиона — на 12,4 и 10,5 день, резорбция зрачковой фибринозной мембраны — на 4,2 и 5,6 день, исчезновение лейкоцитарной взвеси в стекловидном теле — на 9,5 и 11,0 день соответственно.

В качестве критериев, характеризующих степень воспалительного процесса в радужке, мы использовали данные не только биомикроскопии, но и иридохромоскопии при помощи интерференционного монохроматического клина «Opton» в зонах желто-зеленого (568 нм) и красного света (646 нм), установленного перед объективом щелевой лампы. Данный метод имеет преимущества перед биомикроскопией, поскольку чувствителен даже для определения микросимптомов переднего увеита как в ранней стадии заболевания, так и при стихании воспалительного процесса [12]. Исследование радужки в желто-зеленом свете (568 нм) позволяло выявлять минимальные признаки экссудации в криптах и трабекулах радужки, расширение собственных сосудов, даже тогда, когда при биомикроскопии они уже не визуализировались. При исследовании радужки в красном свете (646 нм) мы также фиксировали наличие отека ее стромы дольше, чем при биомикроскопии, что позволяло более точно контролировать окончание воспалительного процесса. По данным иридохромоскопии полное купирование признаков переднего увеита в группе наблюдения I отмечалось на 15-е сутки, тогда как в контрольной группе сохранялись симптомы ирритации радужки, которые полностью исчезли только на 19-е сутки. Таким образом, регрессирование воспалительной симптоматики по данным обоих исследований имело одинаковые тенденции, однако иридохромоскопические симптомы ирритации определялись дольше в среднем на 3 суток.

Пациенты, составившие группу наблюдения II, имели остаточные признаки воспалительной реакции в виде умеренной ирритации глазного яблока, возникающей при биомикроскопии, единичные задние синехии и связанные с ними полупрозрачные фибринозные мембраны в проекции зрачка на передней поверхности хрусталика. До начала включения их в исследование пациенты получили полный курс терапии, включая электрофорез по обычной методике с мидриатической смесью от 3 до 7 процедур. На фоне противовоспалительной терапии мы провели им 3 процедуры электрофореза по предложенному способу с предварительным созданием у ПЦА депо мидриатиков и 5 процедур электрофореза при наличии депо коллализина, меченных флюоресцеином. В результате удалось добиться частичной резорбции мембранозных элементов на передней поверхности хрусталика и полной ликвидации задних синехий, что позволило отказаться от лазерной корепраксии. Средняя острота зрения в данной группе наблюдения повысилась с исходного уровня 0,74 ± 0,11 до 0,90 ± 0,07 после лечения.

В настоящее время в лечении воспалительных заболеваний переднего и среднего отделов увеального тракта — иридоциклитов — широко применяется инъекцион-

ное введение под конъюнктиву глазного яблока медикаментов (антибиотиков, мидриатиков, кортикостероидов, протеолитических ферментов). Более эффективным способом введения лекарственных препаратов в структуры переднего отдела глаза является электрофорез, в частности, ванночковый [4, 13], причем известно, что его эффективность значительно превосходит результаты традиционного лечения передних увеитов [14]. Однако недостаточная терапевтическая активность этого способа обусловлена потерями лекарственного вещества, не поступающего внутрь глаза из-за того, что при прохождении через конъюнктиву значительная часть его теряется, попадая в отводящие конъюнктивальные и лимфатические сосуды [12]. Мы использовали комбинированную методику доставки лекарственных веществ, включавшую в себя создание депо препаратов в непосредственной близи у магистральных артерий при помощи инъекции с последующим проведением направленного электрофореза для активации доставки препарата из депо через сосудистую стенку ПЦА в пораженные структуры — радужку и цилиарное тело.

ЗАКЛЮЧЕНИЕ

Адресная доставка лекарственных веществ в магистральные артерии переднего сегмента глаза — ПЦА позволяет достичь достаточно высокой концентрации необходимого препарата в радужке и цилиарном теле, что способствует укорочению сроков лечения пациентов и улучшению функциональных результатов. Повышение эффективности достигается за счет электрофоретического компонента методики в целом. Точная адресность доставки лекарственных веществ подтверждается флюоресцеин-ангиоскопическим контролем.

СПИСОК ЛИТЕРАТУРЫ

1. Басинский С.Н. Способ адресной доставки лекарственных препаратов в лечении дистрофических состояний глаз. Клиническая офтальмология. 2004;5(1):5–7.
2. Дружинин И.Б. Особенности местного воспалительного процесса после удаления осложненной катаракты у больных сахарным диабетом и его коррекция: автореф. Дисс. … канд. мед. наук. Новосибирск, 2008, 21 с.
3. Куроедов А.В., Бржеский В.В., Криницына Е.А. Клиническая интерпретация традиционных, незаслуженно забытых или недостаточно распространенных и перспективных способов доставки лекарственных средств в офтальмологии (часть 1). Российский офтальмологический журнал. 2019;12(2):83–95.
4. Дракон А.К., Патеюк Л.С., Шелудченко В.М., Корчажкина Н.Б. Лекарственный электрофорез в офтальмологии. Вестник офтальмологии. 2021;137(6):119–127.
5. Краснов М.М., Баяндин Д.Л., Воробьева О.К. Тактика выбора сосудистого коллектора и способа введения лекарственных веществ в методике внутриартериальной инфузионной терапии органов зрения. Вестник офтальмологии. 1995;111(1):23–27.
6. Hayreh SS, Scott WE. Fluorescein iris angiography. I. Normal pattern. Arch. Ophthalmol. 1978;96(8):1383–1389.
7. Hayreh SS, Scott WE. Fluorescein iris angiography. II. Disturbances in iris circulations following strabismus operations on various recti. Arch. Ophthalmol. 1978;96(8):1390–1400.
8. Петраевский А.В. Исследование кровообращения переднего сегмента глаза, его клиническое значение: Автореф. дисс. … д-ра мед. наук. М., 2004, 45 с.

9. Петраевский А.В., Гндоян И.А. Способ лечения передних увеитов: Патент РФ на изобретение № 2354335 от 10.05.2009, приоритет от 17.12.2007 по заявке 2007176866.
10. Бойко Э.В., Даниличев В.Ф., Сажин Т.Г. Энзимотерапия фибриноидного синдрома после экстракции катаракты. Офтальмохирургия. 2005;3:25–29.
11. Водовозов А.М., Рыбников А.А. Исследование радужной оболочки глаза в трансформированном свете. Волгоград, 1992, 160 с.
12. Полунин Г.С. Способ лечения гемофтальмов: авторское свидетельство СССР. – № 997678 от 23.02.1983.
13. Оковитов В.В. Методы физиотерапии в офтальмологии. М., 1999, 158 с.
14. Коновалова Н.В., Савко В.В., Нарицина Н.И. Эффективность электрофореза препарата Индоколлир при туберкулезно-аллергических передних увеитах. Офтальмологический журнал. 2006;3:218–221.

DOI: https://doi.org/10.25276/2312-4911-2022-6-148-155

И.А. Плахотников, Т.В. Олейник, Е.А. Михальченко, К.П. Павлюченко

Клинико-гистологические особенности заживления язв роговицы у кроликов

Государственная образовательная организация высшего профессионального образования «Донецкий национальный медицинский университет им. М. Горького», г. Донецк

I.A. Plakhotnikov, T.V. Oleinik, E.A. Mikhalchenko, K.P. Pavlyuchenko

Clinical and histological features of the healing of corneal ulcers in rabbits

Donetsk National Medical University of M. Gorky, ophthalmology department, Donetsk

РЕФЕРАТ

Язвенные поражения роговицы составляют от 47 до 70 % всех ее заболеваний. В случае благоприятного течения язв роговицы формируется помутнение различной степени интенсивности. Существующие в настоящее время методы лечения данной патологии не всегда эффективны, поэтому поиск адекватных моделей для экспериментальных исследований новых препаратов является актуальным. **Цель.** Изучить клинико-гистологические особенности заживления язвы роговицы у кроликов. **Материал и методы.** Животные случайным образом были разделены на три группы по 29 кролика (58 глаз) в каждой. Кролики первой группы получали традиционное лечение. Кроликам второй и третьей групп проводилось интрастромальное введение антибиотика. Третья группа на фоне традиционного лечения получала сочетание интрастромального введения антибиотика в роговицу с инстилляцией ОТП. Животные подвергались эфтаназии на 3, 5, 10, 14 и 21-е сутки после заражения роговицы, 1 и 6 месяцев после лечения.

Результаты исследования показали, что сроки уменьшения воспалительной реакции и сроки исчезновения гнойного отделяемого во всех трех группах совпали (7-е сутки) и составляли 25,9 ± 5,7 %, 43,1 ± 6,5 % и 70,7 ± 6,0 % случаев соответственно. Количество эпителизированных язв к 14-му дню лечения у кроликов третьей группы в 3,4 и в 1,7 раз больше, чем у кроликов 1 и 2-й групп соответственно.

Гистоморфологические исследования показали, что включение в комплексную терапию язв роговицы ОТП на ранних стадиях воспалительного процесса в роговице (фаза альтерации и эксудации) приводит к сокращению сроков купирования воспалительного процесса, ускоряет сроки эпителизации роговицы.

Ключевые слова: *язва роговицы, ОТП, интрастромальное введение*

ABSTRACT

Ulcerative lesions of the cornea account for 47 to 70 % of all corneal diseases. In the case of a favorable course of corneal ulcers, opacification of varying degrees of intensity is formed. The currently existing methods of treating this pathology are not always effective, so the search for adequate models for experimental studies of new drugs is relevant. **Purpose.** To study the clinical and histological features of the healing of a corneal ulcer in rabbits. **Material and methods.** Animals were randomly divided into three groups of 29 rabbits (58

eyes) each. Rabbits of the first group received traditional treatment. Rabbits of the second and third groups underwent intrastromal administration of an antibiotic. The third group, against the background of traditional treatment, received a combination of intrastromal administration of an antibiotic into the cornea with PRP instillation. Animals underwent euthanasia on the 3rd, 5th, 10th, 14th and 21st days after infection of the cornea, 1 and 6 months after treatment.

The results of the study showed that the timing of the decrease in the inflammatory response and the timing of the disappearance of purulent discharge in all three groups coincided (7th day) and amounted to 25.9 ± 5.7 %, 43.1 ± 6.5 % and 70.7 ± 6.0 % of cases, respectively. The number of epithelized ulcers by the 14th day of treatment in rabbits of the third groups is 3.4 and 1.7 times more than in rabbits of the 1st and 2nd groups, respectively.

Histomorphological studies have shown that the inclusion of PRP in the complex therapy of corneal ulcers in the early stages of the inflammatory process in the cornea (the phase of alteration and exudation) leads to a reduction in the time of relief of the inflammatory process, accelerates the time of corneal epithelization.

Keywords: *corneal ulcer, PRP, intrastromal administration*

ВВЕДЕНИЕ

Борьба с патологией роговой оболочки является одной из приоритетных задач офтальмологии [1–4]. Воспалительная офтальмопатология, по данным амбулаторного приема, занимает 2-е место (от 27 до 64 %), уступая лишь аномалиям рефракции [5, 6]. Язвенные поражения роговицы составляют от 47 до 70 % всех ее заболеваний [8].

Исходы язв роговицы зависят от нескольких факторов: размеров инфильтрата, глубины поражения роговой оболочки, наличии осложнений (кератоувеит, эндофтальмит, перфорация роговой оболочки). В случае благоприятного течения язв роговицы формируется помутнение различной степени интенсивности [7].

Существующие в настоящее время методы лечения данной патологии не всегда эффективны, поэтому поиск адекватных моделей для экспериментальных исследований новых препаратов является актуальным.

Проведенный нами обзор литературы показал, что для экспериментальной модели бактериальных инфекций роговицы практически все зарубежные авторы используют схожие модели бактериального кератита. Практически во всех таких моделях для инфицирования использовался штамм золотистого стафилококка [9].

В офтальмологической практике применялись различные методы лечения язв роговицы, которые, в свою очередь, также имеют свои недостатки [10].

В последние годы внимание многих врачей привлекает технология, связанная с использованием обогащенной тромбоцитами плазмы (ОТП) [11–15].

ЦЕЛЬ

Изучить клинико-гистологические особенности заживления язвы роговицы у кроликов.

МАТЕРИАЛ И МЕТОДЫ

Под наблюдением находилось 87 кроликов (174 глаза) породы шиншилла весом 2–2,5 кг, одного возраста, находящихся в одинаковых условиях содержания во время проведения эксперимента.

Язвенное поражение роговицы вызывали путем введения внутрь роговицы глаза 0,03 мл взвеси суточной культуры Staphylococcus aureus (штамм ATCC 25923).

Экспериментальную модель создавали путем втирания в сформированную эрозию роговицы взвесь культуры Staphylococcus aureus.

Животные случайным образом были разделены на три группы по 29 кроликов (58 глаз) в каждой. Кролики первой группы получали традиционное лечение. Кроликам второй и третьей групп на третьи сутки эксперимента (когда была смоделирована язва роговицы) проводилось интрастромальное введение антибиотика. Именно этот день считался первым днем лечения язв роговицы у кроликов всех групп. Третья группа на фоне традиционного лечения получали сочетание интрастромального введения антибиотика в роговицу с инстилляцией ОТП, которая была получена по методике Geerling G. [16]. Инстилляцию ОТП производили на 2-е сутки после уменьшения воспалительных проявления язвы роговицы.

ОТП хранилась в стерильном сосуде при температуре +4 °С, инстиллировали непосредственно на язвенный дефект роговицы и выдерживали 30 секунд по 1 капле 6 р/день с интервалом 10–15 минут после стандартных инстилляций.

Течение воспалительного процесса при язве роговицы контролировали при помощи фокального освещения и биомикроскопии. Оценивали степень выраженности воспалительной реакции глаза (перифокальный отек роговицы, перикорнеальная инъекция глаза, светобоязнь, слезотечение, гипопион, признаки увеита), локализацию, размер и глубину поражения (флюореисцеиновый тест), наличие гнойного отделяемого на дне язвы роговицы.

Животные подвергались эфтаназии на 3, 5, 10, 14 и 21-е сутки после заражения роговицы, 1 и 6 месяцев после лечения.

Энуклеацию глаз проводили непосредственно после гибели животных с целью исключения трупных изменений. Фиксирование удаленных роговиц производили в 10 % растворе формалина, на микротоме изготовляли срезы толщиной 4 мкм. Гистологические препараты окрашивали гематоксилин-эозином и микроскопировали под световым микроскопом с дальнейшим фотографированием на микроскопе «OlympusBH 2». Эффективность лечения оценивали путем сопоставления клинической картины и гистологическим данным. Сроки наблюдения пациентов — 6 месяцев.

При статистической обработке рассчитывали частоту встречаемости в процентах и ошибку репрезентативности. Для сравнения групп по частоте встречаемости использовали критерий t Стьюдента. В случае, когда $n < 5$ использовали критерий Фишера.

РЕЗУЛЬТАТЫ И ИХ ОБСУЖДЕНИЯ

У всех кроликов на третий день эксперимента формировался язвенный инфильтрат *(рис. 1)*.

Клинические наблюдения показали, что воспалительный процесс у кроликов первой группы отличался более тяжелым и продолжительным течением. У кроликов всех групп уже к 7-му дню от начала лечения начинались процессы очищения язвы, уменьшалось гнойное отделяемое, снижались показатели воспалительных реакций (перифокальный отек, перикорнеальная инъекция, блефароспазм, гипопион, признаки увеита). Описанные данные разнились по процентному соотношению *(табл.)*. Так, сроки уменьшения воспалительной реакции и сроки исчезновения гнойного отделяемого во всех трех группах совпали (7-е сутки) и составляли 25,9 ± 5,7 % (95 %

ДИ = 14,6–37,1); 43,1 ± 6,5 % (95 % ДИ = 30,4–55,8); 70,7 ± 6,0 % (95 % ДИ = 59,0–82,4) случаев соответственно. Судя по данным *таблицы*, выявлена статистически значимое различие ($p < 0,001$) по срокам уменьшения воспалительной реакции у кроликов третьей группы по сравнению с первой и второй группами соответственно (критерий $t = 5,41$ и критерий $t = 3,12$ соответственно) и между кроликами второй и первой группами (критерий $t = 1,99$; $p < 0,05$).

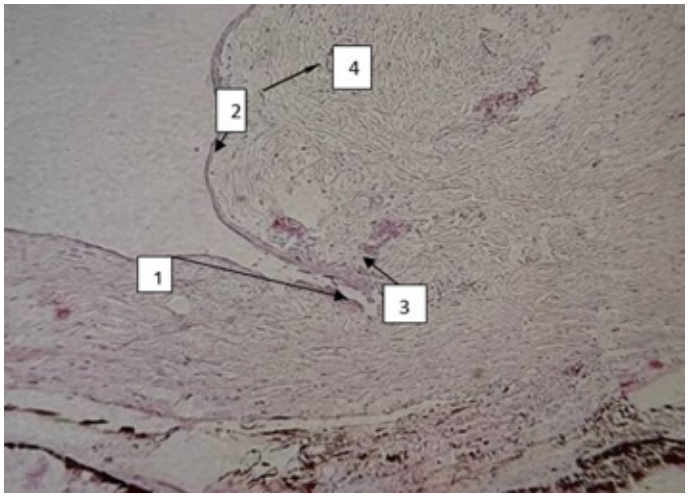

Рис. 1. Роговица кролика после интрастромального введения антибиотика. Окраска гематоксилин-эозином. Ув.х 60.
1 — линейный разрез; 2 — эпителий роговицы; 3 — строма роговицы; 4 — зона нагнетения антибиотика.

Начало эпителизации язвенного дефекта у кроликов третьей группы начиналось уже на 5-й день лечения и составило 43,1 ± 6,5 % случаев (25 глаз; 95 % ДИ = 30,4–55,8). Тогда как у кроликов 1 и 2-й групп эпителизация начиналась только с 10-го дня лечения. Количество эпителизированных язв к 14-му дню лечения у кроликов третьей групп в 3,4 и в 1,7 раз больше, чем у кроликов 1 и 2-й групп соответственно.

Такие осложнения, как перфорация роговицы, развитие эндофтальмита встречались только у кроликов первой группы.

На месте язв во всех группах после лечения *(табл.)* при биомикроскопии формировались помутнения различной степени интенсивности (грубые, средние и нежные облаковидные). Гнойные язвы роговицы, подвергающиеся длительному лечению, приводят к формированию грубых помутнений с неоваскуляризацией, субатрофией и атрофией глазного яблока. Лечение путем сочетания интрастромального введения антибиотика на фоне получения традиционного лечения позволяет в 41,4 ± 6,5 % (95 % ДИ = 28,7–54,1) получить грубые помутнения роговицы и в 25,9 ± 5,7 % случаев (95 % ДИ = 14,6–37,1) получить помутнения средней интенсивности (статистически значимого различия по отношению к кроликам первой группы выявлено не было, $p > 0,05$). В 32,8 ± 6,2 % (95 % ДИ = 20,7–44,8) случаев формировались нежные облаковидные помутнения, что свидетельствует о наличии статистически значимого различия по отношению к кроликам первой группы (критерий $t = 2,76$, $p < 0,05$).

У кроликов третей группы выявлено значительное статистически значимое различие по отношению к первой (критерий $t = 6,52$) и второй (критерий $t = 3,31$) группам по формированию нежных облаковидных помутнений (62,1 ± 6,4 % случаев; 95 % ДИ = 49,6–74,6), $p < 0,001$. Не выявлено различий между кроликами всех групп по частоте встречаемости помутнений средней степени интенсивности ($p > 0,05$). Также, только в 2 случаях (3,4 ± 2,4 %; 95 % ДИ = –1,2–8,1) у кроликов третей группы формировались грубые помутнения, что говорит о значительно выраженном клиническом эффекте лечения (критерий $t = 7,17$; $p < 0,001$ по отношению к первой группе и критерий $t = 5,50$; $p < 0,001$ по отношению ко второй группе).

Таблица

Сроки заживления язв роговицы по отдельным критериям у кроликов (n-количество глаз)

Клинические критерии	1-я группа (n = 58)			2-я группа (n = 58)			3-я группа (n = 58)		
	Абс	P ± м,%	95 % ДИ	Абс	P ± ,%	95 % ДИ	Абс	P ± ,%	95 % ДИ
Уменьшение воспалительной реакции на 7-е сутки	15	25,9 ±5,7	14,6–37,1	25	43,1 ± 6,5	30,4–55,8	41	70,7 ± 6,0	59,0–82,4
Исчезновение гнойного отделяемого на 7-е сутки	15	25,9 ± 5,7	14,6–37,1	25	43,1 ± 6,5	30,4–55,8	41	70,7 ± 6,0	59,0–82,4
Эпителизация язвенного дефекта на:									
5-й день	–	–	–	–	–	–	25	43,1± 6,5	30,4–55,8
10-й день	10	17,2 ± 5,0	7,5–27,0	20	34,5 ± 6,2	22,3–46,7	42	72,4± 5,9	60,9–83,9
14-й день	15	25,9 ± 5,7	14,6–37,1	30	51,7 ± 6,6	38,9–64,6	51	87,9 ± 4,3	79,5–96,3
Выраженность помутнения роговицы после лечения:									
грубое	31	53,4 ± 6,5	40,6–66,3	24	41,4 ± 6,5	28,7–54,1	2	3,4 ± 2,4	–1,2–8,1
среднее	20	34,5 ± 6,2	22,3–46,7	15	25,9 ± 5,7	14,6–37,1	20	34,5 ± 6,2	22,3–46,7
нежное облаковидное	7	12,1 ± 4,3	3,7–20,5	19	32,8 ± 6,2	20,7–44,8	36	62,1 ± 6,4	49,6–74,6

Для изучения особенностей и степени регенерации роговицы были проведены гистоморфологические исследования поврежденной роговицы кроликов всех трех групп в разные дни эксперимента.

На *рис. 1* представлена гистологическая картина после интрастромального введения антибиотика в слои роговицы: в проекции линейного разреза визуализируется нарушение целостности клеток эпителия, боуменовой мембраны, стромы на 1/3 ее толщины. В зоне нагнетения антибиотика наблюдается сильно выраженный отек роговицы, лимфоциты и лейкоциты отсутствуют. Отек уменьшается к периферии от линейного разреза.

У кроликов второй и третей групп на 2-е сутки после интрастромального введения антибиотика наблюдаются начальные этапы очищения язвы роговицы, а также наблюдается положительная динамика по стиханию воспалительных проявлений по сравнению с кроликами первой группы.

Гистологические проявления воспалительной реакции у кроликов первой группы сохранялись на 14 и даже 21-е сутки лечения.

У кроликов второй группы на 14-й день эксперимента в некоторых случаях в центральной зоне роговицы имелись значительные локальные утолщения, поверхность была неровной, а в строме в небольшом количестве среди кератоцитов располагались лимфоциты, лейкоциты.

В препаратах кроликов третьей группы обращает на себя внимание, что уже на этом сроке наблюдения роговица без утолщений, признаков отечности и инфильтрации стромы. В собственном веществе правильно ориентированы кератоциты.

Через 1 месяц после лечения у кроликов первой группы роговица имеет различные грубые морфологические изменения, нарушена дифференцировка эпителия, коллагеновые волокна и пучки в строме роговицы имеют неправильную, хаотичную ориентацию, наблюдается большое количество фибробластов (участки формирования грубого помутнения).

Во второй группе в эти сроки наблюдения гистологически в некоторых случаях архитектоника роговой оболочки близкая к нормальной — роговица без грубых деформаций, эпителизирована, в строме кератоциты.

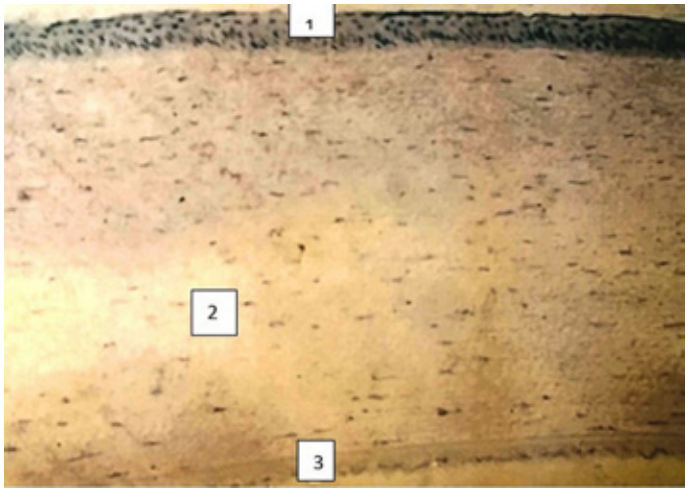

Рис. 2. Роговица кролика третьей группы, 6 месяцев наблюдения. Окраска гематоксилин-эозином. Ув. х 100. 1 — эпителий роговицы; 2 — строма роговицы; 3 — десцеметова мембрана.

У кроликов третьей группы через 1 месяц после лечения роговица была обычной формы, без локальных утолщений, эпителизирована дифференцированным эпителием, строма содержит параллельно расположенные вытянутые кератоциты.

Через 6 месяцев наблюдения у кроликов первой группы формировалось васкуляризированное бельмо. Во второй группе в роговице имелись локальные утолщения. У кроликов третьей группы в шестимесячном сроке наблюдения роговица имеет правильно дифференцированный передний эпителий, строма — без васкуляризации и инфильтрации. Эндотелий плоский по всей поверхности десцеметовой мембраны *(рис. 2)*.

Таким образом выявлено, что язвы роговицы в первой группе протекали более тяжело и длительно с наличием осложнений, в результате чего исходом данного заболевания являлись грубые васкуляризованные помутнения роговицы.

Гистоморфологические исследования показали, что включение в комплексную терапию язв роговицы ОТП на ранних стадиях воспалительного процесса в роговице (фаза альтерации и эксудации) приводит к сокращению сроков купирования воспалительного процесса, ускоряет сроки эпителизации роговицы.

Кроме того, гистологические срезы роговицы позволяют нам судить о безопасности предложенного нами метода интрастромального введения антибиотика, так как при данном методе нет механического повреждения десцеметовой оболочки роговицы.

ВЫВОДЫ

Гистоморфологически обоснована безопасность предложенного интрастромального метода введения антибиотика в слои роговицы.

Лечение путем сочетания интрастромального введения антибиотика и инстилляций ОТП на фоне получения традиционного лечения позволяет снизить частоту формирования грубых помутнений до 3,4 ± 2,4 %, позволяет в 62,1 ± 6,4 % случаев получить нежные облаковидные помутнения.

Применение на фоне традиционного лечения интрастромального введения антибиотика в строму роговицы с инстилляцией обогащенной тромбоцитами плазмы, позволяет избежать таких грозных осложнений, как перфорация роговицы, развитие эндофтальмита.

СПИСОК ЛИТЕРАТУРЫ:

1. Кириченко И.М. Фармакотерапия инфекционно-воспалительных заболеваний переднего отрезка глаза // Офтальмологические ведомости. — 2012. — № 4. — С. 63–64 [Kirichenko I.M. Pharmacotherapy of infectious and inflammatory diseases of the anterior segment of the eye // Ophthalmic bulletin. — 2012. — № 4. — P. 63–64 (in Russian)].
2. Кочергин С.А., Чернакова Г.Н., Клещева Е.А., Семенова Т.Б. Современные подходы к терапии вирусных и невирусных конъюнктивитов // Российский офтальмологический журнал. — 2014. — № 4. — С. 32–39 [Kochergin S.A., Chernakova G.N., Kleshcheva E.A., Semenova T.B. Modern approaches to the treatment of viral and non-viral conjunctivitis // Russian Ophthalmological Journal. — 2014. — № 4. — P. 32–39 (in Russian)].
3. Майчук Ю.Ф. Оптимизация фармакотерапии воспалительных болезней глазной поверхности // Российский офтальмологический журнал. — 2008. — № 3. — С. 18–25 [Maychuk Y.F. Optimization of pharmacotherapy of inflammatory diseases of the eye surface // Russian Ophthalmological Journal. — 2008. — № 3. — P. 18–25 (in Russian)].
4. Чернакова Г.М., Аржиматова Г.Ш., Клещева Е.А., Семенова Т.Б. Герпес-вирусы в офтальмологии // Вестник офтальмологии. — 2014. — № 4. — С. 127–131 [Chernakova G.M., Arzhimatova G.Sh. Kleshcheva E.A., Semenova T.B. Herpes viruses in ophthalmology // Journal of Ophthalmology. — 2014. — № 4. — P. 127–131 (in Russian)].
5. Майчук Ю.Ф. Клинические диагностические критерии при выборе эмпирической терапии инфекционных язв роговицы // Современные методы диагностики в офтальмологии. Федоровские чтения: сб. науч. статей. — М. — 2006. — С. 251–255 [Maychuk Y.F. Clinical diagnostic criteria in selecting empiric therapy of infectious corneal ulcers. In: Modern methods of diagnosis in ophthalmology. Fedorov reading: collection of scientific articles. M., 2006. P. 251–255 (in Russian)].
6. Ramesh S., Ramakrishnan R., Bharathi M.J. et al. Prevalence of bacterial pathogena causing ocular infections in South India // Indian J Pathol Microbiol. 2010. Vol. 53 (2). P. 281–286.
7. Liu X, Shen JH, Zhou Q, Liu ZX, Tang SF, Chen RR, Sui GQ, Bi YL. Lamellar keratoplasty and keratopigmentation in Asian corneal leucoma patients// Int J Clin Exp Med. 2015 Jun 15;8(6):9446–53.
8. Каспарова Е.А. Гнойные язвы роговицы: этиология, патогенез, классификация. Вестник офтальмологии. 2015;15(5):87–97.
9. Victoria S, Chang MD, Deepinder K. Antibiotic Resistance in the Treatment of Staphylococcus aureus keratitis: A 20-Year Review Cornea. 2015 Jun;34(6):698–703.
10. Parmar P., et al. // Microbial keratitis at extremes of ag// Cornea. — 2006. — Vol. 25. — №2. — P. 153–158.
11. Arshdeep K., Kumaran M. Platelet-rich plasma in dermatology: Boon or a bane? // Ind J Dermatol Venereol Leprol. — 2014. — Vol. 80. — P. 5–14.
12. Ахмеров Р., Зарудий Р., Рычкова И. с соавт. Плазмолифтинг (Plasmolifting). Лечение возрастной атрофии кожи богатой тромбоцитами аутоплазмой // Эстетическая медицина. — 2011. — № 2. — С. 181–187.

13. Ачкасов Е.Е., Безуглов Э.Н., Ульянов А.А. с соавт. Применение аутоплазмы, обогащенной тромбоцитами, в клинической практике // Биомедицина. — 2013. — № 4. — С. 46–59.
14. Dragonas P., Katsaros T., Avila-Ortiz G. et. al. Effects of leukocyte-platelet-rich fibrin (LPRF) in different intraoral bone grafting procedures: a systematic review // Int J Oral Maxillofac Surgery. — 2019. — Vol. 48. — № 2. — P. 250–262.
15. Soldatova L., Campbell R.G., Elkhatib A.H. et. al. Role of Leukocyte-Platelet-Rich Fibrin in Endoscopic Endonasal Skull Base Surgery Defect Reconstruction // J Neurol Surgery Skull Base. — 2017. — Vol. 78. — № 1 — P.59–62.
16. Geerling G., MacLennan S., Hartwig D. Autologous serum eye drops for ocular surface disorders. Br J Ophthalmol 2004;88:1467–1474. doi: 10.1136/bjo.2004.044347

DOI: https://doi.org/10.25276/2312-4911-2022-6-156-160

У.С. Пляскина, В.В. Бирюков, М.А. Фролов, И.В. Воробьева

Глазные осложнения после перенесенного коронавируса

ФГАОУ ВО Российский университет дружбы народов, Москва

U.S. Plyaskina, V.V. Biryukov, M.A. Frolov, I.V. Vorobyeva

Eye complications after coronavirus

Peoples' Friendship University of Russia (RUDN University)

РЕФЕРАТ

Цель. Выявление осложнений у пациентов в постреконвалесцентом периоде после перенесенного COVID-19 и доказательство связи данных осложнений с вирусом SARS-CoV-2. **Материал и методы.** На базе офтальмологического центра КДЦ МИ РУДН обследовано 68 пациентов в возрасте от 20 до 65 лет с подтвержденными COVID-19 случаями. Для испытуемых мы провели базовые офтальмологические исследования, а также УЗИ, пупиллографию, тест Уорса, четырехточечный тест, cover-тест и определение угла косоглазия по Гиршбергу. **Результаты.** Нами были выявлены пациенты с увеитами (36 %), гетеротропией (13 %) — из них у 3 испытуемых мы диагностировали птоз и анизокорию (4 %), — тромбозом ветвей ЦВС (7 %), частичным гемофтальмом (12 %). В остальных случаях (32 %) каких-либо глазных проявлений обнаружено не было. **Выводы.** Вирус действительно способен поражать орган зрения. Главными мишенями коронавируса после проведенных исследований мы считаем нервную ткань глаза и его сосуды. Наибольший интерес вызывает вероятность его нейротропности, поскольку у некоторых испытуемых страдает глубокая иннервация черепно-мозговых нервов. Это в свою очередь дает нам площадку для дальнейшего изучения коронавируса, его возможностей и влияния его на нервную ткань зрительного анализатора.

Ключевые слова: *коронавирус, глазные осложнения, увеит, иридоциклит, гетеротропия, птоз, анизокория, тромбоз ветвей ЦВС, гемофтальм*

ABSTRACT

Purpose. Identification of complications in patients in the post-reconvalescence period after suffering COVID-19 and proof of the relationship of these complications with the SARS-CoV-2 virus. **Material and methods.** We recruited and studied patients in the amount of 68 people of different age categories, from 20 to 65 years old with confirmed COVID-19 cases. For the subjects, we performed basic ophthalmic examinations, as well as ultrasound, pupillography, Worth's test, four-point test, cover test, and determination of the Hirschberg angle of strabismus. **Results.** We identified patients with uveitis (36 %), heterotropia (13 %), of which 3 subjects were diagnosed with ptosis and anisocoria (4 %), thrombosis of the CVS branches (7 %), partial hemophthalmos (12 %). In the remaining cases (32 %), no ocular manifestations were found. **Conclusions.** The virus is really capable of infecting the organ of vision. After the studies, we consider the nervous tissue of the eye and its vessels to be the main targets of the coronavirus. Of greatest interest is the possibility of its neurotropicity, since some subjects suffer from deep innervation of the cranial nerves. This, in turn, gives us a platform for further study of the coronavirus, its capabilities and the impact of its non-nervous tissue of the visual analyzer.

Keywords: *coronavirus, ocular complications, uveitis, iridocyclitis, heterotropia, ptosis, anisocoria, CVD branch thrombosis, hemophthalmos*

АКТУАЛЬНОСТЬ

Известно, что новая коронавирусная инфекция поражает целые системы, в первую очередь дыхательную, сердечно-сосудистую, опорно-двигательную, нервную, эндокринную и вызывает частичное или полное нарушение их функций после выздоровления [1]. Множество тяжелых осложнений мы можем встретить и среди «офтальмологических» пациентов. На сегодняшний день опубликовано достаточное количество научных работ, посвященных влиянию коронавирусной инфекции на орган зрения. Уже доказано, что SARS-CoV-2 способен вызывать ряд осложнений со стороны глаз, а именно: увеит, оптический неврит, ретинит, склерит, эписклерит, а также ангиоретинопатию, окклюзию центральной артерии и вены сетчатки, паралич глазодвигательных нервов, нистагм, птоз и мидриаз [2–7]. Нами были выявлены пациенты с такими осложнениями, как увеиты и гетеротропии, а также гетеротропии в сочетании с птозом и анизокорией.

ЦЕЛЬ

Выявить осложнения у пациентов в постреконвалесцентном периоде после перенесенного COVID-19 и доказать связь данных осложнений с вирусом SARS-CoV-2.

МАТЕРИАЛ И МЕТОДЫ

Нами были набраны пациенты в количестве 68 человек разных возрастных категорий: от 20 до 65 лет, по следующим критериям:

- пациенты связывали офтальмологические жалобы с перенесенным COVID-19;
- пациенты имели документы, подтверждающие заболевание данным вирусом;
- пациенты перенесли заболевание недавно (от момента конца болезни до трех месяцев).

Для испытуемых был проведен как стандартный набор исследований: визометрия, авторефрактометрия, пневмотонометрия, биомикроскопия, офтальмоскопия, так и дополнительные методы: УЗИ, пупиллография, тест Уорса, четырехточечный тест, cover-тест и определение угла косоглазие по Гиршбергу.

Мы исследовали всех пациентов, перенесших COVID-19, даже без наличия жалоб среди обратившихся к врачу-офтальмологу в период 2020–2021 гг.

У всех испытуемых кроме документов, подтверждающих перенесенную инфекцию, имелись результаты КТ органов грудной клетки, заключения с установленным диагнозом и тяжестью течения на период болезни.

Все испытуемые были поделены на 4 группы, а именно:

- группа 1. Пациенты, перенесшие COVID-19 и не имеющие никаких жалоб и осложнений (32 %);
- группа 2. Пациенты, перенесшие COVID-19, с выявленным иридоциклитом (15 %);
- группа 3. Пациенты, перенесшие COVID-19, с выявленным хороидитом (21 %);
- группа 4. Пациенты, перенесшие COVID-19, с выявленной гетеротропией (13 %);
- группа 5. Пациенты, перенесшие COVID-19, с выявленным тромбозом ветвей ЦВС (7 %);

• группа 6. Пациенты, перенесшие COVID-19, с выявленным частичным гемофтальмом (12 %).

РЕЗУЛЬТАТЫ

По данным визометрии и АРМ, были выявлены пациенты с низкой остротой зрения, поддающейся и не поддающейся коррекции. Как правило, у испытуемых с остротой зрения меньше 1,0 (при МКОЗ), мы определяли хориоидит (21 %), представленный диффузными или локальными воспалительными очажками на глазном дне, в частности в макулярной и парамакулярной области и иридоциклит (15 %) с характерной для него клинической картиной. Пациенты с тромбозом ветвей ЦВС жаловались на резкое и выраженное снижение остроты зрения (7 %). Среди пациентов с выявленным частичным гемофтальмом (12 %) были те, которые жаловались на локальные выпадения полей зрения, в проекции которых обнаруживались кровоизлияния, подтвержденные офтальмоскопически и с помощью УЗИ.

Результаты пневмотонометрии. Внутриглазное давление было в пределах референсных значений у 59 % испытуемых. В 13 % случаях ВГД было повышено у пациентов с иридоциклитом. У некоторых испытуемых (28 %) были обнаружены случаи повышения ВГД от 25 до 44 мм рт. ст. При сборе анамнеза мы выяснили, что среди 28 %, 10 страдает от ПОУГ, 8 имеют подозрение на глаукому, в остальных случаях повышенное ВГД было выявлено впервые, в связи с чем пациент был направлен на дообследование для установления или исключения диагноза глаукомы.

Результаты биомикроскопии. С помощью данного метода мы без особого труда описывали иридоциклиты у 15 % пациентов, переболевших вирусом SARS-CoV-2. Нами были обнаружены преципитаты на эндотелии роговицы, экссудация в переднюю камеру, выраженная перикорнеальная инъекция и сопровождающее иридоциклит специфичное поведение пациентов при ярком освещении щелевой лампой глаза, которое проявлялось блефароспазмом, эпифорой и фотофобией. В большинстве случаев иридоциклит поражал оба глаза либо одновременно, либо с интервалом в 2–4 дня.

Офтальмоскопия проводилась на максимальном мидриазе для более детального изучения глазного дна за исключением случаев, сопровождающихся повышением ВГД или лекарственной непереносимостью. При офтальмоскопии в 21 % случаев были выявлены хориоидальные очаги с признаками острого воспалительного процесса. В некоторых ситуациях воспаление протекало с экссудацией в стекловидное тело, поэтому хориоидит был обнаружен с помощью осмотра периферии с трехзеркальной линзой Гольдмана с широким зрачком. В процессе лечения, после уменьшения количества экссудата, появлялась возможность к более четкой фокусировке на очаге глазного дна. У 7 % испытуемых определен тромбоз ветвей ЦВС. При исследовании глазного дна мы также обнаружили помутнения в стекловидном теле в виде темных теней у 12 % испытуемых, соответствующих локальным кровоизлияниям в стекловидное тело. Гемофтальм был установлен с помощью УЗИ.

Ультразвуковое исследование глаз позволило оценить состояние стекловидного тела, наличие тракций и отслоек со стороны задней гиалоидной мембраны. Грубых изменений в 98 % случаев найдено не было. У доли пациентов, чаще у пациентов старше 50 лет, были обнаружены единичные деструкции стекловидного тела, на которые пациенты жаловались еще до инфицирования коронавирусом. У 12 % испыту-

емых установлен частичный гемофтальм, возникший после вирусного заболевания. У пациентов с хориоидитом (21 %) с помощью УЗИ были определены помутнения с стекловидном теле, связанные с воспалительным выпотом (14 %), препятствующие детальной офтальмоскопии.

Результаты пупиллографии. При внешнем осмотре пациентов была замечена асимметрия зрачков. При подозрении на анизокорию нами было решено провести пупиллографию среди испытуемых с визуальной зрачковой разницей. Данный метод подтвердил наличие явной анизокории у трех пациентов. Таким образом, минимальная зрачковая разница составляла 1,8 мм, а максимальная зрачковая разница — 2,6 мм. Важно отметить, что пациенты с их слов не проводили инстилляции глазными каплями больше 1 года. Также они не наблюдались у невролога и отрицали ЧМТ. Более того, необходимо отметить, что данные пациенты имели сопутствующие жалобы в виде диплопии и птоза век легкой степени [5, 6]. В результате мы можем предположить глубокое поражения ЦНС у 3 пациентов в связи с возникшими гетеротропией, птозом и анизокорией. Исходя из изложенного, мы предположили, что в исходе COVID-19 произошло как поражение глазодвигательного нерва, так и его ядер. У 6 пациентов анизокория и птоз подтверждены не были, только гетеротропия. Таким образом, было обнаружено явное косоглазие, а именно: экзотропия (67 %), гипертропия (22 %) и гипотропия (11 %). Для окончательного установления диагноза косоглазия, мы провели ряд тестов на бинокулярное зрение, такие как тест Уорса, четырехточечный тест. Дополнительно был применен cover-тест и определение угла косоглазия по Гиршбергу. Данные методики помогли подтвердить наличие косоглазия и угол девиации от 15 до 45 градусов.

Возрастные категории испытуемых. Благодаря заключениям с установленными тяжестями течения COVID-19, степенью поражения легких и осложнениям со стороны органа зрения нам удалось провести анализ между данными показателями и возрастом испытуемых. После подробного изучения данных, мы можем уверенно сказать, чем выше возраст пациентов, тем более вероятны тяжелые исходы вирусной инфекции. Таким образом, увеиты встречаются во всех возрастных категориях — 20–65 лет, а гетеротропия, в том числе птоз и анизокория, а также тромбоз ветвей ЦВС и гемофтальм только в группе среднего возраста (45–59 лет) и в группе пожилого возраста (60–65 лет). Отметим, что глубокое поражение иннервации было установлено именно у пациентов 60–65 лет.

Тяжесть течения COVID-19. По результатам анализов мы определили, что наиболее часто встречаются перечисленные глазные осложнения у пациентов, переболевших COVID-19 в тяжелой форме, с обширным поражением легких, что соответствует КТ 3-4, иначе в 100 % случаев с тяжелым течением болезни встречались такие исходы, как иридоциклиты, хориоидиты и гетеротропии. При среднетяжелом течении (КТ 1-2) были выявлены только увеиты. Среди пациентов с тромбозом и гемофтальмом, встречались те, у которых течение болезни было тяжелое либо средней тяжести.

ЗАКЛЮЧЕНИЕ

Переходя к заключению, мы должны сказать, что вирус SARS-CoV-2 способен вызывать такие осложнения, как иридоциклиты, хориоидиты, гетеротропии, тромбозы вен глазного дна, гемофтальм. Более того, по результатам наших исследований, мы сделали вывод, что коронавирус является нейротропным, поскольку способен

поражать глубокую иннервацию, вызывая анизокорию, птоз и гетеротропию в результате поражения глазодвигательного нерва. Также, чем выше возрастная категория пациентов и тяжелее течение COVID-19, тем к более тяжелым исходам может привести вирусная инфекция.

СПИСОК ЛИТЕРАТУРЫ

1. Временные методические рекомендации. Профилактика, диагностика и лечение новой коронавирусной инфекции (COVID-19). Версия 15 от 22.02.2022. М. : Министерство здравоохранения Российской Федерации;2022. Ссылка активна на 24.09.22. Vremennye metodicheskie rekomendatsii. Profilaktika, diagnostika i lechenie novoj koronavirusnoj infektsii (COVID-19). Versiya 15 ot 22.02.2022. BMP_COVID-19_V15.pdf (minzdrav.gov.ru)
2. Vavvas DG, Sarraf D, Sadda SR et al. Concerns about the interpretation of OCT and fundus findings in COVID-19 patients in recent Lancet publica tion.Eye.2020;34(12):2153–2154.https://doi.org/10.1038/s41433-020-1084-9
3. De Ruijter NS, Kramer G, Gons RAR, Hengstman GD. Neuromyelitis op tica spectrum disorder after presumed coronavirus (COVID-19) infection: A case report. Multiple Sclerosis and Related Disorders. 2020;46:102474. https://doi.org/10.1016/j.msard.2020.102474
4. Zhou S, Jones-Lopez EC, Soneji DJ, Azevedo CJ, Patel VR. Myelin oligo dendrocyte glycoprotein antibody-associated optic neuritis and myelitis in COVID-19. Journal of Neuro-Ophthalmology. 2020;40(3):398–402. https://doi.org/10.1097/WNO.0000000000001049
5. Gutiérrez-Ortiz C, Méndez-Guerrero A, Rodrigo-Rey S et al. Miller Fisher syndrome and polyneuritis cranialis in COVID-19. Neurology. 2020;95(5):601–605.https://doi.org/10.1212/wnl.0000000000009619
6. Pinna P, Grewal P, Hall JP, Tavarez T, et al. Neurological manifestations and COVID-19: experiences from a tertiary care center at the frontline. Journal of the Neurological Sciences. 2020;415:11696. https://doi.org/10.1016/j.jns.2020.116969
7. Hu K, Patel J, Swiston C, Patel BC. Ophthalmic Manifestations Of Coronavirus (COVID-19). 2022 May 24. In: StatPearls [Internet]. Treasure Island (FL): StatPearls Publishing; 2022 Jan–. PMID: 32310553.
8. Bontzos G, Gkiala A, Karakosta C, Maliotis N, Detorakis ET. COVID-19 in Ophthalmology. Current Disease Status and Challenges during Clinical Practice. Maedica (Bucur). 2021 Dec;16(4):668–680. doi: 10.26574/maedica.2020.16.4.668. PMID: 35261670; PMCID: PMC8897783

DOI: https://doi.org/10.25276/2312-4911-2022-6-161-167

Д.А. Поваляева[1], О.В. Коленко[1,2], Л.П. Данилова[1,2], Т.Е. Макарова[2], Л.П. Еманова[1]

Возможности повышения эффективности комплексного лечения оптического неврита герпесвирусной этиологии

[1]ФГАУ «НМИЦ «МНТК «Микрохирургия глаза» им. акад. С.Н. Фёдорова» Минздрава России, Хабаровский филиал, Хабаровск

[2]КГБОУ ДПО «Институт повышения квалификации специалистов здравоохранения» Министерства здравоохранения Хабаровского края, Хабаровск

D.A. Povalyaeva[1], O.V. Kolenko[1,2], L.P. Danilova[1,2], Makarova T.E.[2], Emanova L.P.[1]

Opportunities to improve the effectiveness of complex treatment of optic neuritis of herpesvirus etiology

[1]The S. Fyodorov Eye Microsurgery Federal State Institution, the Khabarovsk Branch, Khabarovsk, Russian Federatio

[2]Postgraduate Institute for Public Health Workers, Khabarovsk, Russian Federation

РЕФЕРАТ

Цель. Оценка морфофункциональных и лабораторно-иммунологических результатов применения иммунотерапии в комплексном лечении оптических невритов (ОН), ассоциированных с герпесвирусной инфекцией (ГВИ). **Материал и методы.** 39 человек (39 глаз) с острым ОН, ассоциированным с ГВИ. Схема лечения включала назначение раствора дексаметазона по убывающей схеме, 1 % раствора препарата «Эмоксипин» 0,5 мл и 12,5 % раствора препарата «Дицинон» 0,5 мл через ирригационную систему, имплантированную в ретробульбарное пространство, в комбинации с назначением лекарственных средств нейропротекции («Пикамилон» и «Семакс») в течение 10 дней. Все пациенты были разделены на 2 группы. Основная группа — 22 пациента, в схему лечения которым был добавлен препарат «Имунофан». В группу контроля вошло 17 пациентов, которые получали стандартное лечение. Иммунотерапию проводили на протяжении 10–12 дней. **Результаты.** Анализ данных показал, что наиболее значимая положительная динамика была отмечена у пациентов основной группы. **Заключение.** Клиническая эффективность препарата «Имунофан» в комплексной терапии ОН, ассоциированного с ГВИ, характеризовалась сокращением сроков купирования признаков воспаления в зрительном нерве в 2 раза и более, увеличением максимально корригированной остроты зрения в 4,5 раза, снижением частоты возникновения рецидивов ОН в 2 раза при сроках наблюдения 12 месяцев.

Ключевые слова: *оптический неврит, герпесвирусная инфекция, кортикостероидная терапия, иммунотерапия*

ABSTRACT

Purpose. Evaluation of morphofunctional and laboratory-immunological results of the use of immunotherapy in the complex treatment of optic neuritis (ON) associated with herpesvirus infection (HVI). **Material and methods.** 39 people (39 eyes) with acute ON associated with HVI. The treatment regimen included the appointment of a dexamethasone solution according to a decreasing scheme, a 1 % solution of the drug «Emoxipin» 0.5 ml and a 12.5 % solution of the drug «Dicynone» 0.5 ml through an irrigation system implanted

in the retrobulbar space, in combination with the prescription of drugs neuroprotection («Pikamilon» and «Semax») for 10 days. All patients were divided into 2 groups. The main group – 22 patients, in the treatment regimen of which the drug «Imunofan» was added. The control group included 17 patients who received standard treatment. Immunotherapy was carried out for 10–12 days. **Results.** Data analysis showed that the most significant positive dynamics was noted in patients of the main group. **Conclusion.** The clinical efficacy of the drug «Imunofan» in the complex therapy of ON associated with HVI was characterized by a reduction in the time for relief of signs of inflammation in the optic nerve by 2 times or more, an increase in the maximum corrected visual acuity by 4.5 times, a decrease in the incidence of relapses of ON by 2 times with follow-up period of 12 months.

Keywords: *optic neuritis, herpesvirus infection, corticosteroid therapy, immunotherapy*

АКТУАЛЬНОСТЬ

Оптический неврит (ОН) достигает 30–40 % структуры воспалительных заболеваний зрительного пути [1]. В этиологии ОН важная роль отводится острым и хроническим бактериальным и вирусным инфекциям организма. Среди них приоритетное место занимает герпесвирусная инфекция (ГВИ), которая характеризуется широким распространением, хроническим течением, многообразием своих клинических проявлений [2–6].

Основным и эффективным методом купирования воспаления в ЗН (зрительном нерве) является кортикостероидная терапия. Но ее недостаток заключается в ослаблении естественной иммунной защиты организма, что может способствовать репликации ВПГ [2, 7, 8].

В связи с иммунным дисбалансом возникает риск возможного формирования устойчивости к противовирусной химиотерапии. Ввиду этого, ряд авторов придерживается принципов комплексного лечения офтальмогерпеса, включающего назначение как этиотропной, так и иммунокоррегирующей терапии [7, 9, 10].

В последнее время перечень иммунотропных средств в клинической практике пополнился препаратами нового поколения, которые положительно зарекомендовали себя в лечении различных клинических проявлений офтальмогерпеса [5–7, 10–13]. Из этой группы лекарственных средств особого внимания заслуживает иммуномодулятор «Имунофан» («Бионокс НПП», Россия). Согласно данным литературы, «Иммунофан» обладает способностью восстанавливать полноценное функционирование двух важнейших систем организма: иммунной и антиоксидантной, снижать синтез противовоспалительных цитокинов в очаге поражения, повышать эффективность антибактериальной и противовирусной химиотерапии, уменьшать ее резистентность. «Иммунофан» эффективно используется в клинической практике при лечения хронических проявлений герпесвирусной инфекции, при лечении эндокардитов [14].

Он разрешен также для применения в офтальмологии. Его терапевтическая эффективность оказалась высокой при лечении, в частности эндогенных увеитов как у взрослых [3], так и у детей [15–17]. Имеются лишь единичные работы по его использованию при лечении ОН [18].

ЦЕЛЬ

Оценка морфофункциональных и лабораторно-иммунологических результатов применения «Иммунофана» в составе комплексной терапии ОН, ассоциированных с ГВИ.

МАТЕРИАЛ И МЕТОДЫ

Клинический материал составили 39 пациентов (39 глаз) с острыми односторонними проявлениями ОН, ассоциированных с ГВИ. Герпесвирусная инфицированность во всех случаях была подтверждена серологическими исследованиями сыворотки крови методом ИФА: нарастанием титра IgG антител к ВПГ, превышающая в 4–5 раз их референтные значения. У 9 чел. в сыворотке крови присутствовали также IgM антитела к ВПГ.

Возраст пациентов варьировал от 17 до 37 (в среднем 26,5) лет. Во всех случаях имел место интраокулярный оптический неврит.

Критериями исключения являлись: наличие ОН на фоне рассеянного склероза и других нейродегенеративных заболеваний, тяжелые сопутствующие соматические заболевания (сахарный диабет, болезни щитовидной железы и соединительной ткани).

Наряду с ГВИ, в развитии ОН у 31 пациента были диагностированы сопутствующие заболевания: острые респираторные вирусные инфекции (24 чел.), обострение хронической воспалительной патологии ЛОР-органов — синуситы, отиты, ларингиты, трахеобронхиты (7 чел.).

У 19 пациентов накануне поступления в стационар имели место клинические проявления ГВИ кожи, слизистой носа, губ, полости рта.

Схема лечения ОН включала введение через ирригационную систему, имплантированную в ретробульбарное пространство растворов дексаметазона по убывающей схеме (курсовая доза мг), 1 % раствора препарата эмоксипина 0,5 мл и 12,5 % дицинона 0,5 мл. Курс лечения составлял 10 дней [8].

При наличии назолабиального и кожного герпеса, дополнительно применяли ацикловир перорально, по схеме: 0,4 мг 5 раз в день в течение 7–10 дней. В остальных случаях противовирусную химиотерапию ацикловиром назначали на 2–3 сутки после получения положительных лабораторных результатов исследования на наличие ГВИ. У 7 пациентов с сопутствующей хронической воспалительной патологии ЛОР-органов в связи с рекомендациями соответствующих специалистов лечение было дополнено в/венным введением антибиотика ципрофлоксацина: 100 мг ежедневно в течение 7 дней.

После окончания этиотропной терапии проводилось антигипоксическое, ангиопротекторное и нейротрофическое лечение. Оно включало пероральное назначение Пикамилона (50 мг 3 раза в день) и интраназальных инстилляций 0,1 % раствора Семакс [19].

Были сформированы две группы пациентов: основная группа включала 22 пациента, стандартное лечение которых было дополнено в/м введением Имунофана по 50 мкг ежедневно в течение 10 дней. В группу контроля вошли 17 пациентов, которые получали стандартное лечение. Сформированные группы были сопоставимы по полу, возрасту, тяжести воспалительного процесса в ЗН ($p > 0,05$).

Проводился динамический мониторинг обеих групп, который включал: визометрию (проектор знаков Carl Zeiss Jena, Германия); офтальмоскопию (непрямая бесконтактная с линзой 90 дптр) с расчетом суммарного клинического индекса воспаления (СКИВ) в баллах: по степени выраженности офтальмоскопической картины (0 — симптом отсутствует; 1 — слабо выражен; 2 — умеренно выражен;

3 — резко выражен); статическую компьютерную периметрию (Humphrey, Германия). Морфологический статус диска зрительного нерва (ДЗН) изучали методом оптической когерентной томографии (ОКТ) (Cirrus HD-OKT 4000, «Carl Zeiss Meditec AG», Германия), измеряли толщину перипапиллярного слоя нервных волокон сетчатки (СНВС).

Мониторинг осуществлялся до начала лечения, через 1,5 месяца после лечения, затем через 6 и 12 месяцев наблюдения. Статистический анализ полученных результатов осуществляли с помощью компьютерной программы Microsoft Excel, использовался критерий Стьюдента для выяснения статистически значимой разницы их значений.

РЕЗУЛЬТАТЫ

При проведении визометрии у пациентов в день поступления в офтальмологический стационар было выявлено резкое снижение остроты зрения в общей совокупности в среднем до 0,16 ± 0,02.

По данным статической компьютерной периметрии, СКС составило 19,2 ± 0,5. СКИВ был равен 13,3 ± 0,5 балла. Средняя толщина СНВС была статистически значимо выше относительно интактного глаза, что составило 129,9 ± 5,1 мкм и 78,5 ± 5,6 мкм соответственно. При оценки иммунного статуса пациентов обеих групп наблюдался явный дефицит в абсолютном и относительном содержании CD3 лимфоцитов и CD4 лимфоцитов. В свою очередь у большей части обследованных имело место повышение абсолютного и относительного содержание CD8 и CD22 лимфоцитов.

Анализ проведенных исследований показал, что через 10 дней стационарного лечения более значимая положительная динамика была отмечена в клиническом течении ОН пациентов основной группы. Так, максимально корригированная острота зрения (МКОЗ) к этому периоду наблюдения у них повысилась в 4,5 раза против исходной, в то время как у пациентов группы сравнения — только в 3,25 раза ($p < 0,05$).

Спустя 10 дней после проведенной терапии, по данным компьютерной периметрии, у пациентов основной группы регистрировалось уменьшение показателя СКС в 2,7 раза, в свою очередь по истечении 1 месяца наблюдения абсолютные и относительные скотомы полностью исчезали. У пациентов группы контроля было выявлено менее выраженным снижением показателя СКС (в среднем в 1,3 раза относительно исходного), при этом наблюдалось присутствие абсолютных и относительных скотом у 20 % пациентов даже к 3 месяцу наблюдения.

В контрольной группе спустя 10 дней после лечения толщина СНВС составила 116,32 ± 4,51 мкм, что статистически значимо выше аналогичного показателя основной группы –96,5 ± 3,4 мкм ($p < 0,05$). Через 1 месяц после лечения у пациентов этой группы показатель толщины СНВС достиг значений, которые достоверно не отличаются от аналогичного показателя интактного глаза ($p > 0,05$), тогда как в группе контроля — только к 3 месяцу наблюдения. При этом следует отметить, что у 4 пациентов контрольной группы к 3 месяцу наблюдения толщина СНВС имела тенденцию к снижению на 10–15 мкм по сравнению с интактным глазом, что указывало на развитие частичной АЗН.

О более быстром завершении воспалительного процесса в ЗН у пациентов основной группы, по сравнению с группой контроля, свидетельствовала также динамика снижения СКИВ.

Так, спустя 1 месяц наблюдения СКИВ у пациентов группы контроля еще сохранялся в среднем на уровне 4,5±0,1 балла, у пациентов основной группы СКИВ был существенно ниже (1,9 ± 0,1 балла), при этом спустя 2 месяца после лечения клинические признаки воспаления ДЗН уже полностью отсутствовали у пациентов обеих групп наблюдения.

По истечении 12 месяцев после лечения большинство пациентов основной группы (15 чел.) характеризовались стабильными результатами. Лишь у 2 пациентов основной группы была выявлена тенденция к снижению МКОЗ на 0,1–0,2 ранее достигнутого уровня. Офтальмоскопически у данных пациентов диагностирована деколорация височной половины ДЗН, по данным ОКТ, — уменьшение толщины СНВС на 8–10 мкм, что было расценено нами как свидетельство развития постневритической частичной АЗН, которая в дальнейшем была подтверждена результатами электрофизиологических исследований.

В контрольной группе спустя 12 месяцев после лечения частичная АЗН имела место в 4 случаях, что подкреплялось данными офтальмоскопии, ОКТ и электрофизиологических исследований. Данное состояние сопровождалось снижением МКОЗ на 0,2–0,4 от ранее достигнутого уровня.

Только у одного пациента контрольной группы имело место наличие рецидива ОН и один случай острого ОН на парном глазу при отсутствии таких случаев в основной группе.

Показатели клеточного звена иммунитета у пациентов, получавших препарат «Имунофан», нормализовались уже спустя 6 месяцев после лечения и оставались стабильными на протяжении всего срока наблюдения. У пациентов контрольной группы удалось достичь таких результатов только спустя 12 месяцев после лечения.

Межгрупповая оценка иммунорегуляторного индекса показала его более быстрое нарастание у пациентов основной группы.

Таким образом, дополнение комплексной терапии ОН, ассоциированных с ГВИ, иммуномодулятором «Иммунофан» позволило статистически значимо сократить сроки купирования признаков воспаления, увеличить МКОЗ, а также снизить частоту возникновения рецидивов ОН в 2 раза при сроках наблюдения 12 месяцев.

Благодаря включению препарата «Имунофан» в комплексную терапию ОН, ассоциированного с ГВИ, отмечается более быстрая нормализации работы иммунной системы с восстановлением показателей клеточного звена иммунитета.

СПИСОК ЛИТЕРАТУРЫ

1. Аветисов С.Э., Егоров Е.А., Мошетова Л.К., Нероев В.В., Тахчиди Х.П. Офтальмология. Национальное руководство. М. : ГЭОТАР-Медиа; 2019. [Avetisov SE, Egorov EA, Moshetova LK, Neroev VV, Takhchidi KhP. Ophthalmology. National Guidelines. M. : GEOTAR-Media; 2019. (In Russ.)]
2. Нероев В.В., Карлова И.З., Гусева Р.М., Зайцева О.В., Бойко С.Ю., Сидоренко Е.И. и др. Пульс-терапия в лечении оптического неврита при рассеянном склерозе. Вестник офтальмологии. 2003;119(5):28–30. [Neroev VV, Karlova IZ, Guseva RM, Zaitseva OV, Boiko SIu, Sidorenko EI, et al. Pulse-therapy in the treatment of optic neuritis at multiple sclerosis. Vestnik oftal'mologii. 2003;119(5):28–30. (In Russ.)]
3. Калюжин О.В., Дикинов З.Х., Евсегнеева И.В. Иммунные механизмы экспериментальных увеоретинитов. Человек и его здоровье. 2011;(1):153–159. [Kalyuzhin OV, Dikinov ZKh, Evsegneeva

IV. Immune mechanisms of experimental uveoretinitis. Chelovek i ego zdorov'e. 2011;(1):153–159. (In Russ.)]

4. Нероев В.В., Карлова И.З., Бойко А.Н. Клинические особенности течения оптического неврита и изменения локального иммунного ответа у больных рассеянным склерозом. Журнал неврологии и психиатрии. 2004;104(9):24–26. [Neroev VV, Karlova IZ, Boyko AN. Clinical features of course of optic neuritis and changes in local immune response in patients with multiple sclerosis. Zhurnal nevrologii i psikhiatrii. 2004;104(9):24–26. (In Russ.)]
5. Дидковский Н.А., Малашенкова И.К., Танасова А.Н., Щепеткова И.Н., Зуйков И.А. Герпес-вирусная инфекция: клиническое значение и принципы терапии. РМЖ. 2004;(7):459. [Didkovsky NA, Malashenkova IK, Tanasova AN, Shchepetkova IN, Zuykov IA. Herpes viral infection: clinical significance and principles of therapy. RMZH. 2004;(7):459. (In Russ.)]
6. Климов В.В., Черевко Н.А., Денисов А.А., Кологривова Е.Н. Клиническая иммунология и аллергология. Томск; 2008. [Klimov VV, Cherevko NA, Denisov AA, Kologrivova EN. Clinical immunology and allergology. Tomsk; 2008. (In Russ.)]
7. Исаков В.А., Рыбалкин С.Б., Романцов М.Г. Герпесвирусная инфекция. СПб;2006. [Isakov VA, Rybalkin SB, Romantsov MG. Herpesvirus infection. SPb;2006. (In Russ.)]
8. Данилова Л.П., Смолякова Г.П., Еманова Л.П. Способ комплексной терапии оптического неврита. Патент РФ на изобретение; 2008: № 2320300; Бюл. 9. [Danilova LP, Smoliakova GP, Emanova LP. Method of complex therapy of optic neuritis. Patent RF na izobreteniye; 2008: № 2320300; Bjul. 9. (In Russ.)]
9. Arvin A, Campadelli-Fiume G, Mocarski E, Moore PS, Roizman B, Whitley R, et al. Human herpesviruses: biology, therapy, and immunoprophylaxis. Cambridge: Cambridge University Press; 2007.
10. Чернакова Г.М., Аржиматова Г.Ш., Клещева Е.А., Семенова Т.Б. Офтальмогерпес: этиология, клиническая картина и перспективы терапии (литературный обзор). TERRA MEDICA. 2015;(1):61–65. [Chernakova GM, Arzhimatova GSh, Kleshcheva EA, Semenova TB Ophthalmoherpes: etiology, clinical features and therapy perspectives. TERRA MEDICA. 2015;(1):61–65. (In Russ.)]
11. Казмирчук В.Е., Мальцев Д.В. Клиника, диагностика, лечение герпесвирусных инфекций человека. Ростов н/Д.: Феникс; 2009. [Kazmirchuk VE, Maltsev DV. Clinic, diagnosis and treatment of human herpesvirus infections. Rostov n/D.: Phoenix; 2009. (in Russ.)]
12. Сдобникова С.В., Троицкая Н.А., Сурнина З.В., Патеюк Л.С. Общие и офтальмологические проявления герпесвирусных инфекций. Офтальмология. 2016;13(4):228–234. doi: 10.18008/1816-5095-2016-4-228-234. [Sdobnikova SV, Troitskaya NA, Surnina ZV, Pateyuk L.S. General and ophthalmic manifestations of herpes virus infections. Ophthalmology in Russia. 2016;13(4):228–234. doi: 10.18008/1816-5095-2016-4-228-234 (In Russ.)]
13. Чернакова Г.М., Аржиматова Г.Ш., Клещева Е.А., Семенова Т.Б. Герпес-вирусы в офтальмологии. Вестник офтальмологии. 2014;130(4):127–131. [Chernakova GM, Arzhimatova GSh, Kleshcheva EA, Semenova TB. Herpesviruses in ophthalmology. Vestnik oftal'mologii. 2014;130(4):127–131. (In Russ.)]
14. Чопяк В.В., Потемкина Г.А., Лищук-Якимович К.А., Пукаляк Р.М., Билянская Л.Н. Эффективность применения препарата иммунофан при лечении больных с вторичным иммунодефицитом герпесвирусного генеза. Аллергология и иммунология. 2006;7(3):397а–397. [Chopyak V.V., Potemkina G.A., Lishchuk-Yakimovich K.A., Pukalyak R.M., Bilyanskaya L.N. Efficiency of Immunofan in the Treatment of Patients with Secondary Herpesvirus Immunodeficiency. Allergologija i immunologija. 2006;7(3):397a–397. (In Russ.)]

15. Гулямова М.Д., Ризопулу А.П., Камилов Х.М., Файзиева У.С., Умарова А.А., Гариб Ф.Ю. и др. Иммунологическая характеристика больных хроническими увеитами герпетического и цитомегаловирусного генеза. Медицинская иммунология. 2005;7(5–6):543–550. [Guliamova MD, Rizopulu AP, Kamilov HM, Faisieva US, Umarova AA, Garib FYu, et al. Immunological characterization of the patients with chronic uveitis caused by herpes and cytomegalovirus. Meditsinskaya immunologiya. 2005;7(5–6):543–550. (In Russ.)]
16. Величко Т.В., Катаргина Л.А., Кричевская Г.И., Слепова О.С. Роль активации персистентной герпесвирусной инфекции в течении рецидивирующих эндогенных увеитов у детей. Эпидемиология и инфекционные болезни. 2003;(5):52–55. [Velichko TV, Katargina LA, Krichesvskaya GI, Slepova OS. The role of activation of persistent herpesvirus infection during recurrent endogenous uveitis in children. Epidemiologiya i infektsionnyye bolezni. 2003;(5):52–55. (In Russ.)]
17. Ковальчук Л.В., Мартиросова Н.И., Соколова Е.В., Левченко В.А. Основные направления иммунотерапии в офтальмологии. Обзор. Рефракционная хирургия и офтальмология. 2008;8(2):45–50. [Kovalchuk LV, Martirosova NI, Sokolova EV, Levchenko VA. Principal trends of immunotherapy in ophthalmology. Review. Refraktsionnaya khirurgiya i oftal'mologiya. 2008;8(2):45–50. (In Russ.)]
18. Поваляева Д.А., Коленко О.В., Егоров В.В., Смолякова Г.П., Данилова Л.П., Макарова Т.Е. Роль иммунотерапии в комплексном лечении острого оптического неврита, ассоциированного с герпесвирусной инфекцией. Acta Biomedica Scientifica. 2022;7(2):174–181. https://doi.org/10.29413/ABS.2022-7.2.18 [Povalyaeva D.A., Kolenko O.V., Egorov V.V., Smolyakova G.P., Danilova L.P., Makarova T.E. The role of immunotherapy in the complex treatment of acute optic neuritis associated with herpes virus infection. Acta Biomedica Scientifica. 2022;7(2):174–181. https://doi.org/10.29413/ABS.2022-7.2.18 (In Russ.)]
19. Пикамилон — метаболический цереброваскулятор и ноотроп. Применение в лечебной практике. М. : Акрихин; 2002. [Picamilon — metabolic cerebrovascular agent and nootropic. Application in medical practice. M.: Akrikhin; 2002. (In Russ.)]

DOI: https://doi.org/10.25276/2312-4911-2022-6-168-174

В.В. Подыниногина, И.Н. Патрушева, Ю.А. Плотникова

Клинический случай иридоциклита, мимикрирующий под меланому радужки по типу зерен саго («тапиоки»)

Кировское областное государственное бюджетное учреждение здравоохранения «Кировская клиническая офтальмологическая больница» Минздрава Российской Федерации

V.V. Podyninogina, I.N. Patrusheva, Yu.A. Plotnikova

A clinical case of iridocyclitis similar the iris melanoma by the type of sago grains («tapioca»)

Kirov state ophthalmology hospital

РЕФЕРАТ

Меланома радужки по типу зерен саго («тапиоки») — редкая форма злокачественного новообразования, развивающаяся из меланоцитов стромы радужки. Своевременная диагностика этого заболевания крайне важна для жизни и трудоспособности пациентов. У больной с хроническим рецидивирующим иридоциклитом выявлены отложения на роговице мелких кальцинатов, старые помутнения на уровне стромы в нижних отделах перилимбально, эпителиопатия в виде мелкоточечных дефектов; на радужке OU множественные округлые узелки (новообразования) бледно-коричневого цвета. Дополнительные обследования: ультразвуковое исследование, гониоскопия, UBM, ОСТ роговицы, ОСТ радужки. Диагноз: вторичная кальцинирующая лентовидная кератопатия OS. Подозрение на меланому радужки типа зерен саго («тапиоки»), незрелая катаракта, хронический вялотекущий иридоциклит вне обострения OU. На фоне консервативного лечения, включающего применение глюкокортекостероидов, изменения радужной оболочки полностью исчезли через 1,5 месяца. Клинический случай демонстрирует возможность развития одного заболевания с проявлениями клинической симптоматики заболевания другой нозологической группы. Это предполагает тщательную дифференциальную диагностику с возможным использованием тестовой терапии.

Ключевые слова: *меланома, хронический рецидивирующий иридоциклит, кальцинаты.*

ABSTRACT

Iris melanoma by the type of sago grains («tapioca») is a rare form of malignant neoplasm that develops from melanocytes of the iris stroma. Early diagnosis of this disease is extremely important for the life and ability to work of patients. In a patient with chronic recurrent iridocyclitis, deposits of small calcifications were found on the cornea, long-standing opacities at the stroma level in the lower parts perilimbally, epitheliopathy in the form of small-point defects; multiple rounded nodules (neoplasms) of pale brown color on the iris OU. Diagnostic methods: ultrasound, gonioscopy, UBM, OST of the cornea, OST of the iris. Diagnosis: secondary calcifying ribbon keratopathy OS. Suspected iris melanoma of the type of sago grains («tapioca»), immature cataract, chronic iridocyclitis without exacerbation. Due to conservative treatment, including the use of glucocorticosteroids, the changes in the

iris completely disappeared after 1.5 months. A clinical case demonstrates the possibility of developing one disease with manifestations of clinical symptoms of another nosological group disease. This implies a thorough differential diagnosis with the possible use of test therapy.

Keywords: *melanoma, chronic recurrent iridocyclitis, calcifications.*

АКТУАЛЬНОСТЬ

Меланома радужки — злокачественное новообразование, развивающееся из меланоцитов стромы радужки [1]. Меланома радужки составляет примерно 4 % всех меланом сосудистой оболочки. Существует несколько клинических вариантов, в том числе четко отграниченный, диффузный («тапиоки») и меланома трабекулярной сети.

Меланома радужки по типу зерен саго («тапиоки») — редкая форма. Растет медленно, бессимптомно. На поверхности радужки видны бледно-серые полупрозрачные узелки с тенденцией к слиянию. Видны сосуды опухоли. Возможно образование гифемы. По краю зрачка скопление пигмента [7, 8].

Термин «меланома типа саго (тапиоки)» был предложен Reese для описания варианта меланомы радужки, внешне представляющей собой множество амеланотических почти прозрачных мелких опухолевых узелков, из-за чего поверхность опухоли напоминает пудинг из саго (тапиоки) [9]. Меланома радужки может манифестировать спонтанной гифемой, при этом излившаяся кровь может скрывать лежащую за ней опухоль. В других случаях опухоль некротизируется и вызывает воспалительную реакцию, симулируя иридоциклит. В редких случаях меланома радужки может сдавливать роговицу и вызывать вторичную кальцинирующую лентовидную кератопатию. Своевременная диагностика этого заболевания крайне важна для жизни и трудоспособности пациентов.

ЦЕЛЬ

Цель данного исследования — представить редкий клинический случай иридоциклита, мимикрирующего под меланому радужки по типу зерен саго («тапиоки»), а также оценить эффект тестовой терапии.

МАТЕРИАЛ И МЕТОДЫ

Пациентка Ч., 51 год, поступила в КОГБУЗ ККОБ на оперативное лечение катаракты левого глаза. Женщина предъявляла жалобы на снижение зрения обоих глаз, периодическое покраснение, светобоязнь. По данным анамнеза стало известно, что в течение нескольких лет пациентка получала короткие курсы противовоспалительного лечения (Диклофенак местно, Нимесулид внутрь) у офтальмолога по месту жительства по поводу частых рецидивов иридоциклитов OU.

При осмотре: острота зрения OD — 0,04 sph-5,5 D = 0,06; острота зрения OS — 0,04, не корригирует. ВГД OD 16 мм рт. ст.; ВГД OS 18 мм рт. ст.

При биомикроскопии: OU — спокойны. Роговица OD прозрачна. Роговица OS в центральной зоне прозрачная, в нижних отделах перилимбально в строме роговицы отложения мелких округлых кальцинатов белого цвета с четкими границами, старые помутнения в строме, эпителиопатия в виде мелкоточечных дефектов, прокрашивающихся флюоресцином *(рис. 1)*.

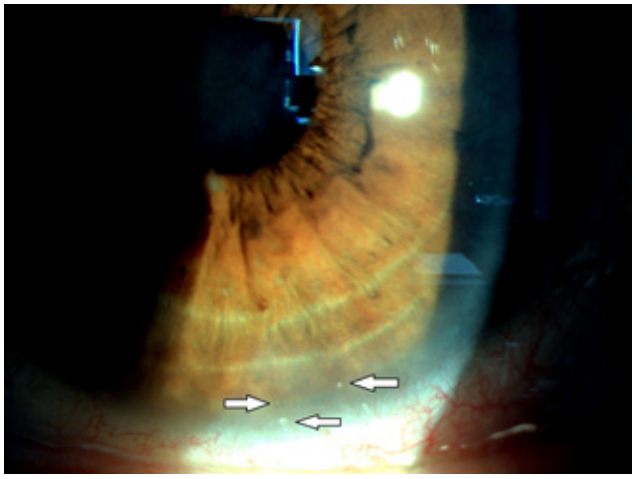

Рис. 1. Отложение кальцинатов в стоме роговицы,помутнения на уровне стромы, эпителиопатия OS

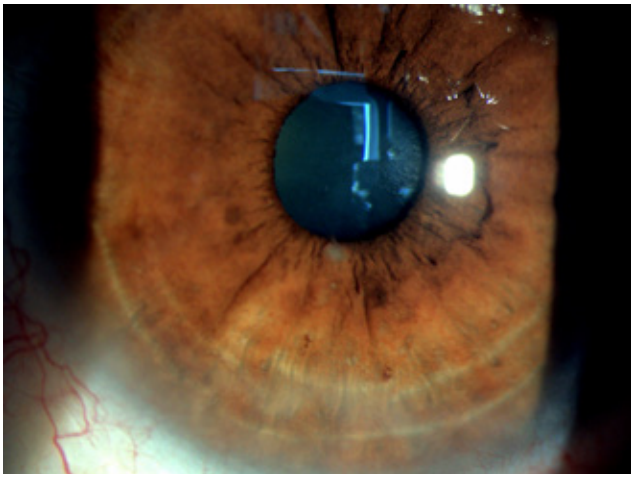

Рис. 2. Округлые узелки (новообразования) на радужке OD.jpg

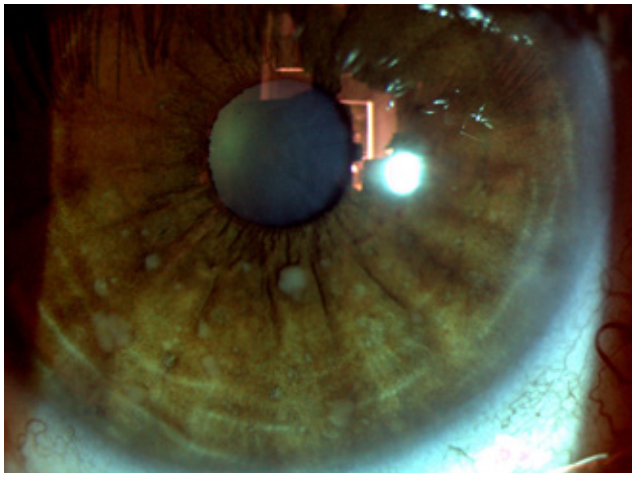

Рис. 3. Округлые узелки (новообразования) на радужке OS

На радужке OU множественные округлые узелки (новообразования) бледно-коричневого цвета с четкими границами размером 0,5–1 мм *(рис. 2, 3)*, зрачок в центре, правильной формы, реакция живая. Частичное помутнение хрусталиков OU.

При офтальмоскопии глазного дна OD: ДЗН бледно-розовый, границы четкие, детали за флером. OS – глазное дно за флером.

Пациентке назначены дополнительные исследования:

• ультразвуковое исследование обоих глаз. Заключение: оболочки прилежат, в стекловидном теле плавающие тени низкой эхогенности, тень отслоенной ЗГМ;

• гониоскопия OU. Заключение: УПК открыт, бледно-коричневые узелки (новообразования) в области корня радужки;

• UBM OU. Заключение: УПК открыт на всем протяжения, на переднем листке радужки проминирующие в переднюю камеру узелки;

• ОСТ роговицы OS. Заключение: помутнение роговицы на уровне стромы в нижнем отделе *(рис. 4)*;

• ОСТ радужки OU. Заключение: на поверхности радужки единичные включения *(рис. 5, 6)*.

На основании анамнеза и полученных данных обследования выставлен диагноз: вторичная кальцинирующая лентовидная кератопатия OS. Подозрение на меланому радужки типа зерен саго («тапиоки»), незрелая катаракта OU. Хронический вялотекущий иридоциклит вне обострения OU.

Рис. 4. ОСТ роговицы OS

Рис. 5. ОСТ радужки OD

Было принято решение отложить оперативное лечение катаракты OS, провести курс тестовой консервативной терапии.

РЕЗУЛЬТАТЫ

Пациентке назначена тестовая терапия: глюкокортикостероиды (Дексаметазон в каплях и с/к; Дексаметазон в/в капельно по схеме); препарат, стимулирующий процессы регенерации роговицы (Декспантенол); ванночки на левый глаз с растворами

Рис. 6. ОСТ радужки OS

5 % аскорбиновой кислоты, 40 % глюкозы, Тиамина хлорид. Получена положительная динамика в виде полной эпителизации роговицы. Рекомендовано продолжить закапывание Дексаметазона 0,1 % до 1 месяца.

Повторно пациентка обратилась через 2 месяца. При осмотре: OU — спокойны. Роговица OD прозрачна. Роговица OS в центральной зоне прозрачная, в нижних отделах перилимбально в строме роговицы сохраняются отложения мелких округлых кальцинатов белого цвета с четкими границами, старые помутнения на уровне стромы *(рис. 7)*.

Радужная оболочка OU без изменений, зрачок в центре, правильной формы, реакция живая *(рис. 8)*.

Другие структуры без динамики. Диагноз: подозрение на меланому радужки по типу зерен саго («тапиоки»), OU снят.

Проведена ФЭК + ИОЛ на OU, послеоперационный период без особенностей.

При дальнейшем наблюдении пациентки в течение года рецидивов хронического иридоциклита, а также подобных изменений радужной оболочки в виде узелков не наблюдалось.

ОБСУЖДЕНИЕ

В клинической практике возникает необходимость в тщательной дифференциальной диагностике меланомы радужки и гранулемных изменений радужки при иридоциклите туберкулезной, саркоидозной, грибковой или другой этиологии. В литературе описаны случаи сифилитической, лепрозной и вирусной гранулем. Отличительным признаком туберкулезной гранулемы является идентификация возбудителя — туберкулезной палочки и казеозного распада.

Саркоидоз — это системное хроническое воспалительное заболевание неизвестной этиологии, которое характеризуется образованием неказеифицирующихся мел-

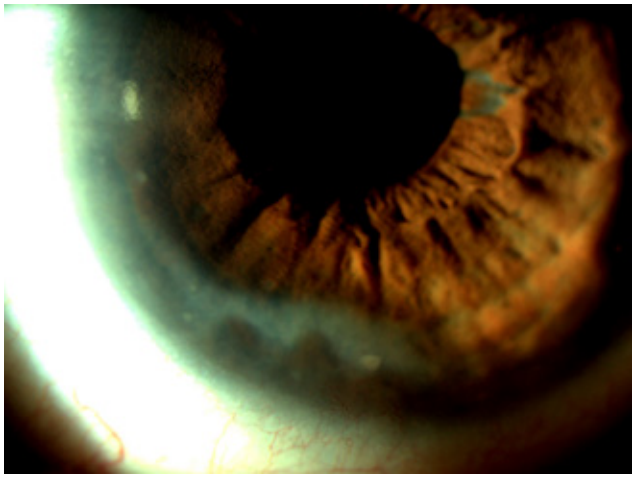

Рис. 7. Изменения на роговице OS после лечения

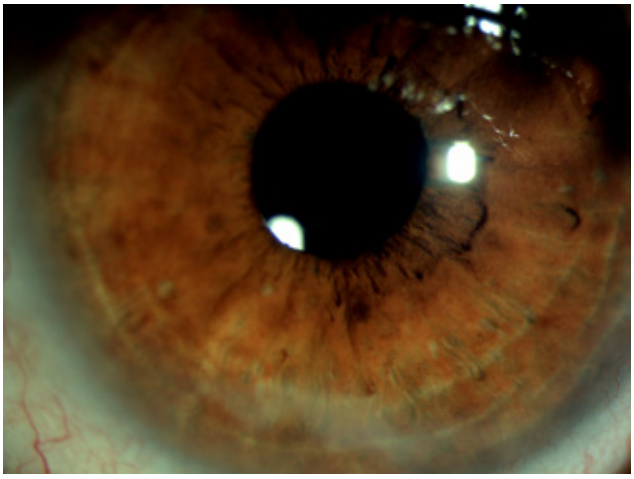

Рис. 8. Радужка OS после лечения

ких и средних гранулем, мультисистемным поражением околоушных, подчелюстных, внутригрудных лимфатических узлов, костной системы, кожи [3–5]. Клиническими особенностями туберкулезных гранулем радужки являются монолатеральность поражения, стертое начало, хронически рецидивирующий характер. При саркоидозе формируются Т-клеточные и мононуклеарные инфильтраты и гранулемы без казеозного некроза [2]. Воспалительные фокусы могут локализоваться как в области сфинктера, так и в средней и прикорневой зонах радужки. В стадии активности процесса формируются светло-желтые проминирующие образования, хорошо различимого на радужках темного цвета. Экссудация в переднем отделе глаза может быть представлена отеком эндотелия, формированием сальных преципитатов, а также плоскостной задней синехией [6].

Грибковые гранулемы радужки, как правило, диагностируются у пациентов на фоне иммунодефицитных состояний, при пересадке органов, болезни крови, приеме некоторых лекарственных препаратов, наркотической зависимости, ВИЧ-инфицировании [3].

При дифференциальной диагностике меланомы радужки и гранулемных изменений радужки при иридоциклитах туберкулезной, саркоидозной, грибковой или другой этиологии следует учитывать степень выраженности экссудативных проявлений в передней камере. В сложных дифференциально-диагностических случаях рекомендуется выполнение цитологического исследования влаги передней камеры и биопсии гранулематозных образований радужной оболочки.

ЗАКЛЮЧЕНИЕ

Данный клинический случай иридоциклита, мимикрирующий под меланому радужки по типу зерен саго («тапиоки») демонстрирует возможность развития одного заболевания с проявлениями клинической симптоматики заболевания другой нозологической группы. Это предполагает тщательную дифференциальную диагностику с возможным использованием тестовой терапии. В данном случае пациентке необходимо провести дополнительные обследования для выявления этиологии воспалительного процесса.

СПИСОК ЛИТЕРАТУРЫ

1. Аветисов С.Э., Егоров Е.А., Мошетова Л.К., Нероев В.В., Тахчиди Х.П. / ред. Офтальмология. Национальное руководство. М. : ГЭОТАР-Медиа; 2008.
2. Баранова О.П., Визель А.А., Илькович М.М. Саркоидоз. Клинические рекомендации. Пульмонология. М. : ГЭОТАР-Медиа; 2005.
3. Панова И.Е. Саркоидозная гранулема радужки (клинические случаи и состояние проблемы). Вестник офтальмологии. 2020;136(6):219-226.
4. Панова И.Е., Варнавская Н.Г., Самкович Е.В. Саркоидоз органа зрения как клиническое проявление мультиорганного поражения. Вестник офтальмологии. 2018;134(5):32–38.
5. Саркоидоз: от теории к практике / под ред. А.А. Визеля. — Казань: Издательство «ФЭН», Академия наук РТ, 2004. — 348.
6. Тарасова Л.Н., Панова И.Е. Туберкулезные поражения глаз: патогенез, новые пути повышения эффективности диагностики и лечения. Челябинск. 2001;135.
7. Shields CL, Kaliki S, Shah SU, et al. Iris melanoma: features and prognosis in 317 children and adults. J AAPOS 2012;16(1):10 –16.
8. Shields CL, Kancherla S, Patel J, et al. Clinical survey of 3680 iris tumors based on patient age at presentation. Ophthalmology 2012;119(2):407–414.
9. Skalicky SE, Giblin M, Conway RM. Diffuse iris melanoma: report of a case with review of the literature. Clin Ophthalmol 2007;1(3):339 –342.

DOI: https://doi.org/10.25276/2312-4911-2022-6-175-182

Ю.В. Порицкий, А.Н. Куликов, А.А. Кольбин, П.А. Качерович

Изучение методов оперативного лечения травматических разрывов слезных канальцев

ФГБВОУ ВО «Военно-медицинская академия имени С.М. Кирова» МО РФ, Санкт-Петербург, Россия

Y.V. Poritskiy, A.N. Kulikov, A.A. Kolbin, P.A. Kacherovich

Comparative evaluation of various methods of surgical treatment of patients with lacrimal canaliculus ruptures

S.M. Kirov Military Medical Academy, Saint-Petersburg, Russia

РЕФЕРАТ

Несмотря на то, что травма слезных канальцев занимает около 3,5 % патологии слезоотведения, проблема восстановления их с сохранением проходимости является довольно актуальной проблемой дакриологии. Использование традиционных методов восстановления проходимости с применением зонда по типу «поросячий хвостик» может приводить к травмированию слизистой слезных канальцев или формированию ложных ходов. Иногда при удачной реканализации после удаления стентов из слезных путей в послеоперационном периоде возможно сохранениие их непроходимости и проявление симптомов слезотечения. Целью нашей работы являлась оценка различных методов хирургического лечения пациентов с наличием разрывов слезных канальцев после их травмы. Материалами и методами исследования были представленные варианты оперативных пособий, выполненных пациентам с повреждением слезных канальцев. В общей сложности нами было обследовано 28 пациентов: 16 в первой и 12 во второй группе соответственно. Целью примененных оперативных пособий являлась реконструкция слезных канальцев и одномоментное их стентирование с использованием различных методик. После хирургического пособия и продолжительного стентирования нами дифференцированно оценивался функциональный результат в группах исследования. В качестве «положительного» результата исследования принималось не только анатомическое восстановление проходимости слезоотводяших путей, но и отсутствие у пациентов слезотечения. В результате проведенной работы нами был сделан вывод об анатомическом и функциональном эффекте изучаемых методов оперативного лечения в группах пациентов с различной тяжестью повреждения и различными методами лечения у пациентов с травматической патологией слезоотведения. В качестве вывода исследования предложен дифференцированный подход выбора хирургического пособия при травматическом повреждении слезных канальцев.

Ключевые слова: *травма слезных канальцев, стентирование слезных канальцев, бикаканаликулярная и бикаканаликулоназальная интубация, эпифора*

ABSTRACT

Despite the fact that the injury of the lacrimal canaliculi occupies about 3.5% of the pathology of lacrimal drainage, the problem of restoring them while maintaining patency

is a rather urgent problem of dacryology. The use of traditional methods of patency restoration with the use of a «pig tail» type probe can lead to injury to the mucous membrane of the lacrimal canaliculi or the formation of false passages. Sometimes, with successful recanalization after removal of stents from the lacrimal tract in the postoperative period, it is possible to preserve their obstruction and the manifestation of symptoms of lacrimation. The aim of our work was to evaluate various methods of surgical treatment of patients with lacrimal canaliculi ruptures after their injury. The materials and methods of the study were presented variants of surgical aids performed in patients with lacrimal canaliculi damage. In total, we examined 28 patients: 16 in the first and 12 in the second group, respectively. The purpose of the applied surgical aids was the reconstruction of the lacrimal canaliculi and their simultaneous stenting using various techniques. After the surgical aid and prolonged stenting, we differentially evaluated the functional result in the study groups. As a «positive» result of the study, not only anatomical restoration of patency of the lacrimal pathways was accepted, but also the absence of lacrimation in patients. As a result of our work, we concluded about the anatomical and functional effect of the studied methods of surgical treatment in groups of patients with different severity of injury and different methods of treatment in patients with traumatic pathology of lacrimal drainage. As a conclusion of the study, a differentiated approach to choosing a surgical aid for traumatic damage to the lacrimal canaliculi is proposed.

Keywords: *lacrimal canaliculus injury, lacrimal canaliculi stenting, bicanalicular and bicanaliculonasal intubation, epiphora*

На долю травматических разрывов слезных канальцев приходится от 2 до 5 % [4, 9] в общей структуре офтальмохирургической патологии [7]. Несмотря на развитие современных методов диагностики и лечения [8], повреждение слезных канальцев продолжает оставаться одной из актуальных проблем общей и военной офтальмологии. Сложности хирургической обработки подобных повреждений состоят не только в качественной адаптации ран века, но и в восстановлении просвета травмированного слезного канальца [5].

Хирургическая обработка при отрыве нижнего века от медиальной спайки сопровождается разрывом слезного канальца, и для реконструкции его распространено использование различных модификаций зонда по типу «поросячий хвост». По нему через интактный слезный каналец проводится полимерная или силиконовая нить [1–3, 5]. По результатам исследований зарубежных [11] и отечественных [10] офтальмологов и оториноларингологов методики проведения лигатуры (полимерной нити) с использованием спиралевидного зонда через неповрежденный, как правило, верхний слезный каналец, подчас приводят к его травмированию и формированию ложного хода, ведущего из слезного мешка в рану на веки. Это приводит к тому, что после удаления стентов формируется стеноз и непроходимость до этого интактного канальца. В результате тяжесть травмы усугубляется ятрогенным воздействием, что приводит к стойкой эпифоре.

Ряд хирургов для реканализации поврежденных слезных канальцев предпочитают использовать методики с применением наборов, которые изготавливают самостоятельно или на производстве [4, 6, 9].

В итоге можно констатировать необходимость обоснованного выбора метода хирургического восстановления слезных канальцев для нормализации функции слезоотведения и улучшения качества жизни пациентов.

ЦЕЛЬ

Проанализировать различные методы хирургического лечения травмированных слезных канальцев.

МАТЕРИАЛ И МЕТОДЫ

В I группу вошли пациенты (16 человек в возрасте от 24 до 61 года) с травматическим нарушением проходимости слезных канальцев в результате отрыва века или его ранения в медиальной трети с разрывом слезного канальца. Восстановление проходимости осуществлялось с использованием спиралевидного зонда, операции производились в первые сутки после тупой травмы века с разрывом нижнего слезного канальца. ПХО завершалась стентированием слезных канальцев двойной полимерной нитью. При выполнении операции попытки обнаружить медиальный отрезок поврежденного канальца не производились или были безуспешны.

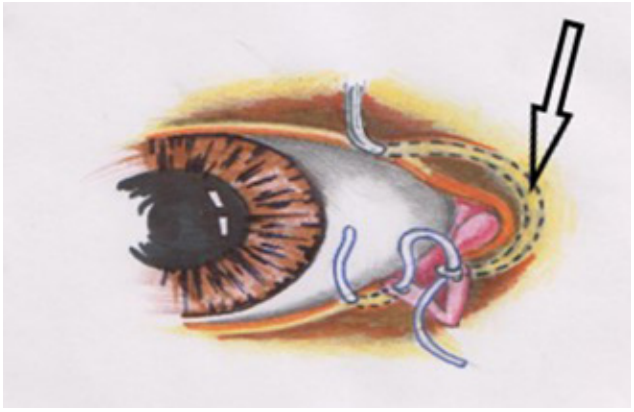

Рис. 1. Выведение лигатуры из раны с помощью спиралевидного зонда, введенного через неповрежденный слезный каналец в медиальный отрезок поврежденного слезного канальца (ложный ход показан стрелкой)

Рис. 2. Малая кольцевидная лигатура (вид пациента через 1 месяц после операции)

Техника хирургического вмешательства: после внутривенной анестезии расширяли коническим зондом нижнюю слезную точку, проводили через нее в рану спиралевидный зонд, заправляли в ушко конец лигатуры и выводили ее через латеральный отрезок канальца и нижнюю слезную точку наружу. Расширяли верхнюю слезную точку коническим зондом. Спиралевидный зонд вращением рукоятки проводили через верхний слезный каналец и далее, пытаясь выйти через слезный мешок и медиальный отрезок поврежденного нижнего слезного канальца в рану. В ушко зонда вводили второй конец лигатуры *(рис. 1)*, после чего обратным движением рукоятки выводили зонд наружу из верхней слезной точки. С помощью лигатуры через слезные канальцы проводили двойную полимерную нить для их длительной интубации. Слезный каналец (по возможности) сшивали по периметру (викрил 8/0, 10/0). Также накладывали швы (шелк 5/0, 6/0) на края конъюнктивальной и кожной ран.

Фиксация проведенных через слезные канальцы и слезный мешок полимерных нитей выполнялась в 2 вариантах:

• концы двойной полимерной нити связывались в области слезного озера без выведения в полость носа (малая кольцевая лигатура с наружным узлом [7] *(рис. 2)*;

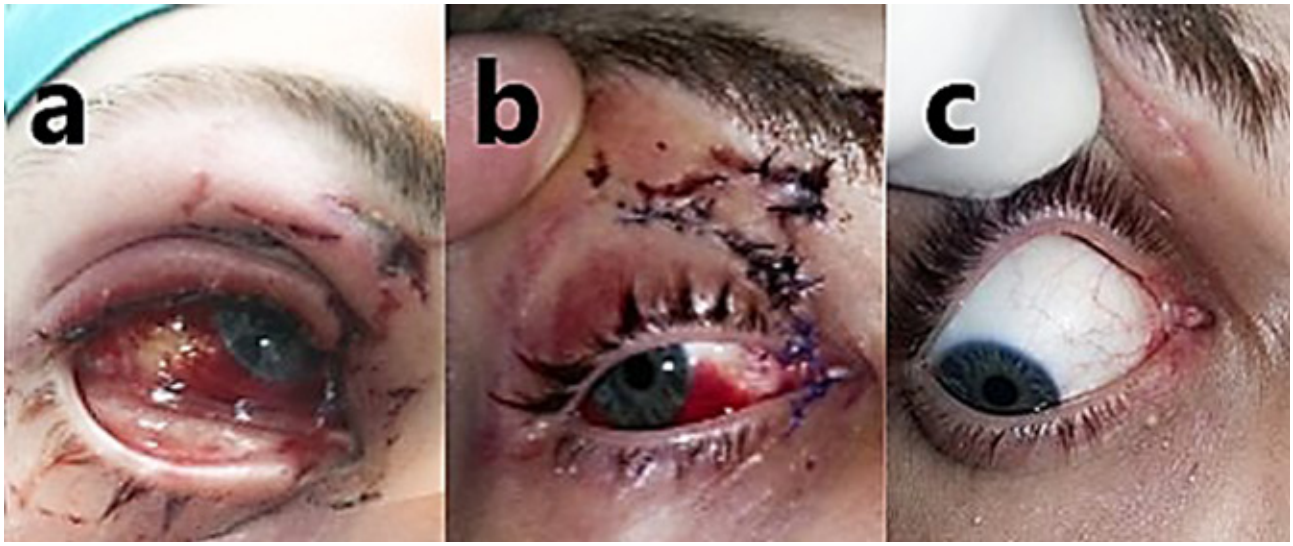

Рис. 3. a — разрыв медиальной трети нижнего слезного канальца без отрыва века от медиальной связки; b — вид пациента после операции ПХО с восстановлением разорванного слезного канальца двойной силиконовой нитью и ушиванием ран век; c — вид пациента через 2 недели после операции, силиконовые нити в слезных путях

• концы двойной полимерной нити оставлялись более длинными и также без выведения в нос фиксировались пластырем на коже лба и щеки.

Нити оставлялись в слезных путях сроком на 6 мес.

II группа состояла из 12 пораженных с повреждениями, аналогичными пациентам I группе. Дополнительно II группа была разделена на 3 подгруппы по характеру повреждения слезного канальца и виду оперативного вмешательства.

1-я подгруппа: 3 пациента возрасте от 20 до 45 лет с разрывом медиальной трети канальца без отрыва века от медиальной связки. Травмы были нанесены острым краем разбитого стекла очков (1 случай) и лобового стекла автомобиля при ДТП (2 случая). Наличие резаной раны предусматривает возможность легко обнаружить медиальный отрезок канальца. Для восстановления целостности канальца выполнялась его биканаликулоназальная интубация двойной силиконовой нитью *(рис. 3 a–c)* с последующим ушиванием раны узловатыми швами. Концы двойной силиконовой нити после перевязки лигатурой укладывались в нижний носовой ход.

Более сложными для ПХО и интубации были случаи отрыва века от медиальной связки с разрывом слезного канальца (9 человек в возрасте от 32 до 50 лет). Травмы были нанесены тупым предметом.

У 5 при биомикроскопии и зондировании в ране также был обнаружен медиальный отрезок разорванного канальца. Они составили 2-ю подгруппу. Восстановление канальца производилось при помощи двойной силиконовой нити, проведенной через оба канальца в полость носа (биканаликулоназальная интубация) с укладыванием ее концов в нижний носовой ход. Очень важно было подшить оторванную треть века к медиальной связке П-образным швом с фиксацией на отрезке полимерной трубки для предотвращения прорезывания нити. Особенно это актуально при выполнении первичной хирургической обработки через 24 часа и более после травмы, когда проявляется ретракция века. Этапы операции показаны на *рис. 4 a–c.*

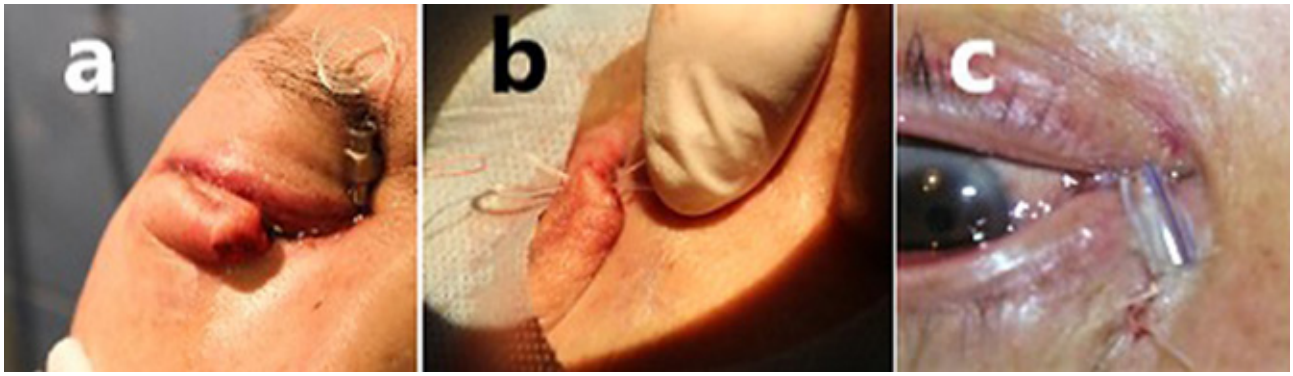

Рис. 4. a — отрыв нижнего века от медиальной связки с его ретракцией, канюля с проводником в медиальном отрезке разорванного канальца; b — проведение двойной силиконовой нити через оба отрезка поврежденного слезного канальца; c — вид пациента после операции: силиконовые нити в слезных путях, медиальная треть оторванного века фиксирована к медиальной связке П-образным швом на отрезке полимерной трубки, рана века ушита

3-ю подгруппу составили 4 пациента с контузионными отрывами нижнего века от медиальной связки с разрывом слезного канальца, у которых при биомикроскопии и зондировании не удалось обнаружить его медиальный отрезок в ране.

Этим пациентам мы выполняли предложенную М.Г. Катаевым с соавторами [4, 9] операцию ПХО со стентированием поврежденного слезного канальца полимерной нитью через вскрытый слезный мешок. Стентирование производилось двойной силиконовой нитью [6] также в виде биканаликулоназальной интубации с размещением концов нити в нижнем носовом ходе. Этапы операции показаны на *рис. 5*.

Во всех трех подгруппах для проведения двойной силиконовой нити через слезные пути в полость носа использовалась канюля-проводник с заправленной полимерной нитью с шариком на конце для фиксации лигатурной петли *(рис. 6)* [6].

Стенты в виде двойной силиконовой нити находились в слезных путях 6 месяцев. Результаты оценивались в сроки до 3 лет после удаления силиконовой нити.

«Положительным» считался результат при восстановлении анатомической проходимости слезного канальца, что определялось замедленной или положительной цветной слезно-носовой пробой и отсутствием эпифоры. «Отрицательным» результатом мы считали заращение оперированного канальца, что сопровождалось отрицательной цветной слезно-носовой пробой и эпифорой.

Цветная слезно-носовая проба выполнялась при временной обтурации здорового канальца отрезками кетгута.

РЕЗУЛЬТАТЫ И ОБСУЖДЕНИЕ

В I группе у 3 пациентов (19 %) результат был положительный. У 13 пациентов (81 %) — отрицательный, возникло заращение поврежденного канальца, при этом у одного (6 %) из них заращение произошло и в интактном верхнем канальце. Оба варианта лигатур с наружными узлами вызывали косметические неудобства и затрудняли повседневные гигиенические процедуры.

II группа. Результаты лечения представлены в *таблице*.

В 1-й подгруппе у всех 3 больных результат положительный (100 %): после удаления силиконовых нитей эпифора отсутствует, цветная слезно-носовая проба положительная, слезный каналец проходим.

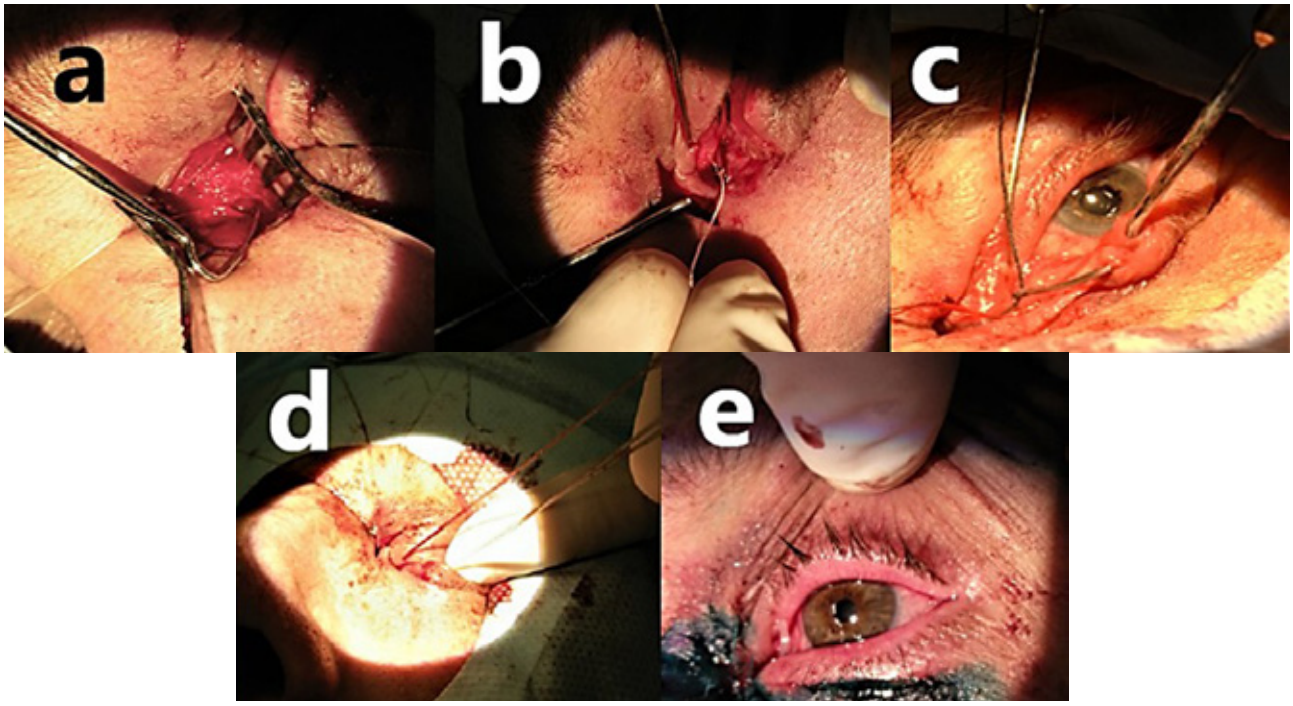

Рис. 5. a — вскрытие слезного мешка через кожный разрез; b — проведение проводника из полости вскрытого слезного мешка через медиальный отрезок разорванного канальца в рану; c — проведение проводника из раны через латеральный отрезок разорванного канальца и слезную точку; d — проведение двойной силиконовой нити с помощью лигатуры через слезные канальцы в нос; e —рана ушита, силиконовые нити в слезных путях

Рис. 6. Канюля-проводник

Из 5 пациентов 2-й подгруппы у 4 (80 %) результат положительный: восстановлена анатомическая проходимость и активное слезоотведение, у 1 (20 %) — отрицательный: возникло заращение. Ввиду сохранения присасывающей функции верхнего слезного канальца и отсутствия эпифоры, от дальнейшего хирургического лечения пациент отказался.

У 2 пациентов 3-й подгруппы (50 %) получен положительный результат — сохранена анатомическая проходимость и активное слезоотведение. У 2 пациентов (50 %) результат отрицательный. Они прооперированы повторно в объеме стриктуротомии участков заращения с помощью лакримального трепана и последующим стентированием слезных путей двойной силиконовой нитью. Случаи незакончены. Силиконовые нити располагаются в слезных путях.

Следует отметить, что даже длительное ношение силиконовых стентов с расположением их концов в нижнем носовом ходе не вызывает неприятных субъективных ощущений и удобно в косметическом плане по сравнению с пациентами I группы.

Таблица

Результаты лечения пациентов

Номер группы	Номер под- группы	Кол-во пациентов	Результат	
			Положительный	Отрицательный (заращение)
1	–	16	3 (19 %)	13 (81 %)
2	1	3	3 (100 %)	–
	2	5	4 (80 %)	1 (20 %)
	3	4	2 (50 %)	2 (50 %)

Наиболее перспективными в плане восстановления слезоотведения были разрывы слезных канальцев без отрыва века от медиальной связки с возможностью визуализации медиального отрезка канальца (2-я группа 1-я подгруппа). Более трудными в плане восстановления и неблагоприятными при оценке результатов были отрывы века от медиальной связки при невозможности визуализации медиального отрезка канальца (2-я группа 3-я подгруппа).

Неудовлетворительные функциональные результаты операции восстановления разорванного слезного канальца с применением спиралевидного зонда привели к необходимости искать альтернативные хирургические вмешательства, выбор которых зависел от характера повреждения.

ВЫВОДЫ

Дифференцированный подход первичной хирургической обработки ран века с разрывами слезных канальцев, в зависимости от характера и срока травмы, возможности визуализации медиального отрезка канальца в большинстве случаев (50–100 %) дают хороший функциональный результат в сравнении с традиционным использованием спиралевидного зонда. Длительная биканаликулоназальная интубация слезных канальцев стентом в виде двойной силиконовой нити комфортно переносятся пациентом. Представленные в работе методики могут быть предложены для использования в военных госпиталях.

СПИСОК ЛИТЕРАТУРЫ

1. Алексеев Б.Н. Применение специального зонда при восстановительной операции на нижнем слезном канальце // Вестн. офтальмол. — 1961. — № 6. — С. 80–84.
2. Джалиашвили О.А., Горбань А.И. Первая помощь при заболеваниях и повреждениях глаза. – Спб. : Изд-во «Гиппократ», 1999. — 137 с.
3. Бикбов М.М., Файзрахманов М.М. Способ восстановления слезного канальца при отрыве нижнего века от внутреннего угла. — Патент на изобретение. — Уфа, 2013.
4. Катаев М.Г., Филатова И.А. Хирургическая тактика при обработке медиальных разрывов век // Вестн. офтальмол. — 1992. — № 2. — – С. 47–50.
5. Куликов А.Н., Порицкий Ю.В., Кольбин А.А. Варианты хирургического лечения больных с травматическими повреждениями слезных канальцев // Известия Российской Военно-медицинской академии. — 2021. — Т. 40, № S1. — С. 65–68.

6. Порицкий Ю.В., Бойко Э.В. Диагностика и хирургическое лечение заболеваний и повреждений слезоотводящих путей. — СПб.: ВМедА, 2013. — 104 с.
7. Порицкий Ю.В., Кольбин А.А., Воронов А.В. Возможности хирургического лечения больных травматическим дакриоциститом // Вестник Национального медико-хирургического Центра им. Н.И. Пирогова. Пироговский офтальмологический форум. — 2021. — Т. 16. — № 1.
8. Порицкий Ю.В., Наумова Л.В., Кольбин А.А. Диагностическая эндоскопия слезоотводящих путей. Первое впечатление о преимуществах и недостатках. Материалы научной конференции офтальмологов с международным участием. — – 2020. — С. 183–184.
9. Филатова И.А. Современные аспекты ПХО ран придаточного аппарата глаза // Российский общенациональный офтальмологический форум. — 2016. — Т. 1. — С. 73–75.
10. Черкунов Б.Ф. Болезни слезных органов. — Самара, 2001. — 295 с.
11. Kuhn F., Pieramici D. J. Ocular Trauma. — Thieme, 2002. — 468 p.

DOI: https://doi.org/10.25276/2312-4911-2022-6-183-188

А.М. Ревта[1], В.Н. Корельский[2], А.М. Бежанидзе[1]

Поражение органа зрения при болезни Вегенера. Клинический случай

[1]ГАУЗ АО «Архангельская клиническая офтальмологическая больница»
[2]ГБУЗ АО «Архангельская областная клиническая больница»

A.M. Revta[1], V.N. Korelskiy[2], A.M. Bezhanidze[1]

Damage to the organ of vision in Wegener's disease. Clinical case

[1]State autonomous health institution of the Arkhangelsk region «Arkhangelsk Clinical Ophthalmic Hospital»
[2]State budgetary health institution of the Arkhangelsk region «Arkhangelsk Regional Clinical Hospital»

РЕФЕРАТ

В статье приводится описание клинического случая гранулематоза Вегенера у пациентки 53 лет, манифестирующего с некротического склерита левого глаза на фоне злокачественной гранулемы носа. С целью сохранения глаза больной дважды была выполнена пластика склеры. На фоне интенсивной системной терапии кортикостероидами и цитостатиками удалось снизить степень клинической активности васкулита. Вместе с тем наблюдался дальнейший рост гранулемы носа с разрушением нижней стенки орбиты и распространением опухоли в полость орбиты с последующей гибелью глаза. Была выполнена энуклеация левого глазного яблока с удалением новообразования левой орбиты. Диагноз был подтвержден гистологически.

Проблема лечения системных васкулитов и их осложнений крайне актуальна. В течение 5-летнего периода наблюдения у пациентки был зафиксирован целый ряд экстраокулярных осложнений васкулита: перфорация носовой перегородки, формирование ороантрального свища, развитие двусторонней тугоухости, распад гранулемы левого легкого. Правый глаз оставался интактным на протяжении всего периода наблюдения. Прогноз заболевания неблагоприятный не только для зрения, но и для жизни пациента.

Ключевые слова: *болезнь Вегенера, гранулематоз с полиангиитом, некротический склерит*

ABSTRACT

The article provides a description of clinical case of patient 53 years old with Wegener's granulomatosis, manifested with necrotizing scleritis of the left eyeball against the background of malignant nose granuloma. The patient underwent sclera plastic surgery twice in order to save the eye. Due to intensive corticosteroid and cytostatic therapy clinical activity of vasculitis was reduced. At the same time was observed further growth of nose granoluma with damage of inferior orbital wall and spread of the tumor to the orbital cavity with the subsequent destruction of the eye. It was performed an enucleation of the left eye with removal of the tumor of the left orbit. The Wegener's granulomatosis diagnosis was confirmed histologically.

The problem of treating systemic vasculitis and its complications is very relevant. During 5-year observation period the patient there were noted another complications: septal perforation, oroantral fistula formation, formation of bilateral hearing loss, disintegration of the left lung granuloma. Right eye stayed intact during whole observation period. Prognosis is unfavorable not only for eyesight, but also for patient's life.

Keywords: *Wegener's disease, granulomatosis with polyangiitis, necrotizing sleritis*

АКТУАЛЬНОСТЬ

Болезнь Вегенера (гранулематоз с полиангиитом — ГПА) — редкое системное заболевание неясной этиологии, характеризующееся гранулематозно-некротическим васкулитом сосудов среднего и мелкого калибра. При этом могут поражаться различные органы и ткани, но чаще заболевание затрагивает верхние и нижние дыхательные пути, почки, придаточные пазухи носа (злокачественная гранулема носа) [1, 7]. Воспаление придаточных пазух носа переходит на ткани орбиты и глазное яблоко. Частота офтальмопатологии при гранулематозе с полиангиитом составляет от 16 до 78 % [5]. При ГПА описаны различные местные воспалительные процессы: дакриоадениты, миозиты, конъюнктивиты, склериты, язвы роговицы и другие. Сдавление гранулематозными массами тканей орбиты приводит к атрофии зрительного нерва и окклюзии сосудов сетчатки [5, 6]. Слепота в результате осложнений ГПА наблюдается в 8–37 % случаев [5]. В связи с редкостью заболевания (8,5 случаев на 1 000 000 человек [1]) офтальмологи обычно ограничиваются описанием единичных случаев [3, 8].

МАТЕРИАЛ И МЕТОДЫ

Ниже приводится описание клинического случая полиорганного поражения у больной с ГПА, наблюдавшейся в Архангельской клинической офтальмологической больнице.

Пациентка Л-ва 53 лет, 13.04.2018 г. была госпитализирована в офтальмологический стационар с жалобами на боли в левом глазу в течение месяца. В анамнезе хронический эписклерит левого глаза с частыми обострениями с декабря 2015 г. По месту жительства проводились (в том числе стационарно) неоднократные курсы антибактериальной и противовоспалительной терапии. Сопутствующий диагноз: хронический полипозный риносинусит.

При поступлении: VOD = 0,7 с корр. Сфр + 0,75D = 1,0 VOS = 0,08 н/к

ВГД OD = 18 мм рт ст. ВГД OS = 16 мм рт ст. Поля зрения не изменены.

OD: веки не изменены, слезные пути проходимы, конъюнктива не изменена, роговица, преломляющие среды прозрачные, зрачок 3,0 мм в диаметре, на глазном дне ДЗН бледно-розовый, границы четкие, калибр сосудов близкий к нормальному, сетчатка без видимых очаговых изменений. OS: веки не изменены, слезные пути проходимы, смешанная инъекция глазного яблока, отделяемое из конъюнктивальной полости слизистое, скудное, в наружной половине у лимба визуализируется выраженное истончение склеры размером 8 / 10 мм, эктазия цилиарного тела, наружной фильтрации нет, роговица прозрачная, передняя камера средней глубины, влага прозрачная, радужка структурная, зрачок 3,0 мм в диаметре, реакция на свет сохранена, хрусталик прозрачный, стекловидное тело — воспалительная клеточная инфильтрация и умеренная деструкция, детали глазного дна просматриваются под флером *(рис. 1)*.

В-сканирование OD: без изменений. OS: в стекловидном теле взвесь, ЗОСТ, сетчатка прилежит, + ткань не выявлена.

На основании данных исследования установлен диагноз: Хронический склероувеит левого глаза.

Учитывая угрозу перфорации глазного яблока по срочным показаниям, выполнена операция пластики склерального дефекта на левом глазу. В ходе операции дефект склеры прикрыт лоскутом ксенотрансплантата, поверх которого мобилизована

аутоконъюнктива, операция завершена временной тарзорафией *(рис. 2)*. Параллельно проводилась системная и местная антибактериальная и противовоспалительная терапия. Явления увеита купированы. Больной рекомендовано дообследование у ревматолога, ЛОР-врача, челюстно-лицевого хирурга.

В мае 2018 г. пациентка была обследована в ревматологическом отделении.

Установлен диагноз: Системный васкулит по типу гранулематоза с ангиитом, локальная форма (поражение ЛОР-органов, глаз, легких – пневмофиброз). АНЦА+, активность умеренная, Бирмингемский индекс активности 8 баллов.

Диагностировано новообразование левой гайморовой пазухи на фоне полипозного риносинусита, деформирующий продуктивно-деструктивный остеит, хондро-перихондрит хрящевого отдела носа, тотальная спонтанная деструкция хрящевой отдела носовой перегородки, седловидная деформация формы носа. Была выполнена расширенная трепанобиопсия верхней челюсти, гайморотомия, этмоидополипэктомия клеток решетчатого лабиринта слева. Гистологическое исследование показало наличие гранулемы – очагов некроза с гигантоклеточной реакцией вокруг и выраженной инфильтрацией стромы.

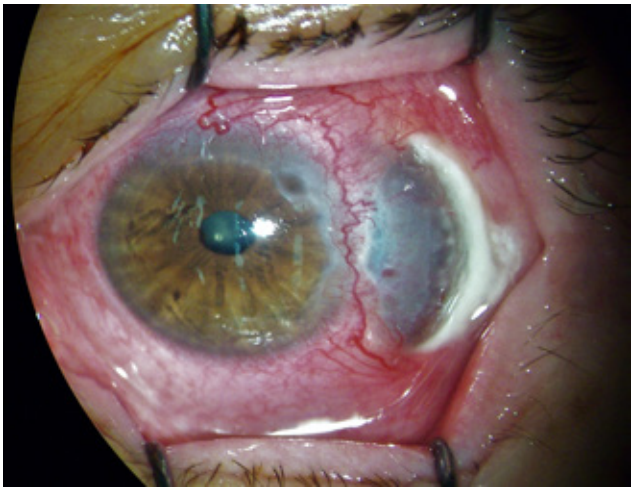

Рис. 1. Некротический склерит на фоне гланулематоза с полиангиитом

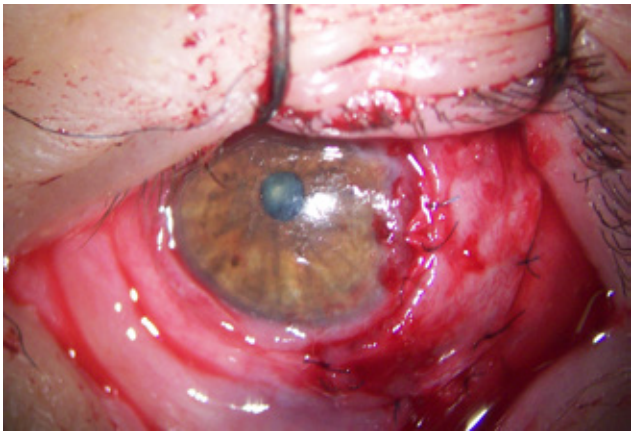

Рис. 2. Состояние после пластики склеры

Пациентке рекомендован длительный курс преднизолона. Были исключены туберкулезная и другие инфекционные причины.

Ухудшение состояния левого глаза с августа 2018 г. Возобновились боли в глазу, снизилось острота зрения до 0,05 н/к. Объективно наблюдалось расплавление трансплантата склеры, обнажение цилиарного тела с угрозой его перфорации *(рис. 3)*. С целью сохранения глаза повторно была выполнена покровная пластика склеры доступным материалом (ксенотрансплантат), повторно мобилизовать аутоконъюнктиву не удалось, операция была завершена кровавой тарзорафией.

Общее состояние пациентки продолжало ухудшаться даже на фоне усиления системной терапии (увеличение дозы преднизолона, подключение циклофосфана).

При осмотре пациентки в феврале 2019 г. отмечалось снижение остроты зрения до светоощущения с неправильной светопроекцией, гипотония, обширный некроз склеры в наружной половине глазного яблока, наружная фильтрация, деформация

Рис. 3. Рецидив некротического склерита

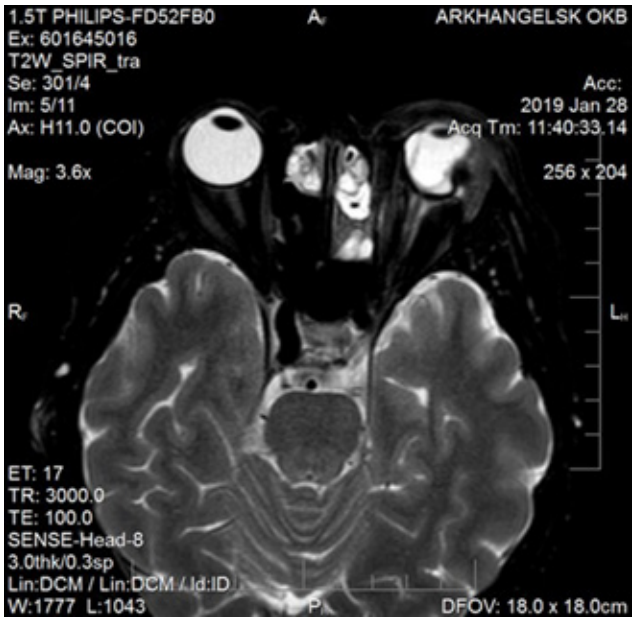

Рис. 4. МРТ обрит и придаточных пазух носа

глазного яблока. По данным В-сканирования: глазное яблоко уменьшено в размерах, в стекловидном теле взвесь, ЗОСТ, оболочки утолщены, во всех квадрантах цилио-хориоидальная отслойка, отслойка сетчатки высотой до 2,24 мм. В ретробульбарном пространстве в наружной половине глазного яблока определяется гипоэхогенное образование вытянутой формы, уходящее в орбиту (протяженность точно не измерить).

МРТ орбит и придаточных пазух носа: левое глазное яблоко деформировано за счет компрессии в наружных отделах. В наружных отделах левой орбиты определяется объемное образование размерами 10 / 20 мм, оттесняет наружную мышцу, слезная железа увеличена в размерах, утолщена нижняя прямая мышца, сосудистая оболочка с неровным контуром, медиальная стенка левой гайморовой пазухи резицирована, визуализируется разрушение нижней стенки орбиты. В придаточных пазухах носа множественные костные дефекты, участки деструкции с наличием неоднородных линейных структур — гранулематозной ткани *(рис. 4)*. Проведена операция энуклеации левого глазного яблока и удаления новообразования левой орбиты в пределах видимых тканей. Послеоперационный период без особенностей.

Гистологическое описание: наибольшие изменения определяются в склере, которая неравномерно утолщена за счет воспаления и склероза, воспаление имеет гранулематозный характер с наличием как гигантских клеток, так и клеток воспаления, на отдельных участках видны плазматические клетки и эозинофилы, отмечаются периваскулиты. Со стороны сетчатки наблюдаются дистрофические изменения и единичные васкулиты. Заключение: данная гистологическая картина может иметь место при болезни Вегенера (гранулематоз с полиангиитом) *(рис. 5 и 6)*.

При дальнейшем наблюдении на протяжении последних 4 лет отмечалось медленное прогрессирование патологического процесса со снижением клинической активности. Тем не менее был зафиксирован целый ряд экстраокулярных осложнений:

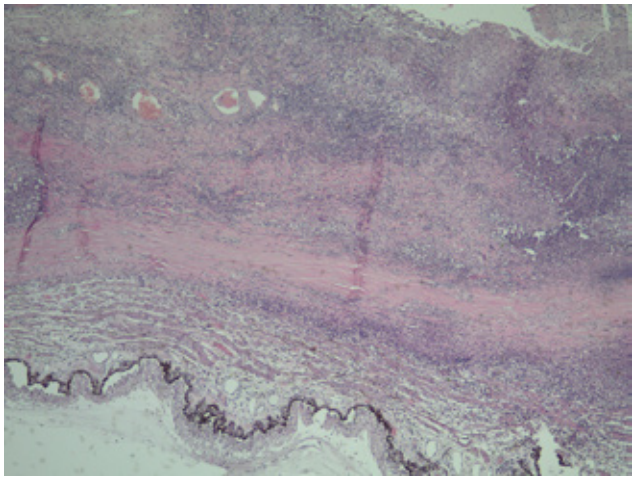

Рис. 5. Гистологическое исследование склеры. В склере выраженное гигантоклеточное гранулематозное воспаление, занимающее всю толщину склеры, васкулиты, распространенный некроз. Окраска гематоксилин+эозин, х200

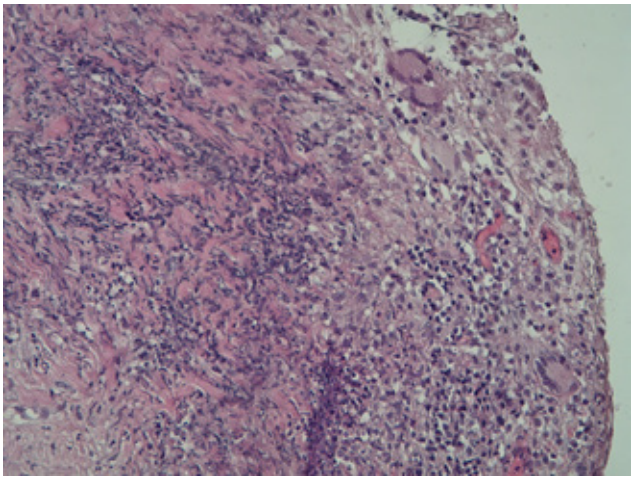

Рис. 6. Гистологическое исследование тканей орбиты. Полиморфоклеточное гранулематозное воспаление с присутствием гигантских многоядерных клеток. Окраска гематоксилин+эозин, х200

перфорация носовой перегородки, формирование ороантрального свища, развитие двусторонней смешанной тугоухости, формирование и распад гранулемы левого легкого.

Состояние конъюнктивальной полости левого глаза не изменилось, по данным сканирования дополнительных эхо-сигналов в полости левой орбиты не выявлено. Правый глаз оставался интактным на протяжении всего периода наблюдения.

ЗАКЛЮЧЕНИЕ

Проблема диагностики и лечения гранулематоза Вегенера крайне актуальна. Дифференциальный диагноз у пациентов с ГПА и орбитальной патологией проводят с другими системными васкулитами, псевдотумором орбиты, инфекционными гранулемами и злокачественными новообразованиями [2, 4]. Диагноз подтверждается биопсией пораженных тканей, когда обнаруживаются признаки гигантоклеточной гранулемы и некротизирующего васкулита. Терапия ГПА заключается в длительном приеме глюкокортикоидов и цитостатиков, лечении осложнений. Прогноз у пациентов с ГПА неблагоприятный не только для зрения, но и для жизни. Пятилетняя выживаемость больных с данной патологией колеблется в пределах 74–91 % [1], часто продолжительность жизни не превышает 2–3 лет с момента начала заболевания [4].

СПИСОК ЛИТЕРАТУРЫ

1. Багрий А.Э., Ступакова К.А., Ткаченко Л.И. и др. Васкулиты, ассоциированные с антителами к цитоплазме нейтрофилов (АНЦА): состояние проблемы и клинико-лабораторные сопоставления // Университетская клиника. — 2020. — Т. 37. — № 4. С. 58–65.
2. Бровкина А.Ф. Болезни орбиты: Руководство для врачей. — 2-е изд. — М. : ООО «Медицинское информационное агентство», 2008. — 256 с.
3. Дроздова Е.А., Хакимова Г.М., Пухова О.В., Ильинская Е.В. Воспаление оболочек глазного яблока при гранулематозе Вегенера // Точка зрения. Восток-Запад. — 2019. — № 3. — С. 105–108.

4. Егоров Е.А., Ставицкая Т.В., Тутаева Е.С. Офтальмологические проявления общих заболеваний. — М. : ГЭОТАР-Медиа, 2006. — С. 435–437.
5. Кондратюк Е.В. Глазные проявления при системных васкулитах // Офтальмология. Восточная Европа. — 2020. — Т. 10. — № 3. — С. 392–406.
6. Полунина А.А. Офтальмологические проявления гранулематоза Вегенера // автореф. … дисс. канд. мед. наук, М., 2009. — 25 с.
7. Серебрякова Е.Н., Волосников Д.К., Пищальников А.Ю. и др. Гранулематоз Верегенера (гранулематоз с полиангиитом) // Трудный пациент. — 2021. — Т. 19. — № 4. — С. 39–44.
8. Сулейменов М.С., Исергепова Б.И., Есенжан Г.А., Сабырбаев Н.Б. Неблагоприятные исходы язв роговицы на фоне гранулематоза Вегенера // Современные технологии в офтальмологии. — 2016. — № 3. — С. 171–175.

DOI: https://doi.org/10.25276/2312-4911-2022-6-189-193

А.С. Реджепова, Г.Х. Аннаева, А.А. Овезова, С.А. Атаджанова

Хронические офтальмохламидийные инфекции

Министерство здравоохранения и медицинской промышленности Туркменистана
Государственный медицинский университет Туркменистана имени Мырата Гаррыева
Научно-клинический центр глазных болезней

A.S. Rejepova, G.H. Annayeva, A.A. Ovezova, S.A. Atajanova

Chronic ophthalmochlamydial infections

Ministry of Health and Medical Industry of Turkmenistan
State Medical University of Turkmenistan named after Myrat Garryev
Scientific and Clinical Center of Eye Diseases

РЕФЕРАТ

Поражения глаз в структуре хламидиозов занимают одно из ведущих мест, удельный вес у взрослых колеблется от 3 до 30 % всех случаев конъюнктивитов. Обследовано 130 пациентов с вялотекущим хроническим конъюнктивитом в возрасте 19–50 лет, из них женщин — 90, мужчин — 40. Сроки заболеваемости: от 3 месяцев до 5 лет. В качестве основного диагностического метода для выяснения этиологической причины хронического воспаления применяли традиционный цитологический. По результатам клинико-лабораторного обследования пациентов с хроническими конъюнктивитами, хламидийная инфекция выявлена в 9,2 % случаев с наличием синдрома сухого глаза (ССГ) — в 6,2 %. Таким образом, необходимо повысить качество своевременной диагностики острой хламидийной инфекции, не доводя до хронической формы заболевания. Традиционный цитологический метод остается вполне информативным для диагностики конъюнктивального офтальмохламидиоза.

Ключевые слова: *хронические конъюнктивиты, хламидийная инфекция, конъюнктивальный соскоб, цитограмма, включения Провачека – Гальберштедтера*

ABSTRACT

Eye lesions in the structure of chlamydia occupy one of the leading places, the proportion in adults ranges from 3 to 30 % of all cases of conjunctivitis. 130 patients with sluggish chronic conjunctivitis aged 19–50 years were examined, including 90 women and 40 men. The duration of the disease was from 3 months to 5 years. The traditional cytological method was used as the main diagnostic method to determine the etiological cause of chronic inflammation. According to the results of clinical and laboratory examination of patients with chronic conjunctivitis, chlamydial infection was detected in 9.2 % of cases with the presence of dry eye syndrome (DES) — in 6.2 %.

Thus, it is necessary to improve the quality of timely diagnosis of acute chlamydial infection, without leading to a chronic form of the disease. The traditional cytological method remains quite informative for the diagnosis of conjunctival ophthalmochlamydia.

Keywords: *chronic conjunctivitis, chlamydial infection, conjunctival scraping, cytogram, Prowacheck – Halberstadter inclusions*

АКТУАЛЬНОСТЬ

Согласно данным литературы, поражения глаз в структуре хламидиозов занимают одно из ведущих мест, удельный вес у взрослых колеблется от 3 до 30 % всех случаев конъюнктивитов [1, 2, 3]. Острые хламидийные конъюнктивиты из-за недостаточной информативности практических врачей нередко ошибочно принимаются за вирусный, бактериальный или аллергический, что в результате отсутствия своевременной диагностики и рационального лечения приводит к хроническому конъюнктивальному воспалению с изменением биологических свойств возбудителей и образованию атипичных форм цитоплазматических включений [1]. В таких случаях традиционный цитологический метод диагностики считается недостаточно эффективным и рекомендуется использовать различные иммунологические реакции, что не всегда доступно в обычной практической работе.

ЦЕЛЬ И ЗАДАЧИ ИССЛЕДОВАНИЯ

Изучить частоту выявления хламидийной инфекции при хроническом конъюнктивальном воспалении и определить информативность цитологического метода исследования для ее диагностики.

МАТЕРИАЛ И МЕТОДЫ

Обследовано 130 пациентов с вялотекущим хроническим конъюнктивитом в возрасте 19–50 лет, из них женщин — 90, мужчин — 40. Сроки заболеваемости: от 3 месяцев до 5 лет. Все пациенты ранее проходили лечение в поликлинике по месту жительства, но безрезультатно или с временным улучшением. Применялись антибактериальные, противовирусные, кортикостероидные, антигистаминные и увлажняющие препараты. Основными жалобами были: покраснение конъюнктивы, ощущение сухости или повышенное слезовыделение, чувство инородного тела, жжение, скудное отделяемое. У большинства пациентов имелись мелкие фолликулы по нижнему веку или различная степень инфильтрации конъюнктивы, одностороннее поражение глаз — у 48, двухстороннее — у 82. Всем пациентам проводилось традиционное клиническое обследование с учетом подробного анамнеза.

В качестве основного диагностического метода для выяснения этиологической причины хронического воспаления применяли, учитывая опыт прошлых работ по диагностике трахомы, паратрахомы [5], традиционный цитологический. Конъюнктивальный материал в виде щадящих мазков-отпечатков [6] и параллельно — соскобов, забранных затупленным скальпелем, окрашивали по Романовскому – Гимзе с последующей микроскопией. Для определения микробных агентов бактериального воспаления у всех пациентов брали посевы из конъюнктивальной полости на питательные среды. Клинические показатели ССГ подтверждались цитологическими показателями [4, 6] и определением наличия эпителиопатии офтальмологическими тест-полосками с флуоресцеином натрия для окрашивания конъюнктивы и роговицы.

РЕЗУЛЬТАТЫ И ОБСУЖДЕНИЕ

По результатам клинико-лабораторного обследования пациентов с хроническими конъюнктивитами *(табл.)*, хламидийная инфекция выявлена в 9,2 % случаев с наличием ССГ — в 6,2 %. Возраст: от 19 до 34 лет. Лиц мужского пола — 5, женского — 7. Сроки заболевания: от 3 месяцев до 5 лет. Одностороннее воспаление у 7 и в обоих глазах — у 5 пациентов, но за счет наслоения бактериальной инфекции. Околоушная

Таблица

Этиологическая характеристика хронического воспаления конъюнктивы

Этиологический фактор	Абсолютные показатели	%	ССГ	
			Абсолютные показатели	%
Бактериальный	52	40	38	29,2
Вирусный	28	21,6	18	13,8
Мониторный	20	15,4	15	11,6
Аллергический	18	13,8	18	13,8
Хламидийный	12	9,2	8	6,2
Итого	130	100	97	74,6

железа увеличена в 3 случаях. Сужение глазной щели имелось у всех пациентов, умеренная конъюнктивальная инфильтрация — у 7, наличие мелких фолликул по слизистой нижнего века — у 3 и в 2 случаях — по нижней и верхней переходных складок, скудное слизистое или слизистогнойное отделяемое.

При микроскопии мазков-отпечатков характерных включений Провачека – Гальберштедтера не найдено, хотя этот метод достаточно эффективен был при диагностике ССГ, бактериальных и аллергических конъюнктивитов. Атипичные внутриплазматические включения, подозрительные на хламидии, были обнаружены в 3 препаратах, но для подтверждения необходим был метод прямой иммунофлуоресценции (ПИФ).

При микроскопии конъюнктивальных соскобов цитограммы соответствовали 3 типам по степени выраженности изменений с выявлением во всех случаях хламидийного агента. Конечно, это не были множественные находки внутриплазматических включений как при острой паратрахоме (10–15), а 2–4 клетки во всем поле зрения, но с типичными околоядерными «шапками» *(рис. 1)* или в виде россыпи элементарных телец в цитоплазме *(рис. 2)*. Отсутствие в мазках-отпечатках типичных хламидийных включений возможно объясняется наличием неблагоприятных условий для их развития при хроническом воспалении конъюнктивальной поверхности. В таких случаях хламидии могут персистировать в более глубокий подэпителиальный слой, часть которого, включая переходной эпителий, забирается при соскобах.

К цитограммам первого типа отнесены цитограммы, полученные от 7 пациентов со слабой и умеренной степенью инфильтрации конъюнктивы: форма и величина эпителиальных клеток были мало изменены, отмечалось незначительное огрубение хроматина ядра, мелкая вакуолизация цитоплазмы, наиболее часто наблюдались плазматические клетки, единичные эозинофилы или тучные клетки, малые лимфоциты превалировали над сегментоядерными нейтрофилами. В таких цитограммах, идентичных хроническим бактериальным конъюнктивитам, обнаружение типичных хламидийних цитоплазматических включений было полной неожиданностью. Цитограммы второго типа от 3 пациентов с наличием мелких фолликул по слизистой нижнего века характеризовались умеренной деструкций эпителиальных клеток, увеличенных в размерах, частичным распадом хроматина, наличием «голых»

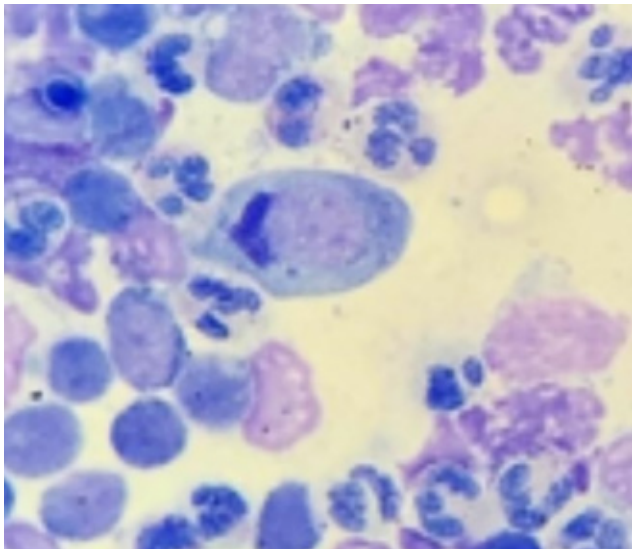

Рис. 1. Включения Провачека – Гальберштедтера. Типичные околоядерные«шапки»

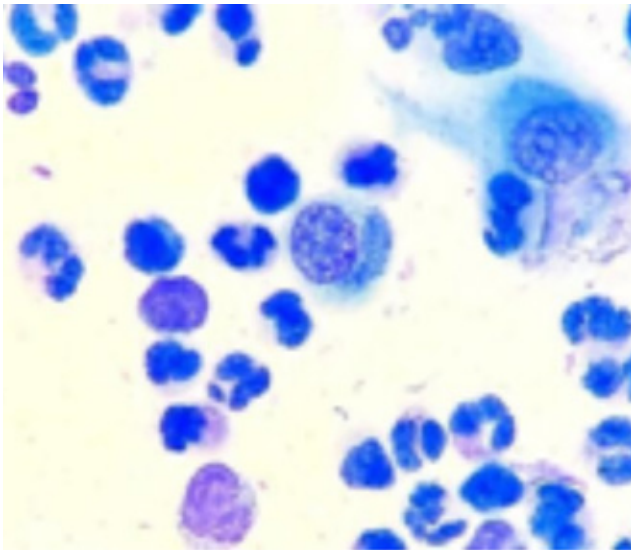

Рис. 2. Включения Провачека – Гальберштедтера. Гальберштедтера в виде россыпи элементарных телец в цитоплазме

ядер при лизисе цитоплазмы, сегментоядерные лейкоциты превалировали над лимфоцитами, имелись единичные плазматические клетки и лимфобласты, что давало основание для поиска хламидий. Цитограммы третьего типа были получены от 2 пациентов с наличием фолликул по слизистой нижнего века и переходной складке верхнего века: среди нормальных пластов эпителия имелись большие группы клеток с выраженной дистрофией хроматина ядра, частичным лизисом цитоплазмы, лимфоциты и лимфобласты до 10 в поле зрения и значительная нейтрофильная реакция — показатели, аналогичные для хронического вирусного воспаления. Наличие хламидийных включений в соскобах с верхнего века вызвало подозрение на трахому, но клинический исход после лечения был без макропризнаков рубцевания века и роговицы, что позволило отнести эти 2 случая к эпидемическому хламидийному конъюнктивиту.

ВЫВОДЫ

Необходимо повысить качество своевременной диагностики острой хламидийной инфекции, не доводя до хронической формы заболевания. Традиционный цитологический метод остается вполне информативным для диагностики конъюнктивального офтальмохламидиоза.

СПИСОК ЛИТЕРАТУРЫ

1. Бойко Э.В., Чепур С.В., Позняк И.Н. и др. Особенности поражения структуры заднего отрезка глаза при экспериментальной хламидийной инфекции. // Вестник офтальмологии. — 2010. — № 1. — с. 27–31.
2. Лобзин Ю.В., Ляшенко Ю.И., Позняк Н.Л. — Хламидийная инфекция. — Руководство для врачей. СПб. 2003 г.
3. Околов И.Н., Никулин С.А., Черский В.С. и др. К вопросам о хламидийном поражении глаз. // Офтальмохирургия. — 2005. — № 2. — с. 40–47.

4. Сафонова Т.Н., Забегайло А.О., Фёдоров А.А. Новый способ лечения хронического блефарита, ассоциированного с синдромом сухого глаза. // Вестник офтальмологии. — 2008. — № 1. — с. 73–75.
5. Тарасова Д.Н., Церетели Э.К., Волоковская З.П. О комплексном микроскопическом исследовании конъюнктивальных соскобов в диагностике трахомы и паратрахомы. Тезисы докладов 3-го Всероссийского съезда офтальмологов. — 1975. — с. 127.
6. Фёдоров А.А. Морфологические особенности научных исследований в офтальмологии. // Вестник офтальмологии. — № 5. — 2013. — с. 10–20.

DOI: https://doi.org/10.25276/2312-4911-2022-6-194-201

В.Ю. Скворцов, Д.В Тулин. О.Е. Миргородская

Особенности морфологических изменений и послеоперационного воспалительного ответа при выполнении эндоскопической лазерной циклодеструкции в различных режимах (экспериментальное исследование)

ФГБВОУ ВО «Военно-медицинская академия им. С.М. Кирова», Санкт-Петербург

V.Yu. Skvortsov, D.V. Tulin. O.E. Mirgorodskaya

Morphological changes and postoperative inflammatory response after endoscopic laser cyclodestruction in various modes (experimental study)

Federal State Budgetary Educational Institution of Higher Education «Military Medical Academy named after A.I. S.M. Kirov, St. Petersburg.

РЕФЕРАТ

Исследование и объективизация степени интенсивности послеоперационного воспалительного ответа, по нашему мнению, имеет большое значение после эндоскопической лазерной циклодеструкции (ЭЛЦД), которая выполняется чаще всего в комбинации с хирургией катаракты, когда речь, как правило, идет о глазах с перспективами на высокие зрительные функции. Изучить особенности морфологических изменений и провести объективный анализ степени выраженности послеоперационного воспалительного ответа после выполнения ЭЛЦД, сопровождающейся эффектом щелчка и без него стало целью исследования. Эксперимент проведен на кроликах в двух вариантах выполнения (на разных глазах каждого животного). В первом варианте хирургическое вмешательство выполняли до визуального получения ответа в виде коагуляции отростков с мощностью в диапазоне от 0,3 до 0,5 Вт. Во втором варианте до визуальной реализации биологического вапоризационного эффекта в диапазоне от 0,9 до 1,2 Вт. Всем животным выполняли ОКТ переднего сегмента с преимущественным захватом пространства передней камеры. Полученные стандартизированные по размеру кадры анализировали с помощью программы для анализа и обработки изображений ImageJ. Для проведения световой микроскопии изготавливали серии полутонких срезов на ультрамикротоме Ultracut E (Reicher, Австрия), фотографии выполнены на световом микроскопе Axio A1 (Zaiss, Германия) камерой AxioCam MRc5 (Zaiss, Германия). В ходе сравнения групп не было выявлено статистически значимых различий между ними в соответствующие дни наблюдения ($p = 0,24$). При световой микроскопии видны обширные повреждения эпителия отростков с миграцией гранул пигмента за пределы ткани, однако структура стромы остается упорядоченной с сохранением васкуляризации.

Ключевые слова: *эндоскопическая лазерная циклодеструкция, послеоперационное воспаление, глаукома*

ABSTRACT

The study and objectification of the degree of intensity of the postoperative inflammatory response, in our opinion, is of great importance after endoscopic laser cyclodestruction (ELCD), which is the most often performed in combination with cataract surgery, when it is usually about eyes with prospects for high visual functions. Features of morphological changes and to conduct an objective analysis of the severity of the postoperative inflammatory response after ELCD, accompanied by the POP-effect and without it, was the goal of the study. The experiment carried out on rabbits in two modes (on different eyes of each animal). In the first variant, surgical intervention performed to visual response obtained in the form of coagulation of processes with a power in the diapason from 0.3 to 0.5 W. In the second variant, until the visual realization of the biological vaporization effect in the diapason from 0.9 to 1.2 W. OCT of the anterior segment with prevailing coverage of the anterior chamber in 1, 7 and 14 days. The resulting frames standardized in size. They analyzed in the programm ImageJ. Series of semithin sections were made on an Ultracut E ultramicrotome (Reicher, Austria); photos were taken on an Axio A1 light microscope (Zaiss, Germany) with an AxioCam MRc5 camera (Zaiss, Germany). During the comparison of the groups, no statistically significant differences were found between them on the corresponding days of observation (p = 0.24). Light microscopy shows extensive damage to the epithelium of the processes with the migration of pigment granules outside the tissue, however the structure of the stroma remains ordered with the preservation of vascularization.

Keywords: *endoscopic laser cyclodestruction, postoperative inflammation, glaucoma*

ВВЕДЕНИЕ

В настоящее время сочетание глаукомы и катаракты, по данным разных авторов, диагностируется в 14–76 % случаев [1–3]. Комбинированное хирургическое лечение у пациентов с глаукомой и катарактой, при одновременном значительном улучшении зрительных функций позволяет добиться и компенсации внутриглазного давления.

Эндоскопическая лазерная циклодеструкция (ЭЛЦД), позволяющая выполнять циклодеструктивное воздействие под прямым визуальным контролем, в последние годы все чаще выполняется как дополнительный эффективный и безопасный антиглаукоматозный компонент при комбинированном хирургическом лечении глаукомы и катаракты. [4–7].

Известно, что практически во всех вариантах транссклерального лазерного циклодеструктивного воздействия развивается реактивный воспалительный ответ той или иной интенсивности, которая подразделялась на легкую, умеренно выраженную и выраженную по результатам биомикроскопии [8, 9].

POP-эффект или эффект щелчка, расцениваемый нами как результат чрезмерного энергетического воздействия при транссклеральной лазерной циклодеструкции [10] в некоторых случаях, имеет место и при выполнении ЭЛЦД, хотя он и не всегда сопровождается характерным звуком, а прямая визуализация позволяет расценивать его как поверхностный.

При биомикроскопии основными предикторами степени выраженности воспаления являются содержание белка и количество воспалительных клеток во влаге передней камеры, которые, как правило, определяют субъективно по степени ее прозрачности и видимости структур радужки и хрусталика, а количество воспалительных клеток подсчитывают в проходящем луче света щелевой лампы размерами

1× 1 мм. По данным разных авторов, можно выделить от 4 до 6 степеней интенсивности воспалительной реакции [11–13].

Учитывая тот факт, что при выполнении факоэмульсификации с имплантацией интраокулярной линзы в комбинации с ЭЛЦД речь, как правило, идет о глазах с перспективами на высокие зрительные функции, то исследование и объективизация степени интенсивности послеоперационного воспалительного ответа, по нашему мнению, имеет большое значение.

Одним из методов объективной оценки степени воспалительной реакции в передней камере является оптическая когерентная томография (ОКТ) переднего сегмента глаза. По данным ряда авторов данный метод позволяет с достаточно высокой точностью произвести подсчет количества воспалительных включений в определенном объеме влаги передней камеры [14–18].

ЦЕЛЬ

Изучить особенности морфологических изменений и провести объективный анализ степени выраженности послеоперационного воспалительного ответа после выполнения ЭЛЦД, сопровождающейся эффектом щелчка и без него.

МАТЕРИАЛ И МЕТОДЫ

Эксперимент проведен на кроликах породы «Шиншилла» обоих полов массой 1,5–2,0 кг с карими радужками. Содержание животных и эксперименты осуществляли согласно «Правилам проведения работ с использованием лабораторных животных» (приказ № 755 от 12.08.1977 г. МЗ СССР).

ЭЛЦД была выполнена 10 кроликам (на 20 глазах) в двух вариантах выполнения (на разных глазах каждого животного).

В первом варианте хирургическое вмешательство выполняли до визуального получения ответа в виде коагуляции отростков с мощностью в диапазоне от 0,3 до 0,5 Вт.

Во втором варианте до визуальной реализации биологического вапоризационного эффекта в диапазоне от 0,9 до 1,2 Вт.

Всем животным выполняли ОКТ переднего сегмента на приборе RTVue-100 (Optovue, США) с использованием CAM модуля в 1, 7 и 14-й день в режиме 3D Cornea с преимущественным захватом пространства передней камеры. Для каждого глаза произвольно были выбраны 20 изображений, сформированных протоколом, таким образом в обработку вошли 400 кадров. Изображения ОКТ кадрировали с помощью графического редактора Adobe Illustrator CC 2018 и стандартизировали по размеру 420x360 пикселей *(рис. 1)*. Снимки анализировали в программной среде ImageJ (National Institutes of Health, США) с подсчетом частиц во влаге передней камеры. При этом оценивали количество выявленных частиц, их размер в пикселях, на основании которых определяли степень послеоперационного воспалительного ответа. Полученные данные обработаны в программе Statistica 12.

Полученные стандартизированные по размеру кадры анализировали с помощью программы для анализа и обработки изображений ImageJ (National Institutes of Health, США).

Учитывая известные размер скана и разрешение полученного изображения нами был выбран единый протокол анализа, с помощью которого мы проанализировали все кадры и зафиксировали все включения с размером от 2 пикселей (15 мкм) и более.

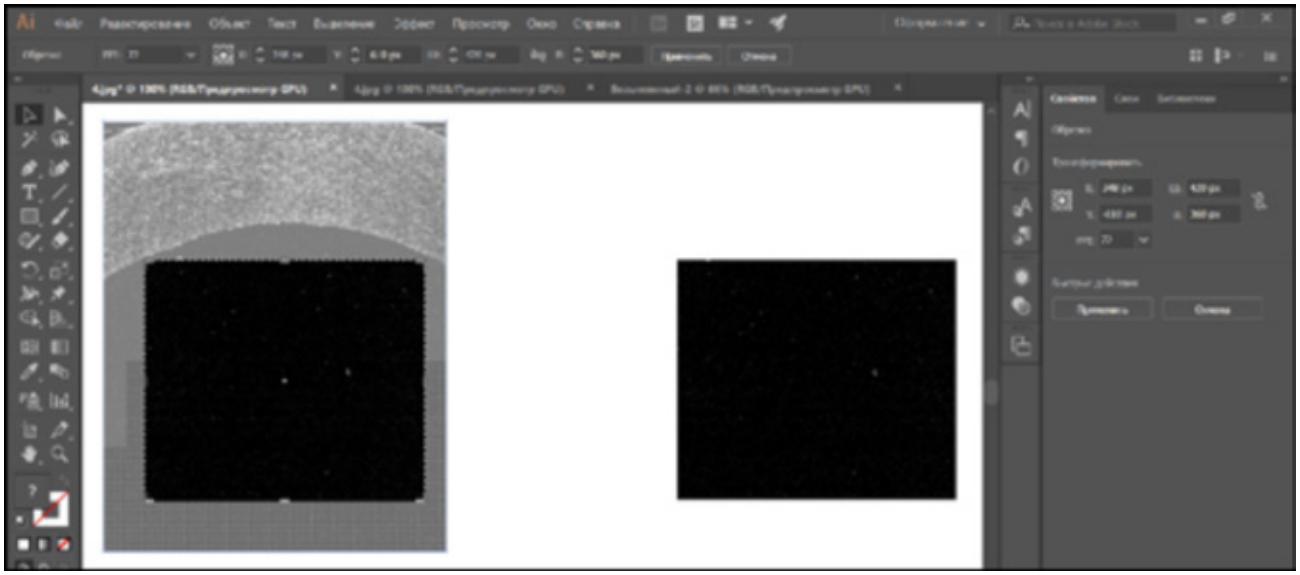

Рис. 1. Кадрирование изображений, полученных при ОКТ в программной среде Adobe Illustrator CC 2018

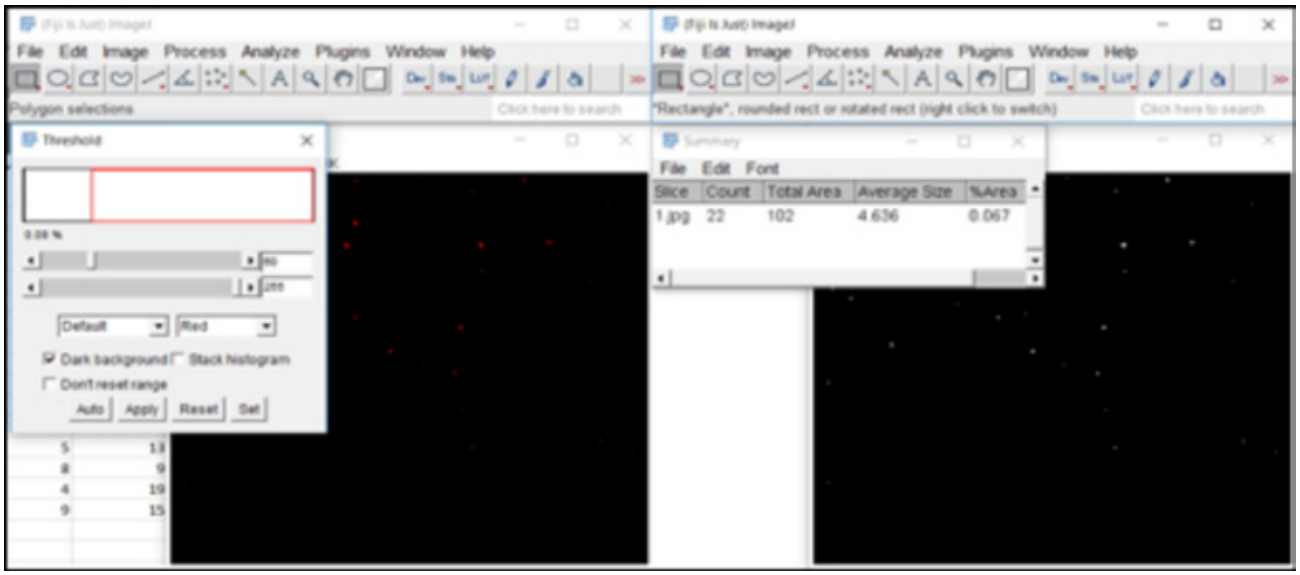

Рис. 2. Этапы анализа изображений в программной среде ImageJ

После импортирования изображения, с помощью команды Image>Adjust>Threshold, настраивали верхние и нижние значения порога для изображения (60–255). В результате получалось лишенное излишнего шума, контрастное, бинарное изображение готовое к анализу. Далее с помощью команды Measure>Analyze Particles, после задания размеров исследуемых объектов производили их подсчет *(рис. 2)*.

Морфологическое исследование проводили на базе кафедры гистологии (с курсом эмбриологии) ФГБВОУ ВО «Военно-медицинская академия им. С.М. Кирова».

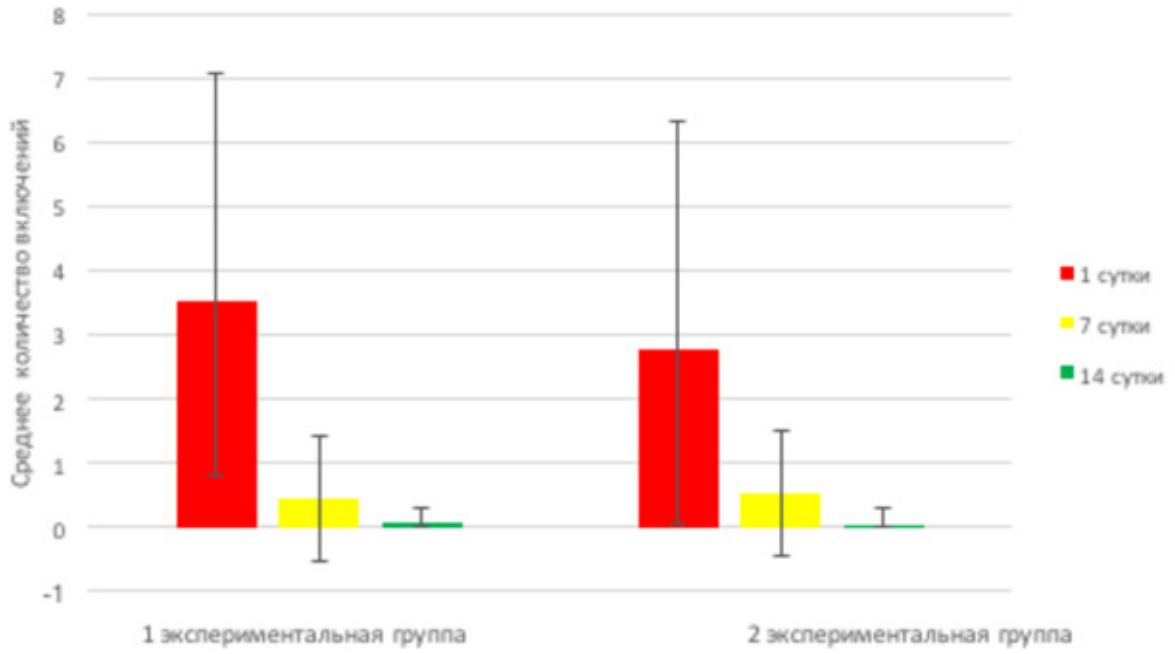

Рис. 3. Интенсивность воспалительного процесса во влаге передней камеры в различные сроки наблюдения

Для проведения световой микроскопии изготавливали серии полутонких срезов на ультрамикротоме Ultracut E (Reicher, Австрия), фотографии выполнены на световом микроскопе Axio A1 (Zaiss, Германия) камерой AxioCam MRc5 (Zaiss, Германия).

РЕЗУЛЬТАТЫ И ИХ ОБСУЖДЕНИЕ

В ходе сравнения групп не было выявлено статистически значимых различий между ними в соответствующие дни наблюдения ($p = 0,24$).

Выявлена достоверная динамика в виде снижения количества воспалительных элементов в обеих экспериментальных группах (в сравнении по дням наблюдения).

Интенсивность снижения количества воспалительных элементов в обеих группах также оказалась статистически достоверной (к 7 и 14-му дням наблюдения количество воспалительных включений в экспериментальных группах не отличались между собой $p < 0,001$).

В обеих экспериментальных группах к окончанию наблюдения (14-е сутки) количество включений во влаге передней камеры не отличалось от исходных (дооперационных) значений *(рис. 3)*.

При световой микроскопии видны обширные повреждения эпителия отростков с миграцией гранул пигмента за пределы ткани *(рис. 4A)*, однако структура стромы остается упорядоченной с сохранением васкуляризации *(рис. 4B)*.

В качестве сравнения здесь мы приводим более ранние наши материалы морфологического исследования трансскрального циклодеструктивного воздействия, сопровождающегося «классическим» эффектом щелчка *(рис. 5)*.

В препарате в области реализации вапоризационного эффекта имеется дефект стромы цилиарного тела, доходящий до подлежащей склеры *(рис. 5A)*, сохранившиеся отростки цилиарного тела значительно повреждены: эпителий полностью

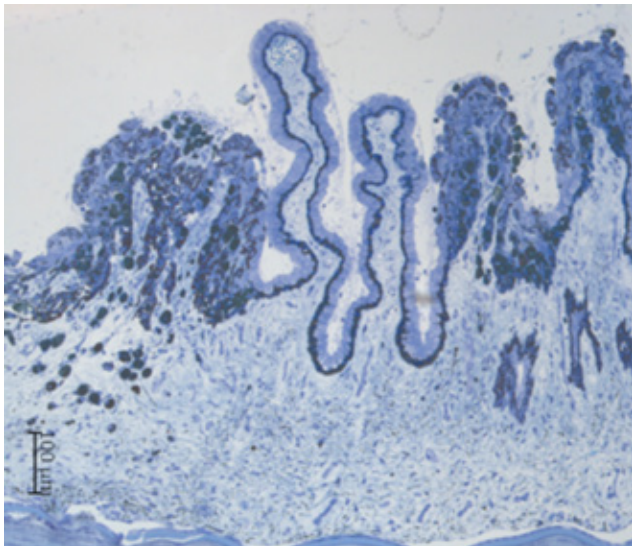

Рис. 4. Общий вид очага циклодеструкции, сопровождающегося поверхностным разрывом ткани во 2-й экспериментальной группе. Окраска толуидиновым синим. х 24

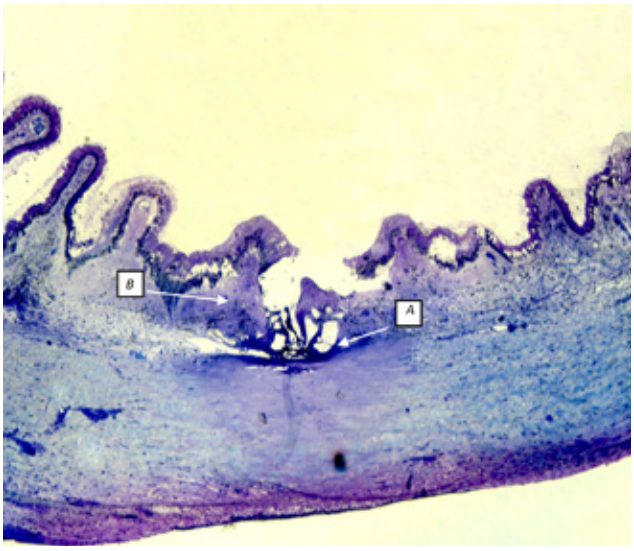

Рис. 5. Общий вид очага циклодеструкции, сопровождающегося реализацией эффекта щелчка при транссклеральном циклодеструктивном воздействии. Окраска толуидиновым синим. х 24. [10]

разрушен, не дифференцируется, строма бесструктурна, сосуды не прослеживаются *(рис. 5В)*.

ВЫВОДЫ

Полученные результаты еще раз подтверждают наше представление о том, что любое циклодеструктивное воздействие вызывает воспалительный ответ той или иной степени и, несмотря на высокую прецизионность, ЭЛЦД также приводит к воспалительному ответу в виде реакции со стороны влаги передней камеры, как и транссклеральные методики.

В случаях ЭЛЦД, сопровождающихся реализацией механических вапоризационных биоэффектов, увеличение послеоперационного воспалительного ответа статистически недостоверно в отличии от транссклеральных методик.

Это можно объяснить тем, что видимый вапоризационный биологический эффект, сопровождающий ЭЛЦД, не может быть расценен как полноценный эффект «щелчка», возникающий при транссклеральном воздействии, приводящий к чрезмерному разрушению тканей, что и подтверждается морфологической частью исследования.

СПИСОК ЛИТЕРАТУРЫ

1. Кочергин С.А., Андреева Л.В. Комбинированная факоэмульсификация у пациентов с оперированной глаукомой // Офтальмол. ведомости. — 2011. — № 1. URL: https://cyberleninka.ru/article/n/kombinirovannaya-fakoemulsifikatsiya-u-patsientov-s-operirovannoy-glaukomoy (дата обращения: 03.10.2022).
2. Анисимова С.Ю. Новые подходы к амбулаторному хирургическому лечению открытоугольной глаукомы и сочетания ее с катарактой: Автореф. дис … д-ра мед. наук. — М., 2006. — 25 с.

3. Либман Е.С., Чумаева Е.А. Эпидемиологические характеристики глаукомы // Сборник статей IV Международной конференции. Глаукома: теории, тенденции, технологии. — М., 2006. — С. 203–213.
4. Chen J, Cohn RA, Lin SC, Cortes AE, Alvarado JA. Endoscopic photocoagulation of the ciliary body for treatment of refractory glaucomas // Am. J. Ophthalmol. 1997;Vol.124;N 6:P.787–796. https://doi.org/10.1016/s0002-9394(14)71696-4
5. Uram M. Combined phacoemulsification, endoscopic ciliary process photocoagulation, and intraocular lens implantation in glaucoma management // Ophthalmic surgery. 1995 Jul-Aug; Vol. 26, N 4. P. 346-352. PMID: 8532289
6. Francis B.A., Berke S.J., Dustin L., Noecker R. Endoscopic cyclophotocoagulation combined with phacoemulsification versus phacoemulsifica¬tion alone in medically controlled glaucoma // J Cataract Refract Surg. 2014. Vol. 40. P. 1313–1321. https://doi.org/10.1016/j.jcrs.2014.06.021
7. Siegel M.J., Boling W.S., Faridi O.S., et al. Combined endoscopic cyclophotocoagulation and phacoemulsification versus phacoemulsification alone in the treatment of mild to moderate glaucoma // Clinical and Experimental Ophthalmology. 2015. Vol. 43. P. 531–539. https://doi.org/10.1111/ceo.12510
8. Качанов А.Б. Диод–лазерная трансскле ральная контактная циклокоагуляция в лечении различных форм глауком и офтальмогипертензий. Автореферат дис. ... к.м.н. Санкт-Петербург. — 1998.
9. Бойко Э.В., Куликов А.Н., Скворцов В.Ю. Оценка эффективности и безопасности применения диод-лазерной трансскле ральной термотерапии цилиарного тела как способа лечения рефрактерной глаукомы // Вестник офтальмологии. — 2014. — № 5. — С. 64–67.
10. Бойко Э.В., Куликов А.Н., Скворцов В.Ю. Сравнительная оценка диод-лазерной термотерапии и лазер-коагуляции как методов циклодеструкции (экспериментальное исследование). // Практическая медицина. Офтальмология. — 2012. — Т. 1. — С. 175–179. [E.V. Boiko, A.N. Kulikov, V.U. Skvortsov, Comparative evaluation of diode laser thermotherapy and laser coagulation as methods of cyclodestruction (experimental study) // Practical medicine. Ophthalmology. 2012. Vol. 1. P. 175-179. (in Russ.)] http://pmarchive.ru/sravnitelnaya-ocenka-diod-lazernoj-termoterapii-i-lazerokoagulyacii-kak-metodov-ciklodestrukcii-eksperimentalnoe-issledovanie/
11. Кацнельсон Л.А., Танковский В.Э. Увеиты (Клиника. Лечение). — Изд. 2-е, перераб. и доп. — М. : 4-й филиал Воениздата, 2003. — С. 38.
12. Сенченко Н.Я., Щуко А.Г., Малышев В.В. Увеиты: руководство. — М. : ГЕОТАР-Медиа, 2010. — С. 45.
13. Jabs D.A., Nussenblatt R.B., Rosenbaum J.T. Standardization of uveitis nomenclature for reporting clinical data. Results of the First International Workshop // Am J Ophthalmol. 2005. Vol. 140, N 3. P. 509—516. https://doi.org/10.1016/j.ajo.2005.03.057.
14. Sharma S., Lowder C.Y., Vasanji A., Baynes K., Kaiser P.K., Srivastava S.K. Automated analysis of anterior chamber inflammation by spectral-domain optical coherence tomography // Ophthalmology. 2015. Vol. 122. P. 1464–1470. https://doi.org/10.1016/j.ophtha.2015.02.032
15. Agarwal A, Ashokkumar D, Jacob S, Saravanan Y. High-speed optical coherence tomography for imaging anterior chamber inflammatory reaction in uveitis: clinical correlation and grading. Am J Ophthalmol. 2009;147:413–416. https://doi.org/10.1016/j.ajo.2008.09.024
16. Li Y., Lowder C., Zhang X., Huang D. Anterior chamber cell grading by optical coherence tomography // Invest Ophthalmol Vis Sci. 2013. Vol. 54. 258–265. https://doi.org/10.1167/iovs.12-10477

17. Choi W.J., Zhi Z., Wang R.K. In vivo OCT microangiography of rodent iris // Opt Lett. 2014;Vol. 39:2455 – 2458. https://doi.org/10.1364%2FOL.39.002455

18. Kulikov AN, Maltsev DS, Kazak AA, Burnasheva MA. Anterior chamber particles are associated with reduction of intraocular pressure after selective laser trabeculoplasty. Br J Ophthalmol. 2020;104(11):1508-1511. doi: 10.1136/bjophthalmol-2019-315445

DOI: https://doi.org/10.25276/2312-4911-2022-6-202-207

Е.А. Созуракова[1,3], Е.В. Громакина[2], Е.А. Третьяк[1], С.О. Щигарева[1], М.Б. Ткачёва[1], Е.Е. Помешкина[3]

Результаты хирургического лечения гнойной язвы роговицы у пациентов с ВИЧ-инфекцией

[1]ГАУЗ КО «Кузбасская областная клиническая больница имени С.В. Беляева»
[2]ФГБОУ ВО «Кемеровский государственный медицинский университет» МЗ РФ
[3]ФГБОУ ВО «Кемеровский государственный университет»

E.A. Sozurakova[1,3], E.V. Gromakina[2], E.A. Tretyak[1] , S.O. Shchigareva[1], M.B. Tkacheva[1], E.E. Pomeshkina[3]

Surgical treatment results of purulent corneal ulcers in HIV patients

[1]Kemerovo Regional Clinical Ophthalmological Hospital
[2]Kemerovo State Medical University, Ministry of Health of the Russian Federation
[3]Kemerovo State University

РЕФЕРАТ

Гнойная язва роговицы — тяжелое воспалительное заболевание, в большинстве случаев с неблагоприятным исходом. Лечебная кератопластика при гнойных язвах роговицы часто является единственным методом лечения. Общее число случаев ВИЧ-инфекции среди граждан России и мире неуклонно растет. Офтальмологические проявления поражают около 75 % ВИЧ-инфицированных, среди которых инфекционные поражения роговицы составляют 5 %. Знание об изначальном иммунном статусе пациентов может способствовать достижению успеха после хирургического лечения. Проанализированы результаты хирургического лечения язвы роговицы у пациентов с ВИЧ-инфекцией, которые были оперированы в период с 2018 по 2022 гг. в Кузбасской клинической больнице им. С.В. Беляева. В их числе женщин было 2, мужчин — 4, возраст — от 36 до 72 лет. Всем пациентам выполнена сквозная кератопластика по экстренным показаниям с тектонической и (или) органосохранной целью. Ретроспективный анализ свидетельствует, что прозрачное приживление трансплантата чаще отмечалось в результате одного оперативного вмешательства. Повторное проведение кератопластики потребовалось в 50 %. Бельмо роговицы как исход после проведенной кератопластики и перенесенной инфекции сформировалось при стаже ВИЧ-инфекции 10 лет независимо от количества проведенных кератопластик и молодого возраста пациентов. Прозрачное состояние трансплантата наблюдали в сроки от 4 месяцев до 2 лет при наличии увеита после кератопластики, ни один из случаев не закончился развитием эндофтальмита.

Ключевые слова: *гнойная язва роговицы, ВИЧ-инфекция, кератопластика*

ABSTRACT

Purulent corneal ulcers — severe inflammatory disease, often with unfavourable outcome. Therapeutic keratoplasty of this disease is the main treatment way. The total number of HIV cases in Russia and throughout the world is permanently increasing. 75 % of HIV-infected have ophthalmology manifestations, among all of them only 5 % is infection corneal lesions. The information about patients initial immune status could contribute to the successful

surgical results. Results of surgical treatment of corneal ulcer in HIV-patients was analysed. Period of operations was from 2018 to 2022 years and the clinical base was Kemerovo Regional Clinical Ophthalmological Hospital. Among patients were 2 females and 4 males, the age was from 36 to 72 years old. Penetrating keratoplasty for emergency reasons with tectonic or organ preservation aims was made for all of them. Retrospective analysis showed that transparent engraftment of the transplant was better after the only operation. The secondary keratoplasty was needed in 50 % cases. Corneal leucoma after the keratoplasty and the previous infection was in patients with 10 years HIV-infection in the anamnesis regardless of the number of keratoplasty and young ages of patients. Transparent condition of transplant was for the period from 4 months to 2 years and there were only uveitis after keratoplasty, there were not any cases of endophthalmitis.

Keywords: *purulent corneal ulcer; HIV-infection; keratoplasty*

АКТУАЛЬНОСТЬ

Многие заболевания переднего отрезка глазного яблока нередко приводят к гнойным язвам роговицы с последующим ее расплавлением и перфорацией. Прогноз в этих случаях очень тяжелый: либо происходит заживление с образованием васкуляризированного адгезивного бельма, либо произошедшая перфорация приводит к субатрофии глазного яблока [1, 2]. Несмотря на значительные достижения в медикаментозном лечении гнойной язвы роговицы, сохраняются подгруппы вирулентных бактерий, грибов и паразитов, устойчивых к противоинфекционной терапии. Поэтому единственным методом лечения может быть только кератопластика [3].

При гнойных процессах роговицы различного генеза в терминальной стадии возможности реконструкции глазного яблока с получением удовлетворительных зрительных функций крайне ограничены или полностью отсутствуют. Однако при сохранении светоощущения офтальмохирург должен сделать все от него зависящее для сохранения глаза как органа и, может быть, возвращения определенных зрительных функций [4]. Лечебная кератопластика проводится на остро воспаленном глазу, что влечет за собой развитие ряда вполне ожидаемых осложнений в послеоперационном периоде [5–7].

Гнойная язва роговицы является весьма опасной и быстро прогрессирующей патологией, ведущей к развитию эндофтальмита. Время проведения операции имеет решающее значение для достижения успешных результатов. Длительно текущие кератиты, остро возникшие язвы роговицы являются поводом для дальнейшего детального обследования и выявления системных поражений, таких как СПИД (синдром приобретенного иммунного дефицита) [8].

В 2017 г. по данным «Федерального научно методического центра по профилактике и борьбе со СПИДОМ» общемировое число людей, живущих с ВИЧ (вирус иммунодефицита человека), составляло 36,9 млн человек. Из них 21,7 млн людей получали лечение в рамках антиретровирусной терапии. Общее число случаев ВИЧ-инфекции среди граждан России достигло 1 114 815 человек. В Кемеровской области 1 августа 2017 г. зарегистрировано 59147 случаев ВИЧ-инфекции, в 2020 31409 человек, в 2021 г. 35370 человек.

Офтальмологические проявления поражают около 75 % ВИЧ- инфицированных, среди которых инфекционные поражения роговицы составляют 5 %. [9, 10]. Боль-

шинство пациентов около 70 % с выявленной тяжелой глазной патологией не получают антиретровирусную терапию на момент обследования [11, 12].

Согласно данным литературы, в глазу имеется несколько зон, в том числе роговица, которые в норме иммунологически неактивны, но могут активироваться под действием лимфокинов и интерферонов, выработку которых стимулируют различные экзогенные и эндогенные факторы [13].

И тогда возникает вопрос насколько важно знать иммунный статус пациента при проведении хирургического лечения, для того чтобы избежать постоперационных осложнений и необходимости своевременного назначения ВААРТ (высокоактивная антиретровирусная терапия).

Иммунная реакция тканевой несовместимости остается одной из самых распространенных причин неудовлетворительного результата сквозной кератопластики. Случаи реакции отторжения трансплантата роговицы, по данным литературы, колеблются от 2,3 % до 65 % в зависимости от факторов риска, имеющих место у реципиента [14].

Гипотеза иммунной привилегии роговицы объединяет несколько взаимосвязанных механизмов, которые способствуют сохранению прозрачности трансплантата на протяжении длительного периода. Посредством взаимодействия множества механизмов и молекул, функционирующих как единый комплекс, возможен сбой в работе иммунного ответа и развитие аллоантигенной толерантности. Пациенты с нарушенной иммунной привилегией, которым для восстановления зрения необходима кератопластика относятся к группе «высокого риска» с большой вероятностью развития реакции тканевой несовместимости и непрозрачного приживления трансплантата [15].

ЦЕЛЬ И ЗАДАЧИ ИССЛЕДОВАНИЯ

Оценить собственные результаты хирургического лечения язвы роговицы у пациентов с ВИЧ-инфекцией в раннем и позднем послеоперационном периоде.

МАТЕРИАЛ И МЕТОДЫ

Ретроспективно и проспективно проведен анализ амбулаторных карт и историй болезни 6 пациентов (6 глаз), которые были оперированы в период с 2018 по 2022 гг. в Кузбасской клинической больнице им. С.В. Беляева по поводу диагноза «Гнойная язва роговицы» на фоне ВИЧ-инфекции. В их числе женщин было 2, мужчин — 4, в возрасте от 36 до 72 лет, средний возраст составил 47,8 лет. Всем пациентам выполнена сквозная кератопластика по экстренным показаниям с тектонической и (или) органосохранной целью. Срок наблюдения составил от полугода до четырех лет (средний срок 30 ± 4 месяца). Все пациенты были обследованы на хронические инфекции методом ИФА (вирус простого герпеса 1, 2-го типа, цитомегаловирус и вирусные гепатиты В, С (ВГС), ВИЧ) *(табл. 1)*.

РЕЗУЛЬТАТЫ И ОБСУЖДЕНИЕ

Проведение одной первичной кератопластики было достаточным у 3 пациентов (50 %), из них с прозрачным приживлением трансплантата у двух пациентов (66,6 %). Повторная кератопластика проводилась в случае раннего отторжения трансплантата (до 30 дней) у 2 пациентов и у одного по причине гнойного лизиса трансплантата (через 7 дней). При этом прозрачное приживление в результате повторного выполнения кератопластики отмечали только в одном случае (33,3 %) *(табл. 2)*.

Таблица 1

Сводные данные анамнеза пациентов с гнойной язвой роговицы на фоне ВИЧ инфекции

Пациент	Пол	Возраст (года)	Стаж ВИЧ (года)	ВААР терапия	Хронические инфекции (кровь)
A	М	72	6	-	ВГС +
B	Ж	48	6	+	-
C	М	47	5	+	Герпес +
D	М	43	7	+	ВГС +
E	М	41	10	-	ВГС + Герпес +
G	Ж	36	10	+	-

*ВГС — вирусный гепатит С.

Таблица 2

Исходы хирургического лечения гнойной язвы роговицы у пациентов с ВИЧ-инфекцией

Пациент	Vis до кератопластики	Vis после кератопластик(и)	Кол-во кератопластик	Трансплантат/ адаптация	Увеит после операции
A	0,01 н/к	0,2 с корр.	1	Прозрачный/ адаптирован	Увеит с гипопионом
B	0,01 н/к	0,3 н/к	1	Прозрачный/ адаптирован	Увеит
C	0,01 н/к	0,06 н/к	2	Мутный/ отторжение	-
D	0,02 н/к	0,5 с корр.	2	Прозрачный/ адаптирован	Увеит
E	0,01 н/к	0,2 н/к	1	Бельмо/ адаптирован	-
G	Правильная светопроекция	0,06	2	Бельмо/ адаптирован	-

* Vis — острота зрения

Первая особенность результатов хирургического лечения, как видно из данных, представленных в *табл. 2*, состояла в том, что наблюдали прозрачное состояние трансплантата при сроке наблюдения от 4 месяцев до 2 лет у лиц, где в послеоперационном периоде был диагностирован увеит *(рис. 1)*. Острота зрения зависела от прозрачности и адаптации трансплантата.

Рис. 1. Пациент В., состояние трансплантанта через 6 месяцев

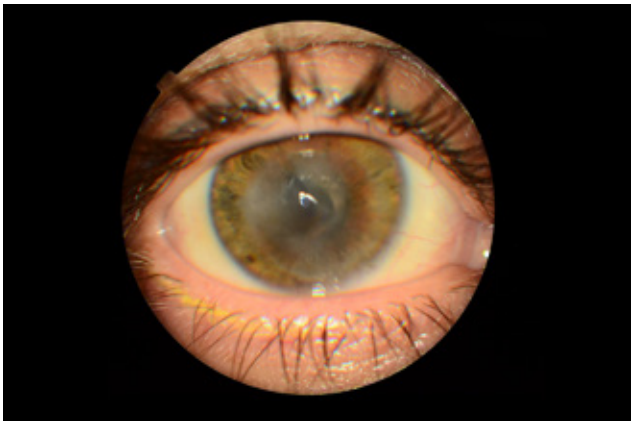

Рис. 2. Пациент G., васкуляризированное бельмо после кератопластики через 3,5 года

Вторая особенность заключалась в следующем: бельмо сформировалось при стаже ВИЧ инфекции 10 лет, независимо от количества проведенных кератопластик и молодого возраста пациентов.

Третья особенность проявилась в том, что изменение иммунного статуса пациента в виде назначения ВААРТ после проведенной кератопластики не способствовало прозрачному приживлению трансплантата, так как приводило к нарушению иммунной привилегии роговицы *(рис. 2)*.

ВЫВОДЫ

Повторное проведение кератопластики у пациентов с гнойной язвой роговицы на фоне ВИЧ инфекции отмечали в 50 %.

Прозрачное приживление трансплантата чаще отмечали в результате одного оперативного вмешательства (66,6 %).

Прозрачное состояние трансплантата наблюдали в сроки от 4 месяцев до 2 лет при наличии увеита после кератопластики.

СПИСОК ЛИТЕРАТУРЫ

1. Слонимский А.Ю., Слонимский Ю.Б., Долгий С.С. Сквозная пересадка роговицы при гнойных процессах переднего отрезка глазного яблока // РМЖ. Клиническая офтальмология. — 2010. — № 1. — С. 11.
2. Каспарова Е.А. Гнойные язвы роговицы: этиология, патогенез, классификация // Вестник офтальмологии. — 2015. — Т. 131. — №5. — С. 87–97.
3. Garg P, Rao GN. Therapeutic keratoplasty. Corneal Surgery theory technique and tissue. Editor F. Brightbill // 4-th edition, 2009. London: Mosby;2009:439– 449.
4. Каспарова Е.А. Современные методы лечения гнойных язв роговицы. // Вестник офтальмологии. — 2016. — Т. 132. — № 5. — С. 125–135.
5. Sharma N, Sachdev R, Jhanji V, Titiyal JS, Vajpayee RB. Therapeutic keratoplasty for microbial keratitis // Curr Opin Ophthalmol. 2010;21(4):293–300.
6. Levenson J.E. Penetrating corneal transplantation: early postoperative management // 4-th edition, 2009. London: Mosby, 2009.

7. Маложен С.А., Труфанов С.В., Петров С.Ю. Посткератопластическая глаукома // Офтальмология. — 2015. — Т. 12. — № 3. — С. 4–11.
8. Tavassoli S., Gunn D., Tole D., Darcy K. Peripheral ulcerative keratitis with corneal melt as the primary presentation in a case of human immunodeficiency virus // BMJ Case Rep. 2019. Vol. 12 (2): e226936.
9. Латыпова Э.А., Загидуллина А.Ш., Мухамадеев Т.Р., Ямлиханов А.Г., Султанова А.Р. Эффективность комплексной терапии длительно не заживающей язвы роговицы у ВИЧ-инфицированных больных с применением офтальмоферона // Медицинский вестник Башкортостана. — 2016. — Т. 11. — № 1 (61). — С. 145–149.
10. Гаврилова Т.В., Шмагель Н.Г., Черешнева М.В. Поражение органа зрения у ВИЧ-инфицированных пациентов Пермского края // Пермский медицинский журнал. — 2016. — Т. XXXIII, № 1. — С. 48–52.
11. Гаврилова Т.В., Черешнева М.В., Шмагель Н.Г. Офтальмологическая патология при ВИЧ-инфекции // Точка зрения. Восток – Запад. — 2016. — № 1. — С. 191–193.
12. Кански Дж.Дж., Милевски С.А., Дамато Б.Э., Тэннер В. Заболевания глазного дна. Пер. с англ. / Под общ. ред. чл.-корр. РАМН, проф. С.Э. Аветисова. М. : МЕДпресс-информ, 2009. 424 с.
13. Хижняк Т.В., Астахова Ю.С., Рахманова А.Г. Структура заболеваний глаза в зависимости от стадии ВИЧ-инфекции // Офтальмологические ведомости. — 2009. — № 2. — С. 15–19.
14. Maguire M.G., Stark W.J., Gottsch J.D., Stulting R D., Sugar A., Fink N.E. et al. Risk factors for corneal graft failure and rejection in the collaborative corneal transplantation studies. Collaborative Corneal Transplantation Studies Research Group // Ophthalmology. — 1994. — Vol. 101. — P. 1536–1547.
15. Труфанов С.В., Суббот А.М., Маложен С.А., Крахмалева Д.А., Саловарова Е.П. Реакция тканевой несовместимости после трансплантации роговицы // Офтальмология. — 2017. — Т. 15, № 3. — С. 180–187.

DOI: https://doi.org/10.25276/2312-4911-2022-6-208-211

А.Н. Стулова[1], Н.А. Троицкая[2], Н.С. Семенова[1], В.С. Акопян[1]

Мультифокальный хориоидит с вторичной неоваскуляризацией: дифференциальная диагностика на примере клинического случая

[1]ФГБОУ ВО Московский государственный университет имени М.В. Ломоносова, факультет фундаментальной медицины, кафедра офтальмологии, Москва
[2]Медицинский научно-образовательный центр МГУ имени М.В. Ломоносова, Москва

A.N. Stulova[1], N.A. Troitskaya[2], N.S. Semenova[1], V.S. Akopyan[1]

Multifocal choroiditis with choroidal neovascularization: case report and differential diagnosis

[1]Lomonosov Moscow State University, Faculty of Medicine, Department of ophthalmology, Moscow
[2]Lomonosov Moscow State University Clinic, Moscow

РЕФЕРАТ

В статье представлено описание клинического случая субретинальной неоваскулярной мембраны (СНМ), ассоциированной с перенесенным мультифокальным хориоидитом. На основании комплексного обследования пациента проведена дифференциальная диагностика, исключены инфекционные причины СНМ. Пациенту рекомендована интравитреальная инъекция антиангиогенного препарата.

Ключевые слова: *субретинальная неоваскулярная мембрана, мультифокальный хориоидит, внутренняя точечная хороидопатия, афлиберцепт*

ABSTRACT

This is a retrospective case report of choroidal neovascularization (CNV) associated with multifocal choroiditis (MFC). We describe the results of a multimodal diagnostic approach and discuss differential diagnosis. In this patient the infectious causes of CNV were excluded and MFC was diagnosed. Intravitreal injection of aflibercept was recommended.

Keyword: *choroidal neovascularization, multifocal choroiditis, punctate inner choroidopathy, aflibercept*

АКТУАЛЬНОСТЬ

Миопия высокой степени — одна из наиболее частых причин формирования субретинальной неоваскулярной мембраны (СНМ) у молодых пациентов. Некоторые воспалительные заболевания сетчатки и хориоидеи (мультифокальный хориоидит, внутренняя точечная хороидопатия), ассоциированые с миопией высокой степени, также могут вызвать развитие СНМ, что осложняет дифференциальную диагностику у пациентов с фокусами хориоретинальной атрофии.

ЦЕЛЬ

Представить описание клинического случая субретинальной неоваскулярной мембраны, ассоциированной с перенесенным мультифокальным хориоидитом.

МАТЕРИАЛ И МЕТОДЫ

Пациент 38 лет обратился с жалобами на появление пятна перед правым глазом. Со слов пациента, описанные жалобы появились несколько месяцев назад. В течение этого периода к офтальмологу не обращался, лечение не получал. По данным оценки остроты зрения, МКОЗ OD 0,07 (ex) МКОЗ OS 0,8–0,9, OU миопия высокой степени. При осмотре передний отрезок OU без особенностей, ДЗН OU бледно-розовый, границы четкие, узкий миопический конус. В МЗ OD визуализируется округлый сероватый очаг с субретинальным кровоизлиянием *(рис. 1)*, в МЗ OS без особенностей. По ходу сосудистых аркад OU визуализируются мелкие, частично пигментированные светлые фокусы, диаметром 0,4–0,5 ДД.

Рис. 1. Результаты фоторегистрации глазного дна правого глаза. В фовеальной зоне визуализируется округлый сероватый очаг с субретинальным кровоизлиянием, по ходу верхней височной аркады – фокусы атрофии с отложением пигмента.

Пациенту были выполнены дополнительные диагностические обследования: оптическая когерентная томография (ОКТ), в том числе в режиме ангиографии (ОКТ-А), регистрация аутофлуоресценции (АФ) и 7-польная фоторегистрация состояния глазного дна. По данным ОКТ, в области фовеа определяется отслойка ПЭС с гиперрефлективным содержимым и деструкцией наружных слоев сетчатки, что соответствует области неоваскулярной мембраны в режиме ОКТ-А *(рис. 2)*. При регистрации АФ по ходу сосудистых аркад OU визуализируются мелкие фокусы гипофлуоресценции, расположенные вокруг сосудистых аркад и формирующие паттерн концентрических линий *(рис. 3)*.

РЕЗУЛЬТАТЫ

Обнаружение СНМ и множественных атрофических очагов потребовало проведения дифференциальной диагностики между миопической СНМ и СНМ, ассоциированной с воспалительными инфекционными и неинфекционными заболеваниями.

Со слов пациента, ранее воспалительные заболевания органа зрения диагностированы не были. Соматические заболевания отрицает. По результатам серологического исследования были выявлены иммуноглобулины класса G к вирусу простого герпеса (HSV 1, 2), вирусу ветряной оспы, цитомегаловирусу, вирусу Эпштейна – Барра. Иммуноглобулины класса М к обозначенным инфекционным заболеваниям отсутствовали. ВИЧ, гепатит В и С, сифилис, токсоплазмоз, туберкулез исключены по данным исследования.

За два года до настоящего визита пациент был консультирован офтальмологом, проведена фоторегистрация состояния глазного дна. При сравнении фундус-снимков — число и размер атрофических очагов без отрицательной динамики.

Пациенту была рекомендована интравитреальная инъекция антиангиогенного препарата. Через 4 недели после инъекции Афлиберцепта отмечается снижение вы-

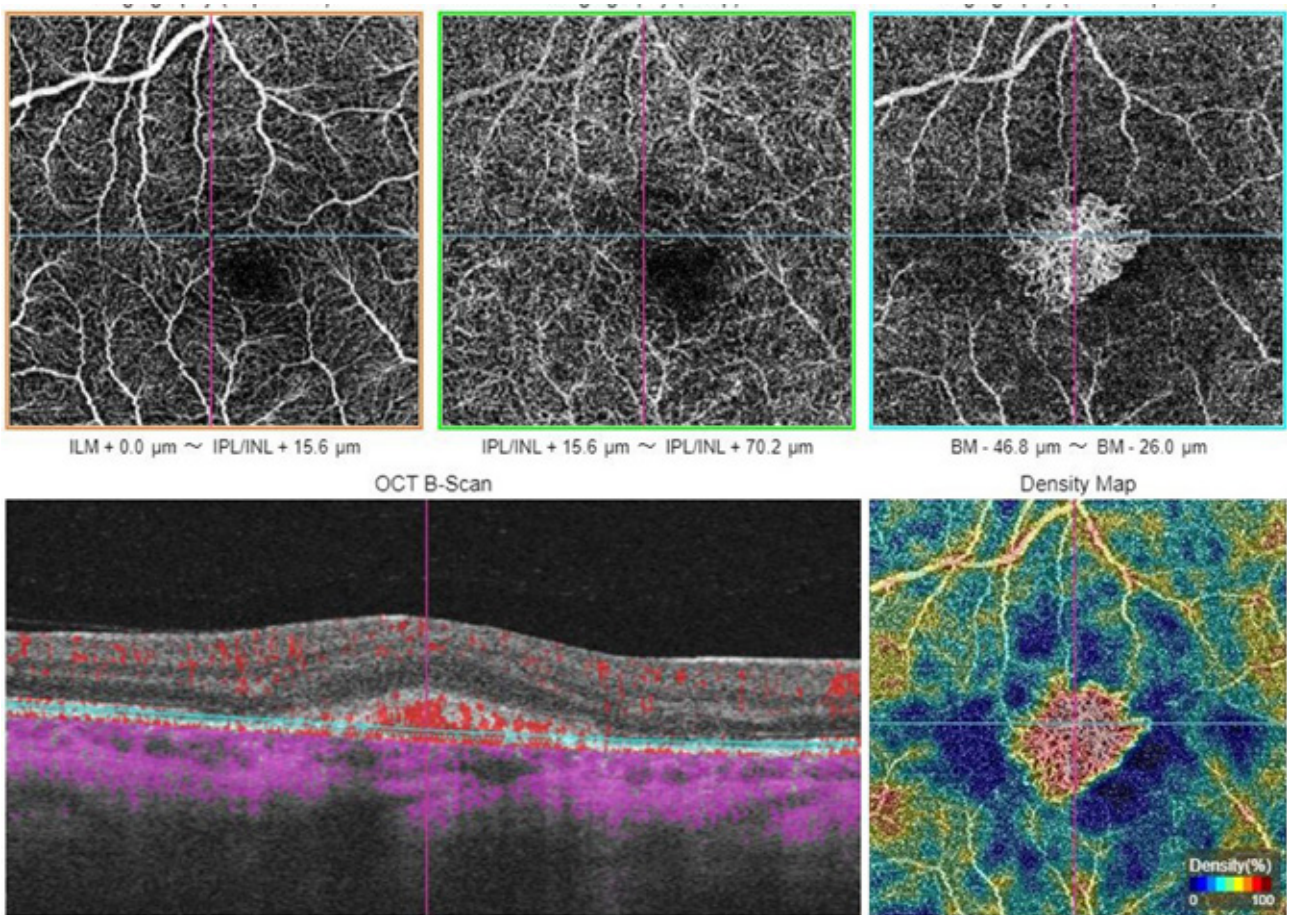

Рис. 2. Результаты ОКТ-ангиографии макулярной зоны правого глаза. В фовеальной зоне определяется субретинальная неоваскулярная мембрана

соты отслойки ПЭС, редукция субретинального кровоизлияния без повышения зрительных функций — МКОЗ OD 0,07 (ex).

ОБСУЖДЕНИЕ

По данным ВОЗ, наличие HSV 1-го типа зарегистрировано у 66,6 % мирового населения в возрасте от 0 до 49 лет, HSV 2-го типа — у 13,2 % в возрасте от 15 до 49 лет [1]. Согласно эпидемиологическим исследованиям, до внедрения вакцины от ветряной оспы в национальный календарь профилактических прививок процент серонегативного взрослого населения в США составлял 6,9 % [2]. Наличие IgG к вирусу Эпштейна – Барра зарегистрировано более чем у 90 % мирового населения, распространенность сероположительного результата при исследовании антител к цитомегаловирусу варьирует в разных странах от 45 до 100 % [3, 4]. Таким образом, обнаружение IgG свидетельствует о перенесенной ранее инфекции, однако не дает оснований предполагать связь обнаруженной СНМ с обозначенными вирусными заболеваниями.

Офтальмоскопическая картина (множественные двусторонние округлые атрофические очаги) может указывать на перенесенный мультифокальный хориоидит (MFC) или внутреннюю точечную хороидопатию (PIC). Оба заболевания ассоциированы с миопией высокой степени, однако встречаются чаще у молодых женщин.

По мнению некоторых авторов, эти заболевания имеют общий патогенез, и их клинические проявления очень схожи (мультифокальные бледные очаги, формирующиеся на уровне пигментного эпителия сетчатки и внутренних отделов хориоидеи). Расположение атрофических очагов за пределами сосудистых аркад, а также паттерн концентрических полос (линии Schlaegel) более характерны для MFC [5]. MFC может сопровождаться витреитом и передним увеитом, однако почти в половине случаев протекает без признаков воспаления в переднем отрезке и стекловидном теле, по данным Fung A.T. et al. [6].

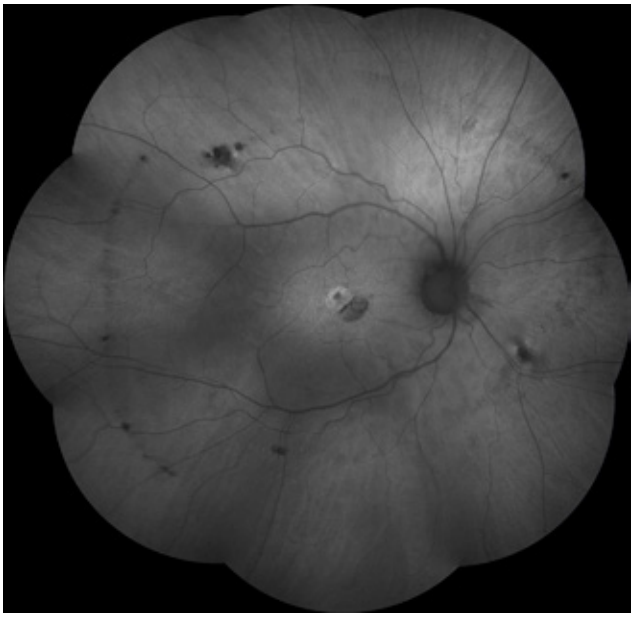

Рис. 3. Результаты регистрации аутофлуоресценции глазного дна правого глаза. По ходу сосудистых аркад визуализируются фокусы гипофлуоресценции в виде концентрических полос – линии Schlaegel

ЗАКЛЮЧЕНИЕ

На основании клинической картины можно предположить перенесенный пациентом ранее MFC. По данным регистрации аутофлуоресценции, признаки активного воспалительного процесса в области атрофических очагов на момент обращения отсутствовали, а общее число очагов за два года осталось неизменным. Таким образом, лечение было направлено на подавление активности СНМ с помощью антиангиогенной терапии. Отсутствие положительной динамики в функциональном статусе вызвано, вероятно, несвоевременным обращением пациента и, как следствие, поздним началом лечения.

СПИСОК ЛИТЕРАТУРЫ

1. Looker KJ, et al. The global and regional burden of genital ulcer disease due to herpes simplex virus: a natural history modelling study. BMJ Glob Health. 2020;5(3):e001875. doi: 10.1136/bmjgh-2019- 001875
2. Kelley PW, et al. The susceptibility of young adult Americans to vaccine-preventable infections. A national serosurvey of US Army recruits. JAMA. 1991;266(19):2724-9.
3. Smatti MK, et al. Epstein-Barr Virus Epidemiology, Serology, and Genetic Variability of LMP-1 Oncogene Among Healthy Population: An Update. Front Oncol. 2018;8:211. doi: 10.3389/fonc.2018.00211
4. Al Mana H, et al. The Current Status of Cytomegalovirus (CMV) Prevalence in the MENA Region: A Systematic Review. Pathogens. 2019;8(4):213. doi: 10.3390/pathogens8040213
5. Schechet SA, Kotlyar B, Veena RR. Multimodal Imaging of Double Schlaegel Lines. Ophthalmol Retina. 2019 May;3(5):443. doi: 10.1016/j.oret.2019.01.008
6. Fung AT, et al. Multifocal choroiditis without panuveitis: clinical characteristics and progression. Retina. 2014;34(1):98-107. doi: 10.1097/IAE.0b013e31829234cb

DOI: https://doi.org/10.25276/2312-4911-2022-6-212-217

И.Г. Татаренко, О.В. Павлова, Г.А. Николаева, Л.М. Цурова, М.В. Радайкина

Ретроспективный анализ осложненных панувеитов, ассоциированных с COVID-19

ГБУЗ СОКОБ им. Т. И. Ерошевского (Самара).

I.G. Tatarenko, O.V. Pavlova, G.A. Nikolaeva, L.M. Tsurova, M.V. Radaikina

Retrospective analysis of complicated panuveitis associated with COVID-19

Samara Regional Clinical Ophthalmological Hospital named after T.I. Eroshevsky

РЕФЕРАТ

Работа посвящена анализу развития возможных причин тяжелых панувеитов у COVID-ассоциированных пациентов. В статье рассмотрено 4 клинических случая постковидных панувеитов с вовлечением в процесс орбитальных тканей с активацией сапрофитной микробной флоры, закончившихся удалением глазного яблока. Проведено морфологическое исследование удаленных глаз. Рассмотрены механизмы развития постковидного панувеита (предложена схема). Даны рекомендации расширенных обследований и коррекция общепринятой терапии панувеитов.

Ключевые слова: *короновирус, COVID-19, панувеит, схема развития, орбитальное поражение, микробное осложнение, энуклеация, морфология*

ABSTRACT

The work is devoted to the analysis of the development of possible causes of severe panuveitis in COVID-associated patients. The article considers 4 clinical cases of postcoid panuveitis involving orbital tissues with activation of saprophytic microbial flora, which ended with removal of the eyeball. A morphological study of the removed eyes was carried out. The mechanisms of development of postcovoid panuveitis are considered (a scheme is proposed). Recommendations of extended examinations and correction of the generally accepted therapy of panuveitis are given.

Keywords: *coronovirus, COVID-19, panuveitis, developmental pattern, orbital lesion, microbial complication, enucleation, morphology*

АКТУАЛЬНОСТЬ

На сегодняшний день известно больше 150 разновидностей вирусов, способных вызывать заболевания глаз, в том числе вирус простого герпеса, аденовирусы, вирус папилломы человека, цитомегаловирус, вирусы краснухи, кори, ветряной оспы, мононуклеоза (1). К подобному патогену восприимчивы и взрослые и дети. В результате инфицирования возможно поражение конъюнктивы, роговицы, сосудистой оболочки глаз и сетчатки.

Известно, что новая короновирусная инфекция, оказывая воздействие на иммунную и свертывающую систему крови, вызывает реакции со стороны многих органов, в том числе и глаз (2).

МАТЕРИАЛ И МЕТОДЫ

Ретроспективный разбор по историям болезни выявил 4 случая развития тяжелого постковидного панувеита с вовлечением в процесс орбитальных тканей, закончившихся удалением глазного яблока. У 2 пациентов был подтвержден диагноз коронавирусной инфекции (ПЦР на COVID положительная), у 2 COVID-ассоциированное заболевание легких с высокой вероятностью COVID-19 (без ПЦР подтверждения).

Речь идет о 2 женщинах 70 и 75 лет, и двух мужчинах 57 и 65 лет. Пациенты находились на стационарном лечении в СОКОБ им. Т.И. Ерошевского в период 2020–2022 гг.

В анамнезе заболевания обращает на себя внимание резкое, без выраженного болевого синдрома, ухудшение зрения за 2–3 дня от появления первых жалоб. Пациенты указывали, что за 2–4 недели до глазных проявлений они завершили активную терапию по поводу COVID-19 и ковид-ассоциированного заболевания легких. Офтальмологическая госпитализация проводилась при первом обращении (2–5 дней с момента возникновения глазных проявлений заболевания).

Из сопутствующих заболеваний у трех пациентов было рецидивирующее течение хронического пиелонефрита, и у одного — сахарный диабет 2-го типа, тяжелое течение, у четвертого пациента рецидивирующее течение бронхоэктатической болезни, бронхиальной астмы. В процессе обследования у всех выявлена хроническая герпесвирусная инфекция.

При госпитализации острота зрения пораженного глаза у двух пациентов соответствовала правильной, у двух — неправильной светопроекции. У трех пациентов воспалительный процесс был на правом, у четвертого — на левом глазу. До обращения у всех пациентов зрение обоих глаз было достаточно высоким без указания на ранее перенесенные заболевания.

При наружном осмотре определялся отек век от умеренного до среднего с незначительным ограничением движениям глазного яблока кверху. Выраженная смешанная инъекция с легким (2 случая) и умеренным хемозом конъюнктивы. Роговица у двух пациентов умеренно, и у двух резко отечна без признаков инфильтрации. Передняя камера средней глубины, в одном случае без экссудации, в одном — тотальный экссудат, в остальных — экссудат 2 мм. Зрачок 2–2,5 мм, круговые синехии. Хрусталик отечен, неравномерно мутный, глубже лежащие отделы не визуализировались. Внутриглазное давление у 2 пациентов было в пределах нормы, у двух других умеренная гипертензия (30–34 мм рт. ст.). В последующем стойкая внутриглазная гипертензия наблюдалась у всех пациентов.

При ультразвуковом исследовании выявлены внутриглазные изменения: слоистые, тяжистые, неоднородные помутнения, экссудат(?) во всем объеме стекловидного тела, отслойка сосудистой оболочки от 3 до 8 мм, утолщение оболочек. При исследовании тканей орбит определялись отеки орбитальной ткани, слезной железы, глазных мышц, тени низкой эхогенности различной величины (от 1,5 мм до 4,5 мм).

При поступлении пациентам поставлен диагноз «Эндогенный панувеит, эндофтальмит?»

Для лечения применялись системно и местно следующие группы препаратов: антибиотики (Амикацин, Цефазолин, Цефтриаксон, Эмопинем, Левофлоксацин); противовирусные (Неовир); противовоспалительные (НПВС, глюкортикостероиды, глюконат кальция); противогрибковые (Флуконазол). Местно — инстилляции мидриатиков, гипотензивных препаратов.

На фоне получаемой терапии отмечены короткие периоды улучшения и неуклонное прогрессирование, особенно орбитальных процессов. После двух недель лечения у трех пациентов усилился орбитальный отек, экзофтальм. В верхнем и верхнелатеральном отделах выявлялось (по УЗИ) резкое истончение, расплавление склеры.

В двух случаях проводилось МРТ тканей орбит (сосудистая программа), где было подтверждено расплавление стенки глазного яблока в верхнелатеральном отделе, обширная отслойка сетчатки на три четверти с геморрагическим содержимым под ней, неравномерно выраженный тромбоз сосудистой оболочки, тромбофлебит верхнеглазничной вены. Отмечено увеличение слезной железы с признаками вторичного воспаления.

Лабораторные исследования

На фоне проводимой терапии у всех пациентов нарастали лейкоцитоз (с 9,6 до 21,3 9х109/л); увеличивалась СОЭ (с 21 до 40 мм в час); повысились показатели фибриногена (4,9–5,8), СРБ (с + 2 до + 4). Отмечено некоторое снижение гемоглобина (с 142 до 110 г\л). При исследовании показателей свертывающей системы крови выявлено: снижение протромбинового индекса (до 47 при норме 77–120); повышение показателей тромбоцитов (178–560 10 г\л, при норме 180–300 10 г\л) и фибриногена (4,1–5,8 при норме 1,8–3,5).

Ранее упоминалось, что у всех пациентов выявлена хроническая герпесвирусная инфекция, вызываемая одновременно тремя группами вирусов.

У всех пациентов отмечена положительная реакция (антител G) к вирусу простого герпеса (1:6400), цитомегало вирусу (от 1,4 до 8,7), вирусу Эпштейна – Бара(от 13,6 до 16,4).

Изменения в моче (низкий удельный вес, следы белка, наличие эритроцитов, цилиндров, большого количества лейкоцитов) на фоне лечения длительно не приходили к нормальным показателям.

Учитывая тяжесть прогрессирующего процесса, во всех четырех случаях произведено удаление глазного яблока. На момент удаления у всех пациентов острота зрения равнялась нулю. В трех случаях произведена энуклеация с резекцией интимно спаянных с глазным яблоком части орбитальных тканей. В одном случае произведена эвисцерэнуклеация.

В трех случаях производился (интраоперационно) посев из стекловидного тела удаленных глаз (две энуклеации, одна эвисцерэнуклеация), и были выделены возбудители (klebsiellae pneumonia — 2, Staphilococus epidermidis — 1).

Получаемые пациентами с первого дня антибиотики соответствовали спектру чувствительности к выделенной флоре.

Изучены препараты четырех удаленных глазных яблок.

Для морфологического исследования глазные яблоки фиксировали в 10 % нейтральном формалине, заливали гистомиксом и изготовляли срезы толщиной 15 мкм. Для морфологического анализа проводили окраску гематоксилином и эозином

по стандартной методике. Описание и сравнительно-морфологический анализ препаратов проводили с помощью бинокулярного микроскопа Микмед-2 при увеличении Х200.

При исследовании энуклеированных глазных яблок в двух случаях отмечалось гнойное расплавление стекловидного тела и в двух случаях — гнойная инфильтрация, гнойное расплавление всех внутренних оболочек глаза, истончение склеры экваториальной зоны со стороны наружной прямой мышцы глаза.

При наличии гнойного расплавления стекловидного тела — эндофталмите стекловидного тела, сетчатой и сосудистой оболочек — панофталмите, во всех случаях отмечается отсутствие изменений переднего отрезка глаза, что позволяет предположить развитие инфекционного процесса гематогенным путем.

Гнойная инфильтрация в склере в трех случаях из четырех имела место и была выражена в области наружной прямой мышцы глаза — месте прохождения передних цилиарных артерий, остальные участки склеры по всему диаметру глаза не изменены. Мышечные волокна отечные, очаги гнойной инфильтрации в склере располагаются снаружи вовнутрь между склеральными волокнами и вокруг сосудов склеры — эмиссариев сосудов склеры.

В тканях орбиты с наружной стороны глаза выражены явления стаза, геморрагическая инфильтрация и единичные микроабсцессы.

ОБСУЖДЕНИЕ

Заболеванию глаз предшествовало: у двух пациентов — коронавирусная инфекция, у двух — COVID-ассоциированное заболевание. Можно предположить, что воспалительный процесс связан с заболеванием короновирусом или реактивацией герпес-вирусов в организме на фоне снижения иммунитета, активного и длительного лечения соматического заболевания антибиотиками и кортикостероидами.

Давно известны увеиты, обусловленные сенсебилизацией организма к грамположительным бактериям, поступающим из очагов хронической инфекции за счет генерализации инфекционного процесса (2-5). Глазное воспаление протекало на фоне рецидивирующего течения хронических инфекций (в трех случаях — пиелонефрит, в одном — бронхоэктатическая болезнь) и хронической герпесвирусной инфекции.

В то же время короновирус может поражать сосуды, вызывая микрососудистые повреждения, которые проявляются воспалением по типу васкулита и состоянием гиперкоагуляции (синдром диссеменированного внутрисосудистого свертывания).

Течение воспалительного процесса было волнообразным. Период некоторого улучшения сменился значительным прогрессированием воспалительного процесса, несмотря на адекватную противовоспалительную и антибактериальную терапию (соответственно чувствительности выделенных позднее возбудителей). Прогрессированию процесса способствовали происходящие сосудистые изменения во всех отделах орбиты и глазного яблока. Прекращение кровотока, образование массивных структур некроза тканей ведет к резкому сокращению, а порой — к полному прекращению поступления антибиотиков в очаг поражения, исключая возможность эффективной антибиотикотерапии.

Ранние орбитальные поражения (отек орбитальных тканей, глазных мышц, низкоэхогенные тени за оболочками), выявленные при ультразвуковой диагностике и сосудистые поражения (тромбоз сосудистой оболочки, тромбофлебит глазничной

Рисунок

вены), выявленные по МРТ-сосудистая программа, а также морфологические исследования могут свидетельствовать о первичности сосудистых расстройств в орбитальных тканях.

В дальнейшем на фоне посттравматических, ишемических и нейротрофических расстройств прогрессирование воспаления, некроз и активизация условно патогенной флоры — гематогенно, о чем свидетельствуют морфологические исследования.

Возникшие изменения привели к слепоте на фоне прогрессирующего воспаления и удалению пораженных глаз. При удалении глазных яблок у трех пациентов в верхнем и верхнелатеральном отделах выявлено резкое истончение в расплавлением склеры.

Из всего рассмотренного нам представляется следующий механизм развития тяжелого постковидного панувеита *(рис.)*.

РЕКОМЕНДАЦИИ И ВЫВОДЫ

Необходимо уделять особое внимание микросимптоматике у офтальмологических больных, перенесших COVID-19 и COVID-ассоциированные заболевания в недавнее время (1–3 месяца назад).

Всем пациентам с выраженным воспалительным процессом в глазу наряду с ультразвуковым исследованием глазного яблока необходимо проведение ультразвукового исследования тканей орбиты, глазных мышц, слезной железы, а в наиболее тяжелых случаях МРТ (сосудистая программа) — на ранней стадии лечения.

Всем пациентам с «орбитальной заинтересованностью» необходимы развернутые исследования свертывающей системы крови с последующей медикаментозной коррекцией.

Предвидеть осложнения, своевременно распознавать их симптомы, суметь внести коррективы лечения — вот к чему должен стремиться каждый врач.

ЛИТЕРАТУРА

1. Майчук Д.Ю., Атлас С.Н., Лошкарева А.О. Глазные проявления короновирусной инфекции COVID-19 (клиническое наблюдение). Вестник офтальмологии. 2020;136(4):118-123. [Maychuk DY, Atlas SN, Loshkareva AO. Ocular manifestations of COVID-19 coronavirus infection (clinical observation). Vestnik oftal'mologii. 2020;136(4):118-123. (In Russ.).]
2. https://doi.org/10.17116/oftalma2020136041118
3. Нероев В.В., Киселева Т.Н., Елисеева Е.К. Офтальмологические аспекты короновирусной инфекции. Российский офтальмологический журнал. 2021;14(1):7-14 [Neroev WW, Kiseleva TN, Eliseeva EK. Ophthalmological aspects of coronavirus infection. Rossiiskii vestnik oftal'mologiskij zurnal. 2021;14(1):7-14. (In Russ.).] https://doi.org/10.21516/2072-0076-2021-14-1-7-14
4. Онуфрийчук О.Н., Газизова И.Р., Малюгин Б.Э., Куроедов А.В. Коронавирусная инфекция (COVID-19): офтальмологические проблемы. Обзор литературы. Офтальмохирургия. 2020;(3):70-79.
5. [Onufriichuk ON, Gazizova IR, Malyugin BE, Kuroyedov AV. Coronavirus Infection (COVID-19): Ophthalmic Problems. Literature Review. Fyodorov Journal of Ophthalmic Surgery. 2020;(3):70-79. (In Russ.)]
6. https://doi.org/10.25276/0235-4160-2020-3-70-79
7. Поляк М.С., Околов И.Н., Пирогов Ю.И. Антибиотики в офтальмологии. Офтальмохирургия. 2016;(2):78. [Polyak MS., Okolova IN., Pirogov YI. Antibiotics in ophthalmology. Fyodorov Journal of Ophthalmic Surgery. 2016;(2):78. (In Russ.)]
8. https://doi.org/10.25276/0235-4160-2016-2-78
9. Visser L. Infections uveitis. New developments in etiology and pathogenesis. Medicine, Biology. 2009. Corpus ID: 70880825
10. https://www.semanticscholar.org/paper/Infectious-uveitis.-New-developments-in-etiology-Visser/b07b7ef95a86a5ea14b22c76b8f93183fcbbc2e4

DOI: https://doi.org/10.25276/2312-4911-2022-6-218-223

Е.Б. Татарникова, О.И. Кривошеина

Особенности лечения синдрома «сухого глаза» у пациентов с хроническим периферическим увеитом

Федеральное государственное бюджетное образовательное учреждение высшего образования «Сибирский государственный медицинский университет» Минздрава России, г. Томск

E.B. Tatarnikova, O.I. Krivosheina

Features of the treatment of dry eye disease in patients with intermediate uveitis

Siberian State Medical Univercity, Tomsk, Russia

РЕФЕРАТ

Введение. Развитие воспаления и нарушения гомеостаза слезной пленки имеют основополагающее значение для возникновения синдрома «сухого глаза» (ССГ). В 28–57 % случаев хронический периферический увеит (ХПУ) сопровождается признаками раздражения глазной поверхности и симптомами, характерными для ССГ. **Цель.** Анализ эффективности комплексного лечения ССГ и ХПУ, включающего слезозаместительную и противовоспалительную терапию в сочетании с лазерным циркляжем сетчатки на крайней периферии глазного дна. **Материал и методы.** Проанализированы результаты лечения 98 пациентов с ССГ и ХПУ: основной группе — 78 пациентов — назначалось комплексное лечение ССГ, группе сравнения — 20 пациентов — только местная слезозаместительная и противовоспалительная терапия. Оценка эффективности разработанного способа лечения сочетанной патологии осуществлялась через 3 и 6 мес. на основании динамики индексов OSDI, «вялой» гиперемии бульбарной конъюнктивы, теста LIPCOF и пробы Норна. **Результаты.** Применение комплексного лечения ССГ у пациентов с ХПУ способствует статистически значимому ($p \leqslant 0{,}05$) уменьшению признаков дискомфорта по результатам OSDI до 34,8 %, снижению индекса гиперемии бульбарной конъюнктивы до 51,4 %, уменьшению показателя теста LIPCOF до 22,2 %, увеличению времени разрыва слезной пленки до 23,3 % со стабильным купированием ХПУ в течение 6 мес. наблюдения. **Выводы.** Таким образом, полученные результаты наглядно демонстрируют эффективность применения комплексного лечения ССГ у пациентов с ХПУ. Разработанный метод способствует не только повышению стабильности слезной пленки, но и уменьшению субъективных ощущений дискомфорта и обеспечению купирования воспаления на крайней периферии, что позволяет рекомендовать его широкое применение.

Ключевые слова: *синдром сухого глаза, хронический периферический увеит, лазеркоагуляция крайней периферии сетчатки*

ABSTRACT

Introduction. The development of inflammation and violations of the homeostasis of the tear film are of fundamental importance for the occurrence of dry eye disease (DED). In 28–57 % of cases, intermediate uveitis (IU) is accompanied by signs of irritation of the ocular surface and symptoms characteristic of DED. **Purpose.** Analysis of the effectiveness

of complex treatment of DED and IU, including tear replacement and anti-inflammatory therapy in combination with laser retinal coagulation at the extreme periphery of the fundus. Material and methods. The results of treatment of 98 patients were analyzed: the main group — 78 patients — were prescribed complex treatment of DED, the comparison group — 20 patients — only local tear replacement and anti-inflammatory therapy. Evaluation of the effectiveness of the developed method of treatment of combined pathology was carried out after 3 and 6 months. based on the dynamics of OSDI indices, hyperemia of the bulbar conjunctiva, LIPCOF test and Norn test. Results. The use of complex treatment of DED in patients with IU contributes to a statistically significant ($p < 0.05$) decrease in signs of discomfort according to the results of OSDI to 34.8 %, a decrease in the bulbar conjunctiva hyperemia index to 51.4 %, a decrease in the LIPCOF test index to 22.2 %, an increase in tear film rupture time to 23.3 % with stable CP relief for 6 months observations. Conclusions. Thus, the results obtained clearly demonstrate the effectiveness of the use of complex treatment of DED in patients with IU. The developed method contributes not only to increasing the stability of the tear film, but also to reducing subjective feelings of discomfort and ensuring relief of inflammation at the extreme periphery, which allows us to recommend its wide application.

Keywords: *dry eye disease, intermediate uveitis, laser coagulation of the extreme periphery of the retina*

ВВЕДЕНИЕ

На современном этапе синдром «сухого глаза» продолжает оставаться одной из наиболее частых причин обращения за офтальмологической помощью [1]. Развитие воспаления и нарушения гомеостаза слезной пленки имеют основополагающее значение для возникновения данной патологии [2]. Наличие различной офтальмологической патологии, несомненно, усугубляет течение ССГ [3].

Хронический периферический увеит (ХПУ), диагностирующийся у пациентов молодого и среднего возраста, в 28–57 % случаев сопровождается признаками раздражения глазной поверхности и симптомами, характерными для ССГ [4]. Согласно литературным данным [4–5], и при ХПУ, и при ССГ обнаруживаются повышенные концентрации воспалительных маркеров — интерлейкинов (IL-1β, IL-2, IL-6, IL-10, IL-17), интерферона гамма (IFN-γ) и фактора некроза опухолей альфа (TNF-α). Лечение ХПУ включает применение консервативных (нестероидные противовоспалительные средства, глюкокортикостероиды, иммунодепрессанты, ингибиторы фактора некроза-α) и хирургических методов (селективная лазеркоагуляция или криоцикляж, витреоретинальные вмешательства) [6–7].

ЦЕЛЬ

Анализ эффективности комплексного лечения ССГ и ХПУ, включающего слезозаместительную и противовоспалительную терапию в сочетании с лазерным циркляжем сетчатки на крайней периферии глазного дна.

МАТЕРИАЛ И МЕТОДЫ

В клиническое исследование включено 98 пациентов (196 глаз) в возрасте от 18 до 60 лет с ХПУ и признаками ССГ легкой и средней степени тяжести, которые в зависимости от проводимого лечения были разделены на 2 группы: основную и сравнения.

Основная группа (78 пациентов, 156 глаз): на фоне традиционной фармакотерапии (местная слезозаместительная и противовоспалительная терапия) проводилась бесконтактная лазеркоагуляция сетчатки крайней периферии глазного дна.

Группа сравнения (20 пациентов, 40 глаз): проводилась только местная слезозаместительная и противовоспалительная терапия.

Пациентам обеих групп при легкой степени ССГ инстилляции слезозаменителей проводились 3–4 раза в день в течение 1–1,5 месяцев, при средней тяжести — инстилляции препаратов данной группы выполнялись до 4–5 раз в день, на ночь назначались гелевые препараты в течение 6 месяцев. В качестве противовоспалительного лечения проводились инстилляции 0,09 % раствора Бромфенака 1 раз в день в течение 1 месяца.

Пациентам основной группы на фоне аналогичного консервативного лечения однократно выполнялась лазерная коагуляция сетчатки вблизи зубчатой линии на аппарате АЛОД-01 с одновременной склерокомпрессией. Средние параметры лазеркоагуляции составляли: диаметр пятна — 100–350 мкм, мощность — 0,4–0,6 Вт, экспозиция импульса — 0,2–0,3 с. Частота повторения импульсов составляла 0,2–0,3 Гц. Общее количество коагулятов — 300–360. Стандартное офтальмологическое обследование выполнялось всем пациентам, дополнительно проводились анкетирование по опроснику OSDI, оценка «вялой» гиперемии бульбарной конъюнктивы, проба Норна и тест LIPCOF, бинокулярная офтальмоскопия со склерокомпрессией.

Осмотр пациентов обеих групп проводился перед началом лечения и через 3, 6 месяцев после лечения. Срок наблюдения составил 6 мес.

Статистическая обработка полученных данных выполнялась с помощью программ Microsoft Office Excel 2016 и Statistica 10.0. Парный t-критерий Стьюдента использовали для анализа полученных данных внутри группы, метод Манна – Уитни применяли для сравнения результатов между группами, статистически достоверными различиями считали результаты с уровнем значимости $p \leqslant 0,05$.

РЕЗУЛЬТАТЫ

Клиническая картина перед началом лечения у всех пациентов (100 %) была сходной: по данным объективного исследования диагностировали ССГ легкой и умеренной степени тяжести и признаки ХПУ различной степени тяжести.

В зависимости от клинической формы ХПУ пациенты основной группы и группы сравнения были разделены на 3 подгруппы *(табл. 1)*.

На первом этапе клинического исследования на основе опросника OSDI оценивали предъявляемые пациентами жалобы, связанные с ССГ. Так, через 3 мес. после лечения индекс OSDI в основной группе снизился на 11, 17,6 и 9,3 % от исходного уровня в 1, 2 и 3-й подгруппах ($p < 0,05$) соответственно. Через 6 мес. данный показатель уменьшился на 30,3, 34,8 и 27,8 % в 1, 2 и 3-й подгруппах основной группы ($p < 0,05$). У пациентов же группы сравнения через 3 мес. после курса консервативного лечения индекс OSDI в 1, 2 и 3-й подгруппах уменьшился лишь на 6,4, 7,2 и 4,3 % от первоначального уровня ($p < 0,05$). Спустя 6 мес. указанный показатель уменьшился на 15,2, 15,8 и 14,6 % от исходного уровня в 1, 2 и 3-й подгруппах соответственно ($p < 0,05$). Необходимо отметить, что ни в основной группе, ни в группе сравнения не выявлено статистически значимых изменений индекса OSDI через 3 мес. после соответствующего лечения ($p > 0,05$). Однако через 6 мес. данный показатель во всех 3 подгруппах основной группы был статистически ниже, чем у пациентов 3 подгрупп группы сравнения ($p < 0,05$).

Через 3 мес. после комплексного лечения у пациентов основной группы было достигнуто статистически значимое снижение индекса «вялой» гиперемии буль-

Таблица 1

Исходные клинико-демографические характеристики пациентов в группах исследования

Признак	Основная			Сравнения		
	1-я подгруппа «Ползучая периферическая дистрофия»	2-я подгруппа «Белая сетчатка с/без давления»	3-я подгруппа «Пристеночные экссудаты»	1-я подгруппа «Ползучая периферическая дистрофия»	2-я подгруппа «Белая сетчатка с/без давления»	3-я подгруппа «Пристеночные экссудаты»
Мужчины	4 (21 %)	11 (26 %)	5 (30 %)	2 (33 %)	2 (25 %)	2 (33 %)
Женщины	15 (79 %)	31 (74 %)	12 (70 %)	4 (67 %)	6 (75 %)	4 (67 %)
Возраст, лет	43,3 ± 12,1	40,8 ± 11,4	47,8 ± 7,3	44,6 ± 13,8	42,6 ± 14,7	45,3 ± 11,5
МКОЗ*	0,8 ± 0,3	0,9 ± 0,2	0,9 ± 0,2	0,9 ± 0,1	0,8 ± 0,1	0,9 ± 0,2
ВГД**, мм рт. ст.	17,0 ± 3,1	17,5 ± 2,8	15,5 ± 3,5	18,0 ± 3,3	18,0 ± 2,4	14,3 ± 2,3

Примечание: *максимально корригируемая острота зрения, **внутриглазное давление.

барной конъюнктивы — на 33,8, 18,6 и 21,8 % в 1, 2, 3-й подгруппах соответственно ($p \leqslant 0,05$) (рис. 1). Через 6 мес. тенденция к снижению данного показателя сохранилась на 51,4, 46,4 и 35,7 % в 1, 2, 3-й подгруппах соответственно ($p \leqslant 0,05$).

Во всех подгруппах группы сравнения через 3 мес. после курса фармакотерапии снижение индекса «вялой» гиперемии бульбарной конъюнктивы в сравнении с исходными показателями было незначительным ($p \geqslant 0,05$) *(рис. 1)*. Статистически значимое снижение данного показателя было достигнуто лишь к концу периода наблюдения (6 мес.) у пациентов 2-й подгруппы группы сравнения — на 33,3 % ($p \leqslant 0,05$).

Через 3 мес. после комплексного лечения у всех пациентов основной группы наблюдалось статистически значимое увеличение пробы Норна: на 12,2, 10,8 и 12,5 % в 1, 2 и 3-й подгруппах соответственно. К концу периода наблюдения (6 мес.) увеличение данного показателя составило 23,3, 22,6 и 23,3 % в 1, 2 и 3-й подгруппах ($p \leqslant 0,05$) *(рис. 2)*.

Статистически значимое увеличение времени разрыва слезной пленки в группе сравнения было достигнуто только через 6 мес. после курса консервативного лечения: на 16,0, 13,5 и 16,2 % у пациентов 1, 2 и 3-й подгрупп соответственно ($p \leqslant 0,05$) *(рис. 2)*.

Значения показателя теста LIPCOF через 3 мес. у пациентов 2 и 3-й подгрупп основной группы были статистически значимо снижены — на 5,5 и 9,1 % ($p \leqslant 0,05$). Через 6 мес. после комплексного лечения в сочетании с лазерным циркляжем сетчатки крайней периферии глазного дна тенденция к снижению данного показателя в основной группе сохранилась на 21,0, 22,2 и 13,6 % в 1, 2 и 3-й подгруппах ($p \leqslant 0,05$) *(табл. 2)*. У пациентов же группы сравнения статистически значимого снижения теста LIPCOF за весь период наблюдения (6 мес.) не выявлено ($p \geqslant 0,05$).

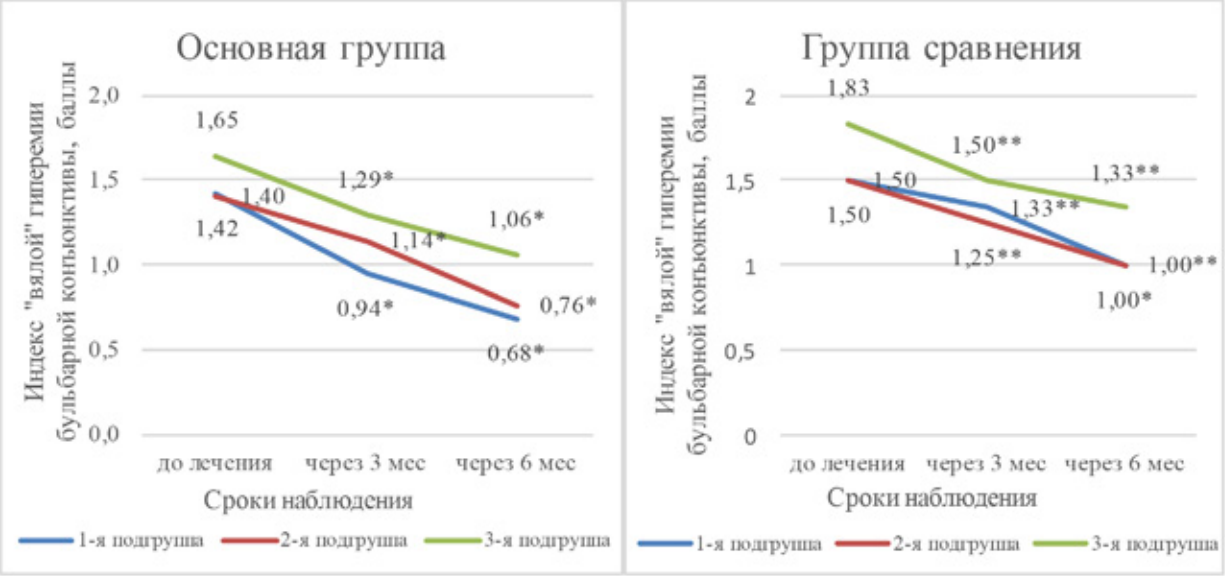

Примечание. Здесь и в рис. 2, табл. 4 статистическая значимость различий по сравнению с исходным показателем: *p ≤ 0,05, **p ≥ 0,05.
Рис. 1. Динамика индекса гиперемии бульбарной конъюнктивы у пациентов обеих групп в зависимости от способа лечения (баллы)

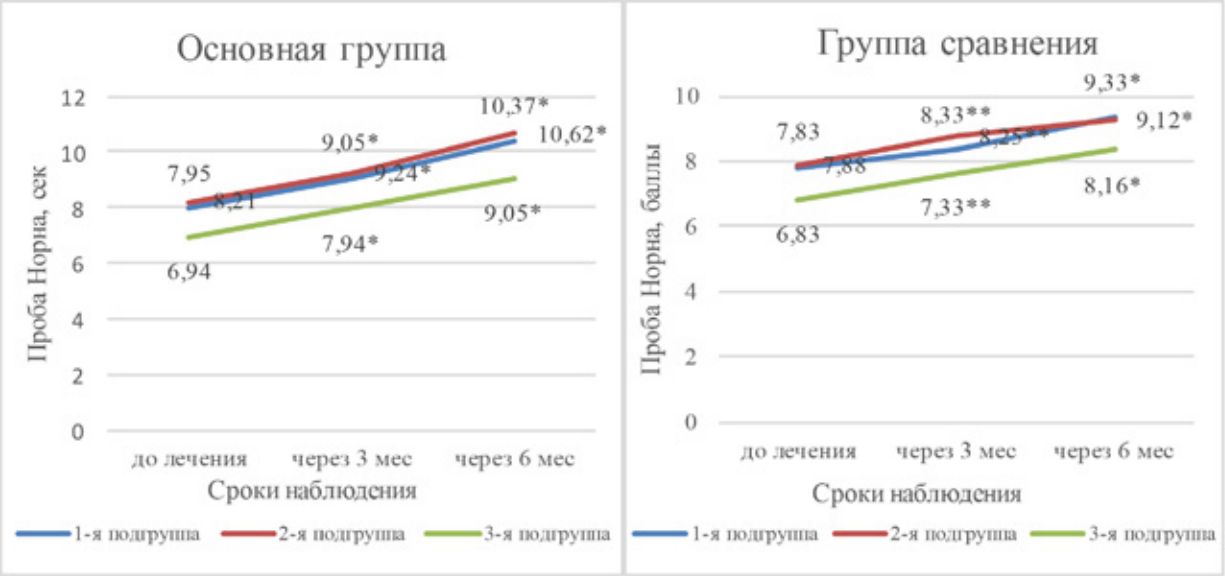

Рис. 2. Динамика пробы Норна у пациентов обеих групп в зависимости от способа лечения (сек)

Через 3 мес. после комплексного лечения у 75 % пациентов основной группы при офтальмоскопии отмечалось постепенное рассасывание экссудатов стекловидного тела, уменьшение отека сетчатки, восстановление прозрачности витреоретинальных структур. К концу периода наблюдения (6 мес.) у всех пациентов основной группы (100 %) было достигнуто состояние ремиссии ХПУ. У пациентов группы сравнения через 3 мес. после курса консервативного лечения было достигнуто улучшение состояния хориоретинальных структур на крайней периферии глазного дна,

Таблица 2

Динамика показателей теста LIPCOF у пациентов обеих групп в зависимости от способа лечения, баллы (M ± m)

Срок наблюдения	Группа больных					
	Основная			Сравнения		
	1-я подгруппа «Ползучая периферическая дистрофия»	2-я подгруппа «Белая сетчатка с/или без давления	3-я подгруппа «Пристеночные экссудаты»	1-я подгруппа «Ползучая периферическая дистрофия»	2-я подгруппа «Белая сетчатка с/или без давления»	3-я подгруппа «Пристеночные экссудаты
До лечения	1,9 ± 0,8	1,8 ± 0,6	2,2 ± 0,7	1,8 ± 0,7	1,9 ± 0,6	2,3 ± 0,5
3 мес.	1,7 ± 0,7** (t-0,16)	1,7 ± 0,7* (t-0,01)	2,0 ± 0,6* (t-0,04)	1,6 ± 0,5** (t-0,36)	1,7 ± 0,5** (t-0,35)	2,2 ± 0,7** (t-0,36)
6 мес.	1,5 ± 0,5* (t-0,01)	1,4 ± 0,6* (t-4,25E-05)	1,9 ± 0,6* (t-0,02)	1,6 ± 0,5** (t-0,36)	1,6 ± 0,5** (t-0,17)	2,2 ± 0,7** (t-0,36)

однако, спустя 6 мес. у всех пациентов (100 %) группы сравнения диагностирован рецидив ХПУ.

ВЫВОДЫ

Таким образом, полученные результаты наглядно демонстрируют эффективность применения комплексного лечения ССГ у пациентов с ХПУ. Разработанный метод способствует не только повышению стабильности слезной пленки, но и уменьшению субъективных ощущений дискомфорта и обеспечению купирования воспаления на крайней периферии, что позволяет рекомендовать его широкое применение.

СПИСОК ЛИТЕРАТУРЫ

1. Craig JP, Nelson JD, Azar DT, et al. TFOS DEWS II Report Executive Summary. Ocul Surf. 2017;15(4): 802–812.
2. Mason L, Jafri S, Dortonne I, Sheppard J. Emerging therapies for dry eye disease. Expert Opin Emerg Drugs. 2021 Dec;26(4):401–413.
3. Stapleton F, Alves M, Bunya VY, et al.: TFOS DEWS II Epidemiology Report. Ocul Surf. 2017;15(3):334–65.
4. Gonzales JA, Jap A, Chee SP. Pars Planitis and Other Intermediate Uveitis. Ophthalmology, 2019;7:21:777 –779.
5. Roda M, Corazza ., Bacchi Reggiani ML, et al. Dry Eye Disease and Tear Cytokine Levels— A Meta-Analysis. Int J Mol Sci. 2020 May; 21(9):3111.
6. Couret C, Ducloyer J-B, Touhami S, et al. Treatment of noninfectious intermediate uveitis, posterior uveitis, or panuveitis J Fr Ophtalmol. 2020 Apr;43(4):341–361.
7. Darsová D, Pochop P, Štěpánková J, Dotřelová D. Long-term results of pars plana vitrectomy as an anti-inflammatory therapy of pediatric intermediate uveitis resistant to standard medical treatment Eur J Ophthalmol. 2018 Jan;28(1):98–102.

DOI: https://doi.org/10.25276/2312-4911-2022-6-224-230

И.А. Филимошкина, О.Л. Орлова

Клинический случай акантамёбного кератита. Трудности диагностики и лечения

ГБУЗ СО «ЦГБ № 2», г. Екатеринбург

I.A. Filimoshkina, O.L. Orlova

Clinical case of acanthamoebic keratitis. Difficulties in diagnosis and treatment

Sverdlovsk region state budgetary healthcare institution "Central city hospital №2", Yekaterinburg.

РЕФЕРАТ

Акантамёбный кератит (АК) — тяжелое заболевание, вызванное простейшим акантамёбой. Часто именно он связан с ношением контактных линз (КЛ) (80–90 %). В статье описан клинический случай течения АК обоих глаз, связанного с ношением мягких контактных линз (МКЛ). Диагноз был установлен на основании жалоб пациентки, данных анамнеза и клинической картины. Медикаментозное лечение проводилось как местно, так и системно с последующим длительным наблюдением в амбулаторном режиме. В результате активный воспалительный процесс был остановлен. Впоследствии в спокойном периоде пациентке была проведена сквозная кератопластика, реконструкция передней камеры правого глаза. На данный момент зрение пациентки позволяет вести полноценную жизнь без каких-либо ограничений. Из данного примера сделаны выводы: 1) определение этиологии кератита крайне затруднительно; 2)пользователи КЛ обязаны знать риски и правила ношения КЛ; 3)лечение АК — длительный, тяжелый, не всегда успешный и экспериментальный процесс. Остается актуальным вопрос о проблеме маршрутизации пациента и своевременном оперативном лечении по системе обязательного медицинского страхования.

Ключевые слова: *акантамёба, акантамёбный кератит, клинический случай, контактные линзы, медикаментозное лечение*

ABSTRACT

Acanthamoebic keratitis (AK) is a serious disease caused by the simplest acanthamoeba. Often it is associated with the wearing of contact lenses (CL) (80 — 90 %). The article describes a clinical case of AK of both eyes associated with wearing soft contact lenses (MCL). The diagnosis was based on the patient's complaints, medical history and clinical presentation. Treatment was performed both topically and systemically and long-term follow-up on an outpatient basis. As a result, the active inflammatory process was stopped. Subsequently, in a calm period, the patient underwent through keratoplasty, reconstruction of the anterior chamber of the right eye. At the moment, the patient's vision allows him to lead a full life without any restrictions. Conclusions were drawn from this example: 1) determining the etiology of keratitis is extremely difficult; 2) CL users are obliged to know the risks and rules

of wearing CL; 3) AK treatment is a long, difficult, not always successful and experimental process. The issue of patient routing and timely operative treatment under the compulsory health insurance system remains relevant.

Keywords: *acantamoeba, acanthamoebic keratitis, clinical case, contact lenses, drug treatment*

Акантамёбный кератит (АК) — тяжелое заболевание роговицы, вызванное простейшим — акантамёбой [1, 11]. Часто кератит именно этой этиологии связан с ношением контактных линз (КЛ) [3, 5, 12].

Акантамёбы — простейшие микроорганизмы, обитающие в почве, водопроводной воде, канализационных трубах, естественных и искусственных водоемах и бассейнах с соленой и пресной водой [1, 5].

По литературным данным, выделяют 8 видов акантамёб: Acantamoeba castellanii, Ac. polyphaga, Ac. cubertsoni, Ac. healyi, Ac. hatchetti, Ac. rhysodes, Ac. griffini и Ac. Astronyxis. Данные микроорганизмы помимо АК способны вызвать гранулематозный акантамёбный энцефалит, диссеминированную гранулематозную акантамёбную болезнь, поражение легких, кожи и других органов [5].

Жизненный цикл акантамёб представлен двумя стадиями: трофозоит и циста. Трофозоит — делящаяся активная и способная к инвазии форма. Именно он обладает агрессивным действием, так как, попав на глазную поверхность, начинает питаться кератоцитами. Циста — неактивная форма, но, несмотря на это, она также представляет собой серьезную проблему. Циста окружена хитиновой оболочкой, благодаря которой она очень устойчива к действию антисептиков, антибиотиков, хлора и многих других веществ [1, 5, 13].

АКТУАЛЬНОСТЬ

Контактная коррекция зрения с каждым годом становится популярнее [4]. С недавнего времени на улицах можно увидеть автоматы по продаже мягких контактных линз (МКЛ), любой желающий может приобрести линзы в интернет-магазине или в оптике. Все эти покупки можно сделать без рецепта врача. В 80–90 % случаев АК связан с ношением КЛ [4, 5, 12]. Это обусловлено следующими факторами: нарушение целостности слезной пленки, микротравмы переднего эпителия роговицы, длительное нахождение возбудителя под линзой и гипоксия тканей при длительном ношении КЛ [5]. Эти же факторы способствуют размножению и развитию других патогенных микроорганизмов, в связи с чем нередко выделяются сопутствующие инфекции, осложняющие течение АК. Риск появления данного заболевания значительно увеличивается у лиц, нарушающих режим ношения и пренебрегающих правилами ухода за КЛ [1, 3–5].

Очень важна своевременная диагностика и лечение АК, так как клиническая картина в большинстве случаев развивается стремительно [1, 9, 11]. Сложность диагностики объясняется трудоемкостью процесса. Надежными считаются морфологический способ микроскопии неживых тканей и культуральный метод посева возбудителя. Конфокальная микроскопия позволяет обнаружить возбудителя в живых тканях, но доступность этого метода для практикующих офтальмологов очень низка [4, 5, 7].

Консервативное лечение АК включает в себя применение антибиотиков, антисептиков, мидриатиков, анальгетиков, противогрибковых и противовоспалительных

препаратов, включая гормоны [1, 4, 7, 9, 11, 13, 14]. В некоторых случаях применялось противогерпетическое лечение [4].

Хирургическое лечение представляет собой соскоб эпителия в ранние сроки, глубокую послойную кератэктомию с покрытием конъюнктивальным лоскутом и криоконсервированной амниотической мембраной, глубокую послойную кератопластику, сквозную кератопластику. При неэффективности местного лечения кератопластика считается методом выбора [1, 7, 9, 11, 13].

ЦЕЛЬ

Проанализировать клинический случай течения АК обоих глаз, связанного с ношением МКЛ.

Агрессивную клинику, трудности диагностики и лечения АК иллюстрирует следующий клинический случай.

МАТЕРИАЛ И МЕТОДЫ

Пациентка С. 39 лет.

Поступила с ГБУЗ СО «ЦГБ № 2» с жалобами на сниженное зрение обоих глаз, слезотечение, светобоязнь, блефароспазм, режущую боль в обоих глазах.

Из анамнеза: миопия III ст., OU с детства (–7,0 D). В ноябре 2019 г. установлен диагноз — кератоконус обоих глаз. Носит МКЛ около 3 лет. Со слов, режим ношения не нарушала.

21.01.21 г. отметила гиперемию и жжение левого глаза, когда надела МКЛ. Самостоятельно закапывала Тобрамицин, Дексаметазон, Левомицетин. Продолжала носить МКЛ. Эффекта от лечения не отмечала. Через 1 неделю (28.02.21) отметила похожие симптомы на правом глазу. Обратилась в частную клинику, где офтальмологом установлен диагноз «Кератоконус, угроза перфорации роговицы, рубцовое помутнение роговицы OD. Рубцовое помутнение роговицы, кератоконус OS». Cito направлена в стационар ЦГКБ № 23.

01.02.21 пациентка обратилась в Екатеринбургский центр МНТК «Микрохирургия глаза» с жалобой на сильное помутнение роговицы правого глаза.

При осмотре выявлено:

VOD = 0,01; н/к VOS = 0,06 н/к

Установлен диагноз: «Острый кератит (акантамёбный?) обоих глаз. Перфорационная язва роговицы правого глаза. Миопия III ст обоих глаз».

План лечения:

Консервативное лечение в условиях офтальмологического отделения 2-й ГКБ.

Выдано направление в ФГАУ «НМИЦ» МНТК «Микрохирургия глаза» г. Москва с целью оперативного лечения правого глаза.

Наблюдение по месту жительства.

Принято решение о госпитализации в круглосуточный стационар ГБУЗ СО ЦГБ № 2 для консервативного лечения на период ожидания квоты на оперативное лечение.

Объективно:

VOD = 0,01; н/к; VOS = 0,04 н/к.

OD: глаз раздражен. В центральной зоне массивный округлый плотный выбухающий инфильтрат с серым налетом и признаками перфорации на 6–9 часах. Передняя камера и внутренние структуры глаза не видны *(рис.1а)*.

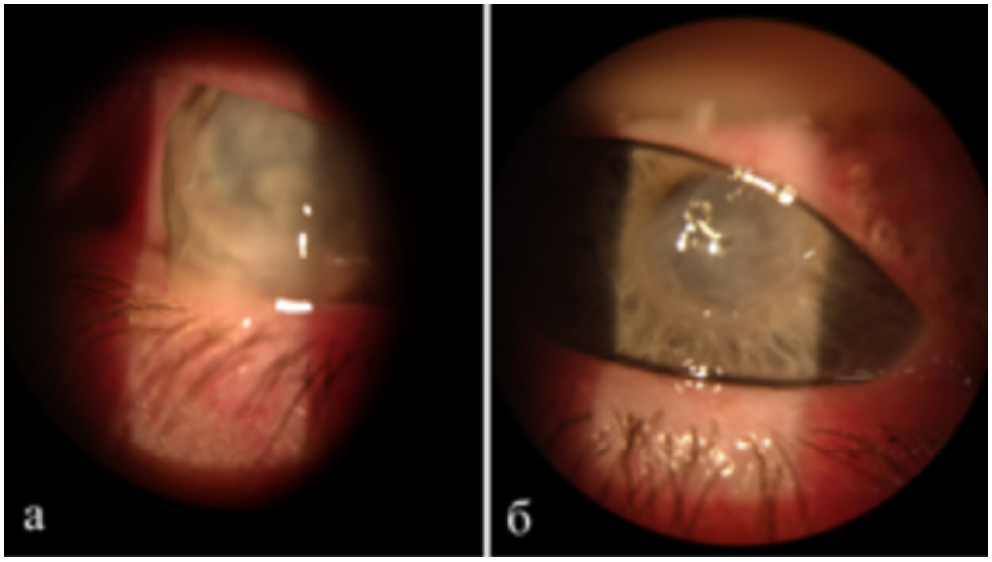

Рис. 1. Состояние глаз пациентки в день поступления на лечение в ГБУЗ СО «ЦГБ №2»: а — правый глаз; б –левый глаз

OS: глаз раздражен. В центральной зоне округлый полупрозрачный глубокий инфильтрат в виде кольца с серым налетом. Единичные воспалительные клетки во влаге передней камеры. Стекловидное тело и глазное дно не детализируются из-за мутной роговицы *(рис.1б)*.

Установлен диагноз «Язва роговицы на фоне ношения МКЛ, вероятно, акантамёбной этиологии OU с прободением роговицы на OD. Миопия III ст. OU».

Документы на получение квоты на сквозную кератопластику в г. Москве незамедлительно поданы в Минздрав РФ.

Результат посева отделяемого из конъюнктивальной полости на питательные среды отрицательный. Общий и биохимический анализы крови, общий анализ мочи в норме. СОЭ 30 мм/ч. ЛОР-органы без патологии.

Лечение: субконъюнктивально Гентамицин; перивазальная блокада с Новокаином; эпибульбарно: Окомистин, Моксифлоксацин, Цикломед, Флуконазол, bio true раствор для МКЛ; per os Флуконазол; внутривенно Цефтриаксон. На пятый день лечения Гентамицин заменен на Тиенам. На десятый день лечения моксифлоксацин заменен на Азитромицин и добавлена мазь с Офлоксацином.

Пациентка выписана на 19-й день

РЕЗУЛЬТАТЫ

Состояние при выписке:

VOD = движение руки у лица; VOS = 0,07 с/к –5,0D = 0,35.

OD: глаз спокоен. Поверхность роговицы более гладкая. Инфильтрат в центральной зоне плотный в слоях роговицы, менее выбухающий, очищающийся с медиальной стороны. Радужка подтянута к эндотелию на 6–9 часах. Формируется сращенный рубец роговицы. Влага передней камеры прозрачная. М. мидриаз умеренный *(рис. 2а)*.

OS: глаз спокоен. На месте язвенного дефекта чистая фасетка с шероховатой поверхностью. Формируется помутнение в строме. Влага передней камеры прозрачная. М. мидриаз умеренный *(рис. 2б)*.

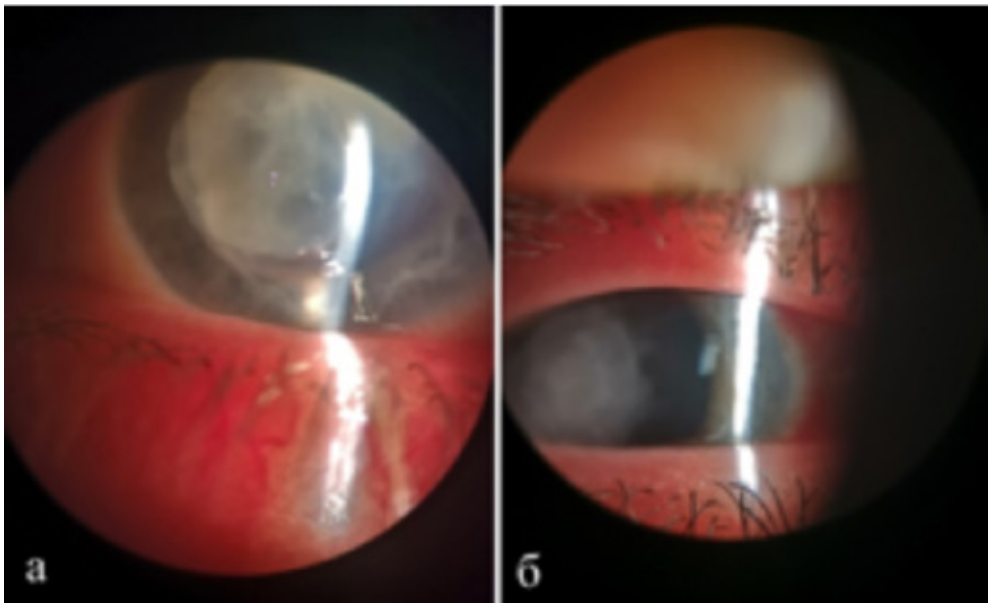

Рис. 2. Состояние глаз пациентки на 18-й день лечения в ГБУЗ СО «ЦГБ № 2»: а — правый глаз; б —левый глаз

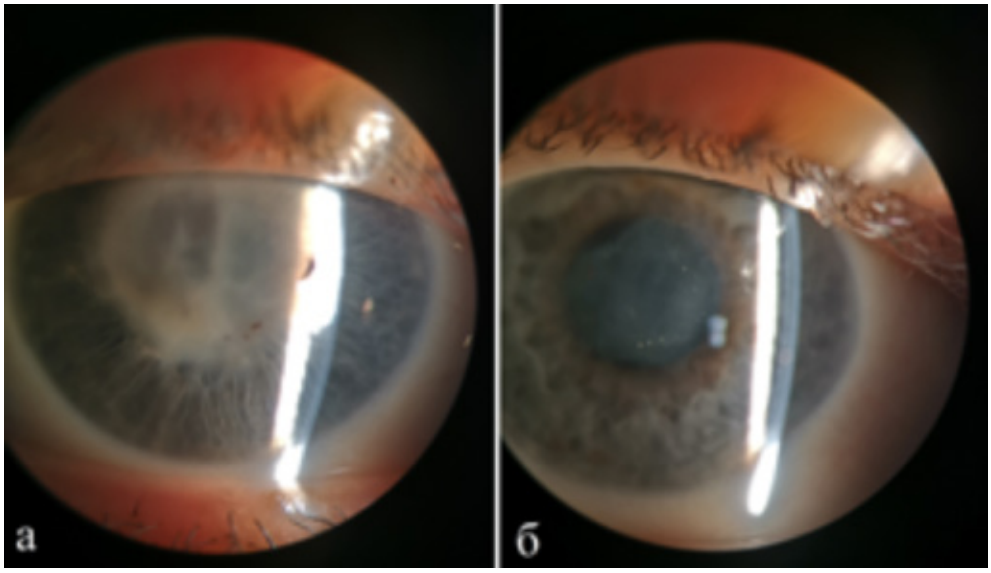

Рис. 3. Состояние глаз пациентки на 26.10.21: а —правый глаз; б –левый глаз

Длительное время лечилась амбулаторно с постепенной отменой антибиотиков, поддержкой антисептиками и трофической терапией слезозаменителями. В результате проводимого лечения сформировалось стойкое помутнение, сращенный рубец роговицы правого глаза и полупрозрачное помутнение в строме роговицы левого глаза, что запечатлено на осмотре 26.10.21 *(рис. 3 а, б)*.

25.08.21 состоялась телеконсультация с ФГАУ «НМИЦ» МНТК «Микрохирургия глаза» г. Москва, в ходе которой была подтверждена необходимость сквозной кератопластики OD.

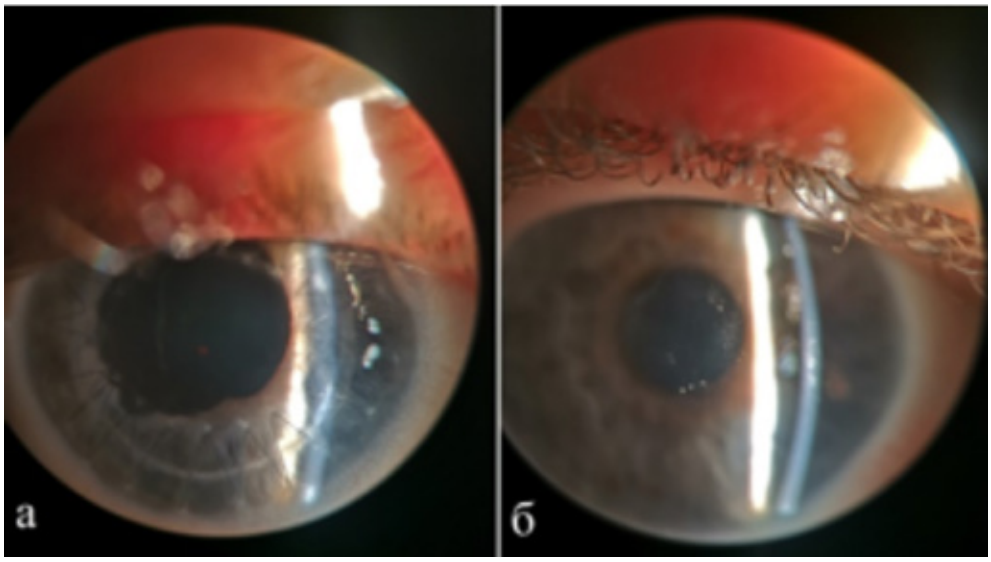

Рис. 4. Состояние глаз пациентки на 05.09.22: а — правый глаз; б — левый глаз

24.06.22 пациентке проведена сквозная кератопластика, реконструкция передней камеры правого глаза в ФГАУ «НМИЦ» МНТК «Микрохирургия глаза» г. Москва.

На данный момент зрение пациентки позволяет ей вести полноценную жизнь без каких-либо ограничений.

Данные осмотра 05.09.22:

VOD = 0,5 н/к; VOS = 0,1 с/к –5,0D = 0,3.

OD: глаз спокоен. Трансплантат прозрачный, фиксирован швами к лимбальной зоне. На радужке на 6–9 часах имеются рубцовые изменения. Влага передней камеры прозрачная. Зрачок неровный формы *(рис. 4а)*.

OS: глаз спокоен. Передний эпителий гладкий, блестящий. Сформированы субэпителиальные помутнения и помутнения в слоях стромы. Влага передней камеры прозрачная. Зрачок правильной формы. В слоях обоих хрусталиков имеются субкортикальные помутнения *(рис. 4б)*.

ВЫВОДЫ

Определение этиологии кератита крайне затруднено, особенно у пациентов, уже начавших лечение. Пользователи КЛ обязаны знать риски и правила ношения КЛ. На данный момент сознательность лиц, носящих КЛ, оставляет желать лучшего. Несомненно, лечение АК — длительный, тяжелый, не всегда успешный и экспериментальный процесс. Остается актуальным вопрос о проблеме маршрутизации пациента и своевременном оперативном лечении по системе обязательного медицинского страхования. Пациент должен быть настроен на лечение и выздоровление, так как это общий труд больного и лечащего врача.

СПИСОК ЛИТЕРАТУРЫ

1. Бикбов М.М. Акантамёбный кератит и результаты его лечения / М.М. Бикбов, В.К. Суркова, Э.Л. Усубов, Н.А. Никитин // Офтальмология. — 2006. — № 4 (12). — С. 80– 83.

2. Газизова И.Р. Клинический случай № 3 (ССГ, язва и кератопластика) / И.Р. Газизова, Р.М. Шафикова // Заболевания глазной поверхности. — 2016. — С. 11–13.
3. Дрожжина Г.И. Тяжелые инфекционные процессы роговицы, индуцированные ношением контактных линз / Г.И. Дрожжина, О.Н. Иванова, В.Л. Осташевский, Т.Б. Гайдамака, Е.В. Ивановская, Б.М. Коган, В.Я. Усов // Офтальмологический журнал. — 2016. — №6 (473). — С. 38–44.
4. Жежелева Л.В. Клинический случай микробного кератита тяжелого течения, связанного с ношением силикон-гидрогелевых контактных линз / Л.В. Жежелева, А.С. Обрубов, А.В. Ковалева, Е.В. Ширшова // Сборник научных трудов «190 лет. Московская глазная больница». — Москва, 2016 г. — URL: http://aprilpublish.ru/lekciji/klinicheskij-sluchaj-mikrobnogo-keratita-tyazhelogo-techeniya-svyazannogo-s-nosheniem-silikon-gidrogelevyx-kontaktnyx-linz.html
5. Марченко Н.Р. Диагностика акантамёбного кератита / Н.Р. Марченко, Е.А. Каспарова // Вестник офтальмологии. — 2016. — № 5. — С. 103–109.
6. Нероев В.В. Клинические рекомендации. Бактериальные язвы роговицы. — 2017. – 26 с.
7. Рикс И.А., Труфанов С.В. Проблемы диагностики и лечения язв роговицы. URL: https://youtu.be/DDBabnIqU7s
8. Самойлов А.Н. Анализ этиологии и антимикробной чувствительности возбудителей грибковых кератитов в серии клинических случаев / А.Н. Самойлов, Н.И. Давлетшина // Офтальмохирургия. — 2020. — № 1. — С. 71–76.
9. Селиверстова К.Е. К вопросу дифференциальной диагностики язвы роговицы различной этиологии у детей (клинический случай) / К.Е. Селиверстова, Е.С. Вахова, Е.В. Яни, Д.И. Ибрагимова // Российская педиатрическая офтальмология. — 2012. — № 2. — С. 61–63.
10. Скрябина Е.В. Акантамёбный кератит. Обзор литературы. Клинические случаи / Е.В. Скрябина, Ю.С. Астахов, Я.С. Коненкова, Т.С. Варганова, В.П. Петухов, К.В. Нохрина, К.О. Днестрянская // Офтальмологические ведомости. — 2019. — № 1(12). — С. 59 –71.
11. Суркова В.К. Случай акантамёбного кератита. // Восток-запад. 2012. Сборник научных трудов научно-практической конференции по офтальмохирургии с международным участием. — 2012. — С. 362.
12. Ben Abdesslem N, Mahjoub Anis, Seghaier Mohamed Ali, Mahjoub Ahmed, Romdhani Sana, Ghorbel Mohamed, Mahjoub Hechemi, Knani Leila, Krifa Fethi Acanthamoeba keratitis in contact lens wearers in a tertiary center of Tunisia, North Africa / N. Ben Abdesslem, A. Mahjoub, M.A. Seghaier, A. Mahjoub, S. Romdhani, M. Ghorbel, H. Mahjoub, L. Knani, F. Krifa // Ann Med Surg (Lond). - 2021 Sep. - 13;70:102834. doi: 10.1016/j.amsu.2021.102834. eCollection 2021 Oct.
13. Bouten M, Elsheikha HM. Diagnosis and Management of Acanthamoeba Keratitis: A Continental Approach. Parasitologia 2022;2:167–197. https://doi.org/ 10.3390/parasitologia2030016
14. Xuguang S. Acanthamoeba keratitis: clinical characteristics and management / S. Xuguang, Z. Yan, L. Ran, W. Zhiqun, L. Shiyun, G. Min, D. Shijing, C. Wei, J. Xiuying // Ophthalmology. - 2006 Mar. №113(3):412-6. doi: 10.1016/j.ophtha.2005.10.041. Epub 2006 Jan 20.