Новое в офтальмологии
№ 3. 2007 год
Реферативно-информационный журнал.
Выходит ежеквартально с октября 1995 года.
Зарегистрирован Комитетом Российской Федерации по печати 28 сентября 1995 г. (№ 014096).

New in Ophthalmology
No. 3, 2007
Synoptic and information journal.
Published quarterly since October 1995.
Registered by the Committee of the Russian Federation for press on 28th of September, 1995 (No. 014096)

Учредитель
ГУ МНТК «Микрохирургия глаза» им. акад. С.Н. Федорова

Founder
S. Fyodorov Eye Microsurgery Complex State Institution

Главный редактор / **Editor-in-chief**
профессор Х.П. Тахчиди / Prof. Kh.P. Takhchidi

Зам. главного редактора / **Associate Editors**
профессор Л.Ф. Линник / Prof. L.F. Linnik
д. м. н. Б.Э. Малюгин / B.E. Malyugin, MD, PhD
профессор В.Д. Захаров / Prof. V.D. Zakharov

Зам. главного редактора по информации / **Deputy editor-in-chief for information**
к. п. н. Е.А. Политова / E.A. Politova, PhD

Ответственный редактор / **Executive editor**
Л.С. Тумар / L.S. Tumar

Редакционный совет / **Editorial council**
д. м. н. А.- Г. Д. Алиев / A.-G. D. Aliev, MD
д. м. н. З.И. Мороз / Z.I. Moroz, MD
д. м. н. А.Д. Семенов / A.D. Semyonov, MD
д. м. н. Ю.Б. Слонимский / Yu.B. Slonimsky, MD

Научные консультанты / **Scientific consultants**
к. м. н. И.А. Захарова / I.A. Zakharova, PhD
к. м. н. С.Ю. Копаев / S.Yu. Kopaev, PhD
к. м. н. О.М. Моисеенко / O.M. Moiseenko, PhD

Ведущие разделов / **Section Moderators**
Е.А. Агафонова / E.A. Agafonova
О.Б. Кудряшова / O.B. Kudryashova

Литературный редактор / **Literature Editor**
И.И. Пронина / I.I. Pronina

Компьютерная графика и верстка / **Computer Graphics and Imposition**
И.С. Воеводская / I.S. Voevodskaya
Е.Н. Москвичева / E.N. Moskvicheva
А.В. Шабунин / A.V. Shabunin

Корректор / **Corrector**
И.И. Пронина / I.I. Pronina

Реклама и распространение / **Advertisement and Distribution**
Н.Ю. Эйдук / N.Yu. Eiduk

С предложениями о размещении рекламы звонить по телефону: (495) 488-84-27, 488-89-25

Tel. for advertising proposals: (495) 488-84-27, (495) 488-89-25

Редакция не несет ответственности за содержание рекламных материалов и не имеет возможности возвращать и рецензировать рукописи.

Editorial staff is not responsible for content of advertising materials and has no possibilities to return and review manuscripts.

Номер подписан в печать 27.07.2007

The volume was sent to press on 27.07.2007

© «Новое в офтальмологии», 2007

© "New in Ophthalmology", 2007

Журнал издается Издательским центром МНТК «Микрохирургия глаза».

The journal is published by Publishing Center of the Eye Microsurgery Complex.

Цена договорная.

Price is contracted.

Адрес редакции
127486, Москва, Бескудниковский б-р, 59А
Тел.: (495) 488-84-27
488-89-25
Факс: (495) 488-84-09

Editorial Office address
Beskudnikovsky blvd. 59A, 127486, Moscow, Russia
Tel: (495) 488-84-27
488-89-25
Fax: (495) 488-84-09

E-mail: publish_mntk@mail.ru

Содержание №3'07

2 От редактора
Витреоретинальная хирургия 25 G: возможности и перспективы

4 Новости

11 Рефераты
Роговица | Катаракта | Витреоретинальная патология | Разное

20 Случаи из практики

35 Круглый стол
Интраокулярные линзы и их дизайн

41 Изобретения

45 EUROTIMES

45 Ткани, созданные с помощью биотехнологий, могут быть использованы для коррекции аномалий рефракции

48 Необходимы меры, направленные на выполнение пациентами с глаукомой предписаний врача

50 Иммунологические аспекты патогенеза и диагностики первичной глаукомы

52 Совершенствование методов визуализации переднего сегмента глаза происходит по нескольким направлениям

57 Нестероидные противовоспалительные препараты обеспечивают лучшее качество зрения после экстракции катаракты

60 По мнению ретинальных специалистов, отсутствуют убедительные основания для проведения радиальной оптической нейротомии у пациентов с окклюзией центральной вены сетчатки

62 Исследования нейрофизиологов – в фокусе внимания

64 Несмотря на успехи, достигнутые при применении высокоактивной антиретровирусной терапии, битва со СПИДом еще не выиграна

66 Прежде всего, надо научить человека ловить рыбу...

73 Медицинский путеводитель

В этом номере на CD:

Юбилейная научно-практическая конференция
«Федоровские чтения — 2007»
Сборник тезисов

II Всероссийская научная конференция молодых ученых
«Актуальные проблемы офтальмологии»
Сборник научных работ

Витреоретинальная хирургия 25 G: возможности и перспективы

Х.П. Тахчиди

Главный редактор,
доктор медицинских наук,
профессор

Успех хирургического вмешательства во многом зависит от степени нанесения травмы при выполнении основной задачи: чем меньше операционная травма, тем легче, быстрее и полноценнее восстанавливается организм.

В общей хирургии мы видим стремление к малоинвазивным технологиям проведения операций, таким, как развитие различных видов эндоскопических технологий, эндовазальных и т.д.

В офтальмологии наглядным примером развития этой идеи является хирургия катаракты, которая от разреза в 10,0-8,0 мм перешла к бесшовному разрезу до 1,5 мм, и это еще не предел. Стремление уменьшить разрез существенно изменило размеры и дизайн инструментов, наконечников, аппаратов, искусственных хрусталиков и, в конечном итоге, технологии удаления катаракты через малые тоннельные разрезы. Этот процесс продолжает активно развиваться и уже давно не вызывает ни у кого вопроса: уменьшение разрезов – это самоцель, хобби или прогресс?! Всем ясно, что микроинвазивная технология хирургии катаракты – это практически полная реабилитация больного в течение суток. Поэтому когда мне задают вопрос: «25 G в витреоретинальной хирургии – это хобби или завтрашний день?» Я отвечаю: «Завтрашний день – это 27 G!» И я не уверен, что послезавтра калибр 27 G не уменьшится.

В таком случае, почему хирургия через систему калибра 25 G имеет ограничение в применении и вызывает сложности у многих хирургов при исполнении?

Как и любая новая технология, хирургия 25 G требует освоения и развития. Необходимо как можно быстрее адаптировать эту технологию к нашим достижениям, связанным с хирургией 20 G, а также развить и показать ее преимущества.

Особенности технологии 25-го калибра

Вход в глазное яблоко – «порт» – при технологии 25 G обеспечивается специальными полиамидными трубками – канюлями. «Порт» имеет множество особенностей по сравнению с известными разрезами, используемыми при витреоретинальной хирургии.

Механизм проведения и длина трубки «порта» практически обеспечивает профилактику отслоек оболочек глаза, в частности, сосудистой. Однако в ряде случаев на гипотоничных глазах мы наблюдали натянутую на трубку сосудистую оболочку в виде «чулка», у этих больных отмечалась тенденция к выталкиванию «порта» из глазного яблока. Избавиться от этого можно, покручивая «порт» на любом стержне (витреотоме, световоде и т.д.). Размер и конфигурация трубки «порта» позволяют проводить через нее прямой инструмент диаметром 0,5 мм и меньше. Эта особенность, а также длина трубки позволяют избежать контакта проводимого инструмента с плотными пристеночными слоями стекловидного тела. Это профилактирует повреждения оболочек глаза в местах вхождения инструмента в глазное яблоко.

Особенностью технологии 25 G является то, что ирригатор мобилен, а не фиксирован, как при 20 G, поэтому ирригационный «порт» можно использовать для других целей, переместив ирригатор в любой другой освободившийся «порт».

Учитывая эту особенность, возможна рациональная установка «портов», позволяющих получить доступ ко всем зонам витреальной полости. Первый ирригационный «порт» устанавливается в нижне-внутреннем квадранте глаза, второй «порт» устанавливается в верхне-наружном квадранте глаза на линии, проходящей через ирригационный «порт» и точку анатомической оси глаза, третий «порт» устанавливается в верхне-наружном квадранте глаза на перпендикуляре из точки анатомической оси глаза и линии, соединяющей предыдущие «порты» (первый и второй) *(рис. 1)*.

Если это выразить в условных часах, то «порты» для правого глаза будут соответствовать 7-30 – 1-30 – 10-30 часам ± 0-30 часов, для левого глаза – 4-30 – 10-30 – 1-30 часам ± 0-30 часов *(рис. 2)*.

Диапазон колебания каждого «порта» в пределах часа дает возможность маневра при различных индивидуальных особенностях строения края орбиты и спинки носа.

Рис. 1

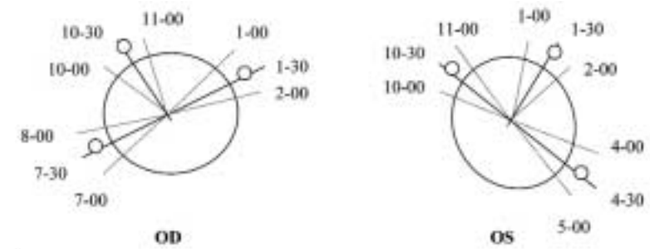

Рис. 2

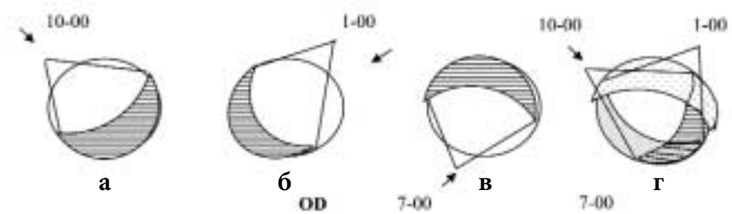

Рис. 3

Рис. 4

Расположение «портов» таким образом обеспечивает оптимальный доступ к внутренним структурам витреальной полости для прямых инструментов *(рис. 3)*.

При установке «порта» прокол глазного яблока предпочтительно делать, предварительно сместив конъюнктиву для того, чтобы склеральный прокол в послеоперационном периоде был прикрыт интактной конъюнктивой. Наиболее рационально это делается смещением конъюнктивы от переходной складки к роговице, т.к. запас конъюнктивы здесь достаточен и она отличается большой подвижностью *(рис. 4)*.

Основной особенностью витреотома калибра 25 G является диаметр иглы наконечника и входного отверстия, которые существенно влияют на эвакуацию содержимого витреальной полости, чем меньше диаметр иглы, тем выше сопротивление и, следовательно, меньший объем содержимого витреальной полости эвакуируется. В этом отношении калибр 25 G проигрывает во времени осуществления витрэктомии, особенно если учесть, что ткань стекловидного тела достаточно плотная и имеет низкие реологические свойства. Сокращения времени витрэктомии при 25 G можно добиться путем увеличения частоты реза, работая на границе стекловидного тела и авитреальной хирургически сформированной полости, заполненной ирригационным раствором. При этом наконечник витреотома периодически опускается в полость с ирригационным раствором. Таким образом удается получить мелкодисперсную смесь из мелких кусочков стекловидного тела и ирригационного раствора, которая обладает более высокими реологическими свойствами и ускоряет процесс витрэктомии.

Значительное уменьшение диаметра иглы наконечника витреотома делает наконечник более тонким и деликатным инструментом при манипуляциях в витреальной полости. Если к этой особенности добавить более управляемую и локально действующую аспирацию, а также уменьшение зоны действия ножа витреотома до уровня прогнозируемого разреза, то получается новое качество инструмента, открывающее новые возможности.

Тонкий наконечник достаточно легко входит под край эпиретинальной мембраны в местах ее отстояния от сетчатки, и с помощью локальной управляемой аспирации, а также деликатной работы ножа витреотома проводится фрагментация мембраны с последующим удалением отдельных фрагментов. В тех случаях, когда отстояние эпиретинальной мембраны от сетчатки отсутствует, его можно создать механическим отделением с помощью выдвижного изогнутого шпателя-пики (B2L – цанговый изогнутый шпатель-пика). Выдвижением рабочей части шпателя можно менять кривизну и угол атаки инструмента на структуры глазного дна. Этим приемом можно пользоваться также при необходимости механического отслоения задней гиалоидной мембраны.

Проделанные с помощью изогнутого шпателя под эпиретинальной мембраной тоннели обеспечивают вхождение под край мембраны витреотома для осуществления фрагментации мембраны.

Для удаления остатков мембраны после фрагментации нами предлагается техника «тяни-режь» («тракция-эктомия»). Особенность данной технологии заключается в том, что остаток мембраны, прежде чем быть удаленным, отделяется от сетчатки с помощью аспирации. Для этого наконечник витреотома подводится к остатку мембраны входным отверстием иглы, включается мягкая аспирация, остаток мембраны входит в просвет иглы. Малый диаметр входного отверстия иглы обеспечивает аспирацию только остатка мембраны. При этом место крепления остатка мембраны к сетчатке («ножка») испытывает тракционное воздействие, растягивается, и таким образом остаток мембраны отдаляется от сетчатки. Если отделение остатка мембраны не устраивает хирурга, процедуру можно повторять до получения эффекта «грибка на тонкой ножке», по достижении нужного эффекта игла витреотома устанавливается у основания «ножки» входным отверстием в сторону «шляпки гриба», при этом противоположная зона иглы упирается в сетчатку у основания «ножки», включается нож витреотома, и остаток мембраны удаляется. Подобной процедурой можно удалять поэтапно частями и большие остатки (фрагменты) мембраны. Наличие «ножки» у удаляемого фрагмента мембраны позволяет эффективно использовать при кровотечении подводную диатерапию (25 G).

Данная техника удаления остатков мембраны заменяет использование привычных для хирурга цанговых пинцета и ножниц. При этом степень повреждения сетчатки существенно ниже, меньше кровотечение, а в тех случаях, когда оно есть, быстрее и более эффективно проводится гемостаз. Особенностью данной техники является возможность работы на отслоенной сетчатке, при этом хорошая герметизация витреальной полости, малый объем ирригационной жидкости и отсутствие резких перепадов давления позволяют лучше удерживать неизменной площадь отслоенной сетчатки во время операции и минимизировать ее травматизацию.

Уменьшение диаметра «порта» при 25 G вносит свои особенности в использование тампонирующих веществ.

Использование тяжелых жидкостей типа ПФОС возможно в полном объеме, при этом в качестве дублера, выводящего ирригационный раствор, используется «порт» ирригатора. Для этого необходимо предварительно провести витрэктомию у наконечника ирригатора, с тем чтобы во время обратного тока ирригационной жидкости остатки стекловидного тела, находящиеся в этой зоне, не затампонировали просвет ирригационной трубки. Ирригационную трубку лучше разъединять в проксимальном отделе (у тройника), высотой проксимального конца трубки можно регулировать интенсивность выведения раствора, находящегося над тампонирующим веществом.

Тампонада витреальной полости тяжелыми жидкостями (ПФОС) отличается отсутствием возможности полной тампонады из-за низкого уровня разрезов склеры по отношению к вершине витреальной полости («мертвое пространство»). Особенность этой процедуры при технологии 25 G заключается в том, что внутренний конец трубки «порта» оказывается еще ниже, чем место входа в склеру. Таким образом, уровень тампонирующей жидкости оказывается еще ниже, следовательно, тампонада еще менее полной. Преодолеть эту особенность можно простым приемом — перед завершением тампонады выводится осветитель из «порта» левой руки, трубка «порта» поворачивается внутренним концом в сторону хрусталика. Таким образом, ирригационный раствор, находящийся над тампонирующей жидкостью, вытекает из витреальной полости, замещаясь тампонирующим веществом.

Использование легких жидкостей типа силиконового масла (СМ) через калибр 25 G имеет значительные трудности, связанные с высокой их вязкостью, особенно это касается СМ-5000 cSt, использование которого становится практически нецелесообразным. Однако опыт работы с СМ-1300 cSt позволяет рекомендовать его для длительной тампонады витреальной полости. Для ускорения тампонады СМ-1300 мы предлагаем одномоментное принудительное введение СМ и удаление ПФОС. При отслойке сетчатки нами разработано и предложено проведение тройной процедуры: мобилизации, адаптации и фиксации.

Мобилизация — освобождение сетчатки от всех причин, ограничивающих ее подвижность в полном объеме.

Адаптация — достижение полного анатомического прилежания сетчатки к оболочкам глаза.

Фиксация — формирование спаек сетчатки с подлежащими оболочками глаза в местах нарушения ее целостности и/или местах потенциальной тракции сетчатки.

Детали этой технологии нами были описаны ранее. Особенность использования этой технологии для калибра 25 G состоит в том, что для эвакуации субретинальной жидкости и достижения полной адаптации сетчатки целесообразно у зубчатой линии в верхней зоне витреальной полости от 11-00 до 1-00 часов произвести ретиноэктомию диаметром в 1-2 отверстия витреотома. После чего витреальная полость постепенно заполняется ПФОС, которое выдавливает субретинальную жидкость из-под сетчатки через созданное отверстие в верхней зоне. Для гарантии полной эвакуации субретинальной жидкости глазное яблоко должно быть развернуто книзу так, чтобы в витреальной полости уровень 12 часов был выше уровня 6 часов. После проведения полноценной тампонады витреальной полости с помощью ПФОС и достижения полной адаптации сетчатки необходимо осуществить в среде ПФОС фиксацию сетчатки, используя лазеркоагуляцию. Важным моментом является эвакуация ирригационной жидкости над уровнем ПФОС, предложенная нами выше, так как от этого зависит полноценность последующей тампонады СМ.

Одномоментный принудительный обмен ПФОС на СМ проводится при одновременной аппаратной подаче СМ и аппаратной аспирации ПФОС, рабочее соотношение силы подачи и аспирации позиционируется как 1:2. В случаях, когда в глазу отмечается склонность к гипотонии, аспирация переводится в пассивный вариант путем открытия клапана на экструзионной игле. В случаях, когда намечается гипертензия, по ситуации можно увеличить аспирацию или снизить давление подачи СМ на аппарате.

Кардинальное отличие (особенность) технологии 25 G состоит в том, что повторные вмешательства после проведенных витреоретинальных операций из-за минимального травматизма, а также хорошей субъективной переносимости манипуляций пациентом становятся многократно возможными. Что делает тактику ведения этих больных активной, а процесс хирургической коррекции патологических изменений в глазу — управляемым.

Нами разработана тактика ведения этих больных с помощью мониторинга состояния сетчатки в послеоперационном периоде. Через 1 месяц все больные проходят тщательное исследование на предмет эффективности тампонады. В тех случаях, когда сетчатка полностью адаптирована, зоны ее повреждения адекватно фиксированы, коагуляты полноценно проявились, тампонада СМ завершается его удалением. В случаях, когда имеются сомнительные зоны, мониторинг пролонгируется до 0,5-1 месяца. В тех случаях, когда имеет место несостоятельность тампонады, отсутствует адаптация сетчатки, формируются эпиретинальные тракции, разрыв сетчатки не блокируется и т.п., проводится повторное вмешательство с ревизией несостоятельных зон сетчатки, выявление причин несостоятельности, ликвидация этих причин и достижение необходимого результата. Тампонада пролонгируется еще на 1 месяц, после чего вновь завершается мониторингом сетчатки, по результатам которого принимается дальнейшее решение.

Если продолжительность тампонады достигла более 3 месяцев, а состояние сетчатки требует повторной операции, в этих случаях с целью профилактики эмульгации считаем целесообразным в завершение операции провести полный обмен старого СМ на новое.

Удаление силиконового масла с использованием системы 25-го калибра наиболее рационально при комбинированной технике операции.

При этом устанавливается «порт» ирригатора под 25 G, а на 12 часах проводится классический разрез склеры под 20 G для активной аспирации СМ. Мы предпочитаем разрез, вертикальный к лимбу.

Особенностью повторных операций через калибр 25 G на глазах, на которых предполагается заполнение витреальной полости ирригационным раствором, является проблема самогерметизации раны склеры после удаления «порта».

В этих случаях перед установкой «портов» мы предлагаем накладывать предварительный трансконъюнктивальный шов, с помощью которого герметизируется рана в послеоперационном периоде.

Особенность анестезии при технологии 25 G заключается в отсутствии необходимости глубокого наркоза, т.к. при этом калибре лучше сохраняется герметичность глазного яблока и, следовательно, меньше угроза резкого перепада давления.

Таким образом, наш опыт работы с системой 25 G показывет, что использовать эту систему можно практически при всех известных ситуациях, возникающих при витреоретинальной хирургии. При этом ограничения достаточно условны, а преимущества очевидны.

Необходимо активно осваивать эту технологию и интенсивно развивать ее возможности путем создания новых изделий, инструментов, устройств, приборов, обеспечивающих ее преимущество. ■

Новости

Исследование доктора **Dilek Dursun Altinors** (Турция) показало, что у заядлых курильщиков часто выявляют синдром «сухого глаза». У этих пациентов данные теста Schirmer составляют в среднем 10,8 мм/5 мин., время разрыва слезной пленки – 5,3 сек., чувствительность конъюнктивы – 26,2 мм, центральная чувствительность роговицы – 37,6 мм. У некурящих людей данные теста Schirmer составляют в среднем 10,63 мм/5 мин., время разрыва слезной пленки – 11,2 сек., чувствительность конъюнктивы – 39,9 мм, центральная чувствительность роговицы – 57,8 мм. Доктор Altinors отметил, что у курильщиков нарушен липидный слой слезной пленки. Предполагается, что табакокурение приводит к изменению экстрацеллюлярного матрикса, что влияет на способность макрофагов удалять погибшие клетки из-за ускоренного апоптоза эпителиальных клеток конъюнктивы. Кроме того, у курильщиков интенсифицируется процесс перекисного окисления липидов в крови и снижается антиоксидантная активность.

Поверхность глаза является наиболее экспонируемой слизистой поверхностью человеческого организма, поэтому она в значительной степени страдает от неблагоприятных условий окружающей среды (перепады температуры и влажности, ветер, солнечная радиация, наличие аллергенов и вредных примесей в воздухе).

Ocular Surgery News
Vol. 24.– No 20.– P. 146

Профессор **Donald Tan** (Сингапур) представил результаты имплантации остео-одонто кератопротеза 15 слепым пациентам с жизнеспособными функционирующими сетчаткой и зрительным нервом *(рис. 1, 2)*. Срок наблюдения составил более 24 месяцев (13 пациентов). У 7 пациентов из 13 острота зрения после операции составила 1,0 *(рис. 3)*. Наличие глаукомы и отслойки сетчатки значительно снижало остроту зрения – до 0,05-0,2.

Для проведения операции используется цилиндрический кератопротез, изготовленный из зуба (моляр). Вмешательство проводится в два этапа. Каждый этап операции занимает примерно 3,5 часа.

На первом этапе вмешательства цилиндрический кератопротез имплантируют под мышцу щеки, что позволяет сохранить его жизнеспособность, то есть он остается живым биологическим имплантатом. В течение 3 месяцев он обрастает фиброзной капсулой и прорастает сосудами. Затем часть слизистой щеки иссекают, с поверхности глаза удаляют ткани, на их место имплантируют выкроенную слизистую.

Второй этап операции проводят через 2-3 месяца. Цилиндр удаляют из щеки. В роговице пациента формируют отверстие, удаляют радужку, хрусталик и стекловидное тело, после чего имплантируют и фиксируют кератопротез. В отверстие цилиндра помещают оптическую часть, изготовленную из полиметилметакрилата.

По мнению доктора Tan, такое вмешательство целесообразно выполнять только безнадежным пациентам, которым не показана сквозная кератопластика или трансплантация стволовых клеток из-за необратимых патологических изменений переднего отрезка глаза.

Рис. 1. Цилиндрический кератопротез, изготовленный из зуба (моляр)

Рис. 2. Глаз пациентки 48 лет, страдающей синдромом Stevens-Johnson, до операции. Острота зрения – движение руки у лица на обоих глазах

Рис. 3. Тот же глаз после операции. Острота зрения – 1,0. Срок наблюдения – 24 месяца

Ocular Surgery News
Vol. 24.– No 20.– P. 162

По мнению доктора **Robert J. Noecker** (США), сочетание экстракции катаракты с эндоскопической циклофотокоагуляцией (ЭЦФК) помогает эффективно снижать уровень ВГД у пациентов с глаукомой.

После факоэмульсификации, как правило, уровень ВГД у пациентов с глаукомой временно снижается, но затем отмечается его подъем. Проведение ЭЦФК после факоэмульсификации обеспечивает стабильное снижение ВГД в течение длительного времени.

После экстракции помутневшего хрусталика хирург получает возможность хорошо видеть цилиарные отростки. Введение Healon GV позволяет расширить цилиарную борозду. ЭЦФК выполняют до имплантации ИОЛ при минимальной мощности лазерного излучения (0,25 Вт). Для получения максимального результата хирургу необходимо подвести наконечник как можно ближе к цилиарным отросткам.

Визуализация цилиарных отростков с помощью эндоскопа. Третий отросток слева изменил цвет после воздействия лазерного луча, что отчетливо видно на фоне других отростков

Необходимо помнить, что эффект ЭЦФК проявляется через несколько недель после операции, поэтому не следует слишком быстро отменять препараты, назначенные в послеоперационном периоде.

Ocular Surgery News
Vol. 24.– No 20.– P. 40

Для имплантации пациентам с пресбиопией фирмой **Bausch & Lomb** разработана новая аккомодирующая интраокулярная линза **OPAL** . Общий диаметр линзы составляет 9,7 мм, диаметр оптической части – 5,5 мм. Благодаря наличию трех гаптических элементов ИОЛ продвигается кпереди при сокращении цилиарного тела. Квадратная форма края оптики препятствует миграции эпителиальных клеток хрусталика и исключает вероятность помутнения задней капсулы. Предполагается, что особенности конструкции ИОЛ позволят получить качественное зрение вдаль, при работе на среднем расстоянии и вблизи.



Монолитная заднекамерная аккомодирующая ИОЛ OPAL, изготовленная из гидрофильного акрила, имеет оптику, которая продвигается кпереди при сокращении цилиарного тела, что обеспечивает качественное зрение вблизи

В настоящее время ИОЛ OPAL имплантирована в глаза 55 пациентов. Острота зрения при работе на среднем расстоянии с максимальной коррекцией составляет у них 1,0. Объем аккомодации – от 0,2 до 1,6 дптр.

Планируется дальнейшее совершенствование конструкции ИОЛ для увеличения объема аккомодации.

Ophthalmology Times
2006.– Vol. 31.– No 18.– P. 76

Как показало исследование доктора **Jorge L. Alio** с соавт. (Испания), выполнение фоторефрактивной кератэктомии (ФРК) для лечения миопии может отсрочить появление симптомов пресбиопии. Положительные сферические аберрации, возникающие после ФРК, снижают остроту зрения вдаль, но повышают остроту зрения вблизи без коррекции. Исследователи предполагают, что причиной увеличения объема аккомодации являются кератотопографические изменения и увеличение глубины резкости, происходящие в послеоперационном периоде.

Дальнейшие исследования будут посвящены влиянию диаметра зрачка на объем аккомодации после операции.

Ocular Surgery News
Vol. 24.– No 19.– P. 35

Доктор **Louis R. Pasquale** с соавт. (США) отметили, что у пациентов, особенно у женщин, страдающих сахарным диабетом II типа, почти вдвое повышается риск развития первичной открытоугольной глаукомы (ПОУГ), поэтому тщательное обследование этих пациентов должно быть направлено не только на выявление диабетической витреоретинопатии, но и ПОУГ.

Доктор Pasquale с соавт. планируют провести дальнейшие исследования с целью выявления биомаркеров, свидетельствующих о наличии риска развития этого заболевания.

Ocular Surgery News
Vol. 24.– No 20.– P. 39

Доктор **Milan G.J. Izak** с соавт. (Словакия) имплантировали эластичную факичную интраокулярную линзу Artiflex 27 пациентам (50 глаз) с миопией от 1,5 до 11,0 дптр. ИОЛ изготовлена из поликсилоксана с УФ-фильтром. Диаметр ее оптической части составляет 6,0 мм. >

Дооперационная острота зрения пациентов (48 глаз) без коррекции составляла менее 0,1, с коррекцией – от 0,5 до 1,0. Срок наблюдения составил от 6 до 18 месяцев.

ИОЛ имплантировали с помощью шпателя под прикрытием вискоэластичного материала через роговичный тоннельный разрез длиной 3,2 мм. В конце вмешательства выполняли иридэктомию для профилактики диплопии.

После вмешательства отмечались минимальная величина индуцированного астигматизма и быстрое заживление операционной раны, поскольку ИОЛ была имплантирована через малый разрез.

В среднем сферический компонент рефракции после операции составил -0,32 дптр, острота зрения с максимальной коррекцией и без нее – от 0,5 до 1,0. Потеря эндотелиальных клеток равна 2,54%, степень выраженности воспалительной реакции в передней камере и нарушение гематоофтальмического барьера были минимальными.

Ocular Surgery News
Vol. 24.– No 19.– P. 34

Новая аккомодирующая интраокулярная линза **Tek–Clear** имеет замкнутый опорный элемент в форме круга, что обеспечивает равномерное натяжение капсульного мешка. За счет этого оптическая часть ИОЛ продвигается кпереди при сокращении мешка. Одним из первых эту линзу имплантировал доктор **Jose Manuel Vargas** (Венесуэла).



Аккомодирующая ИОЛ Tek-Clear модели 500 имеет оптическую часть диаметром 5,5 мм и замкнутый опорный элемент в форме круга. Общий диаметр линзы составляет от 10,0 до 11,0 мм с шагом 0,2 мм

Конструкция линзы обеспечивает стабильное положение ИОЛ в капсульном мешке и 2,0 дптр дополнительно при продвижении ее кпереди.

Ни у одного пациента не было отмечено овализации капсульного мешка или отверстия капсулорексиса. Кроме того, квадратная форма края оптической части исключает развитие помутнения задней капсулы хрусталика. Линзы изготавливаются из гидрофильного акрила, хотя для имплантации через ультрамалый разрез разработана модель ИОЛ из силикона. ИОЛ Tek-Clear имплантируется с помощью инжектора.

Ocular Surgery News
Vol. 24.– No 19.– P. 13

Исследование доктора **Gilbert T. Feke** с соавт. (США) впервые доказало наличие аномальной гемодинамики в сосудах сетчатки у пациентов с болезнью Alzheimer. Вероятно, причины, влияющие на снижение кровообращения в сосудах головного мозга у этих больных, вызывают нарушение кровообращения и в сосудах сетчатки. Речь идет о бета-амилоидных отложениях на стенках артериальных сосудов и отложениях коллагена, увеличивающих толщину стенок венозных сосудов.

Данные, полученные учеными, показали, что в среднем скорость кровотока в центральных венозных сосудах была практически одинаковой в обеих группах пациентов (26,6±9,7 и 30,7±5,4 мм/сек соответственно). В среднем объемная скорость кровотока у пациентов с болезнью Alzheimer составляла 11,2±4,5 мкл/мин, у пациентов в контрольной группе – 15,6±2,9 мкл/мин. Разница также была статистически значимой (P=0,026).

Ophthalmology Times
2006.– Vol. 31.– No 17.– P. 72

В Бельгии разработан и имплантирован протез зрительного нерва (ПЗН). Имплантацию провели двум пациентам с пигментным ретинитом. По словам доктора **Claude G. Veraart**, у одного из пациентов появились зрительные ощущения.

Протез зрительного нерва состоит из наружных (вверху) и имплантируемых (внизу) компонентов

С помощью электрода, имплантированного в непосредственной близости от зрительного нерва, осуществляется его искусственная стимуляция. Изображение, полученное с помощью миниатюрной камеры на голове пациента, передается через ПЗН к зрительному нерву.

В 1998 г. спиральный электрод имплантировали в голову слепого пациента и соединили четырьмя контактами со зрительным нервом. В 2004 г. аналогичный электрод ввели в орбиту другого пациента и соединили со зрительным нервом с помощью восьми контактов. В ходе исследования была отмечена хорошая биосовместимость ПЗН. После стимуляции зрительного нерва первый пациент был способен идентифицировать оконные и дверные проемы, крупные предметы, но это вызывало у него значительные затруднения.

Поскольку имплантация в голову была чрезвычайно инвазивной процедурой, второму пациенту имплантировали усовершенствованный орбитальный электрод, что позволило сократить срок пребывания больного в стационаре (с 9 дней в первом случае до 3 дней – во втором).

В будущем планируется имплантировать электроды трансконъюнктивально, что будет более безопасно и менее инвазивно. К разработке новых ПЗН привлечены ученые из нескольких европейских государств, в частности, специалисты по электронике из Франции и Германии.

Ophthalmology Times
2006.– Vol. 31.– No 22.– P. 46

Информационные технологии в офтальмологии. База данных: «Модели простых и комплексных офтальмологических услуг»

Вопросы стандартизации медицинской помощи, в том числе и в офтальмологии, неразрывно связаны с приоритетным направлением в развитии отечественного здравоохранения – качеством оказания медицинской помощи.

Проблемам стандартизации в офтальмологии посвящены единичные работы.

В специализированном федеральном лечебном учреждении – Краснодарском филиале ФГУ «МНТК «Микрохирургия глаза» им. акад. С.Н. Федорова Росмедтехнологии» на основе информационно-поисковой системы «Банк моделей медицинских услуг» разработаны стандарты офтальмологической помощи – модели комплексных и простых офтальмологических услуг – и создана база данных (БД) «Модели простых и комплексных офтальмологических услуг», включающая максимально полный справочник всех видов медицинских услуг, выполняемых в клинике, с его привязкой как к территориальному справочнику медицинских услуг, так и к кодам международной классификации болезней МКБ 10 и формализованные документы офтальмологических услуг – «Модели простых офтальмологических услуг» и «Модели комплексных офтальмологических услуг» (Свидетельство Федеральной службы по интеллектуальной собственности, патентам и товарным знакам об официальной регистрации базы данных № 2007620142 от 11 апреля 2007 г. Авторы: Заболотний А.Г., Сахнов С.Н., Калиниченко В.И., Кузнецова И.Г.).

Разработка моделей простых и комплексных офтальмологических услуг – результат долгосрочной совместной работы сотрудников Краснодарского филиала ФГУ «МНТК «Микрохирургия глаза» им. акад. С.Н. Федорова Росмедтехнологии», департамента здравоохранения Краснодарского края, Краснодарского медицинского информационно-вычислительного центра и ООО «МедКомТех».

В соответствии с медико-экономическими требованиями представленные в БД модели простых и комплексных офтальмологических услуг определяют необходимый и гарантированный объем диагностических и лечебных процедур, манипуляций, используемых лекарственных препаратов и расходных материалов, временные трудозатраты персонала, сроки лечения и требования к результатам лечения. На основании данных структуры и содержательной части моделей комплексных офтальмологических услуг можно получить полную оценку лечебно-диагностического процесса, определяемую на основе анализа объема исследований, объема лечения, в том числе выполнения «лекарственного стандарта», степени достижения определенного уровня клинического эффекта. Модели офтальмологических услуг также являются основой для медико-технологических карт, необходимых для экономических расчетов фактической себестоимости как полного лечебно-диагностического цикла, так и по определению себестоимости каждого из его разделов в отдельности: первичной диагностики, оперативного вмешательства, одного послеоперационного дня пребывания в стационаре, одного посещения при послеоперационном амбулаторном наблюдении.

Работа с БД «Модели простых и комплексных офтальмологических услуг» дает возможность определять ключевые этапы и факторы, влияющие не только на прогноз, качество и результат лечебно-диагностического процесса, но также и на его экономическую эффективность и финансовые затраты при лечении пациентов. Полученные данные комплексного анализа и оценка труда медицинских работников клиники позволяют администрации филиала своевременно принимать соответствующие управленческие и организационные решения, направленные на повышение качества и эффективности всего комплекса медицинских услуг.

Информационная БД «Модели простых и комплексных офтальмологических услуг» может быть рекомендована к практическому использованию в специализированных офтальмологических больницах и отделениях системы здравоохранения РФ, в филиалах ФГУ «МНТК «Микрохирургия глаза», им. акад. С.Н. Федорова Росмедтехнологии», в медицинских организациях частных форм собственности, а также при лицензировании и аккредитации офтальмологической деятельности.

ОБЩЕСТВО ОФТАЛЬМОЛОГОВ РОССИИ
www.oor.ru
Общество офтальмологов России — в Интернете!

Рефераты

Роговица

Эндотелиальные клетки роговицы человека, выращенные для трансплантации с помощью биоинженерии

Jui-Yang Lai, Ko-Hua Chen, Wen-Ming Hsu et al. Bioengineered human corneal endothelium for transplantation // Arch. Ophthalmol.– 2006.– Vol. 124.– P. 1441-1448.

Эндотелиальные клетки роговицы (ЭКР) не только обеспечивают ее прозрачность, но и выполняют барьерную и насосную функции. При возникновении необратимых патологических изменений эндотелия проводят сквозную кератопластику (СКП) с использованием донорской роговицы. Недостаточное количество донорского материала и потенциальный риск развития осложнений после СКП заставляют ученых искать возможности культивации ЭКР.

Доктор Jui-Yang Lai с соавт. исследовали возможность трансплантации нетрансформированных ЭКР человека, культивированных в течение 3 недель при температуре 37°С. Одновременно проводили сравнительную оценку нативных ЭКР, полученных в глазном банке.

Нетрансформированные донорские ЭКР культивировали в специальной среде в течение 3 недель при температуре 37°С. Монослой ЭКР получали in vivo при понижении температуры до 20°С. Особое внимание уделяли изучению жизнеспособности ЭКР in vitro с помощью сканирующей электронной микроскопии, иммуногистохимического и гистологического исследований.

Результаты исследований показали жизнеспособность монослоя ЭКР при понижении температуры до 20°С. Отмечали сохранение морфологии полигональных клеток и наличие множественных межцеллюлярных взаимодействий. Иммуногистохимическое исследование показало наличие зонулярных окклюдеров-1 и Na+, K+-аденозин трифосфатазы, что указывает на образование прочных связей и ионного обмена в клеточных мембранах. Кроме того, было отмечено, что построение культивированных ЭКР в монослое было аналогичным нативному эндотелию роговицы.

Полученные данные показали возможность трансплантации культивированных ЭКР при патологических изменениях эндотелиального слоя роговицы благодаря их правильной организации и функционированию. Это обеспечит в будущем разработку нового альтернативного метода терапевтического лечения дистрофии роговицы. ■

ОФТАЛЬМОХИРУРГИЯ / НОВОЕ В ОФТАЛЬМОЛОГИИ / ГЛАУКОМА

Подписные индексы

по каталогу «Газеты и журналы» агентства «Роспечать»

70689 — теоретический и научно-практический журнал **«Офтальмохирургия»**
72173 — реферативно-информационный журнал **«Новое в офтальмологии»**
82145 — научно-клинический журнал **«Глаукома»**

по каталогу «Пресса России», каталогу Украины и каталогу Казахстана

87917 — «Офтальмохирургия» • 87916 — «Новое в офтальмологии» • 87915 — «Глаукома»

Катаракта

Результаты 60 имплантаций интраокулярной линзы, фиксированной в отверстиях переднего и заднего капсулорексиса: срок наблюдения — 1 год

Veva De Groot, I. Leysen, T. Neuhann et al. One-year follow-up of bag-in-the-lens intraocular lens implantation in 60 eyes // J. Cataract Refract. Surg.– 2006.– Vol. 32.– P. 1632-1637.

Имплантация эластичной интраокулярной линзы через малый операционный разрез после выполнения переднего капсулорексиса (ПК) позволяет улучшить результаты экстракции катаракты. Тем не менее помутнение задней капсулы хрусталика (ПЗКХ) остается одним из самых частых осложнений этого вмешательства. Остаточные эпителиальные клетки хрусталика (ЭКХ) пролиферируют и мигрируют в центральную оптическую зону, в результате чего возможно значительное снижение остроты зрения. Они также могут трансформироваться в миофибробласты, вызывая фиброзные изменения и образование складок капсулы хрусталика, что уменьшает ее эластичность и приводит к дислокации имплантированной ИОЛ, появлению эффекта засвета, снижению контрастной чувствительности и возникновению сферических аберраций низшего и высшего порядков.

Разработка новых хирургических методик, моделей ИОЛ и биоматериалов позволила значительно снизить частоту развития ПЗКХ у большинства категорий пациентов, но не у детей и больных с увеитом. Выполнение заднего капсулорексиса (ЗК) не является панацеей для этих больных, поскольку при отсутствии задней капсулы ЭКХ мигрируют и формируют помутнение на передней пограничной мембране стекловидного тела.

Доктор Veva De Groot с соавт. представили результаты имплантации ИОЛ, фиксированной в отверстиях ПК и ЗК (Morcher), 60 пациентам после выполнения факоэмульсификации. Экспериментальные исследования на аутопсированных глазах человека и глазах экспериментальных животных (кроликов) показали, что отложение ЭКХ происходит только на периферии капсульного мешка, центральная оптическая зона остается прозрачной.

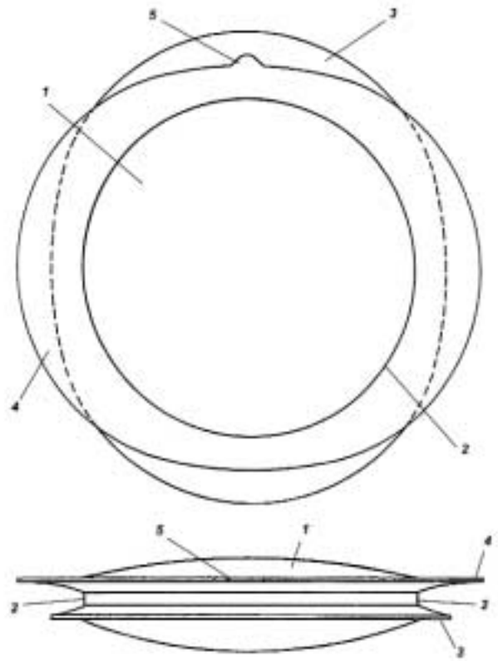

Рис. 1. (Вверху) Схема ИОЛ, фиксируемой в отверстиях ПК и ЗК. По окружности центральной оптической части расположен опорный элемент в виде желоба. Гаптика ориентирована под углом 90 град для обеспечения стабильного положения ИОЛ. (Внизу) Вид ИОЛ сбоку: хорошо виден желоб, сформированный опорными элементами, фиксируемый в отверстиях ПК и ЗК (1 – центральная оптическая часть, 2 – желоб, 3 – задний опорный элемент, 4 – передний опорный элемент, 5 – маркер для ориентировки)

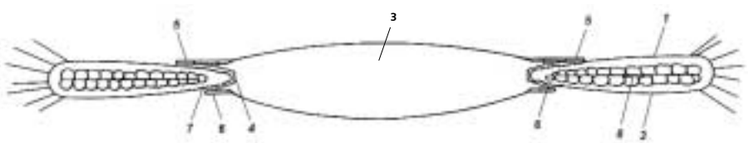

Рис. 2. Схематическое изображение ИОЛ и капсульного мешка после имплантации. Остаточные ЭКХ расположены на периферии капсульного мешка. ИОЛ фиксирована в отверстиях ПК и ЗК (1 – передняя капсула, 2 – задняя капсула, 3 – имплантированная ИОЛ, 4 – в желобе, сформированном гаптическими элементами, фиксированы передняя и задняя капсула, 5 – передний гаптический элемент, 6 – задний гаптический элемент, 7 – образование складок передней и задней капсулы вызвано растяжением отверстий капсулорексиса вокруг ИОЛ, 8 – остаточные ЭКХ)

Предложенная ИОЛ имеет двояковыпуклую центральную оптическую часть, передний и задний периферические гаптические элементы, формирующие желоб. Она выполнена из эластичного гидрофильного сополимера акрила (polyHEMA) с 24% содержанием воды. Общий диаметр ИОЛ составляет от 6,5 до 8,5 мм, диаметр центральной оптической части – 5,0 мм. Общая толщина гаптики составляет 0,9 мм, каждого опорного элемента (переднего и заднего) – 0,25 мм, ширина сформированного ими желоба – 0,4 мм *(рис. 1)*. Линза имплантируется таким образом, чтобы края отверстий ПК и ЗК находились в желобе, сформированном опорными элементами *(рис. 2)*. При растяжении отверстий вокруг имплантированной ИОЛ ЭКХ оказываются изолированными в замкнутом пространстве капсульного мешка, что исключает возможность их миграции в центральную оптическую зону.

Предложенную ИОЛ имплантировали 60 пациентам в возрасте от 7 месяцев до 88 лет. У 6 детей (10 глаз) была выявлена врожденная катаракта, у 28 взрослых пациентов – возрастная катаракта. В среднем острота зрения у этих больных составляла 0,41±0,23. У 26 пациентов была отмечена также сочетанная патология: возрастная макулодистрофия, диабетическая ретинопатия. Ряду пациентов ранее выполнили вмешательства по поводу катаракты, патологии стекловидного тела и отслойки сетчатки. Срок наблюдения составил от 12 до 68 месяцев.

ИОЛ имплантировали с помощью пинцета через самогерметизирующийся роговичный разрез длиной от 3,2 до 3,4 мм, выполненный с височной стороны под прикрытием вискоэластичного препарата. Диаметр отверстий ПК и ЗК составлял 4,5 мм. На 6 часах в желоб, сформированный гаптическими элементами, вводили край отверстия ЗК. Затем постепенно линзу фиксировали в отверстиях ПК и ЗК. После имплантации вискоэластик удаляли из передней камеры, оставляя небольшое количество его в пространстве Berger. Для профилактики ущемления радужной оболочки в желобе, сформированном гаптическими элементами, в конце операции использовали ацетилхолин хлорид. На операционную рану накладывали швы (нейлон 10-0) для исключения возможного коллапса передней камеры.

После операции пациентам назначали инстилляции антибиотиков и кортикостероидов в течение 4 недель. У 2 пациентов было выявлено ущемление радужной оболочки в гаптике ИОЛ, им назначили инстилляции 2% раствора пилокарпина.

Операционных осложнений отмечено не было. В послеоперационном периоде степень выраженности

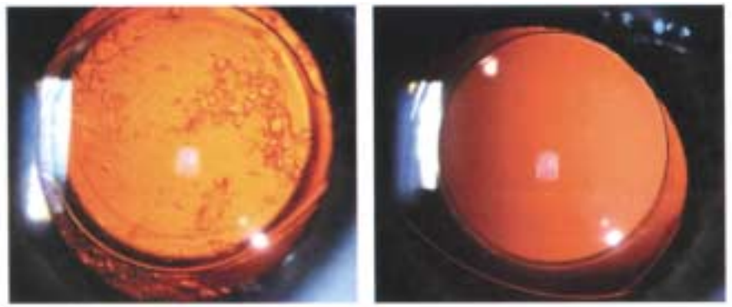

Рис. 3. Левый (слева) и правый (справа) глаза пациента 62 лет через 3 года после двусторонней экстракции катаракты с имплантацией ИОЛ. В правый глаз была имплантирована ИОЛ с фиксацией в отверстиях ПК и ЗК, в левый – стандартная заднекамерная ИОЛ из аналогичного материала (Morcher 92 S). Обе ИОЛ находятся в правильном положении. Зрачок правого глаза асимметрично расширен. Центральная оптическая зона правого глаза прозрачна, на левом глазу отмечается выраженное ПЗКХ

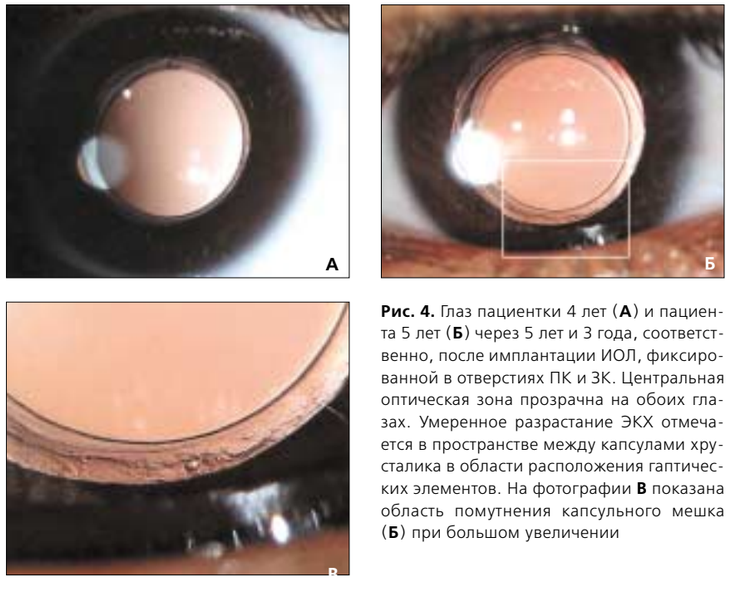

Рис. 4. Глаз пациентки 4 лет (**А**) и пациента 5 лет (**Б**) через 5 лет и 3 года, соответственно, после имплантации ИОЛ, фиксированной в отверстиях ПК и ЗК. Центральная оптическая зона прозрачна на обоих глазах. Умеренное разрастание ЭКХ отмечается в пространстве между капсулами хрусталика в области расположения гаптических элементов. На фотографии **В** показана область помутнения капсульного мешка (**Б**) при большом увеличении

воспалительной реакции была аналогична степени выраженности воспаления после имплантации стандартных заднекамерных ИОЛ. Случаев развития послеоперационного астигматизма и макулярного отека, повышения уровня внутриглазного давления, дислокации ИОЛ не выявлено. На трех глазах отметили ущемление радужной оболочки в желобе, сформированном гаптическими элементами, что потребовало проведения репозиции ИОЛ. У одного ребенка был выполнен капсулорексис несколько большего диаметра, что привело к дислокации ИОЛ в полость стекловидного тела. ИОЛ была удалена после проведения витрэктомии, в цилиарную борозду имплантирована другая линза.

После операции острота зрения с максимальной коррекцией на глазах 28 взрослых пациентов с возрастной катарактой была в среднем 1,02±0,2. У 24 пациентов разница между послеоперационной и расчетной рефракцией составила 0,51±0,82 дптр, что было связано с ошибкой расчета значения А-константы интраокулярной линзы (118,4, а не 119,0).

Центральная оптическая зона была прозрачной у всех пациентов *(рис. 3, 4)*. Умеренное разрастание ЭКХ отмечено на периферии капсульного мешка. Складок и фиброзных изменений остатков капсулы не выявлено.

Полученные результаты показали целесообразность имплантации ИОЛ, фиксирующейся в отверстиях ПК и ЗК, несмотря на сложность проведения операции по сравнению с имплантацией стандартных заднекамерных ИОЛ. ■

Экстракция катаракты с использованием освещения микроскопа в инфракрасном спектре

Bong-Hyun Kim. Lightless cataract surgery using a near-infrared operating microscope // J. Cataract Refract. Surg.– 2006.– Vol. 32.– P. 1683-1690.

Одной из причин задержки восстановления зрительных функций после экстракции катаракты с имплантацией ИОЛ является воздействие света операционного микроскопа. Возможно, что освещение операционного поля светом, находящимся за пределами видимого спектра, позволит получить оптимальный функциональный результат сразу после вмешательства.

Доктор Bong-Hyun Kim разработал новую методику проведения экстракции катаракты с использованием системы, позволяющей освещать операционное поле светом, близким к инфракрасному, и представил предварительные клинические результаты.

Экстракцию катаракты с использованием инфракрасного микроскопа (ИКМ) провели на одном глазу у каждого из 4 пациентов. Вмешательство на парном глазу выполнили под стандартным микроскопом OPMI VISU 200. После операции пациентам измеряли остроту зрения с целью определения времени восстановления оптимальных зрительных функций.

На *рис. 1А,Б* показана стереоскопическая камера, монтирующаяся к ИКМ, и дисплей, который одевается на голову хирурга (ДГХ) во время проведения операции, позволяющие выполнять вмешательство при освещении операционного поля инфракрасным (ИК) светом. Предложенная система дает возможность получать качественное трехмерное изображение и обеспечивает видеозапись в режиме реального времени. Качество изображения, получаемого на ДГХ, не зависит от положения врача. В случае необходимости проведения факоэмульсификации при традиционном освещении операционная медицинская сестра может снять ДГХ и отключить стереоскопическую камеру.

Поскольку процедуру с использованием ИК-света проводят в операционной при отсутствии окружающего освещения, хирург получает черно-белое изображение операционного поля *(рис. 2А)*, и структуры глаза оказываются плохо различимыми. При окружающем флюоресцентном освещении изображение операционного поля цветное, но цвета изменены по сравнению с освещением видимым светом *(рис. 2)*. Например, радужка карего цвета выглядит пурпурной, помутневший хрусталик желтоватого цвета — прозрачным, розовый рефлекс с глазного дна — голубым, кровь из сосудов конъюнктивы — светло-розовой. Кровеносные сосуды визуализируются нечетко. После выполнения капсулорексиса край отверстия виден очень хорошо. ДГХ позволяет получить изображение операционного поля несколько меньшего размера, чем стандартный микроскоп, что затрудняет проведение таких манипуляций, как «полировка» задней капсулы хрусталика и выполнение передней витрэктомии.

Анализ результатов факоэмульсификации на 4 глазах 4 пациентов показал более быстрое восстановление зрительных функций после вмешательства с использованием ИК-системы (в течение нескольких минут), чем после операции, выполненной под стандартным микроскопом. Кроме того, ни у одного пациента в экспериментальной группе не выявлены симптомы дисхроматопсии, тогда как после

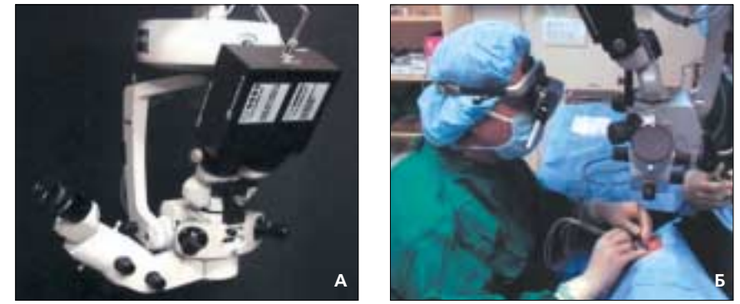

Рис. 1. А – Фотография стереоскопической камеры. **Б** – У хирурга, выполняющего факоэмульсификацию с использованием ИК-системы, на голове одет специальный дисплей

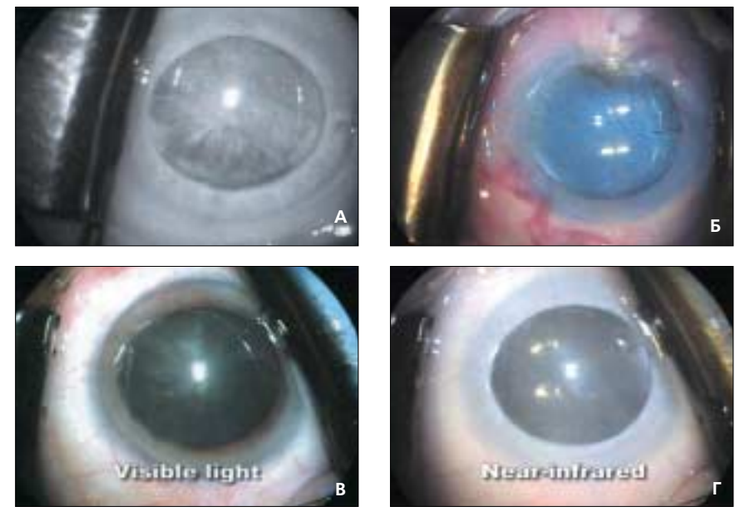

Рис. 2. Фотографии операционного поля при использовании различного освещения, полученные во время факоэмульсификации. **А** – Черно-белое изображение глаза пациента при освещении ИК-светом. **Б** – Изображение глаза пациента при ИК-освещении и окружающем флюоресцентном свете. **В** – Освещение операционного поля видимым светом. **Г** – Тот же глаз, что на рис. В при ИК-освещении и окружающем флюоресцентном свете

проведения операции в стандартном режиме больные предъявляли жалобы на транзиторную дисхроматопсию (розовый и желтый цвета).

Несмотря на небольшое количество выполненных операций, исследование показало очевидные преимущества использования ИК-системы. Во-первых, использование ИК-освещения исключает риск фототоксического поражения сетчатки. Во-вторых, ИК-свет исключает возможность засвета глаз пациентов во время операции, вследствие чего они могут четко фиксировать взгляд. В-третьих, новая ИК-система позволяет получить стереоскопическое изображение операционного поля для трех человек, что удобно для обучения выполнению факоэмульсификации. В-четвертых, для выполнения операции по новой технологии требуется значительно меньшее количество мидриатика, т.к. вмешательство проводится в скотопических условиях. Кроме того, наличие ДГХ обеспечивает комфортное положение врача за операционным столом.

По мнению автора, ИК-систему возможно использовать при выполнении вмешательств на заднем отрезке глаза, исключая необходимость применения эндоиллюминации. Недостатком новой системы является относительно невысокая разрешающая способность ДГХ. ■

КНИГИ



Е.Н. Севастьянов, Е.Н. Горскова

Кератоконус плюс

Севастьянов Е.Н., Горскова Е.Н. Кератоконус плюс. – Челябинск: Издательство «ПИРС», 2006. – 148с., цв. вкладки.

В книге на основании эпидемиологических, иммуногенетических, иммунологических, биохимических, морфологических исследований освещены вопросы эпидемиологии, этиологии кератоконуса, представлена оригинальная схема его патогенеза. Рассмотрены вопросы клиники, ранней диагностики, хирургических способов лечения и реабилитации больных конусовидной дистрофией роговицы. На основании полученных данных предложено патогенетически направленное консервативное лечение кератоконуса.

Книга рассчитана на широкий круг читателей: офтальмологов, иммунологов, психиатров, педиатров, врачей общей практики и специалистов, занимающихся фундаментальными исследованиями в медицине, а также курсантов медицинских академий дополнительного образования и студентов высших учебных заведений.

Витреоретинальная патология

Исследование токсичности субретинального введения триамцинолона ацетонида в эксперименте

I. Kozak, L. Cheng, T. Mendez et al. Evaluation of the toxicity of subretinal triamcinolone acetonide in the rabbit // Retina.– 2006.– Vol. 26.– P. 811-817.

Возрастная макулодистрофия (ВМД) является одной из главных причин необратимого снижения остроты зрения в большинстве стран мира. Разработанные методики лечения этого заболевания позволяют в ряде случаев лишь несколько задержать прогрессирование патологического процесса. Наиболее тяжелой является экссудативная форма ВМД, отмечающаяся у 15-20% пациентов.

При образовании неоваскулярных хориоидальных мембран (НХМ) возникает очаг воспаления в области неоваскуляризации. Для лечения НХМ применяют кортикостероиды, обладающие противовоспалительными и антиангиогенными свойствами. Исследования показали, что интравитреальное введение триамцинолона ацетонида (ТЦА) эффективно снижает частоту случаев развития НХМ, полученных на экспериментальной модели. Результаты клинического исследования также выявили частичную эффективность применения ТЦА для лечения ВМД. В ряде случаев у пациентов сохранялись остаточные зрительные функции, хотя у большинства они продолжали снижаться.

Доктор Kozak с соавт. изучили токсическое влияние субретинального введения ТЦА на глазах кроликов.

Исследование провели на 20 глазах 20 новозеландских кроликов. Для профилактики кровотечения и отслойки сетчатки выполняли криотерапию в проекции плоской части цилиарного тела и области прилегающей сетчатки по окружности 360°. Для визуализации операционного поля использовали непрямой офтальмоскоп. Через 10 дней после криотерапии проводили второй этап вмешательства под общей анестезией. После расширения зрачка с помощью 2% раствора циклопентолата и 1% раствора тропикамида конъюнктиву рассекали в области лимба и накладывали швы (6-0) в 2,0 мм от лимба с носовой и височной сторон. Через разрез склеры, проведенный с височной стороны, в полость глаза вводили канюлю и подшивали ее к склере. Через другой разрез, выполненный с носовой стороны, вводили наконечник витреотома или субретинальный инжектор. На роговицу накладывали выпуклую линзу на подложку из вискоэластичного препарата для визуализации сетчатки. Во время витрэктомии удаляли центральные отделы и кортикальный слой стекловидного тела вблизи сетчатки. В область, расположенную рядом с сетчаткой, через иглу вводили 10 мл сбалансированного солевого раствора для формирования пузырька, затем через ту же иглу в субретинальное простанство вводили 10 мл ТЦА. Отверстие склеротомии и конъюнктиву фиксировали швами (полигалактин 7-0). На поверхность глаза наложили противовоспалительную мазь.

Осмотр животных проводили в 1-е, 3-и, 7-е сутки после вмешательства, затем – 1 раз в неделю в течение 3 месяцев. Биомикроскопию, офтальмоскопию, оптическую когерентную томографию и фотографирование глазного дна выполняли через 1, 2 и 3 месяца после вмешательства. Кролики были забиты после рассасывания ТЦА, глаза энуклеированы. Перед этим была проведена электроретинография.

Аутопсированные глаза исследовали с помощью электронного и зеркального микроскопов, область введения ТЦА подвергли гистопатологическому изучению.

ТЦА, введенный в субретинальное пространство, визуализировался как депозиты белого цвета. После рассасывания препарата отмечалась зона гиперпигментации окружающих тканей. Данные электроретинографии, полученные при жизни кроликов, были в норме, что свидетельствовало об отсутствии обширного токсического воздействия ТЦА. Гистологическое исследование показало наличие зон с отсутствующим и/или гиперпигментированным слоем пигментного эпителия, а также поражение фоторецепторов и внутреннего ядерного слоя сетчатки.

Полученные результаты свидетельствуют о возможности токсического действия субретинальной инъекции ТЦА на верхние слои сетчатки и ее пигментного эпителия. Только клиническое исследование покажет целесообразность проведения лечения ТЦА с точки зрения соотношения вероятного повреждения тканей глаза и способности препарата купировать воспалительный и пролиферативный процессы, а также ангиогенез. ■

ВИТРЕОРЕТИНАЛЬНЫЙ КЛУБ

ГЛУБОКОУВАЖАЕМЫЙ КОЛЛЕГА!

Приглашаем Вас принять участие в работе

научно-практической конференции

«Современные технологии лечения витреоретинальной патологии»

которая состоится

20-21 марта 2008 года в Москве

в ФГУ «МНТК «Микрохирургия глаза» им. акад. С.Н. Федорова Росмедтехнологии»

Основные направления работы конференции:

• «ЖИВАЯ» ХИРУРГИЯ • Эндовитреальная и эписклеральная хирургия • Лазерные методы лечения • Терапевтические аспекты лечения витреоретинальной патологии

В рамках конференции будет проведена выставка офтальмологического оборудования крупнейших зарубежных и российских фирм. Материалы конференции будут изданы в виде сборника статей.

Регистрация участников конференции будет проводиться только на сайте ФГУ «МНТК «Микрохирургия глаза» им. акад. С.Н. Федорова Росмедтехнологии» **www.mntk.ru** до **1 марта 2008 г.**

ОРГКОМИТЕТ КОНФЕРЕНЦИИ: Тел.: (495) 484-72-98 **Факс:** (495) 906-17-75. **E-mail:** orgconf@mntk.ru

Анатомические и функциональные результаты хирургического лечения V стадии ретинопатии недоношенных

M. Cusick, M.K. Charles, E. Argon et al. Anatomical and visual results of vitreoretinal surgery for stage 5 retinopathy of prematurity // Retina.– 2006.– Vol. 26.– P. 729-735.

Ретинопатия недоношенных (РПН) – это вазопролиферативное поражение глаза, являющееся одним из наиболее распространенных причин слепоты у детей. Несмотря на разработку методики лазерного лечения этого заболевания, у 10% детей патологический процесс продолжает прогрессировать и развивается тотальная отслойка сетчатки (V стадия). В ряде случаев после хирургического вмешательства удается сохранить лишь остаточные зрительные функции.

Доктор Cusick с соавт. представили анатомические и функциональные результаты хирургического лечения РПН (V стадия). Особое внимание обращали на возможные факторы риска, снижающие эффект оперативного вмешательства.

Витреоретинальная операция по поводу РПН (V стадия) была выполнена на 956 глазах 601 недоношенного ребенка. Хирургическое лечение включало витрэктомию, при необходимости – ленсэктомию, удаление эпиретинальных мембран, газово-жидкостный обмен, наложение поверхностной склеральной пломбы, восстановление глубины передней камеры. Незначительному количеству пациентов ранее была проведена криотерапия (15%) или лазерная фотокоагуляция (7%). До вмешательства детям под общим наркозом выполнили непрямую бинокулярную офтальмоскопию и ультразвуковое исследование. После операции проводили оценку состояния сетчатки и зрительных функций. Лечение считалось эффективным в случае прилегания макулярной области сетчатки, частично эффективным – в случае последующей отслойки макулы, неэффективным – в случае последующей тотальной отслойки сетчатки. При выявлении помутнения роговицы, полного заращения зрачка

или фтизиса состояние органа зрения оценивалось как инкурабельное. В связи с полученными функциональными результатами пациентов разделили на несколько групп: больные с остротой зрения выше 0,1; больные с остротой зрения равной 0,1-0,025; равной движению руки у лица; равной светоощущению; равной отсутствию светоощущения. Проведение анализа результатов было направлено на выявление корреляции между полученными зрительными функциями и анатомическим состоянием сетчатки. В среднем срок наблюдения составил 44 месяца.

Эффективным лечение оказалось в 28% случаев, частично эффективным – в 5%, неэффективным – в 55%, в 11% – состояние глаза было оценено как инкурабельное. В 74% случаев острота зрения составила светоощущение и выше. Степень выраженности РПН до операции, ранний возраст детей и выполнение вмешательства на парном глазу (при РПН V стадии) являлись факторами риска неэффективности хирургического лечения и, соответственно, отсутствия светоощущения в послеоперационном периоде.

Анатомические результаты были получены только у 1/3 пациентов с РПН V стадии, только у 8 пациентов острота зрения составила больше 0,025. В ряде случаев после операции было получено прилегание сетчатки, но через некоторое время был отмечен рецидив ее отслойки, что свидетельствует о кратковременности эффекта вмешательства. По мнению авторов, оперативное лечение по поводу РПН V стадии следует рекомендовать с большой осторожностью, тщательно проанализировав преимущества в соотношении с риском его проведения. ■

Разное

Робот для выполнения микрохирургических операций

A. Tsirbas, C. Mango, E. Dutson. Robotic ocular surgery // Br. J. Ophthalmol.– 2007.– Vol. 91.– P. 18-21.

Доктор Tsirbas с соавт. впервые представили описание операции, проведенной на экспериментальных глазах с помощью хирургического робота.

Робот, функционирующий на основе специального программного обеспечения, был создан в качестве ассистента хирурга. Модификация робота дала возможность использовать его на основных этапах проведения вмешательства, поскольку у него отсутствует тремор рук, он «обладает» техническими навыками и выполняет манипуляции с максимальной точностью. Система da Vinci (США), разработанная для проведения общехирургических операций, обеспечивает трехмерное стереоскопическое изображение операционного поля и дает возможность использовать три «руки» робота, оснащенные хирургическими инструментами.

Хирургические операции выполняли на 5 энуклеированных свиных глазах. Первым этапом вмешательства была инъекция солевого раствора

Рис. 1. Хирург управляет хирургической консолью. Рычаги управления дают возможность приводить в движение «руки» робота и включать камеру

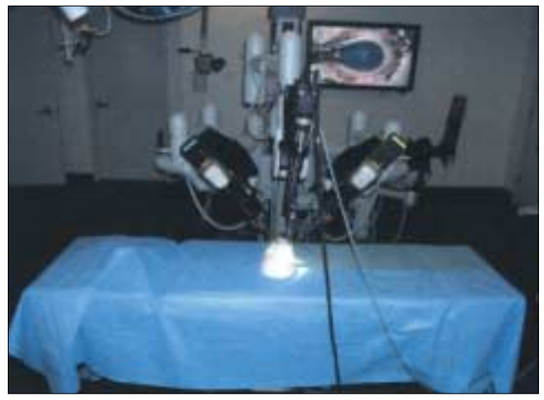

Рис. 2. Операционный робот расположен над головой «пациента»

Рис. 3. Алмазный микропинцет

Рис. 4. «Руки» робота оснащены микропинцетом, захватывающим края операционной раны

Рис. 5. «Руки» робота оснащены микропинцетом, захватывающим роговицу при наложении первого шва

в полость стекловидного тела для обеспечения офтальмотонуса. Разрез роговицы длиной 8,0 мм проводили с помощью кератома на 90% ее толщины. Затем хирурги накладывали на роговицу три узловых шва (нейлон 10-0).

Глаза помещали в специальное приспособление, имитирующее голову пациента. «Руки» робота располагали по обеим сторонам головы «пациента». При наложении швов на разрез роговицы врачи управляли хирургической консолью с помощью рычагов на расстоянии 4,5 м от операционного стола *(рис. 1, 2)*. Визуализацию операционного поля обеспечивали с помощью специальной системы наблюдения, позволяющей получить трехмерное изображение. Каждая «рука» робота была оснащена алмазным микропинцетом *(рис. 3)*. Один из хирургов имел опыт проведения операций с помощью робота, но никогда не выполнял их на глазу, два других – были опытными офтальмохирургами, но управляли роботом впервые. На *рис. 4-6* показана методика наложения швов на рану роговицы.

После выполнения вмешательства провели макро- и микроскопическое исследование каждого глаза, а также сравнили время, затраченное управляемым роботом на наложение швов (465, 655 и 750 сек), со временем проведения операции под микроскопом (183 и 190 сек).

Наложение швов на роговицу с помощью хирургического робота показало возможность использования системы da Vinci в микрохирургии

Рис. 6. «Руки» робота затягивают шов

глаза, поскольку она обеспечивает исключительную визуализацию операционного поля и точность выполнения манипуляций, особенно для проведения вмешательств по поводу катаракты и витреоретинальной патологии. Для этой цели сейчас специально разрабатываются новые методики и инструментарий. ■

Случаи из практики

Лечение рефрактерной язвы роговицы, развившейся на фоне аллергического кератоконъюнктивита, путем наложения бандажной контактной линзы большого диаметра

Say Aun Quah, C. Hemmerdinger, S. Nicholson, S. Kaye. Treatment of refractory vernal ulcers with large-diameter bandage contact lenses // Eye & Contact Lens.– 2006.– Vol. 32.– P. 245-247.

Аллергическим кератоконъюнктивитом (АКК) часто страдают мальчики в возрасте до 10 лет. В ряде случаев это заболевание осложняется развитием язвы роговицы, что приводит к значительному снижению остроты зрения. При осмотре, как правило, выявляют раздражение глаз, светобоязнь, наличие птоза и появление гигантских папиллярных сосочков конъюнктивы на тарзальной поверхности (ТП) века.

Доктор Say Aun Quah с соавт. представили результаты лечения язвы роговицы, развившейся на фоне аллергического кератоконъюнктивита, с помощью гидрогелевых бандажных контактных линз (БКЛ) Contaflex T74 большого диаметра с 75% содержанием воды фирмы Troy Contact Lenses (Великобритания). Радиус задней поверхности БКЛ составляет 9,2 мм, общий диаметр — 22,0 мм.

Клинический случай 1

У пациента 10 лет выявлена язва, развившаяся на фоне аллергического кератоконъюнктивита, размером 2,3 x 3,2 мм в верхневисочной области роговицы левого глаза. При осмотре была выявлена гиперемия ТП верхнего века и выделение слизи. При закапывании флюоресцеина отмечалось окрашивание папиллярных сосочков конъюнктивы *(рис. 1)*.

Пациенту были назначены инстилляции 0,5% раствора преднизолона 4 раза в день и олопатадина 2 раза в день. Лечение, проведенное в течение 4 недель, положительного эффекта не дало. На глаз была наложена БКЛ T74 и продолжены инстилляции преднизолона 2 раза в день в течение 2 недель. После удаления БКЛ отметили полную эпителизацию язвы, значительное уменьшение гиперемии конъюнктивы и выделения слизи. В течение последующих 6 недель инстилляции преднизолона были сокращены до 1 раза в день и отменены. Через три месяца после начала лечения отметили уменьшение размеров папиллярных сосочков и их уплощение.

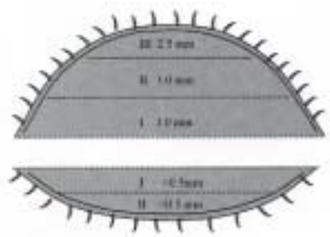

Рис. 1. Схема изменения ТП века. Площадь ТП верхнего века разделена на три зоны, ТП нижнего века – на 2 зоны, высота каждой составляет 2,0 мм. Высота трех зон вверху составляет 2,0-3,0 мм, внизу – менее 0,5 мм

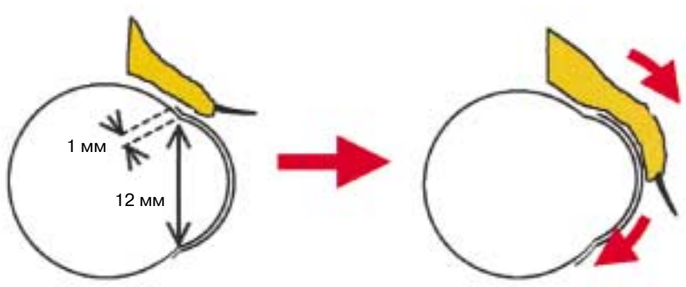

Рис. 2. Стандартная БКЛ диаметром 14,0 мм обеспечивает защиту поверхности глаза, захватывая площадь, только на 1,0 мм превышающую площадь роговицы

Клинический случай 2

У пациента 4 лет выявлена язва роговицы, развившаяся на фоне аллергического кератоконъюнктивита, размером 2,0 x 3,0 мм на правом глазу. Ребенок предъявлял жалобы на светобоязнь и блефароспазм.

У пациента отмечалась непереносимость назначенных инстилляций недокромила натрия, антазолина сульфата и 0,5% раствора преднизолона, которая выражалась в возникновении значительного дискомфорта. Инъекция бетаметазона (2 мг/0,5 мл), выполненная в верхний свод двумя неделями ранее, была неэффективной. Осмотр выявил наличие АКК, увеличение папиллярных сосочков (2,0-3,0 мм в диаметре), гиперемию, выделение слизи. Рубцевание конъюнктивы и ее контрактура выявлены не были. Для лечения язвы пациенту на правый глаз наложили БКЛ T74 (9,2 мм/22,0 мм). В короткие сроки отметили уменьшение интенсивности дискомфортных ощущений и степени выраженности блефароспазма. Через 2 недели БКЛ удалили, поскольку язва полностью эпителизовалась. Пациенту назначили инстилляции 0,5% раствора преднизолона, дозы которого постепенно снижались; препарат был отменен через 3 месяца. Признаки рецидивирования язвы не выявлены.

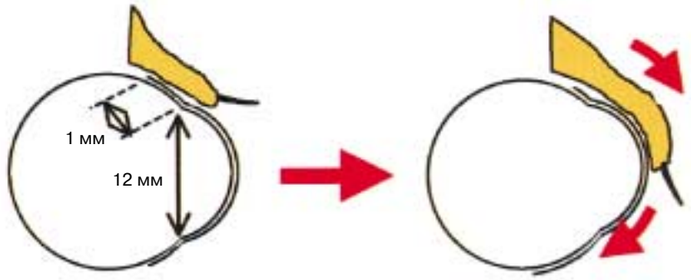

Рис. 3. БКЛ T74 обеспечивает защиту поверхности глаза, захватывая площадь, на 5,0 мм превышающую площадь роговицы

Применение БКЛ большого диаметра для лечения АКК имеет значительное преимущество по сравнению с использованием БКЛ стандартного размера: большой диаметр линзы лучше защищает поверхность роговицы *(рис. 2, 3)*. Кроме того, БКЛ T74 имеет большой процент содержания воды, что обеспечивает повышенную проницаемость для кислорода.

Результаты лечения показали эффективность применения БКЛ T74, поскольку признаки рецидивирования язвы роговицы отмечены не были. ■

Десцеметова мембрана, не удаленная во время выполнения сквозной кератопластики

S.Thyagarajan, A.A. Mearza, M. G. Falcon. Inadvertent retention of Descemet membrane in penetrating keratoplasty // Cornea.– 2006.– Vol. 25.– P. 748-749.

Доктор Thyagarajan с соавт. представили редкий клинический случай обнаружения десцеметовой мембраны (ДМ), не удаленной во время сквозной кератопластики.

Пациенту 41 года с отслойкой сетчатки на обоих глазах были выполнены три хирургических вмешательства на правом глазу по поводу этой патологии. Во время последней операции провели тампонаду силиконовым маслом. Кроме того, пациенту была выполнена экстракция катаракты без имплантации интраокулярной линзы. Поскольку левый глаз был инкурабельным, операции на нем не проводили. Через 12 лет у пациента развилась кератопатия вследствие наличия силиконового масла. Острота зрения составляла движение руки у лица. Было принято решение о выполнении сквозной кератопластики (СКП). После операции острота зрения правого глаза составляла 0,1. Через 1 год произошло отторжение трансплантата. Для профилактики отслойки сетчатки силиконовое масло необходимо было оставить в полости глаза, но существовала вероятность отторжения трансплантата после повторной СКП. Острота зрения составляла движение руки у лица.

При обследовании пациента через 10 лет острота зрения оставалась движение руки у лица. Биомикроскопия показала наличие помутневшего роговичного трансплантата с признаками поверхностной неоваскуляризации в 4 квадрантах, передняя камера была измельчена. Внутриглазное давление было в норме. Под конъюнктивой визуализировалось силиконовое масло. Провести офтальмоскопию было невозможно, В-сканирование показало, что сетчатка прилежит. После тщательного анализа риска проведения операции и ее преимуществ, пациенту выполнили повторную СКП. Операционные осложнения отмечены не были.

Во время выполнения биомикроскопического исследования в 1-е сутки после вмешательства было обнаружено наличие силиконового масла в передней камере, которое изолировалось от донорского трансплантата ДМ пациента, не удаленной во время первичной СКП.

Рис. 1. Фотография переднего отрезка правого глаза пациента после ножевой мембранотомии. Донорский трансплантат прозрачный, неудаленная ДМ мутная, в ее центре выполнено отверстие. В передней камере визуализируется силиконовое масло

Острота зрения прооперированного глаза составляла 0,16, поэтому было принято решение не удалять ДМ; кроме того, она выполняла протекторную роль, исключая контакт силиконового масла с эндотелиальным слоем донорского трансплантата.

Через 1 год после повторной СКП донорский трансплантат оставался прозрачным, но острота зрения снизилась и составляла движение руки у лица из-за помутнения неудаленной ДМ. Поскольку ИАГ-лазерная мембранотомия оказалась неэффективной, выполнили ножевую операцию, в результате которой было отмечено повышение остроты зрения *(рис. 1)*. Проведение мембранотомии ослабило протекторную функцию неудаленной ДМ как физиологического барьера для проникновения силиконового масла в переднюю камеру. Впоследствии острота зрения правого глаза составила движение руки у лица. Поскольку у пациента был высок риск рецидива развития кератопатии, за ним вели тщательное наблюдение. ■

Токсический синдром переднего отрезка глаза, развившийся после имплантации переднекамерной факичной интраокулярной линзы Verisyse

M. Moshirfar, G. Whitehead, B.C. Beutler, N. Mamalis. Toxic anterior segment syndrome after Verisyse iris-supported phakic intraocular lens implantation // J. Cataract Refract. Surg.– 2006.– Vol. 32.– P. 1233-1237.

Токсический синдром переднего отрезка глаза (ТСПОГ), или стерильный эндофтальмит – острое воспаление, возникающее как реакция переднего отрезка глаза на какой-либо токсичный реагент. Причиной развития ТСПОГ может послужить изменение показателей pH или осмолярности внутриглазных жидкостей, попадание эндотоксинов, лекарственных препаратов, наличие остатков вискоэластичного препарата и т.д. В тяжелых случаях возможно необратимое повреждение эндотелия роговицы, развитие кистозного макулярного отека, нарушение функции сфинктера зрачка или возникновение глаукомы из-за поражения трабекулярной сети. Воспалительный процесс слабой и средней выраженности удается купировать кортикостероидами.

Симптомами ТСПОГ, развивающимися в раннем послеоперационном периоде, являются отек роговицы, наличие воспалительной реакции в передней камере, снижение остроты зрения, отсутствие реакции зрачка на свет, повышение внутриглазного давления (ВГД). В ряде случаев отмечается болевой синдром.

Доктор Moshirfar с соавт. представили клинический случай развития ТСПОГ после имплантации переднекамерной факичной интраокулярной линзы Verisyse (фирма AMO).

Пациенту 40 лет была имплантирована ИОЛ Verisyse с рефракционной целью. Острота зрения до операции на обоих глазах с максимальной коррекцией составляла 0,6-0,7; рефракция правого глаза – sph -9,5 D cyl +1,0 D ax 170°, левого глаза – sph -8,5 D cyl +0,5 D ax 176°; ВГД на правом глазу – 13,0 мм рт. ст., на левом глазу – 14,0 мм рт. ст.; глубина передней камеры – 3,42 мм; плотность эндотелиальных клеток на правом глазу – 3081 кл./мм^2, на левом глазу – 3253 кл./мм^2.

ИОЛ Verisyse с оптической силой -10,0 дптр была имплантирована в правый глаз. Аналогичная линза была имплантирована пациенту в левый глаз тремя месяцами ранее.

За 30 минут до операции провели инстилляцию 1 капли офлоксацина (окуфлокс) и бримонидина тартрата (альфаган-П). Утром в день операции на правом глазу успешно выполнили ИАГ-лазерную периферическую иридэктомию. При проведении операции были соблюдены все правила антисептики.

ИОЛ имплантировали под прикрытием вискоэластика через роговичный разрез длиной 6,5 мм, выполненный с височной стороны. ИОЛ фиксировали к радужке на 6 и 12 часах. Вискоэластик удалили из передней камеры и ввели сбалансированный солевой раствор. На операционную рану наложили 5 узловых швов (нейлон 10-0). Операционных осложнений отмечено не было. Затем пациенту выполнили инстилляции по 1 капле бетаксолола гидрохлорида (бетоптик), гатифлоксацина (зимар) и ацетазоламида.

В 1-е сутки после операции острота зрения правого глаза составила 0,05, роговица была отечной (3+), визуализировать радужку и угол передней камеры было невозможно *(рис. 1)*. ВГД было в норме; по данным аппланационной тонометрии, оно составляло 10,0-12,0 мм рт. ст. ИОЛ находилась в правильном положении, изменения формы зрачка не выявлено. Пациенту были назначены инстилляции гатифлоксацина, кеторолака, преднизолона 4 раза в день.

Рис. 1. Правый глаз пациента в 1-е сутки после операции. Выражен отек роговицы (3+)

Рис. 2. Тот же глаз на 4-е сутки после операции. Отек роговицы увеличился (4+)

На 4-е сутки после операции острота зрения правого глаза составила 0,3, отек роговицы увеличился (4+), отмечалась инъекция конъюнктивы *(рис. 2)*. ВГД оставалось в норме. Оценить степень выраженности воспалительной реакции в передней камере было невозможно из-за отека роговицы. Пациенту назначили преднизолон per os (60,0 мг/д), инстил-

Рис. 3. Тот же глаз на 11-е сутки после операции. Отмечаются умеренно выраженный отек роговицы и остаточные складки роговицы. Видны радужка и преципитаты на передней поверхности ИОЛ Verisyse

Рис. 4. Тот же глаз на 25-е сутки после операции. Отек роговицы рассосался. Отмечается наличие нескольких остаточных преципитатов на передней поверхности ИОЛ Verisyse

ляции преднизолона 4 раза в день – каждые 2 часа. Инстилляции гатифлоксацина выполняли 4 раза в день.

На 6-е сутки после операции состояние пациента оставалось без динамики, поэтому инстилляции преднизолона выполняли каждый час; кроме того, дополнительно назначили инстилляции 5% раствора хлорида натрия. В течение последующих 2 недель отек роговицы постепенно начал рассасываться. На фоне положительной динамики дозы системного приема преднизолона постепенно снижались. Через 4 недели после операции отмечались умеренный отек роговицы и наличие преципитатов на передней поверхности ИОЛ *(рис. 3)*. В течение последующих трех месяцев отек роговицы продолжал рассасываться, тем не менее визуализировалось незначительное количество преципитатов *(рис. 4)*. Острота зрения правого глаза повысилась и составила 1,0 с максимальной коррекцией sph -1,5 D cyl +0,25 D ax 80°. Через 1 год после операции плотность эндотелиальных клеток правого глаза составила 964 кл./мм^2, левого глаза – 3136 кл./мм^2.

ТСПОГ развился после проведения полостной хирургической операции. В 1-е сутки после имплантации ИОЛ произошло снижение остроты зрения; возникли выраженный отек роговицы, ограничение реактивности зрачка и воспалительная реакция в передней камере. Как правило, симптомы ТСПОГ купируются в течение 1-3 недель после операции. Если воспалительный процесс длится более 6 недель, высока вероятность развития необратимых патологических изменений структур глаза. Как показано в представленном клиническом случае, плотность эндотелиальных клеток правого глаза пациента снизилась на 69% и составила 964 кл./мм^2. Развитие ТСПОГ в ответ на хирургическое вмешательство представляется маловероятным, поскольку были соблюдены все правила антисептики. По-видимому, причиной осложнения явилась ИОЛ Verisyse. Ранее в литературе были опубликованы сообщения о развитии ТСПОГ после имплантации различных моделей линз, в данном случае острую воспалительную реакцию вызвала переднекамерная факичная ИОЛ. Представленный клинический случай свидетельствует о необходимости помнить о возможности развития ТСПОГ после имплантации этих моделей ИОЛ, правильно диагностировать и лечить данное осложнение. ■

Электростимулятор офтальмологический микропроцессорный ЭСОМ

- **Определение порога электрической чувствительности**
- **Определение электролабильности**
- **Проведение лечебной электростимуляции**

Реализует метод Сафиной З.М. (Патент РФ №2161019 и №41627). Утвержден МЗ РФ.
Преимущества: создание отдельных на каждый глаз программ стимуляции и автоматическое их исполнение, возможность индивидуальной настройки 8 параметров тока на основании характеристик фосфена, широкий спектр показаний, высокая эффективность терапии.

НЕЙРОН

Медицинское научно-производственное предприятие «Нейрон»
450022, Уфа, ул. Менделеева 141/2, оф. 215.
Тел./факс (3472) 28-17-55, 50-80-25, 74-02-46. E-mail: neuron@bashnet.ru

R-OPTICS RUMEX INTERNATIONAL CO

R-Optics – ЭКСКЛЮЗИВНЫЙ ДИСТРИБЬЮТОР ОБОРУДОВАНИЯ **Schwind**

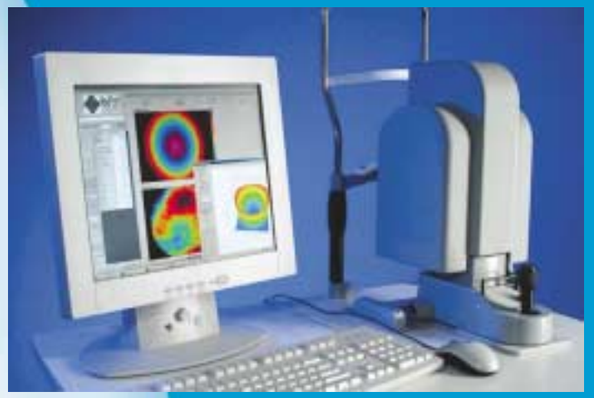

Комплексное оснащение эксимерлазерной операционной
Perfect Refractive Packet

- ***ESIRIS*** – эксимерный лазер ориентированный в будущее
- «Летающее» пятно сверхмалого диаметра 0,8 мм
- Частота следования лазерных импульсов 200 Гц
- Непревзойденная надежность контроля положения глаза: частота слежения 300 Гц
- Комфорт в работе: микроскоп ***Moeller Wedel.*** Рекордно большая рабочая дистанция 29 см
- Оптическая бесконтактная пахиметрия в реальном времени от ***Heidelberg Engineering.*** Измерение толщины лоскута и стромы в процессе абляции
- Индивидуализированная абляция: программное обеспечение ***ORK***
- «Золотой стандарт» корнеотопографии: система ***Opticon Keratron***
- Оценка суммарной абберации оптической системы глаза: ***волновофронтовой абберометр ORK***

123182, Москва, ул. Живописная, д.46
тел. (495) 725-77-34/35
факс (495) 741-59-09
e-mail: roptics@garnet.ru
www.r-optics.ru

SCHWIND
eye-tech-solutions

Исследование помутнения задней капсулы хрусталика in vivo с помощью спектральной оптической когерентной томографии

B.J. Kaluzny, A. Szkulmovska, J.J. Kaluzny et al. In vivo imaging of posterior capsule opacification using spectral optical coherence tomography // J. Cataract Refract. Surg.– 2006.– Vol. 32.– P. 1892-1895.

Долгое время было невозможно провести in vivo точное послойное исследование имплантированной интраокулярной линзы (ИОЛ), капсульного мешка и задней капсулы хрусталика при ее помутнении. Биомикроскопическое исследование позволяет получить только общие сведения о состоянии структур глаза. Разрешение ультразвуковой сканограммы также не дает детальной информации, необходимой для проведения тщательного анализа.

Последние разработки в области оптики позволили создать новую методику оптического исследования – спектральную оптическую когерентную томографию (СОКТ), обеспечивающую качественное изображение с высоким разрешением in vivo и in situ путем проведения бесконтактной оптической биопсии объектов, которые слабо абсорбируют и рассеивают световое излучение. Кроме того, СОКТ дает возможность получить трехмерное изображение в режиме реального времени.

Доктор Kaluzny с оавт. представили результаты проведения исследования имплантированной ИОЛ, помутнений задней капсулы хрусталика (ПЗКХ) до и после выполнения ИАГ-лазерной капсулотомии in vivo с помощью СОКТ.

Прототип установки для проведения СОКТ был разработан в институте физики в Польше. А-сканирование выполняется при времени экспозиции (время освещения глаза), равном 40 микросекундам, в среднем на проведение 3000-5000 А-сканирований затрачивается время, равное 120-200 миллисекундам. Осевое разрешение наконечника прибора составляет 6,0 мкм в воздухе (4,5 мкм в ткани), латеральное разрешение – 10,0 мкм. Датчик прибора разработан специально для получения изображения переднего отрезка глаза и вмонтирован в подставку щелевой лампы для удобства проведения исследования. Оптическая сила воздействия луча на роговицу составляет 750 мкмВ. Цвета на томограмме искажаются, поскольку изображение получается в отраженном свете (красный – максимальное отражение света, синий – минимальное, черный – излучение полностью поглощается).

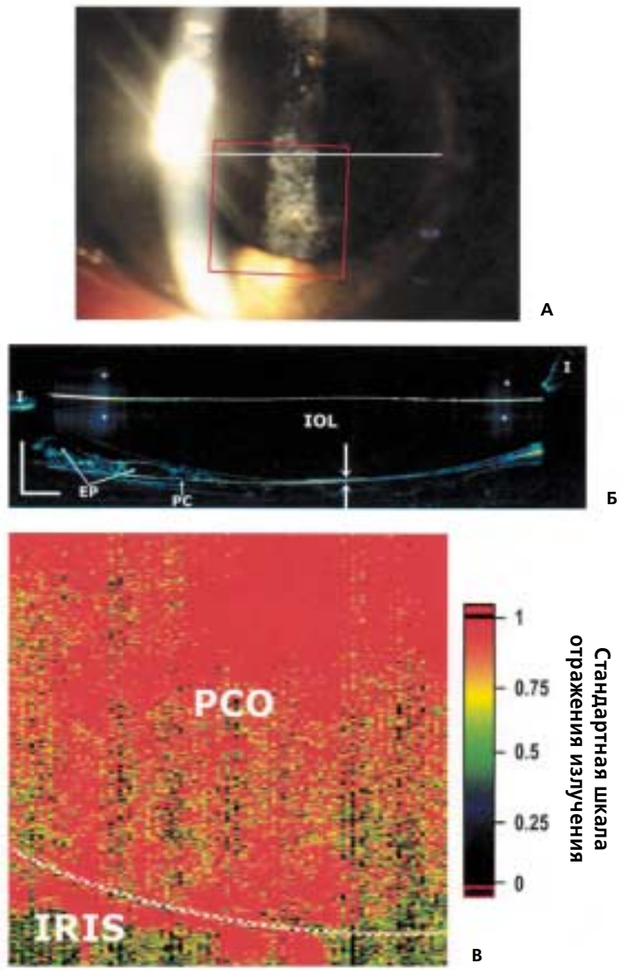

Рис. 1. Передний отрезок правого глаза пациента: хорошо видны имплантированная ИОЛ и ПЗКХ. **А** – На цветной фотографии белой линией обозначена плоскость сканирования с помощью СОКТ, красным квадратом – область ПЗКХ. **Б** – На томограмме видно расстояние между задней поверхностью ИОЛ и задней капсулой хрусталика, равное 8,0 мкм. В левом нижнем углу расположены 2 белые линии, формирующие букву «L», их длина составляет 500,0 мкм (звездочками указаны артефакты, EP – шары Elschnig, I – радужка, IOL – интраокулярная линза, PC – задняя капсула хрусталика). **В** – Контурная карта ПЗКХ получена при обработке трехмерного изображения. Цветовая шкала соответствует стандартному отражению излучения структурами глаза. Площадь изображенной зоны – 5,0 x 5,0 мм (белая пунктирная линия – край радужной оболочки, PCO – ПЗКХ)

У пациента 74 лет три года назад на правом глазу была выполнена экстракапсулярная экстракция катаракты с имплантацией монолитной ИОЛ из полиметилметакрилата (MZ60BD, Alcon). При осмотре острота зрения с максимальной коррекцией составила 0,6. Во время проведения биомикроскопического исследования была использована цифровая фотокамера Canon EOS 300D, с помощью которой получили цветную фотографию переднего отрезка глаза *(рис. 1А)*. Кроме того, исследовали трехмерную контурную карту интенсивности распределения ПЗКХ до и после ИАГ-лазерной капсулотомии, полученную с помощью СОКТ. Стандартная цветовая шкала отражения излучения соответствовала оптической плотности зон помутневшей капсулы хрусталика *(рис. 1Б)*.

Качество томограммы позволило детально определить форму ИОЛ, ее положение относительно капсульного мешка и выявить наличие шаров Elschnig на задней капсуле. Адгезия задней капсулы к задней поверхности ИОЛ на периферии не отмечена. В центральной оптической зоне визуализировалось расстояние между задней капсулой и задней поверхностью ИОЛ, равное 8,0 мкм. На контурной карте ПЗКХ показано распределение интенсивности помутнения до проведения ИАГ-лазерной капсулотомии *(рис. 1В)*. Зона красного цвета показывает область наиболее плотного помутнения и радужку.

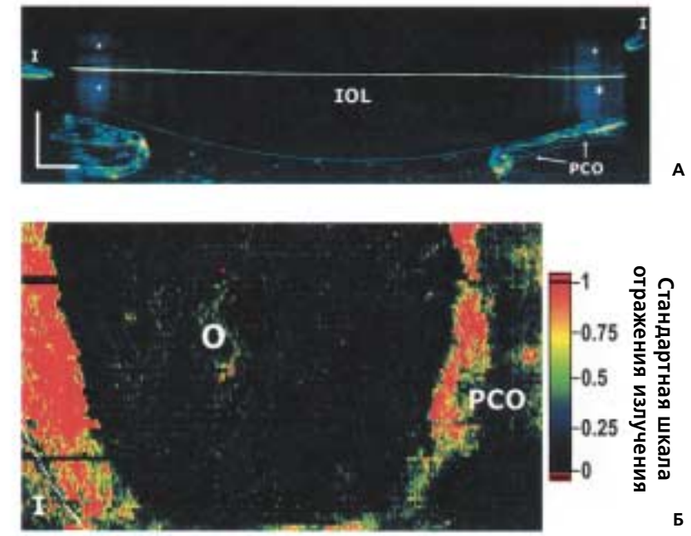

Рис. 2. А – Томограмма того же глаза, полученная после ИАГ-лазерной капсулотомии. В левом нижнем углу расположены 2 белые линии, формирующие букву «L», их длина составляет 500,0 мкм (звездочками указаны артефакты, I – радужка, IOL – интраокулярная линза, PCO – ПЗКХ). **Б** – Контурная карта ПЗКХ получена при обработке трехмерного изображения. Цветовая шкала соответствует стандартному отражению излучения структурами глаза. Площадь изображенной зоны – 4,0 x 7,0 мм (белая пунктирная линия – край радужной оболочки, O – помутнение передних отделов стекловидного тела)

После выполнения ИАГ-лазерной капсулотомии острота зрения правого глаза составила 1,0.

На томограмме, полученной через 3 минуты после лазерного вмешательства, было видно, что задняя капсула рассечена в центральной оптической зоне и определены только ее периферические части *(рис. 2А)*. Контурная карта ПЗКХ, полученная после операции, значительно отличалась от дооперационной *(рис. 2Б)*. На ней отчетливо видны форма отверстия капсулотомии, а также помутнение передних отделов стекловидного тела.

Результаты исследования показали, что СОКТ позволяет получить in vivo качественное двух- и трехмерное изображение переднего отрезка глаза с высоким разрешением. Контурные карты обеспечивают проведение количественного анализа ПЗКХ, а также исследование распределения зон помутнения на задней капсуле. В будущем возможна оценка новых моделей ИОЛ с точки зрения их способности ингибировать формирование ПЗКХ. Кроме того, СОКТ, выполненная в режиме реального времени, позволяет исследовать процесс аккомодации после имплантации ИОЛ. Тем не менее необходимо отметить, что качество получаемой томограммы зависит от индивидуальных особенностей глаз пациентов: глубины передней камеры и оптических свойств роговицы. СОКТ имеет некоторые ограничения, обусловленные возможностью проведения исследования на глубину, не превышающую 2,0 мм. В настоящее время ведутся работы по усовершенствованию методики СОКТ. ■

Эндокапсулярная гематома, развившаяся после факоэмульсификации, выполненной через роговичный разрез

V. Patel, A. Bhan-Bhargava, J. Bhargava, A. King. Persistent endocapsular hematoma following uneventful phacoemulsification and clear corneal incision cataract surgery // J. Cataract Refract. Surg.– 2006.– Vol. 32.– P. 1764-1765.

Доктор Patel с соавт. представили клинический случай развития стойкой эндокапсулярной гематомы (ЭГ) после факоэмульсификации, выполненной через роговичный разрез, во время которой осложнения отмечены не были.

Пациентке 58 лет с возрастной катарактой провели факоэмульсификацию с имплантацией интраокулярной линзы на правом глазу. Дооперационная острота зрения с максимальной коррекцией sph+2,5 cyl -1,0 ax 90° составила 0,3. Сочетанной глазной патологии у пациентки не выявлено. В анамнезе: ишемическая болезнь сердца, гипертония, однократный прием аспирина по 75 мг в день.

Операция, выполненная под местной анестезией, включала проведение роговичного разреза, непрерывного криволинейного капсулорексиса, факоэмульсификации, удаление кортикальных масс методом ирригации/аспирации, интракапсулярную имплантацию эластичной силиконовой интраокулярной линзы S140 (общий диаметр – 13,0 мм, оптическая сила – 22,5 дптр). Кровотечения во время операции отмечено не было. После вмешательства пациентке назначили инстилляции дексаметазона и хлорамфеникола 4 раза в день.

Через 8 дней острота зрения без коррекции составила 0,3, с диафрагмой – 0,5. В передней камере (ПК) визуализировался фиброзный сгусток красного цвета. В-сканирование не выявило изменения структуры стекловидного тела или наличия кровотечения. Пациентке назначили инстилляции кортикостероида каждый час. На следующий день острота зрения без коррекции составила светоощущение. В ПК все также отмечалось наличие фиброзного сгустка. По словам пациентки, травмы глаза не было. Больной выполнили две субконъюнктивальные инъекции (мидриацин и бетаметазон).

Через 3 недели острота зрения с максимальной коррекцией составила 0,3. При осмотре была выявлена ЭГ. ВГД было равно 16,0 мм рт. ст., состояние ПК без особенностей. Результаты лабораторных анализов были в норме. Местное лечение кортикостероидами было продолжено. Острота зрения без коррекции составила движение руки у лица. В-сканирование патологии не выявило. ЭГ не рассосалась *(рис. 1)*.

Через 3 месяца после операции пациентке провели неодимовую ИАГ-лазерную заднюю капсулотомию. Через час после вмешательства красные кровяные клетки были обнаружены на передней гиалоидной мембране. ВГД составило 11,0 мм рт. ст. Острота зрения без коррекции повысилась и составила 0,5. В течение последующих 2 недель снижения остроты зрения не отмечали. Признаков воспалительной реакции в ПК не выявлено, ВГД было в норме, обнаружены элементы крови в складках капсульного мешка *(рис. 2)*.

Пациентка осталась довольна результатами проведенного лечения. Образование ЭГ не повлекло за собой никаких последствий. ■

Рис. 1. Глаз пациентки через 3 месяца после операции: визуализируется нерассасывающаяся ЭГ на задней капсуле

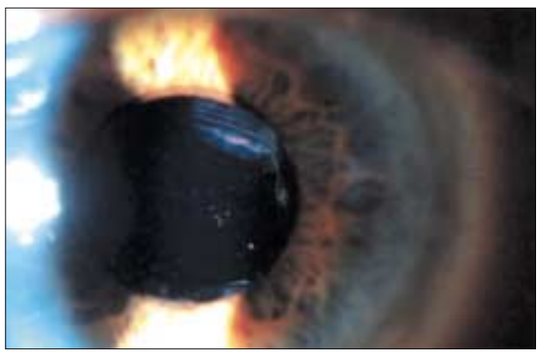

Рис. 2. Тот же глаз после выполнения неодимовой ИАГ-лазерной задней капсулотомии: задняя капсула постепенно очищается

Купирование процесса неоваскуляризации диска зрительного нерва после выполнения интравитреальной инъекции бевацизумаба (авастина)

S.M. Friedlander, R.M. Welch. Vanishing disc neovascularization following intravitreal Bevacizumab (Avastin) injection // Arch. Ophthalmol.– 2006.– Vol. 124.– P. 1365.

Пациент 36 лет с развитой стадией пролиферативной диабетической ретинопатии и макулярным отеком предъявил жалобы на снижение зрения на правом глазу *(рис. 1, 2)*. Острота зрения правого глаза составляла 0,2. В качестве лечения ему предложили выполнение интравитреальной инъекции бевацизумаба (авастина, США) с последующей панретинальной фотокоагуляцией. При осмотре пациента перед лазерным лечением отметили регресс неоваскуляризации в области диска зрительного нерва *(рис. 3, 4)*. Острота зрения правого глаза составляла 0,5. Лазерная операция была отменена.

По мнению авторов, офтальмологи подошли к новому рубежу лечения неоваскулярной патологии. По-видимому, в ближайшем будущем ингибиторы фактора роста пролонгированного действия заменят деструктивную лазерную терапию в лечении диабетической ретинопатии, сосудистой неоваскуляризации и других заболеваний сетчатки пролиферативной этиологии. ■

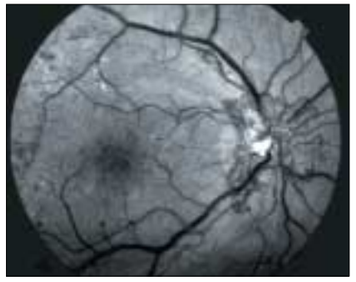

Рис. 1. Фотография глазного дна правого глаза пациента: хорошо видна выраженная неоваскуляризация ДЗН и кистозный макулярный отек

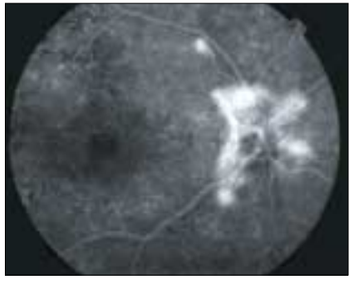

Рис. 2. Глазное дно того же глаза. На флюоресцентной ангиограмме (средняя фаза) видна интенсивная фильтрация флюоресцеина в зоне неоваскуляризации ДЗН и макулярной области

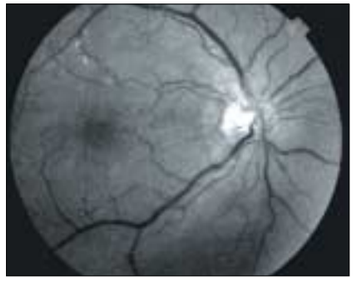

Рис. 3. Глазное дно того же глаза через 8 дней после инъекции бевацизумаба. Неоваскуляризация области ДЗН отсутствует, уменьшился кистозный макулярный отек

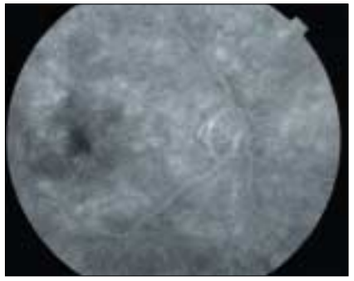

Рис. 4. Глазное дно того же глаза через 8 дней после инъекции бевацизумаба. На флюоресцентной ангиограмме (средняя фаза) гиперфлюоресценция в области ДЗН отсутствует, и фильтрация красителя в макулярной области уменьшилась

КНИГИ

Высокие медицинские технологии

Высокие медицинские технологии: Сб. тез.– М., 2006.– В 2 т.– 85 с., 150 с.

Двухтомный сборник Всероссийской научно-практической конференции, проведенной в Москве 26-27 сентября 2006 г. в Российской академии государственной службы при Президенте РФ, содержит материалы по всем областям медицины. В разделе «Офтальмология» опубликованы тезисы прозвучавших докладов по применению высоких технологий в хирургии катаракты и глаукомы, при лечении витреоретинальной и роговичной патологии, в системе стандартизации в офтальмологии.

Книга предназначена для врачей-офтальмологов.

Атипичная реакция пигментного эпителия сетчатки на проведение фотодинамической терапии у ребенка

M. Diaz, E. Crvera, M. Hernandez, D. Salom. Abnormal response of the retinal pigment epithelium to photodynamic therapy in a child // Retina.– 2006.– Vol. 26.– P. 834-836.

Для лечения неоваскуляризации сосудистой оболочки у детей выполняют лазерную фотокоагуляцию, хирургическое удаление неоваскулярных мембран и фотодинамическую терапию (ФДТ) с вертепорфином. Доктор Diaz с соавт. представили клинический случай развития идиопатической субфовеальной неоваскулярной мембраны (СНВМ) после проведения ФДТ у ребенка.

У девочки 8 лет отмечено внезапное снижение остроты зрения на левом глазу. Острота зрения правого глаза составляла 1,0, левого глаза – 0,6-0,7. Осмотр глазного дна левого глаза показал наличие субфовеальной неоваскуляризации (СНВ) *(рис. 1)*. Флюоресцентная ангиография выявила классическую форму идиопатической СНВМ *(рис. 2)*.

Рис. 1. Левый глаз пациентки до проведения ФДТ. Осмотр глазного дна выявил наличие СНВ

Через две недели после первичного осмотра отметили снижение остроты зрения с максимальной коррекцией до 0,3. Было принято решение о проведении ФДТ (вертепорфин – 6 мг/м^2, параметры лазерного излучения: длина волны – 689 нм, мощность – 50,0 Дж, мощность импульса – 600 мВ/см, время экспозиции – 83 сек.). Вмешательство выполнили с использованием бесконтактной линзы.

Через 1,5 месяца после ФДТ острота зрения левого глаза составила 0,1. Зона СНВ увеличилась, выявили атрофию пигментного эпителия в макулярной области в зоне проведения лазерного лечения *(рис. 3)*. Через 4 месяца после ФДТ отметили стабилизацию процесса образования СНВ и наличие области гиперфлюоресценции в зоне лазерного воздействия из-за патологического изменения пигментного эпителия *(рис. 4)*.

Полученные результаты показали, что у детей клетки пигментного эпителия сетчатки и сосуды хориоидеи очень чувствительны к лазерному вмешательству. Отсутствие положительного результата ФДТ свидетельствует о необходимости пересмотра параметров проведения этой операции (количества вертепорфина и времени экспозиции) для лечения СНВ у детей. ■

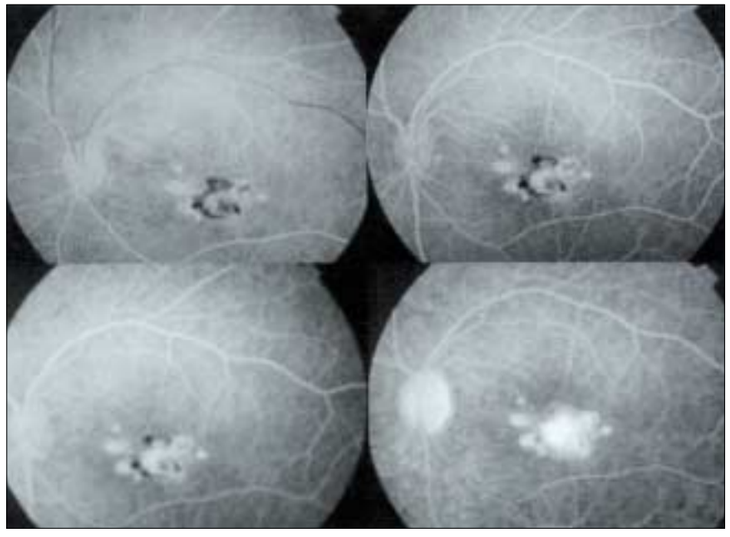

Рис. 2. Тот же глаз. Флюоресцентная ангиограмма, полученная до проведения ФДТ: хорошо видна зона СНВ

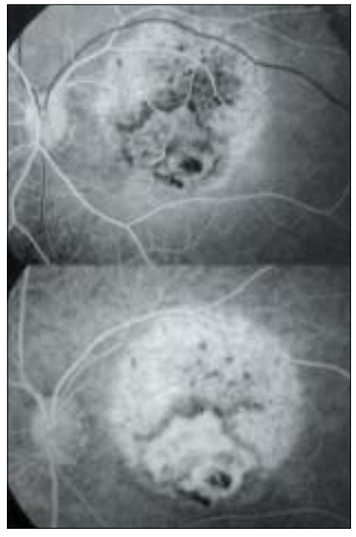

Рис. 3. Тот же глаз. Флюоресцентная ангиограмма, полученная через 1,5 месяца после ФДТ: развитие СНВ прогрессирует, в зоне проведения ФДТ произошли изменения пигментного эпителия

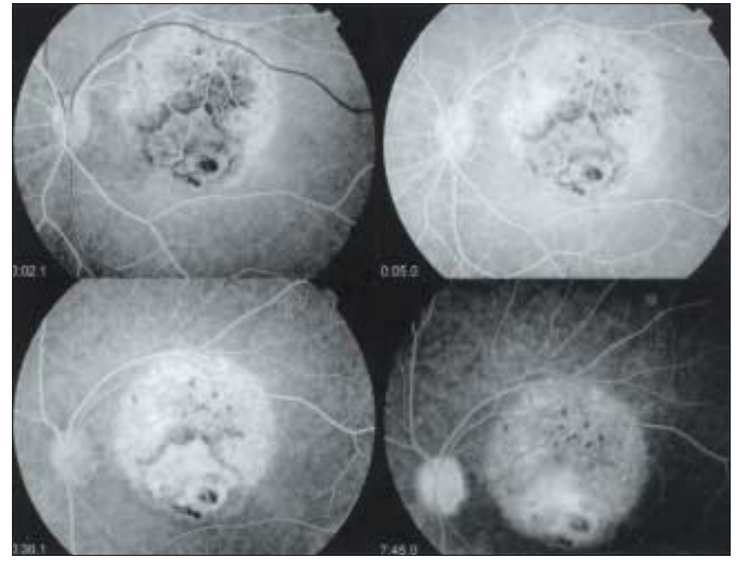

Рис. 4. Тот же глаз. Флюоресцентная ангиограмма, полученная через 4 месяца после ФДТ: развитие СНВ не прогрессирует, отмечается область гиперфлюоресценции в зоне проведения ФДТ вследствие изменения пигментного эпителия

Подписные индексы по каталогу «Газеты и журналы» агентства «Роспечать»

«Офтальмохирургия» 70689

«Новое в офтальмологии» 72173

«Глаукома» 82145

Использование различных способов тонометрии в практике эксимерлазерной коррекции зрения

Ю.Н. Василевский, Н.Ф. Халикова

Центр коррекции зрения «Октопус», Самара, Россия

Актуальность. Измерение внутриглазного давления (ВГД) – один из основных методов диагностики глаукомы и ее факторов риска.

На современном рынке представлено большое разнообразие контактных и бесконтактных тонометров. Наиболее распространены достаточно простые и эффективные контактные методики: измерение ВГД по методу Маклакова в отечественной практике и по методу Гольдмана в зарубежных клиниках. Однако проведение манипуляции даже с минимальным воздействием на роговицу является небезопасным для глаза. Контакт роговицы с рабочей площадкой тонометров приводит к микроэрозиям; использование анестетиков, специальной краски и дезинфицирующих препаратов нежелательны у наиболее чувствительных пациентов, особенно после проведения эксимерлазерной коррекции. Противопоказано проведение данных методик при наличии какой-либо патологии роговицы [5, 6].

Пневмотонометрия – наиболее щадящий способ, однако необходимым условием для ее проведения является отсутствие поражений роговицы пациента. После эксимерлазерной коррекции зрения пневмотонометрия возможна только через 1 месяц после операции, так как проводится в зоне воздействия лазерного луча [9, 10].

Необходимость в эффективной и принципиально новой методике измерения ВГД привела к появлению портативных транспальпебральных склеральных тонометров ТГДц-01 и индикаторов ИГД-02 внутриглазного давления (ГРПЗ, Россия).

Еще до изобретения первых тонометров ВГД оценивалось приближенно с помощью пальпации глазного яблока через верхнее веко. Пальпаторный метод страдает субъективизмом, неопределенностью результатов при умеренном изменении офтальмотонуса, но вместе с тем свидетельствует о принципиальной возможности транспальпебральной тонометрии.

Принцип действия приборов ТГДц-01 (ИГД-02) основан на обработке функции движения штока в результате его свободного падения и взаимодействия с упругой поверхностью глаза через верхнее веко. При измерении ВГД в момент падения штока создается кратковременная компрессия глаза за счет его деформации через веко в области склеры. При обработке микропроцессором функции движения штока для анализа используется тот ее участок, на котором веко под основанием штока сжимается полностью за счет оптимально выбранных размеров, массы и высоты падения штока и действует как жесткое передаточное звено. Таким образом компенсируется влияние демпфирующих свойств различного типа век на оценку ВГД.

Транспальпебральный склеральный тонометр нового поколения ТГДц-01 «diaton» имеет встроенный звуковой индикатор положения (сигнализатор), который помогает контролировать вертикальность положения тонометра непосредственно перед измерением и во время его проведения. Прерывистый звуковой сигнал перед измерением свидетельствует об отклонении тонометра от вертикали на угол более 4,5°, при этом по мере приближения тонометра к вертикали частота звуковых сигналов возрастает. Отсутствие звукового сигнала в вертикальном положении тонометра информирует о возможности проведения измерений. Сохранение вертикального положения тонометра во время измерения обеспечивает оптимальные характеристики движения штока, что повышает точность измерений [3, 4, 7].

В последнее время офтальмологов привлекает вопрос об уровне офтальмотонуса в глазах с различными видами клинической рефракции и с различной толщиной роговицы.

Цель настоящего исследования — изучение влияния толщины центральной части роговицы на результаты сравнительной транспальпебральной и роговичной тонометрии.

Задачи:

1. Разработать комплекс методов, включающий оценку параметров роговицы и тонометрических исследований перед фоторефракционными операциями.

2. Сравнить результаты ВГД, полученные тонометрами ТГДц-01 и ТГДц-01 «diaton».

3. Внедрить в практику измерение офтальмотонуса транспальпебральным склеральным методом в клинике эксимерлазерной коррекции зрения.

4. Оценить влияние толщины центральной части роговицы на точность показаний современных тонометров.

Материал и методы

Перед фоторефракционными операциями в нашей клинике проводится полное предоперационное обследование, которое включает в себя визометрию, авторефрактокератометрию, пахиметрию, кератотопографию, УЗИ. Для измерения офтальмотонуса мы использовали пневмотонометр (NT – 1000, Nidek), транспальпебральный склеральный тонометр ТГДц-01 и транспальпебральный склеральный тонометр нового поколения ТГДц-01 «diaton» (ГРПЗ, Россия).

Опыт работы коллег с тонометром ТГДц-01 и тонометром Гольдмана свидетельствует о том, что их показания находятся в тесной корреляции друг с другом, а данные измерения ВГД тонометром ТГДц-01 имеют высокую достоверность. Аналогичный вывод сделан относительно индикатора ИГД-02 и тонометра Маклакова массой 10 г [1, 2].

Внутриглазное давление измеряли 52 пациентам (104 глаза) с миопией и миопическим астигматизмом в возрасте от 18 до 35 лет.

Одновременно 30 пациентам (60 глаз) проводили сравнительную тонометрию транспальпебральным склеральным тонометром ТГДц-01 и тонометром нового поколения ТГДц-01 «diaton».

Толщину роговицы определяли методом ультразвуковой пахиметрии (UP-1000, Nidek).

Результаты и обсуждение

По данным пневмотонометрии средний уровень P_o составил 18,7 ± 0,02 мм рт. ст.

Среднее значение тонометрии через веко и склеру 14,2 ± 0,02 мм рт. ст.

На данном графике показано сравнение значений пневмо- и транспальпебральной склеральной тонометрии *(рис. 1)*.

Разница значений, полученных пневмотонометром и транспальпебральным склеральным тонометром, свидетельствует о том, что существуют некие факторы, влияющие на показатели ВГД.

Такими факторами могут быть:

– толщина и ригидность роговицы,

– строение век,

– увеличение тонуса орбикулярной и пальпебральной мышц в момент измерения,

– наличие эндокринных и сердечно-сосудистых заболеваний,

– эмоциональный фактор,

– техника выполнения измерений.

При транспальпебральной склеральной тонометрии особенно важным является точное положение прибора на веке, что связано с различной толщиной хряща века на его протяжении, с одной стороны, и толщиной склеры в области воздействия штока, с другой. Необходимо отметить, что методически правильное проведение транспальпебральной склеральной тонометрии увеличивает достоверность показателей ВГД. При правильном положении датчика на верхнем веке и совершенствовании навыка работы с прибором существенно уменьшается разброс данных каждого из измерений, соответственно уменьшается погрешность усредненных показателей [3, 7].

Наше исследование сравнительной тонометрии приборами ТГДц-01 и ТГДц-01 «diaton» у 30 пациентов подтвердило уменьшение разброса значений, полученных тонометром нового поколения ТГДц-01 «diaton», в отличие от ТГДц-01.

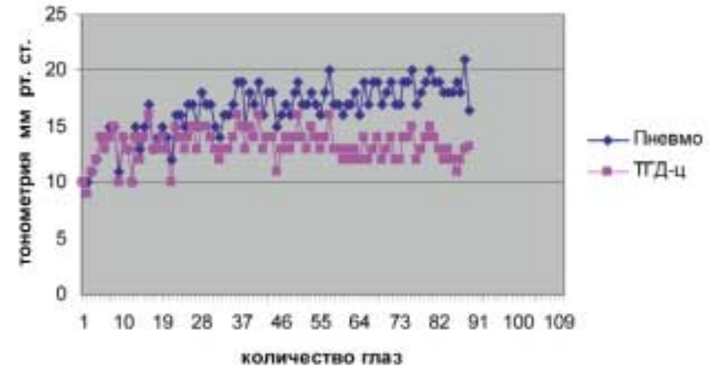

Рис. 1. Сравнительные данные пневмотонометрии и транспальпебральной склеральной тонометрии

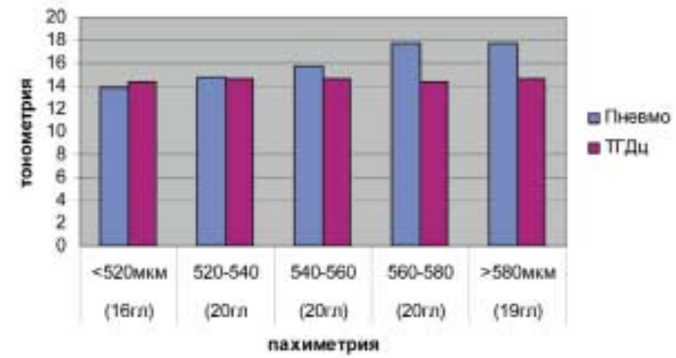

Рис. 2. Показатели тонометрии в зависимости от толщины роговицы

Весь массив данных пахиметрии был разбит на группы и проведен расчет среднего значения ВГД в зависимости от толщины роговицы в центральном отделе.

На диаграмме представлены данные P_o, измеренного различными приборами, при разной толщине роговицы *(рис. 2)*.

При толщине роговицы 520-580 мкм ВГД, измеренное методом пневмотонометрии, варьирует от 13,9 до 18,7 мм рт. ст. При этих же параметрах роговицы ВГД, измеренное транспальпебральным склеральным методом, практически стабильно и составляет 14,2 ± 0,02 мм рт. ст. Из данных диаграммы видно, что при использовании транспальпебрального склерального тонометра изменение толщины роговицы не оказывает влияния на показания тонометра.

Пневмотонометр показывает завышение ВГД уже при толщине роговицы более 540 мкм.

Для каждого метода тонометрии отдельно рассчитан коэффициент соотношения $\Delta P_o/\Delta$ пахиметрии по каждому глазу. Высокое значение коэффициента свидетельствует о более выраженном влиянии изменения центральной части роговицы на показания тонометра. Для пневмотонометрии он составил 0,05, для транспальпебрального склерального тонометра – 0,02, что наглядно представлено на диаграмме *(рис. 3)*.

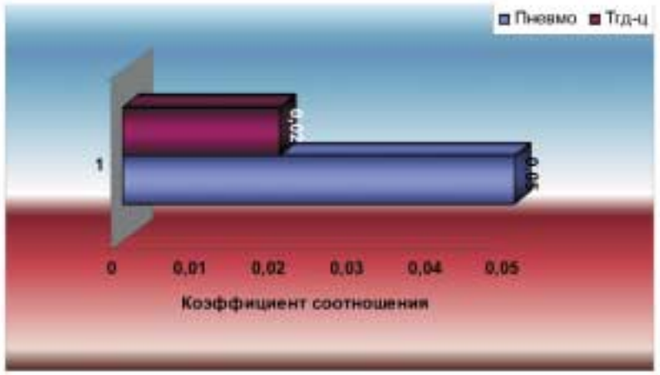

Рис. 3. Коэффициент соотношения $\Delta P_o/\Delta$ пахиметрии

Выводы

В результате проведенного исследования подтверждено влияние толщины центральной части роговицы на тонометрические показатели. Использование транспальпебральной склеральной тонометрии в послеоперационном периоде после эксимерлазерной коррекции зрения позволяет с достаточной для клинических целей точностью производить контроль за состоянием внутриглазного давления, не внося поправок на локальное истончение, уменьшение ригидности и изменение кривизны роговицы.

Использование транспальпебрального склерального тонометра ТГДц-01 «diaton» уменьшает разброс данных тонометрии и повышает результат исследования.

Нами разработан комплекс методов, включающий оценку параметров роговицы и тонометрических исследований перед фоторефракционными операциями с применением нового транспальпебрального склерального тонометра ТГДц-01 «diaton», который представляет собой точный и надежный метод измерения ВГД и может широко применяться в клинической практике.

Литература

1. Девятаева Ю.М., Черкашина И.Г., Голубева Н.А., Половинкина В.С. Клиническая оценка применения индикатора измерения внутриглазного давления ИГД-02 "ПРА" в условиях общей врачебной (семейной) практики // Вестник семейной медицины. – 2004. – № 2. – С. 21-22.

2. Илларионова А.Р., Пилецкий Н.Г. Исследование достоверности показаний тонометра для измерения внутриглазного давления через веко (ТГДц-01 "ПРА") // Клиническая офтальмология.– 2001.– № 2.– С. 55-56.

3. Илларионова А.Р., Обруч Б.В. Транспальпебральная тонометрия в клинической практике // Газета "Окулист" – 2003. – № 3. – С. 10.

4. Куренков В.В. Эксимерлазерная хирургия роговицы. – М., 1998. – 154 с.

5. Нестеров А.П., Пилецкий Г.К., Пилецкий Н.Г. Транспальпебральный тонометр для измерения внутриглазного давления // Вестн. офтальмол. – 2003. – № 1. – С. 26-28.

6. Нестеров А.П. Первичная глаукома. – М., 1973. – 264 с.

7. Нестеров А.П., Бунин А.Я., Кацнельсон Л.А. Внутриглазное давление. Физиология и патология – М., 1974. – 382 с.

8. Пилецкий. Г.К. Рязанский приборный завод – в помощь российским офтальмологам // Медицинский бизнес. – 2002. – № 9,10.– С. 48-49.

9. Слонимский А.Ю. Глаукома и сквозная кератопластика // Глаукома- 2004.– № 2. – С. 45-50.

10. Свирин А.В., Лапочкин В.И., Хашем А.Б. Статистическая оценка роли повышенного внутриглазного давления и ослабленной аккомодации в прогрессировании приобретенной миопии // Вестн. офтальмол. – 1990. – № 3. – С. 36-38.

11. Hecht J. // Lasers and Applikations. – 1983. – Vol. 2. – P. 43-49.

12. Levy J., Zadok D., Glovinsky J. et al. TonoPen versus Goldman tonometry after eximer laser photorefractive keratectomy // J. Cataract. Refract. Surg.– 1999. – Vol. 25.– P. 486-491.

Круглый стол

Интраокулярные линзы и их дизайн

Продолжение. Начало «круглого стола» читайте в номере 1, 2007.

Материалы для изготовления ИОЛ

Д-р Olson: Для изготовления ИОЛ используются в основном три материала. Мы говорили главным образом о гидрофобном акриле и силиконе. Д-р Apple, расскажите, пожалуйста, о гидрофильном акриле.

Д-р Apple: Существует три поколения гидрофильного акрила. Первое было абсолютно неприемлемым, преимущественно из-за развития кальцинации. О нескольких случаях ее возникновения на ИОЛ сообщали в Европе и Азии.

Я не знаю, почему ИОЛ, выполненные из гидрофильного акрила, подвергаются кальцинации. Известны два типа кальцинации. Первичная возникает из-за материала низкого качества или несовершенного дизайна линзы. Вторичная – из-за накапливания на ИОЛ белковых отложений, появление которых объясняется возникновением осложнений в ходе операции, например, разрыва задней капсулы.

Д-р Olson: Резюмируя вышесказанное, необходимо отметить, что первый опыт применения ИОЛ из гидрофильного акрила оказался неудачным из-за наличия двух проблем: несовершенного дизайна и развития кальцинации. Вероятно, не все ИОЛ в результате кальцинации подвергнутся изменениям, однако в настоящее время реальный интерес к линзам из гидрофильного акрила потерян. Только сейчас начинают публиковаться результаты исследований, касающихся проблем кальцинации.

Д-р Chang: В развивающихся странах гидрофильный акрил широко используется как материал для изготовления эластичных ИОЛ. Это частично связано с простотой их производства и относительно низкой стоимостью.

Гидрофобный акрил

Д-р Olson: Материалом, который широко используется для изготовления ИОЛ, является гидрофобный акрил. Компания Advanced Medical Optics, Inc. предлагает материал с относительно низким коэффициентом преломления (1,47), а фирма Alcon Laboratories, Inc. – с высоким коэффициентом преломления (1,55). Хотя ИОЛ из гидрофобных акриловых материалов наиболее широко распространены в Европе и в США и дают превосходные результаты, в гидрофобном материале, из которого изготавливаются линзы AcrySof, было обнаружено образование вакуолей, вызывающих эффект поблескивания. Исследование этого явления показало, что со временем возможно усугубление этого эффекта. В настоящее

David J. Apple *– профессор офтальмологии и патологии, отделение офтальмологии и науки о зрении, глазной центр Moran, Солт Лейк Сити.*

David. F. Chang *– профессор университета штата Калифорния, Сан Франциско, имеет частную практику в Лос Альтос, Калифорния.*

Y. Ralph Chu *– медицинский директор института зрения Chu, Эдина, Минессота, профессор офтальмологии университета штата Минессота.*

Gregory Jackson *– профессор офтальмологии, отделение клинических исследований в области офтальмологии, университет штата Алабама, Бирмингем.*

Matrin A. Mainster *– вице-председатель отделения офтальмологии, медицинская школа, университет штата Канзас.*

Randal J. Olson *– директор глазного центра John A. Moran, председатель отделения офтальмологии, университет штата Юта, Солт Лейк Сити.*

Mark Packer *– профессор, отделение офтальмологии, университет здоровья и науки штата Орегон, имеет частную практику.*

время в Солт Лейк Сити мною и моими коллегами проводится многолетнее изучение контрастной чувствительности и анализ волнового фронта для определения наличия корреляции между снижением зрительных функций и частотой возникновения и степенью выраженности эффекта поблескивания после имплантации ИОЛ AcrySof. Большинство предшествующих исследований были основаны только на определении остроты зрения по таблице Snellen, что является недостаточным для оценки качества зрения. Мне известны несколько случаев значительного снижения зрительных функций, которое, возможно, связано с эффектом поблескивания, вызванного имплантацией ИОЛ AcrySof. К сожалению, большинство клиницистов не имеют информации о влиянии эффекта поблескивания на качество зрения. Конечно, степень воздействия этого эффекта на преломляющую систему зависит от размеров и количества вакуолей в оптической части ИОЛ.

Мультифокальные ИОЛ

Д-р Olson: В настоящее время наблюдается тенденция к использованию мультифокальных ИОЛ, поскольку на рынке США появились три очень качественные линзы. Одна из них – ИОЛ ReZoom (Advanced Medical Optics, Inc) – результат существенного прогресса в области мультифокальных технологий. ИОЛ TECNIS еще не используется в США, но результаты ее имплантации в Европе очень обнадеживают.

Д-р Chang: Все линзы для коррекции пресбиопии, разрешенные к применению в США – ReZoom, ReSTOR (Alcon Laboratories, Inc) и CrystaLens (Eyeonics, Inc, Aliso Viejo, CA) – имеют свои недостатки и преимущества. Эти ИОЛ значительно отличаются друг от друга в зависимости от фирмы-производителя. Так как не существует совершенной мультифокальной линзы, то можно использовать различия между ними для наилучшего подбора модели ИОЛ индивидуально для каждого пациента. Например, ИОЛ ReSTOR обеспечивает зрение вблизи пациентам с более узким зрачком. Так как в скотопических условиях происходит расширение зрачка за пределы центральной зоны, количество света, проходящего фокусное расстояние, увеличивается. Это не устраняет эффект «гало» в ночное время, но уменьшает его выраженность. У пациентов, которым были имплантированы ИОЛ ReZoom и ReSTOR, возможно появление эффекта «гало» и ореолов.

ИОЛ ReZoom – это мультифокальная линза, обеспечивающая преимущественно зрение вдаль, диаметр ее центральной зоны составляет 2,0 мм. Имплантация этой линзы не приводит к снижению контрастной чувствительности в центральной зоне, как при использовании очков для чтения. Если у пациента с артифакией в дальнейшем возникнет неэкссудативная форма макулярной дегенерации, то меньшее снижение контрастной чувствительности при использовании очков для чтения возникнет у того, кому была имплантирована ИОЛ ReZoom, а не ReSTOR.

Имплантация ИОЛ ReSTOR позволяет получить дополнительно приблизительно +3,0 дптр, ИОЛ ReZoom – около +2,6 дптр. Диаметр зрачка очень важен при имплантации ИОЛ ReZoom. При очень узком зрачке периферическая зона ИОЛ может и не использоваться. Однако наличие слишком широкого зрачка способствует усилению эффекта «гало» и появлению ореолов.

При наличии зрачка среднего диаметра я предпочитаю использовать ИОЛ ReZoom, особенно у пациентов с гиперметропией. У них никогда не было высокой остроты зрения без коррекции вблизи, поэтому они очень довольны результатом, полученным после имплантации линзы ReZoom. Я считаю целесообразным имплантировать ИОЛ ReSTOR пациентам с миопией, так как они привыкли к хорошему зрению вблизи без очков. Пациентам, желающим получить улучшение зрения на среднее расстояние и, по возможности, без проблем с возникновением эффекта «гало» и поблескиваний во время вождения автомобиля в ночное время, я предпочитаю имплантировать ИОЛ CrystaLens.

TOPCON
Япония

Цифровые щелевые лампы серии SL-D

New

Ведущие клиники России ФГУ МНТК «Микрохирургия глаза» в Москве и Екатеринбурге, идущие в авангарде современной офтальмологии, в 2005 году приобрели новейшую модель цифровой щелевой лампы известной японской фирмы «ТОПКОН» модель SL-D7.

Предлагаем 3 модели цифровых щелевых ламп в различной комплектации **SL-D2 / SL-D4Z / SL-D7** *(на фотографии).*

Цифровые щелевые лампы TOPCON это:
интеграция с персональным компьютером, создание базы данных пациентов, обработка и анализ полученных снимков, возможность распечатки снимков для врача/пациента, высокое качество полученных снимков.

Представительство фирмы «ТАЙРИКУ ТРЕЙДИНГ Ко., Лтд.»
117049 Россия, Москва, 4-й Добрынинский пер., 6/9, этаж 2
Тел: (495) 237-18-82, 237-19-26, 931-99-48. Факс: 237-69-42, 931-99-47
E-mail: avini@co.ru Интернет: www.tairiku.info

Выбор ИОЛ

Д-р Packer: Давайте обсудим рекомендации по выбору ИОЛ. Поскольку мультифокальная линза после экстракции катаракты обеспечивает также коррекцию аномалий рефракции, офтальмологи впервые получили возможность взимать дополнительную плату за операцию как за комбинированное вмешательство. Важно определить необходимый объем предоставляемых услуг и соответственно оценить их. Ряд услуг носят консультативный и рекомендательный характер. Выбирая ту или иную линзу хирург обязан учитывать индивидуальные потребности каждого пациента.

В то же время стоимость операционного вмешательства должна быть разумной, то есть хирург обязан реально оценить действительное наличие аномалии рефракции, требующее коррекции. Имплантация мультифокальной ИОЛ целесообразна, например, при наличии исходного астигматизма или миопии. Когда пациент заявляет о своем нежелании вообще пользоваться очками после операции, хирург должен предложить ему на выбор ту линзу, которая отвечает его требованиям и является оптимальной с учетом характеристик трех моделей мультифокальных ИОЛ. Я стараюсь облегчить этот выбор пациентам, выясняя их потребности.

Д-р Olson: Для тех пациентов, которые не возражают против использования очков после операции, я рекомендую монофокальную ИОЛ TECNIS – единственную линзу, обеспечивающую уменьшение сферических аберраций и улучшение зрения, что подтверждено исследованием на тренажере, имитирующем вождение автомобиля в ночное время.

Д-р Packer: Дизайн асферической монофокальной ИОЛ TECNIS обеспечивает уменьшение сферических аберраций глаза, повышение контрастной чувствительности и, в конечном итоге, улучшение качества зрения. Результаты клинических исследований, проведенных после имплантации ИОЛ TECNIS на тренажере, имитирующем вождение автомобиля в ночное время, доказали это. Для контроля в парный глаз была имплантирована сферическая монолитная ИОЛ из гидрофобного акрила AcrySof SA60AT. Исследование проводили таким образом, что ни пациенты, ни офтальмологи, выполнявшие его, не знали, в какой глаз хирург имплантировал ИОЛ TECNIS. Тест на тренажере проводили всем пациентам в одинаковой последовательности (сначала правый глаз, затем левый). Таким образом, был определен ведущий глаз. При выполнении теста



Рис. 1. Тест на тренажере, имитирующем управление автомобилем в ночное время, показал, что на скорости около 80 км в час расстояние до распознавания объекта уменьшается на 13,5 м после имплантации ИОЛ TECNIS по сравнению с ИОЛ AcrySof SA60A

глазом, в который имплантировали ИОЛ TECNIS, было отмечено существенное сокращение расстояния до обнаружения и распознавания знаков дорожного движения и опасности для пешехода. Фактически, в условиях вождения в ночное время при явлениях ослепления среднее расстояние до распознавания пешехода при скорости движения автомобиля приблизительно 80 км в час уменьшилось на 13,5 м *(рис. 1)*, что обозначает увеличение времени реакции приблизительно на полсекунды. Во время проведения данного исследования мне было неизвестно, является ли улучшение времени реакции на полсекунды существенным. Для оценки результатов нами были приглашены эксперты по безопасности дорожного движения. Я узнал, что появление сигналов торможения на предыдущем автомобиле распознается водителем с лучшим временем реакции за 0,3 секунды. Очевидно, что результат, полученный нами, является существенным достижением в плане послеоперационного качества зрения, которое в свою очередь может способствовать повышению безопасности в условиях низкой освещенности. В настоящее время предметом разработки является новая линза, позволяющая добиться сочетания уменьшения сферических аберраций с мультифокальностью. Это мультифокальная ИОЛ TECNIS, которая в настоящее время в США еще не применяется.

Качество зрения

Д-р Jackson: Применяя для лечения какую-либо новую технологию, необходимо обеспечить повышение или сохранение качества зрения, несмотря на возрастные особенности. При развитии катаракты возникает естественное снижение контрастной чувствительности, более выраженное при слабом освещении, чем в дневное время. Реальностью является и тот факт, что большинство самых распространенных возрастных заболеваний сетчатки глаза приводят к существенному ухудшению зрения, что в значительной степени затрудняет управление автомобилем в ночное время. Существенное повышение качества зрения может облегчить распознавание объекта – особенно пешехода – и расстояния до него. Это очень важно, поскольку значительное количество пешеходов погибает в автомобильных авариях именно в ночное время. Повышение качества зрения важно не только при управлении автомобилем, но и в других сферах повседневной деятельности. Случайное падение пожилых пациентов после операции может привести как к перелому шейки бедра и осложнениям, так и к летальному исходу. Фактически, наиболее распространенной причиной помещения пожилых людей в дома инвалидов являются травмы, полученные в результате падения, от последствий которых они не могут оправиться. Дизайн оптической части ИОЛ TECNIS, разработанный с учетом технологии wavefront, обеспечивает ряд преимуществ при коррекции зрения по сравнению с другими сферическими и асферическими линзами.

Свойства асферических ИОЛ

Д-р Olson: В настоящее время существуют веские научные доказательства того, что асферическая ИОЛ TECNIS, разработанная с учетом технологии wavefront, отвечает требованиям к качеству зрения после операции. Какими свойствами обладают асферические ИОЛ?

Д-р Chu: На современном этапе существуют три модели ИОЛ с асферической оптикой, в работе с которыми у меня накоплен определенный опыт: ИОЛ TECNIS, ИОЛ AcrySof Natural IQ (Alcon Laboratories, Inc.) и ИОЛ Sofport AO (Bausch & Lomb). Они различаются по дизайну и исполнению. Только ИОЛ TECNIS, изготавливаемая из силикона и акрила, уменьшает сферические аберрации и облегчает вождение автомобиля в ночное время суток, что доказано во время проведения эксперимента на тренажере. ИОЛ TECNIS – единственная асферическая линза, официально прошедшая все клинические испытания и разрешенная к применению. Асферическая ИОЛ AcrySof была разработана на основе другой модели глаза. Асферическая ИОЛ Sofport AO не предназначена для коррекции сферических аберраций роговицы, но она исправляет сферические аберрации, вызванные непосредственно наличием ИОЛ. Такая ИОЛ аналогична сферической. По всей видимости, 96% пациентов выиграют от имплантации ИОЛ TECNIS по сравнению с имплантацией сферической ИОЛ.

Я участвую в сравнительном клиническом исследовании этих линз, проводимом на базе ряда офтальмологических центров. В рамках этой работы выполняется определение остроты зрения по таблице Snellen и аберрометрия, чтобы выяснить, подтверждаются ли теоретические различия между линзами клинической практикой. Полученные данные будут представлены уже в этом году. Результаты более раннего сравнительного исследования трех моделей ИОЛ на предмет их способности уменьшать сферические аберрации показали, что ИОЛ TECNIS индуцирует наименьшее количество как аберраций в целом, так и, в частности, сферических аберраций, затем следует ИОЛ AcrySof и замыкает список ИОЛ Sofport AO. Различия в данных остроты зрения, полученной после имплантации этих ИОЛ, существенной статистической значимости не имели.

В настоящее время имеется программное обеспечение, которое позволяет измерять сферические аберрации у пациентов до операции с использованием технологии топографии. Поскольку мы получаем все больше и больше информации об оптической системе глаза, появляется возможность производить расчет ИОЛ не только с учетом длины передне-задней оси, но и сферических аберраций. В будущем мы сможем при помощи ИОЛ корригировать другие аберрации высоких порядков.

Д-р Olson: В проведенной вами работе очень важен тот факт, что учитываются уменьшение сферических аберраций и состояние контрастной чувствительности. В вашем исследовании принимали участие реальные пациенты, а полученные результаты подтвердили предварительные прогнозы. Сравнительный анализ полученных данных показал, что при условии выполнения операции компетентным хирургом попытка коррекции среднего количества сферических аберраций позволяет получить лучший послеоперационный результат.

Cataract & Refractive Surgery Today
March 2006.– Suppl. – P. 2-15

Окончание «круглого стола» читайте в следующем номере.

КНИГИ

Под редакцией С.Э. Аветисова, Т.П. Кащенко, А.М. Шамшиновой

Зрительные функции и их коррекция у детей

Зрительные функции и их коррекция у детей: Руководство для врачей / Под ред. С.Э. Аветисова, Т.П. Кащенко, А.М. Шамшиновой. – М.: ОАО «Издательство «Медицина», 2005. – 872 с.: ил.

В руководстве обобщен опыт предшествующего столетия по основным разделам детской офтальмологии. Освещены проблемы слепоты и слабовидения, рефракции и аккомодации, стробологии и миопии, амблиопии и нистагма — то, с чем сталкиваются детские офтальмологи в повседневной практике. Рассмотрены врожденные заболевания органа зрения у детей, при которых необходимо оперативное лечение (врожденная катаракта, врожденная глаукома, дистрофические заболевания роговицы), а также альбинизм. При описании наследственных заболеваний сетчатки и зрительного нерва, аномалий развития зрительного нерва, ретинопатии недоношенных и ретрохиазмальной патологии освещены современные представления о патогенезе этих заболеваний, достижения молекулярной биологии и генетики, а также методы диагностики.

Для офтальмологов, студентов медицинских вузов, аспирантов и ординаторов.

РОССИЙСКАЯ АКАДЕМИЯ МЕДИЦИНСКИХ НАУК
МОСКОВСКАЯ МЕДИЦИНСКАЯ АКАДЕМИЯ ИМ. И.М. СЕЧЕНОВА
ГУ НАУЧНО-ИССЛЕДОВАТЕЛЬСКИЙ ИНСТИТУТ ГЛАЗНЫХ БОЛЕЗНЕЙ РАМН

НАУЧНО-ПРАКТИЧЕСКАЯ КОНФЕРЕНЦИЯ
«ГЛАУКОМА: РЕАЛЬНОСТЬ И ПЕРСПЕКТИВЫ»

Первое сообщение

Уважаемые коллеги!

26–27 сентября 2008 года в ГУ НИИ ГБ РАМН состоится Научно-практическая конференция «Глаукома: реальность и перспективы»

В рамках конференции планируется обсудить следующие вопросы:

- медико-социальная значимость проблемы глаукомы;
- организация раннего выявления и диспансерного наблюдения;
- патогенез глаукоматозной оптической нейропатии;
- диагностика и контроль лечения;
- офтальмогипертензия;
- медикаментозная терапия;
- хирургическое и лазерное лечение;
- глаукома и сочетанная офтальмопатология;
- реабилитация больных глаукомой.

Планируется проведение круглого стола «Непроникающая и фистулизирующая хирургия глаукомы: аргументы «за» и «против».

Условия предоставления работ и требования к оформлению материалов будут сообщены дополнительно.

Справки по e-mail: info@eyeacademy.ru
Тел/факс: (495) 248-06-79
Информация: www.niigb.ru

Изобретения

Способ хирургического замещения сквозного дефекта нижнего века

Егорова Э.В., Гущина М.Б., Терещенко А.В., Голенков А.К., Ватолин М.Н.

Патент РФ № 2278644 (20.03.2006)

Для хирургического замещения сквозного дефекта нижнего века используют собственные ткани пациента с косметической шовной фиксацией. Выполняют разрез в сторону носогубной складки и по носогубной складке вниз и широко отсепаровывают кожный лоскут. Восполняют дефект конъюнктивы путем перераспределения ее из нижнего конъюнктивального свода и с глазного яблока. Замещают дефект

тарзальной пластинки века свободным трансплантатом из хряща собственной ушной раковины, который фиксируют к остаткам тарзальной пластинки или к надкостнице в области внутреннего и/или наружного угла нижнего века. Кожный лоскут ротируют на область дефекта. Последовательно накладывают П-образные швы через все слои вновь сформированного нижнего века для формирования нижнего конъюнктивального свода. Осуществляют фиксацию перемещенного кожного лоскута узловыми швами по краю раны и по всей его площади через компрессионные упругоэластичные пластины, изготовленные из олигокарбонатметакрилата или полиметилметакрилата. Пластины могут иметь форму шестиугольника, прямоугольника, треугольника и/или квадрата со скругленными углами. По всей плоскости пластин выполнены отверстия круглой, шестигранной, овальной или эллиптической формы. Сшивают кожу и слизистую над хрящевым трансплантатом узловыми швами. Швы и пластины снимают с раны постепенно на 5-8-е сутки после операции. Способ обеспечивает наиболее полное восполнение дефекта нижнего века, получение оптимального послеоперационного рубца и возможности ведения послеоперационного периода открытым способом. При применении способа исключается сползание и сморщивание кожного лоскута, сокращается время реабилитации, достигается максимально возможный функциональный и косметический эффект.

Способ экстракции катаракты

Иошин И.Э., Чеглаков Ю.А., Виговский А.В., Тепловодская В.В., Арутюнян И.А., Тягиева Р.Р.

Заявка на изобретение № 2005100764 (20.06.2006)

С целью сокращения времени операции, снижения осложнений и уменьшения энергетического и ирригационного воздействия производят ультразвуковое разделение ядра хрусталика на две равные части. Далее поворачивают ядро хрусталика относительно вертикальной оси, проходящей через центр хрусталика в плоскости, перпендикулярной этой вертикальной оси, на 10-45° и с помощью чоппера и ультразвука удаляют первый радиальный сектор ядра хрусталика. Далее аналогично формируют радиальные сектора путем последовательных поворотов хрусталика на 10-45° с дальнейшим удалением образуемых радиальных секторов до полного удаления всего ядра хрусталика. Операцию заканчивают герметизацией операционной раны.

Способ хирургического лечения открытоугольной глаукомы

Бочкарев М.В., Якуб Мухаммад Арфан

Заявка на изобретение № 2005101242 (27.06.2006)

С целью надежной компенсации офтальмотонуса после непроникающей глубокой склерэктомии предложен способ хирургического лечения со стандартным формированием поверхностного склерального прямоугольного лоскута с основанием, обращенным к лимбу, до прозрачных слоев роговицы, выполнением внутри образованного ложа треугольного лоскута из средних слоев склеры, иссечением корнеосклеральной полоски, включающей наружную стенку шлеммова канала, обнажением лимбального края десцеметовой мембраны без вскрытия передней камеры. Отличие предложенного способа в том, что выкраивают две полоски из ткани стромы роговицы над лимбальным краем десцеметовой мембраны в зоне

операции, соединенные с боковыми стенками ложа глубокого склерального лоскута, бужируют на 3,0 мм шлеммов канал с обеих сторон от зоны непроникающей глубокой склерэктомии с отслоением десцеметовой мембраны от стромы роговицы. Далее выкроенные полоски из стромы роговицы имплантируют между десцеметовой мембраной и стромой роговицы непосредственно перед бужированным шлеммовым каналом в обе стороны от зоны непроникающей глубокой склерэктомии, что способствует стойкому гипотензивному эффекту.

Способ введения силиконового масла в витреальую полость

Алпатов С.А.

Заявка на изобретение № 2005100725 (20.06.2006)

При наличии силиконового масла в передней камере глаза проводят прокол роговицы у лимба, через который в переднюю камеру глаза вводят вискоэластик низкой плотности до умеренной гипертензии 28,0-30,0 мм рт.ст., затем аспирируют пузырек силикона из передней камеры и снова вводят вискоэластик низкой плотности, который оставляют в передней камере глаза.

Способ фиксации трансплантата при сквозной кератопластике

Степанов В.К.

Патент РФ № 2277399 (10.01.2006)

Перед фиксацией роговичного трансплантата при сквозной кератопластике наносят на донорский материал и роговицу реципиента кольцевидную и радиальную разметку и по ней накладывают непрерывный шов. При этом вкол и выкол иглы производят по радиальным меткам на пересечении их с кольцевыми, в 1,0 мм от края трансплантата. При прочном оставшемся ободке роговицы реципиента вкол и выкол производят в 1,0 мм от края операционной раны, а при непрочном оставшемся ободке — в 2,0-3,0 мм от края операционной раны. Способ позволяет сократить время проведения операции, а также обеспечивает равномерную и прочную фиксацию трансплантата при

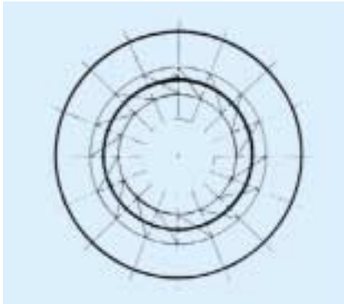

сквозной кератопластике, которая проводится при различной патологии роговицы. Кроме того, способ позволяет исключить такие послеоперационные осложнения, как прорезывание петель непрерывного шва, разгерметизация и опорожнение передней камеры глаза, нарушение сферичности трансплантата, формирование широкого пограничного рубцового кольца и неправильного астигматизма.

Способ устранения иридодиализа

Фокин В.П., Марухненко А.М.

Патент РФ № 2277398 (10.01.2006)

Для устранения иридодиализа, восстановления косметического и анатомического соответствия выполняют склеральный козырек у лимба на 1/2 толщины склеры в зоне фиксации отрыва корня радужки. Прокалывают склеру и проводят иглу с нитью в зону фиксации корня радужки. В зоне, противоположной отрыву, выполняют роговичный парацентез, через который в переднюю камеру проводят канюлю или инъекционную иглу навстречу игле с нитью. Прошивают корень радужки. Иглу с нитью, конец которой находится в просвете встречной канюли или инъекционной иглы, выводят через парацентез наружу. Далее иглу с нитью разворачивают и острым концом через парацентез роговицы вводят в переднюю камеру глаза, прошивая оторванный край радужки в обратном направлении для образования стежка, используя при этом встречную инъекционную иглу или канюлю в качестве опоры. Выводят иглу с нитью на поверхность склерального ложа и фиксируют концы нити узлом. Способ направлен на предотвращение выскальзывания нити или ее срезание об острый край иглы, повышение эффективности лечения, снижение риска развития послеоперационных осложнений.

Устройство для рассечения тканей в передней камере глаза

Линник Л.Ф.

Заявка на изобретение № 2007111357 (28.03.2007)

Устройство для рассечения тканей в передней камере состоит из трубки диаметром 1,0 мм, один из торцов которой остро заточен. Внутри трубки установлен шток с возможностью возвратно-поступательного движения вдоль продольной оси трубки, что обеспечивает захват тканей и их рассечение. Один конец штока закруглен, и вблизи него на боковой поверхности штока выполнен вырез, верхняя кромка которого, ближняя к закругленному концу, остро заточена, при этом конец штока с вырезом расположен в трубке со стороны ее заточенного торца *(рис. 1)*. Возвратно-поступательное движение штока осуществляется при помощи подпружиненного рычага *(рис. 2)*.

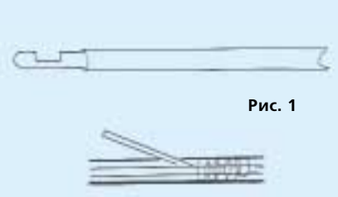

Рис. 1

Рис. 2

Мал, да удал!

Ультразвуковой B-Scan Plus, Accutome, США

Ю.А. Арефьева

Stormoff group of companies, Москва

Вы удивлены?.. Но это действительно так! Благодаря новой технологии американских инженеров весь ультрасовременный прибор удалось поместить в один маленький датчик.

Датчик, работающий на частотах 12 МГц и 15 МГц, соединяется напрямую с компьютером или ноутбуком через USB порт. Это очень удобно, если вы планируете использовать B-скан в операционной, в палате или при выезде к больному на дом. С помощью ультразвукового B-Scan Plus можно быстро и легко выполнить диагностику даже у самого маленького пациента.

B-Scan Plus позволяет записать 34 секунды сканирования. Затем врач может покадрово просмотреть всю запись и выбрать для детального анализа лучшее изображение, измерить длину и площадь интересующего объекта.

Технология Smooth Zoom обеспечивает увеличение и уменьшение рассматриваемых объектов в режиме реального времени и, что очень важно, без искажения. Прибор дает великолепную картинку, так как обладает максимальной на сегодняшний день разрешающей способностью 0,015 мм. Изображение может быть как черно-белым, так и цветным.

С помощью B-Scan Plus эту кроху можно посмотреть прямо на пеленальном столике. Удобно врачу и маме

Встроенный образец отчета позволяет создать в программе Word полный протокол обследования за секунды. Затем его можно распечатать, послать по e-mail или сохранить в базе данных.

На отечественном рынке американскую компанию Accutome представляет Stormoff group of companies.

Вы всегда можете посетить демонстрационный зал компании Stormoff и поработать на приборе самостоятельно. Надеемся, что ультразвуковой B-Scan Plus от Accutome займет достойное место в ряду диагностических офтальмологических приборов и будет очень полезен врачам в их повседневной работе.

Прибор состоит из датчика и программного обеспечения, которое устанавливается на любой компьютер



Изображение может быть как черно-белым, так и цветным

Протокол исследования оформляется в программе Word. Число картинок не ограничено

Россия, 125040, Москва, ул. Расковой, д. 11А,
Тел.: (495) 780-07-92, (495) 780-76-91, (495) 956-05-57
oko@stormoff.com • www.stormoff.com

Stormoff® group of companies

Офтальмика

Эксклюзивный представитель NIDEK Co., Ltd. (Япония) в России и странах СНГ

ORION

ПЕРВАЯ В МИРЕ фундус-камера, не требующая оператора!

Исследуемое поле зрения	45°
Разрешение	3 Мпкс
Оптическое разрешение	7 µm
Рабочее расстояние	26,5 мм
Минимальный диаметр зрачка	3,8 мм
Вес	18 кг
Рабочая лампа	Ксеноновая лампа

Эксклюзивная технология AUTO Easy:

- Работа фундус-камеры осуществляется в полностью автоматическом режиме
- Обследование производится с помощью голосовых команд на русском языке, заложенных в фундус-камеру
- Получение мозаичной фотографии глазного дна (5 фотографий объединяются в одну, что существенно увеличивает точность исследования)
- Данные предаются беспроводным способом в компьютер

NIDEK

115054, Москва, ул. Щипок, д. 26, стр. 2
Тел.: (495) 9701595, 970 15 97, 235 31 05, 235 05 62, 235 69 75
Факс: (495) 970 15 98 E-mail: fortrade@aha.ru , Сайт http://www.nidek.ru

ЕВРОПЕЙСКИЙ ВЗГЛЯД НА МИРОВУЮ ОФТАЛЬМОЛОГИЮ

EUROTIMES

www. escrs.org

Ткани, созданные с помощью биотехнологий, могут быть использованы для коррекции аномалий рефракции

W. Bruce Jackson

Шерил Гуттман, Лондон

По сообщению доктора В. Брюса Джексона на XXIV Конгрессе ESCRS, роговичные линзы, сформированные из ткани, созданной с помощью биоинженерии, могут использоваться с рефракционной целью в качестве дополнения или даже альтернативы лазерной коррекции.

Доктор Джексон описал технологию, разработанную в институте University of Ottawa Eye Institute, и представил первую операцию по введению имплантата роговицы в глаз человека, выполненную доктором Густаво Тамайо (Богота, Колумбия).

«Мы показали, что можно аккуратно отслоить эпителий и сформировать карман в Боуменовой мембране, в который можно поместить имплантат. Наружная поверхность линзы достаточно быстро эпителизируется», — заявил доктор Джексон, профессор и руководитель отделения офтальмологии (University of Ottawa, Онтарио, Канада).

«Сейчас мы продолжаем это клиническое исследование и набираем дополнительных пациентов, чтобы собрать больше данных в отдаленные сроки после операции. Существует множество проблем, которые следует решать на уровне лабораторных исследований, однако наш опыт впечатляет и обнадеживает».

Первый имплантат, введенный в человеческий глаз, был изготовлен из сетчатого структурированного свиного коллагена в форме контактной линзы. Содержание воды в материале составляет от 80 до 90 процентов, диаметр — 7,5 мм, центральная толщина — 70 микрон, край линзы имеет клиновидную форму.

«По нашим прогнозам, центральная толщина может варьировать в диапазоне 50-140 микрон, что позволяет обеспечивать сферическую коррекцию от +6,0 до -6,0 D и исправлять астигматизм до -3,00 D. Тонкий край имплантата обеспечивает хорошее нарастание эпителия», — заявил доктор Джексон.

В сотрудничестве с генными инженерами компании Gebauer исследователи разработали инструмент для формирования кармана и установки линзы. Устройство Gebauer Pocket Delaminator создавалось как модификация микрокератома epiLasik (EpiLift).

«Это устройство позволяет сформировать роговичный карман диаметром 8,0 мм. Мы хотели бы улучшить его действие, сделав вход в карман более узким, однако результаты испытаний даже первого прототипа очень позитивны», — сказал доктор Джексон. Гистологическое исследование, включавшее световую и электронную микроскопию, показало, что деламинатор формирует очень аккуратный надрез. Оболочка Боумена остается цельной, базальная мембрана не отделяется от эпителия, отсутствуют признаки повреждения слоя клеток базального эпителия.

Первым пациентом, которому имплантировали роговичный имплантат, стала 28-летняя женщина с кератоконусом, ожидавшая трансплантации роговицы. Имплантацию выполнили на левом глазу, имевшем остроту зрения без коррекции на уровне счета пальцев, а наилучшую остроту зрения с коррекцией — 0,4 (20/50). Рефракция была sph -3,00 cyl -6,00 x 80, а кератометрия — 51,00/55,00 x 150. Несмотря на избыточную кривизну роговицы, удалось сформировать аккуратный карман.

«В начале нашего исследования мы ориентируемся только на глаза пациентов, ожидающих трансплантации. А они, конечно, отличаются от общей популяции глаз, для которых предназначена эта операция. Я в частности имею в виду чрезмерно высокие значения кератометрии. Они подвергнутся трансплантации роговицы через 1-6 месяцев после введения имплантата, и это позволит оценить результат использования данных линз in situ», — сказал доктор Джексон.

Биоинженерия создает ткани для замещения роговицы

Принцип этой методики рефракционной хирургии эволюционировал из исследования, проведенного Мэй Гриффит в лаборатории университета Оттавы (University of Ottawa). Доктор Гриффит работала над созданием ткани, которая могла бы стать физиологичным и функциональным заменителем человеческой донорской ткани.

«Поэтому мы ориентировались на создание из этого материала имплантата для целей рефракционной хирургии, который может помещаться под эпителий, непосредственно располагаясь на Боуменовой мембране. При успешном решении вопроса медики получили бы массу преимуществ. Так рефракционная хирургия станет простой и практически неинвазивной, а также обратимой и обеспечит быстрое восстановление зрения с минимальным дискомфортом», — заявил доктор Джексон.

Он добавил, что, несмотря на то что в настоящий момент ведутся исследования по размещению имплантата на Боуменовой мембране, не исключено, что в будущем лентикулы можно будет размещать в строме роговицы непосредственно под мембраной Боумена после создания поверхностного лоскута фемтосекундным лазером.

Материалы, над которыми работает доктор Гриффит, являются биосинтетическими коллагеновыми полимерами. Со времени синтезирования структурированного свиного коллагена, применявшегося для первой операции на глазах человека, доктор Гриффит и ее коллеги продвинулись далеко вперед в создании структурированного рекомбинантного человеческого коллагена. На данный момент исследователи сосредоточились на создании сетчатых конструкций, состоящих из синтетических материалов и коллагенового полимера с высокой биосовместимостью.

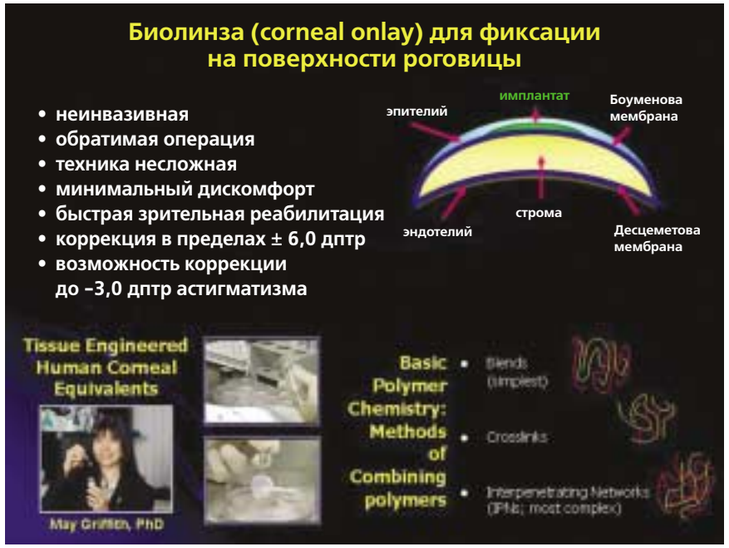

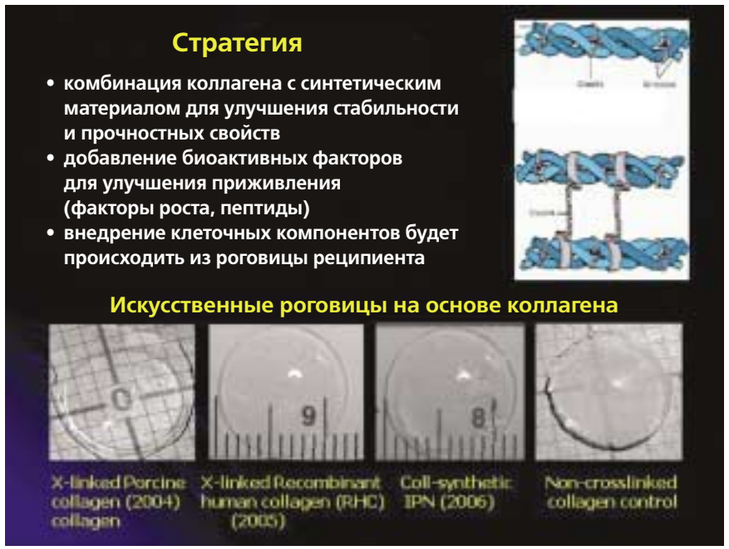

Courtesy of W Bruce Jackson MD

«Технология перекрестного связывания повышает стабильность и прочность коллагенового полимера, делая его оптически прозрачным, что является существенным прогрессом по сравнению с ранее изучаемыми неструктурированными коллагенами. Сетчатые конструкции еще более прочны», — отметил доктор Джексон.

Свиные и рекомбинантные человеческие структурированные коллагены и синтетические сетчатые конструкции имеют биологические характеристики, максимально приближенные к человеческой роговице. Например, они имеют рефракционный индекс, равный 1,35, максимально приближенный к показателю человеческой роговицы (1,38). Кроме того, они обеспечивают великолепную передачу белого света и хорошую проницаемость для глюкозы, подобные живой роговице.

«Мы хотели бы получить также материал, поддающийся лазерной абляции. Практически все тестированные до настоящего времени материалы могли подвергаться моделированию при помощи лазера, в том числе и фемтосекундного», — отметил доктор Джексон.

Единственным недостатком свиного структурированного коллагена является его относительная непрочность, из-за которой очень тонким имплантатом, вводимым в человеческий глаз, было трудно манипулировать.

«Структурированный человеческий рекомбинантный коллаген имел более устойчивую структуру, благодаря чему им было значительно легче манипулировать, и теперь мы работаем над созданием нового инструмента для размещения синтетической линзы в роговичном кармане. Однако нам предстоит также совершенствовать саму методику установки имплантата», — заявил доктор Джексон.

В перспективе — решение новых проблем

Необходимо решить и множество других проблем, включая разработку методик обеспечения правильной центрации имплантата и его фиксации в нужном положении в первые несколько недель, на этапе заживления эпителия.

«Имплантат фиксируется очень быстро, однако я полагаю, что в кармане может присутствовать слой жидкости, из-за которого он может сместиться. Поэтому мы нуждаемся в биоактивных пептидах, которые обеспечат сцепление имплантата с базальной мембраной, а также цитокинах и факторах роста, которые будут стимулировать заживление раны и врастание нервных волокон», — отметил доктор Джексон.

Необходимы дальнейшие исследования для получения имплантатов с заданной оптической силой, а также изучения долговременной стабильности полученного после операции эффекта.

«Данные послеоперационного наблюдения за свиными глазами демонстрируют хорошие биосовместимость, заживление и реиннервацию созданных с помощью биоинженерии тканей. Материал оставался оптически прозрачным на протяжении минимум 12 месяцев, также наблюдали врастание нейронов и наличие гемидесмосомных креплений.

Исследователи компании Cooper Vision, университетов University of Regensburg (Германия) и Linkoping University (Швеция) также входят в группу исследователей биоинженерных тканей. Данный проект получил финансовую поддержку Национального научно-исследовательского совета Канады.

W. Bruce Jackson, MD
bjackson@ohri.ca

Необходимы меры, направленные на выполнение пациентами с глаукомой предписаний врача

Робер О'Эйнахан, Берлин

Существует много новых видов глазных капель для лечения пациентов с глаукомой, эффективность которых в снижении ВГД, сохранении зрения и устранении необходимости в хирургическом вмешательстве можно считать доказанной. Однако эта эффективность существенно падает, если пациенты не придерживаются предписанного режима приема препаратов, а это намного более распространено, чем считают доктора, рассказал Гарри Квигли из Вилмеровского Глазного Института Университета Джонса Хопкинса (Wilmer Eye Institute, Johns Hopkins School of Medicine, Балтимор, штат Мэриленд, США).

«Мы знаем, что компенсация ВГД может снизить риск прогрессирующей потери зрения у пациентов с глаукомой, однако в последнее время все больше пациентов прерывают прием назначенных глазных капель или же делают это нерегулярно»

Участникам VII-го Международного симпозиума по офтальмофармакологии и терапии (International Symposium of Ocular Pharmacology and Therapeutics – ISOPT) он сказал следующее: «Мы знаем, что компенсация ВГД может снизить риск прогрессирующей потери зрения у пациентов с глаукомой, однако в последнее время все больше пациентов прерывают прием назначенных глазных капель или же делают это нерегулярно».

Исследователи, изучающие поведение пациентов, отказались от термина «уступчивость» в пользу менее официальных и более точных терминов «постоянство» и «строгое соблюдение», отметил доктор Квигли.

«Постоянство» касается пациентов, которые продолжают непрерывный прием медикаментов на протяжении заданного периода времени. Пациенты, которые начинают применять капли, а затем прекращают прием, считаются непостоянными, даже если затем снова начинают применение препарата. «Строгое соблюдение» – это относительный термин, основывающийся на средней частоте приема пациентом данного препарата.

Несоблюдение предписаний врача широко распространено

Последние отчеты показывают, что менее 10% пациентов, начавших прием нового препарата от глаукомы, продолжают принимать этот препарат через год столь же тщательно. В рамках исследования, проведенного в Гарвардской Школе Медицины (Harvard School of Medicine), анализ базы медицинских данных показал, что 25% пациентов с глаукомой никогда не соблюдают рекомендации врача. Исследование также продемонстрировало, что пациенты фактически имеют доступ к применяемым препаратам около 70% дней в году.

Другое исследование, проведенное коллегой доктора Квигли из Вилмеровского Глазного Института (Wilmer Eye Institute, Johns Hopkins) Дэвидом Фридманом, показало сходную ситуацию в соблюдении врачебных назначений среди американцев среднего класса. Исследование, длившееся более семи лет, продемонстрировало, что по истечении трех лет наблюдения только 63% пациентов продолжали принимать аналоги простагландина в соответствии с рекомендациями врача.

«Это просто ужасно, как можно такое допускать? Мы должны признать, что если эти данные правильны и точно отображают действия пациентов, то существующая ситуация требует коренных перемен», – отметил доктор Квигли.

Корреляция между визитами к врачу и строгим соблюдением назначений

Офтальмологи, вероятно, в большей степени верят в то, что их пациенты соблюдают предписанный режим, чем показывают эти исследования. Одна из причин в том, что пациенты не честны, описывая соблюдение и постоянство приема препаратов, а другая (вероятно, более важная) – пациенты, которые действительно выполняют предписания, в целом намного лучше сотрудничают с врачом.

«В рамках исследования мы выявили, что пациенты, которые редко приходят на назначенные встречи, также склонны прекращать применение капель. Поэтому, если вашему пациенту нужно постоянно напоминать о визите, он, вероятнее всего, капли вообще не применяет»

Существует значительная корреляция между явками на запланированный визит и аккуратностью, с которой пациенты принимают препараты.

Исследования показали, что к середине следующих 15 месяцев после установления диагноза заболевания только половина пациентов приходит для контрольных исследований и динамического наблюдения.

«В рамках исследования мы выявили, что пациенты, которые редко приходят на назначенные встречи, также склонны прекращать применение капель. Поэтому, если вашему пациенту нужно постоянно напоминать о визите, он, вероятнее всего, капли вообще не применяет»,– сказал он.

Компьютер во флаконе

Соблюдение предписанных режимов изучалось в рамках другого исследования, проведенного в Wilmer Eye Institute. В данном исследовании пациенты использовали флакон для капель с вмонтированным чипом, который фиксировал частоту применения тимолола. Он показал, что пациенты использовали только 80% препарата.

Однако пациентов, принимавших участие в исследовании, можно в значительной степени отнести к «идеальным» пациентам, которые применяют капли в почти идеальных условиях, отметил доктор Квигли.

«Не стоит забывать о том, что это были лояльные пациенты, за которыми велось постоянное наблюдение и которые получали медикаменты бесплатно. Все для них было бесплатным, и им не приходилось ходить в аптеку. Все факторы, в пользу уступчивости, были налицо».

С другой стороны, исследования могут помочь определить способы, с помощью которых врач может влиять на пациентов для лучшего соблюдения ими предписаний и приема медикаментов. Постоянное диспансерное наблюдение дает пациентам возможность озвучить жалобы и страхи, связанные с применением препаратов. С другой стороны, это дает врачам возможность объяснить пациентам всю важность приема препаратов для сохранения зрения.

Courtesy of National Eye Institute, National Institutes of Health

Более того, применение электронных флаконов, подобных тем, которые использовались в исследовании, предоставляет в распоряжение врачей и пациентов систему раннего предупреждения. Другие методики, изучаемые доктором Квингли и его коллегами – образовательные видеоролики и использование вопросников, которые пациенты заполняют в комнате ожидания. Вопросники включают некоторые ключевые вопросы, отрицательные ответы на которые могут точно означать несоблюдение предписаний врача.

«В настоящее время нам неизвестны методы влияния на пациентов, и мы не знаем, какое поведение врача будет оптимальным для улучшения «сотрудничества» с пациентами и повышения эффективности их лечения»

«Таким способом мы попытаемся изменить сложившееся состояние дел. В настоящее время нам неизвестны методы влияния на пациентов, и мы не знаем, какое поведение врача будет оптимальным для улучшения «сотрудничества» с пациентами и повышения эффективности их лечения».

Harry A.Quigley, MD
hquigley@jhmi.edu

Журнал EUROTIMES
интернет-версия на русском языке
www.eurotimesrussian.org

Иммунологические аспекты патогенеза и диагностики первичной глаукомы

Franz Grus

Стефани Петроу Биндер, Берлин

Как сообщают немецкие ученые, изучение спектра антител у больных первичной открытоугольной глаукомой и глаукомой с нормальным давлением подтверждает гипотезу аутоиммунной роли патогенеза глаукомы.

«Глаукома характеризуется прогрессирующей потерей ганглиозных клеток сетчатки, что приводит к оптической нейропатии, проявляющейся характерными дефектами полей зрения. На момент выявления глаукомы минимальная потеря ганглиозных нейронов сетчатки зачастую составляет уже 50%. При этом внутриглазное давление может быть как повышенным, так и нормальным. До установки диагноза глаукомы большинство пациентов страдают этим заболеванием на протяжении более чем 10 лет. Патогенез болезни остается до конца не выясненным, но у нас есть надежные свидетельства того, что заболевание может быть связано с аутоиммунными механизмами», — сказал доктор Франц Грус (Franz Grus).

Доктор Грус проводил свои исследования в Германии и США, в ходе них он изучал профили антител. В исследование вошли 40 больных первичной открытоугольной глаукомой, 40 пациентов с глаукомой с нормальным давлением и 40 здоровых добровольцев.

Исследователи применяли методику Western blot с использованием антигенов коровьего зрительного нерва с целью определения антител к IgG в сыворотке крови пациента. Использованные антигены к сетчатке и зрительному нерву — это белки теплового шока (heat shock proteins: HSP27 и HSP90) и альфа-кристаллин. Исследователи провели анализ комплексных профилей антител с применением метода мультивариантной статистики. Также они оценили иммунореактивность к рекомбинантному альфа-фодрину методом ELISA.

Сходные профилей антител

Исследователям удалось продемонстрировать значительное сходство всех профилей антител у пациентов с первичной открытоугольной глаукомой и глаукомой с нормальным давлением по сравнению с контрольной группой, в особенности HSP и альфа-кристаллина. Такая картина наблюдалась среди исследуемых как в США, так и в Германии. Сложный состав спектра антител к IgG имел место у пациентов с глаукомой и у здоровых людей из обеих вошедших в исследование популяций.

Доктор Грус сообщил, что некоторые антитела у пациентов с глаукомой увеличились, в то время как другие по сравнению с контрольной группой были существенно понижены. Он объяснил, что эти данные подтверждают сделанные предыдущими исследователями выводы о том, что в глаукоме задействованы не только аутоиммунные механизмы аутоагрессии, но также изменения естественного иммунитета, что указывает на пониженную иммунную защиту и ослабление регуляторных функций у пациентов с глаукомой.

Многофакторный анализ показал существенную разницу между группой с глаукомой и здоровыми пациентами по уровню антигенов к зрительному нерву. Группа с глаукомой с нормальным давлением продемонстрировала наибольшее отличие от контрольной группы ($P<0,01$), что также соответствует результатам предыдущих исследований.

Идентифицирован новый маркер глаукомы

Кроме того, доктор Грус выявил в обеих популяциях очень важный недавно открытый биомаркер антител, известный как альфа-фодрин. Высокая активность антител к альфа-фодрину у пациентов с глаукомой была подтверждена тестами ELISA с рекомбинантным человеческим альфа-фодрином.

Альфа-фодрин — это клеточный структурный белок. Он расщепляется каспазой и его появление может быть следствием развития в глазу аутоиммунных процессов. Именно поэтому он является отличным маркером апоптоза, отметил доктор Грус. Он также подчеркнул, что данный антиген обычно выявляется и при других нейродегенеративных заболеваниях, например, болезни Альцгеймера.

Офтальмологи, присутствовавшие на лекции доктора Груса, заинтересовались, почему антигены к альфа-фодрину присутствовали у здоровых пациентов, заявляя, что в таком случае специфичность данного теста для выявления глаукомы не существенна для клинической практики.

Доктор Грус объяснил, что антигенная реактивность к альфа-фодрину присутствовала у 40-50% здоровых людей и 80-90% пациентов с глаукомой с нормальным давлением. Однако он отметил, что это не просто констатация наличия антигенов, но также и степень реактивности, которой отличаются эти антигены. Более того, чувствительность и специфичность данной методики обусловлены не только альфа-фодрином. Все антигенные процессы носят комплексный характер и обуславливаются цепочкой из 10 и даже 20 сложных реакций.

Аутоиммунные сдвиги

Доктор Грус сказал, что предыдущие исследования также показывали изменения профилей антител в сыворотке крови пациентов с глаукомой, что подтверждает роль аутоиммунных реакций в ее патогенезе у ряда пациентов. Так, антитела к HSP были выявлены у пациентов с глаукомой одними из первых.

Исследователи пока не уверены в том, являются ли антитела, выявляемые при глаукоме, сопутствующими изменениями, то есть развиваются в процессе заболевания как его следствие или же являются первопричиной болезни. Однако они убедительно доказали, что у пациентов с глаукомой наблюдаются характерные изменения спектра антител в сыворотке крови по сравнению с контрольной группой, что дает дополнительные доказательства изменений естественного иммунитета у больных.

Доктор Грус уверен, что анализ крови на эти и другие антигены в перспективе может стать мощным средством диагностики глаукомы. Даже если диагностика заболевания основана на выявлении очень малого количества антител либо определенный спектр антител окажется сопутствующим симптомом глаукомы, иммунологическая диагностика может стать важным инструментом раннего выявления болезни до возникновения каких-либо клинических его признаков.

Доктор Гюнтер К. Кригльштайн (Gunther K. Krieglstein), председательствовавший на заседании, счел любопытным тот факт, что профили антител в обеих группах исследования — американской и немецкой — были очень похожи. Кроме того, титры определенных антител имели сходную тенденцию к повышению и понижению.

Доктор Грус согласился, что это поразительное совпадение показателей. Он объяснил, что аутоиммунные профили здоровых пациентов были стабильными на протяжении жизни — так называемые иммунологические гомункулусы. Однако гомункулусы изменялись у пациентов с иммунологическими заболеваниями. Пока еще не ясно, насколько значительны эти изменения аутоиммунных профилей и могут ли они использоваться в качестве ключевых маркеров, поскольку прицельные исследования в данном направлении пока не проводились.

Франц Грус (Franz Grus)
F@GRUS. de

На момент выявления глаукомы минимальная потеря ганглиозных нейронов сетчатки зачастую составляет уже 50%. При этом внутриглазное давление может быть как повышенным, так и нормальным. До установки диагноза глаукомы большинство пациентов страдают этим заболеванием на протяжении более чем 10 лет.

Совершенствование методов визуализации переднего сегмента глаза происходит по нескольким направлениям

Шерил Гуттман, Форт Лодердейл

Как сообщили докладчики мини-симпозиума, проведенного в рамках ежегодного заседания ARVO, усовершенствованные методы визуализации переднего сегмента глаза предоставляют ценнейшую информацию, которая может быть использована для диагностики и динамического наблюдения течения заболеваний глаза, планирования и оценки результатов рефракционных операций, а также изучения аккомодации.

Несколько выступавших проанализировали различные сферы применения оптических, ультразвуковых, магнитно-резонансных устройств, служащих для визуализации переднего сегмента глаза, а также устройств, основанных на фотографировании по методу Шаймпфлюга. Специалисты также рассмотрели технические новинки, которые будут внедрены в клиническую практику в ближайшее время и еще больше расширят диагностические возможности офтальмологов.

В. Мэтью Петролл (University of Texas Southwestern Medical Center, Даллас) подробно описал собравшимся метод конфокальной микроскопии, отметив, что он идеально подходит для оценки роговицы живого глаза, поскольку данная методика получения оптических срезов является неинвазивной.

На данный момент используются две системы – Confoscan IV (Nidek) и Heidelberg Retina Tomograph (HRT) II с роговичным модулем Rostock Cornea Module (Heidelberg Engineering). Confoscan IV – это конфокальный микроскоп со сканирующей щелью, который имеет высокую разрешающую способность, благодаря определенным характеристикам пропускания света. Устройство достаточно легко управляемо, а также имеет функцию автоматической настройки.

HRT II, снабженный Rostock Cornea Module, – это конфокальный лазерный сканирующий микроскоп, который делает очень тонкие оптические срезы с целью получения более качественного изображения. Однако это в свою очередь несет ряд ограничений, в частности данный модуль за один проход может сканировать участок роговицы только в 80 микрон и поэтому не может использоваться для визуализации всей роговицы. Кроме этого, изменение глубины фокусировки производится оператором вручную.

> «Все системы имеют свои преимущества и недостатки, и при выборе инструмента сам пользователь должен определить, какая из них в данном случае является оптимальной для решения конкретной задачи»
>
> W. Matthew Petroll, PhD

«Все системы имеют свои преимущества и недостатки, и при выборе инструмента сам пользователь должен определить, какая из них в данном случае является оптимальной для решения конкретной задачи», – сказал доктор Петролл.

Конфокальные микроскопы можно использовать для получения двумерных изображений, полезных для диагностики и мониторинга течения роговичных инфекций, включая кератиты, вызванные микроорганизмами Acanthamoeba и Fusarium. Двумерная визуализация может применяться для количественной оценки плотности и морфологии клеток, включая определение количества эндотелиальных клеток, размера эпителиоцитов, а также морфологии и распределения кератоцитов.

«Однако настоящим преимуществом этой технологии является возможность трехмерной реконструкции роговицы», – отметил доктор Петролл.

Использование этой функции возможно благодаря системе фокусировки, которая разработана доктором Петроллом и его коллегами около 10 лет назад. Данная техника включает сложение двумерных изображений, из которых формируется картина роговицы на всю ее толщину.

В дополнение к этому можно создавать трехмерное изображение всей роговицы, а также вычислять кривую интенсивности изображения по отношению к глубине изучаемого объекта, что позволяет выполнять объективное количественное измерение толщины эпителия, стромы и эндотелиального слоя. Данная технология имеет несколько потенциальных областей применений в рефракционной хирургии. Это, например, измерение толщины роговичного лоскута и стромального ложа, количества удаленной в ходе операции ткани и оценка заживления роговичных ран, включая изменения толщины стромы и эпителия. Также она может применяться для изучения активности кератоцитов, измерения степени помутнения роговицы и идентификации инородных включений в роговичном интерфейсе.

W. Matthew Petroll Ronald H. Silverman Susan A. Strenk Georges Baikoff


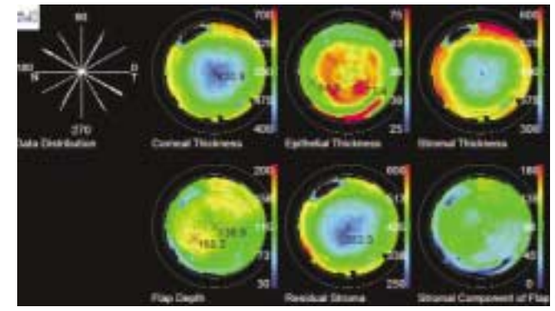

Courtesy of Ronald H Silverman PhD

Сейчас разрабатывается новая технология исследования роговицы – конфокальная микроскопия с использованием фемтосекундных импульсных лазеров для генерирования гармонических сигналов с фемтосекундной частотой.

«На данный момент эта технология используется исключительно для исследований ex vivo. Однако в случае если она будет адаптирована для исследований на живой ткани (in vivo), то может стать очень мощным инструментом неинвазивного изучения микроструктуры роговицы», – подчеркнул доктор Петролл.

Ультразвуковая методика

Рональд Х. Силверман (Weill Medical College of Cornell University, Нью-Йорк) проанализировал возможности высокочастотного ультразвука с целью проведения точной биометрии роговицы и переднего сегмента глаза. Он объяснил, что данная технология стала доступной в начале 1990-х годов, когда на рынке появились высокочастотные датчики (35-50 МГц) и электронные компоненты, оптимизированные для использования с данным частотным диапазоном.

«До этого времени датчики работали на частоте 10 МГц и давали низкое разрешение. Датчик в 50 МГц обеспечивает пространственное разрешение около 30 микрон, однако затухание сигнала ограничивает использование данной технологии для исследования переднего сегмента», – сказал доктор Силверман.

Ультразвуковая биомикроскопия (УБМ) появилась в середине 1990-х годов и до нынешнего времени была единственной доступной офтальмологам системой высокочастотной ультразвуковой визуализации. Ее основным назначением была визуализация патологии переднего сегмента, псевдофакичных и факичных интраокулярных линз, а также биометрия. Однако УБМ имеет несколько ограничений, включая тот факт, что данная диагностическая процедура является иммерсионной, кроме того, применяется линейная методика сканирования, которая недостаточно адаптирована для изучения кривизны роговицы.

Эти недостатки преодолены в системе Artemis 2 (Ultralink LLC). Artemis 2 использует принцип крепления емкости с водой к датчику прибора, а не к глазу пациента, что позволяет проводить диагностику в положении больного сидя. Кроме того, в ней имеется возможность оценки формы дугообразных поверхностей, что обеспечивает при сканировании оценку состояния поверхностных структур глаза. Система Artemis 2 дает оператору возможность видеть исследуемый глаз в процессе исследования, кроме того, датчик прибора снабжен меткой, служащей для фиксации взора пациента, что позволяет получать более точно воспроизводимые результаты при динамическом наблюдении.

Благодаря применению устройства цифровой обработки сигнала, полученные данные конвертируются в изображение с высоким разрешением, поэтому Artemis 2 может использоваться для получения точных и воспроизводимых измерений толщины слоев роговицы, глубины передней камеры и размеров «угол-угол» и «сулькус-сулькус». Кроме того, наложение данных пахиметрии, полученных при помощи сканирования, на картину топографии роговицы, полученную оптическим методом, позволяет точно описать состояние задней поверхности роговицы.

На данный момент существует несколько высокочастотных ультразвуковых систем с датчиками от 35 до 50 МГц. Несмотря на получение высококачественных изображений, такие системы не имеют механизмов оптического центрирования, интегриро-

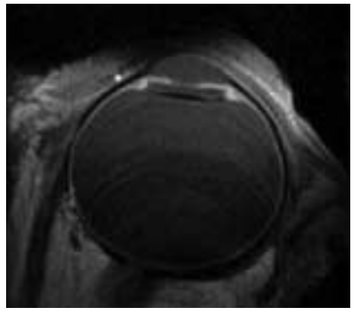

Магнитно-резонансная томограмма (МРТ) артифакичного глаза (in vivo)

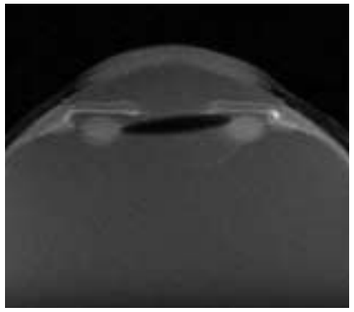

Магнитно-резонансная томограмма артифакичного глаза (in vitro)

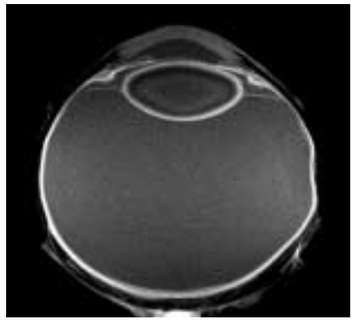

Магнитно-резонансная томограмма факичного глаза (in vitro)

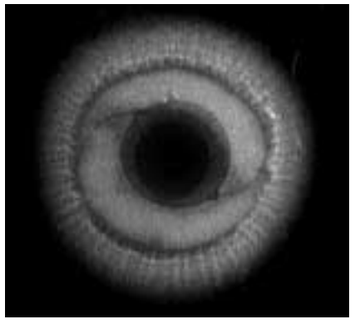

Сканограмма (МРТ) во фронтальной плоскости артифакичного глаза

Courtesy of Susan Strenk PhD

ванных в Artemis 2, а также используют секторное, а не дуговое сканирование, отметил доктор Силверман.

Сейчас доктор Силверман и его коллеги из компании Ultralink разрабатывают систему с датчиком на 70 МГц. Также они разработали кольцевую технологию сканирования с использованием многокомпонентного датчика, который обеспечивает большую глубину резкости.

«Эти методы открывают новые перспективы для диагностики», – отметил доктор Силверман.

Магнитно-резонансная визуализация

Сьюзан Стренк (UMDNJ-Robert Wood Johnson Medical School, Пискатауэй, Нью-Джерси) рассмотрела вопрос магнитно-резонансной методики визуализации с высоким разрешением (МРВ). Она отметила, что преимуществами данной технологии является полная визуализация in vivo радужки, цилиарной мышцы, цилиарных отростков и хрусталика, а также геометрических соотношений между этими структурами. Пигментный слой радужки не является препятствием и не затрудняет исследование. Еще одним преимуществом МРВ является непревзойденная контрастность получаемого изображения мягких тканей.

Доктор Стренк представила данные, полученные в рамках исследований факичных и псевдофакичных глаз in vivo и in vitro, чтобы продемонстрировать, как МРВ переднего сегмента с высоким разрешением может использоваться для получения информации о положении ИОЛ, исследования механизмов аккомодации и развития пресбиопии.

«Аккомодация и пресбиопия изучались в основном на глазах трупов или макак резус, однако наши результаты, полученные с помощью МРВ, указывают, насколько ограниченной была эта информация – из-за посмертных изменений тканей, а также межвидовых различий в развитии пресбиопии», – сказала доктор Стренк.

Сравнение изображений показало развитие отека роговицы в глазах, полученных пост мортем. И хотя это явление можно нивелировать путем применения определенных методик воздействия на ткани, также были отмечены изменения хрусталика, которых, в свою очередь, невозможно избежать. Изменения хрусталика включают увеличение толщины передней капсулы и изменения его формы.

Сравнение данных, полученных при исследовании людей и макак резус, показали поразительное сходство обоих видов, в частности, механизмов аккомодации, соответствующих теории Гельмгольца, а также сходные причины развития пресбиопии. При этом были отмечены различия геометрических соотношений между структурами, отвечающие за аккомодацию, которые указывают на

> «Аккомодация и пресбиопия изучались в основном на глазах трупов или макак резус, однако наши результаты, полученные с помощью МРВ, указывают, насколько ограниченной была эта информация – из-за посмертных изменений тканей, а также межвидовых различий в развитии пресбиопии»
>
> Susan A. Strenk, PhD

то, что существует разница векторов силы, влияющая на вариабельность механизмов аккомодации.

Исследование людей in vivo включало изучение аккомодации у добровольцев в возрасте 22-91 года. Поскольку МРВ позволяет применять бинокулярную иммобилизацию, исследования проводились с использованием физиологической аккомодации в сравнении с фармакологической,

когда пациент смотрел на дальние и ближние целевые объекты.

«Изучение фармакологически индуцированной аккомодации является не совсем оптимальным, поскольку препараты оказывают определенное воздействие на радужку и цилиарную мышцу, что приводит к «сверхаккомодации», – сказала доктор Стренк.

Результаты исследований людей in vivo показали определенные возрастные изменения структур переднего сегмента и связанные с этим изменения аккомодации, а также продемонстрировали, что сократительная функция цилиарной мышцы сохраняется на протяжении всей жизни. В целом, результаты этих исследований подтверждают теорию аккомодации Гельмгольца, а также роль увеличения толщины хрусталика с возрастом в качестве одного из основных механизмов развития пресбиопии. Кроме того, они показали, что увеальный тракт человека реагирует как единое целое на увеличение толщины хрусталика, рассказала доктор Стренк.

Оптическая когерентная томография

Доктор Жорж Байкофф представил результаты применения высокоскоростной оптической когерентной томографии (Visante™, Carl Zeiss Meditec) для изучения аккомодации в человеческих глазах in vivo. При этом он отметил, что данное устройство может быть использовано в клинической практике для изучения переднего сегмента глаза.

Доктор Байкофф заметил, что данные его исследований аккомодации соответствовали информации, собранной с помощью МРВ. Результаты, собранные им на ста глазах пациентов в возрасте от 7 до 82 лет, показали движение переднего полюса хрусталика при аккомодации кпереди и уменьшение радиуса кривизны его поверхности, а также ряд характерных возрастных изменений аккомодации, включая уменьшение максимальной аккомодационной амплитуды.

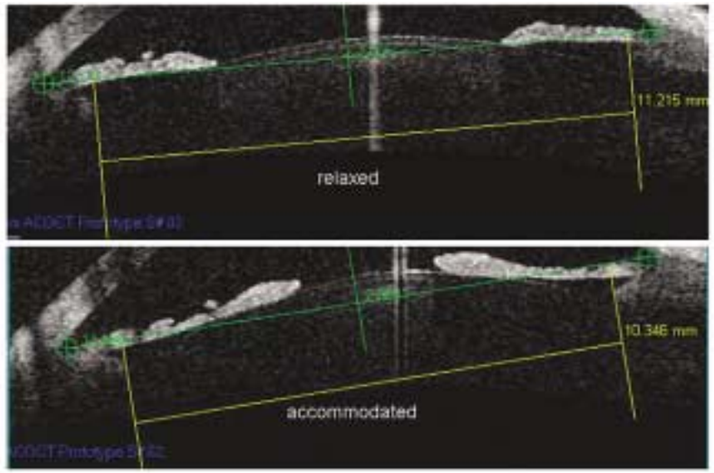

Изменения переднего отрезка глаза пациента-альбиноса 19 лет при аккомодации (10 Д)

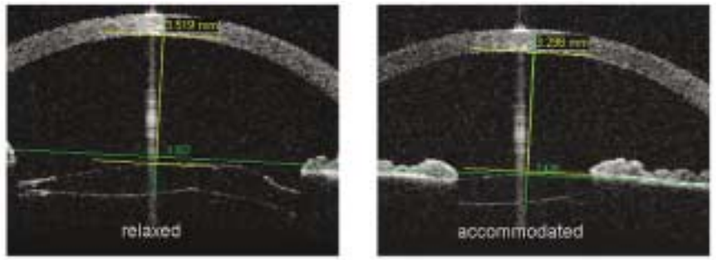

Courtesy of Georges Baikoff PhD

Исследование движений искусственного хрусталика с помощью оптического когерентного томографа (линза 1CU – сдвиг кпереди на 221 микрон)

Хотя пигментация радужки не дает возможности выполнить визуализацию тканей, расположенных за ней, все же у 19-летнего пациента-альбиноса удалось рассмотреть поведение хрусталика и цилиарного тела при аккомодации. Это исследование выявило деформацию хрусталика во время аккомодации, сопровождаемую увеличением толщины и сдвигом цилиарных отростков в центростремительном направлении.

«Данное исследование предоставило дополнительные доказательства того, что цилиарная борозда и цилиарные отростки являются очень гибкими, эластичными структурами, и показало, почему так тяжело выбрать оптимальный размер факичной ИОЛ», – сказал доктор Байкофф.

Доктор Байкофф и его коллеги также использовали ОКТ переднего сегмента глаза для изучения in vivo степени сдвига различных моделей аккомодирующих ИОЛ. В рамках данных исследований был обнаружен лишь минимальный сдвиг оптики ИОЛ, что позволяло получить амплитуду аккомодации, не превышающую 0,25 D, сообщил он.

«Мы были удивлены, обнаружив, как мало сдвигается хрусталик, однако наши результаты подтверждают и другие европейские исследователи. Все это свидетельствует не в пользу линз подобных конструкций и ставит под сомнение их способность обеспечивать стойкое восстановление зрения вблизи», – сказал доктор Байкофф.

Исследования глаз с имплантированными в заднюю камеру факичными ИОЛ показали, что при аккомодации происходит смещение имплантата вперед, кроме того, в некоторых

глазах возникает контакт линзы и естественного хрусталика, что может объяснить взаимосвязь между этими линзами и частотой развития катаракты.

Доктор Байкофф сотрудничает с инженерами компании Carl Zeiss Meditec в разработке функции трехмерной реконструкции переднего сегмента с помощью ОКТ. Он представил изображения, созданные на основе программной реконструкции, и продемонстрировал, как цифровая технология позволяет изменять увеличение изображения, включая 360-градусную визуализацию с различных углов, возможности регулировки цветового баланса для определения разницы в оптической плотности структур переднего сегмента и получение биометрических данных с помощью автоматических пахиметров.

«Эта техника обеспечивает основное преимущество, заключающееся в устранении субъективного (человеческого) фактора в измерениях», – отметил доктор Байкофф.

Фотосъемка методом Шаймпфлюга

Доктор Мартин Баумайстер (Frankfurt University, Франкфурт, Германия) рассмотрел возможности применения фотосъемки методом Шаймпфлюга для оценки прогрессирования катаракты и положения ИОЛ. Он охарактеризовал данный метод как стабильный и стандартизованный, позволяющий получать изображения высокого качества и разрешения с большой глубиной проникновения и хорошей воспроизводимостью результатов, независимой от оператора.

Данная технология применяется в офтальмологии с 1960-х годов и превосходит стандартную фотографию, получаемую при помощи щелевой лампы, поскольку объект исследования может визуализироваться в широком фокусном диапазоне, кроме того, воспроизводимость результатов очень высока. Таким образом, фотосъемка методом Шаймпфлюга может применяться для долговременных исследований.

«Использование фотосъемки методом Шаймпфлюга позволяет документировать возрастные и катарактальные изменения хрусталика и при этом проверять эффективность антикатарактальных медикаментозных препаратов, а также отслеживать возможное помутнение хрусталика, вызванное лекарственными средствами», – отметил доктор Баумайстер.

Другие важные сферы применения данной технологии включают документирование помутнения задней капсулы после хирургического вмешательства по поводу катаракты и бесконтактную биометрию переднего сегмента.

> «Использование фотосъемки методом Шаймпфлюга позволяет документировать возрастные и катарактальные изменения хрусталика и при этом проверять эффективность антикатарактальных медикаментозных препаратов, а также отслеживать возможное помутнение хрусталика, вызванное лекарственными средствами»
>
> Martin Baumeister, MD

Доктор Баумайстер и его коллеги использовали фотосъемку Шаймпфлюга для исследования положения факичных и псевдофакичных ИОЛ. Он представил изображения, полученные в рамках исследования, в котором сравнивали положение трех различных эластичных трехкомпонентных ИОЛ на протяжении 12 месяцев после операции. Несмотря на то что имплантаты отличались по материалу и конфигурации оптической части, все они показали достаточно хорошие результаты при оценке с позиции степени децентрации и /или смещения.

«По результатам исследования мы сделали вывод о том, что различия материалов оптической части и конструкции гаптической части этих складывающихся ИОЛ не оказывают существенного влияния на смещение и децентрацию линз. Результаты также показали, что степень децентрирации оптики ИОЛ современных конструкций позволяет получать стабильные функциональные результаты при применении новых мультифокальных моделей и ИОЛ с асферической оптикой», – сказал доктор Баумайстер.

Он также представил данные другого исследования с использованием серий фотосъемки Шаймпфлюга для оценки стабильности положения двух моделей факичных переднекамерных ИОЛ, а также линз с фиксацией в углу передней камеры, к радужке и в задней камере.

Доктор Баумайстер отметил, что для получения точных биометрических данных с помощью фотосъемки по методу Шаймпфлюга изображение следует откорректировать, чтобы устранить искажения, получаемые от оптики фотокамеры, рефракции роговицы и, при визуализации задней части хрусталика, преломления светового потока от передней поверхности линзы. Эту коррекцию можно провести с применением метода трассировки лучей. Для точных измерений толщины и задней поверхности линзы необходимо знать эквивалентный рефракционный индекс ИОЛ, который калькулируется с использованием данных осевой длины глаза, оптической силы роговицы и рефракции пациента.

«Для всех исследований, включающих фотосъемку методом Шаймпфлюга, необходима прозрачность оптических сред и достаточный мидриаз, т.к. радужка является экранирующей структурой», – заявил доктор Баумайстер.

W. Mattew Petroll, PhD
matthew.petroll@utsouthwestern.edu

Ronald H. Silverman, PhD
rhs27@cornell.edu

Georges Baikoff, MD
g.baik.opht@wanadoo.fr

Susan A. Strenk, PhD
larrysdii@earthlink.net

Martin Baumeister, MD
martin.baumeister@lmu.de

Нестероидные противовоспалительные препараты обеспечивают лучшее качество зрения после экстракции катаракты

Eric Donnenfeld

Надя Гейперт

По данным исследования, сравнившего несколько вариантов медикаментозной терапии при проведении экстракции катаракты и рефракционной ленсэктомии, для достижения оптимального результата следует начать применение нестероидных противовоспалительных препаратов (НСПВП) минимум за день до операции.

«Все наши пациенты начинают применять НСПВП за три дня до операции и продолжают лечение в послеоперационном периоде», – сказал Эрик Донненфельд (Гарден-Сити, штат Нью-Йорк).

Как утверждает доктор Донненфельд, использование НСПВП приводит к улучшению качества зрения, поскольку позволяет нивелировать утолщение макулярной зоны сетчатки в результате операции.

> «Все наши пациенты начинают применять НСПВП за три дня до операции и продолжают лечение в послеоперационном периоде»
>
> Eric Donnenfeld, MD

Исследователи разделили на четыре терапевтических группы 55 женщин и 45 мужчин, средний возраст которых составил 72,8 лет, а плотность катаракты – 2,2 (по шкале 1-4). Первая группа получала кеторолак трометамин 0,4% (Acular LS®, Allergan) четыре раза в день в течение трех дней перед операцией, трехкратно за 15 минут до операции и в течение двух недель после операции. Вторая группа получала препарат в том же режиме, однако прием начинали за один день до операции. Третья группа получала НСПВП за час, а потом за 15 минут до операции. Четвертая, контрольная группа, не получала НСПВП. Все операции в данном исследовании выполнены одним хирургом.

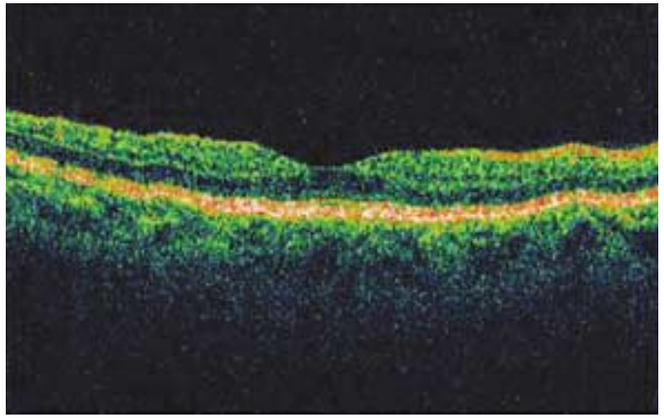

ОКТ выявляет небольшое утолщение макулы у пациентов, которые не получали НСПВП в предоперационном периоде

Через две недели после операции у всех пациентов выполнили оптическую когерентную томографию (ОКТ) для определения толщины макулы. У пациентов, получавших НСПВП за день или за три дня до операции, не наблюдали признаков кистозного макулярного отека или существенного утолщения макулы. Однако признаки кистозного макулярного отека имелись у 12% пациентов в контрольной группе и одного пациента из группы, получавшей НСПВП за час до операции.

Хотя эффективность приема НСПВП за день или три до операции примерно одинакова для уменьшения вероятности утолщения макулы и развития макулярного отека, режим начала приема препарата за три дня до операции оптимален, так как не только улучшает результаты операции, но и позволяет уменьшить миоз.

В группе, принимавшей препарат за три дня до операции, наблюдали менее существенное снижение количества клеток эндотелия, меньшие дискомфорт и необходимость дополнительной анестезии. В контрольной группе требовалась большая степень внутривенной седации пациентов во время операции, по сравнению с группами, принимавшими препарат за один и три дня до операции. У них дискомфорт от хирургического вмешательства был выражен значительно слабее.

Предотвращение интраоперационного миоза является весьма важной задачей. Сужение зрачка во время операции по поводу катаракты связано с синтезом простагландинов,

которые, в свою очередь, вызывают послеоперационное воспаление, боль и кистозный макулярный отек. Исследователи считают, что НСПВП на молекулярном уровне блокируют процессы, ведущие к образованию простагландинов.

«Важно предотвратить синтез простагландинов и возникающий вследствие этого миоз. Сужение зрачка технически усложняет операцию и увеличивает риск разрыва капсулы хрусталика», – заявил Джон Виттпенн, адъюнкт-профессор кафедры офтальмологии в университете Нью Йорка (State University of New York), являющийся соавтором данного исследования и представивший его результаты на ежегодном конгрессе ASCRS в Сан-Франциско.

Он подчеркнул, что по последним сведениям, дооперационное применение НСПВП в течение минимум одного дня, плюс во время предоперационной подготовки одновременно с инстилляциями мидриатиков, а также после операции существенно снижает риск кистозного макулярного отека и утолщения макулы. Он также сообщил о более масштабном исследовании, которое проводится в настоящее время с целью подтверждения этих выводов.

«Я применял НСПВП перед операцией у своих пациентов в течение длительного времени. С момента появления препарата Acular, я использую его в своей практике у всех пациентов с катарактой и рефракционной ленсэктомией. В результате острота зрения пациентов без коррекции через одну неделю после вмешательства улучшалась, также не было ни одного случая клинически значимого кистозного макулярного отека», – заявил Ричард Паккард (Виндзор, Англия) в интервью EuroTimes.

Второе исследование было направлено на определение влияния НСПВП на остроту зрения, контрастную чувствительность и толщину сетчатки в фовеальной зоне.

Исследователи назначали инстилляции 0,4% кеторолака трометамина 26 пациентам, подвергшимся операции по поводу катаракты и билатеральной имплантации мультифокальной ИОЛ ReSTOR (Alcon). В один глаз закапывали НСПВП четыре раза в день за три дня до операции и в течение трех недель после операции, а во второй глаз (контроль) инстиллировали НСПВП всего за 15 минут до вмешательства.

«В настоящее время требования к оценке качества зрительной функции в послеоперационном периоде существенно повысились. Я думаю, что определение остроты зрения по таблице Снеллена важно, однако нам следует обращать больше внимания на оценку зрения в условиях, максимально приближенных к реальной жизненной ситуации. При этом основной акцент переносится на качественные характеристики зрения»

Eric Donnenfeld, MD

Исследователи выявили, что на глазах опытной группы получены более высокие показатели остроты зрения в фотопических и мезопических условиях без засветов, что указывало на их лучшую контрастную чувствительность.

Даже в неблагоприятных условиях освещения, при определении зрения в мезопических условиях с засветами, при ночном вождении глаза опытной группы превосходили контрольные глаза по контрастной чувствительности. Девять пациентов сообщили, что отдают предпочтение глазу, на котором терапия НСПВП начата за три дня до операции, однако 14 пациентов не отмечали какой-либо разницы между глазами.

В глазах, подвергшихся терапии НСПВС, также наблюдали существенное уменьшение толщины фовеа по сравнению с глазами контрольной группы. Эти данные, полученные с помощью оптического когерентного томографа (ОКТ), коррелируют с тем фактом, что острота зрения глаз, получавших НСПВС, была выше, хотя показатели и не достигли границ статистической значимости.

«В настоящее время требования к оценке качества зрительной функции в послеоперационном периоде существенно повысились. Я думаю, что определение остроты зрения по таблице Снеллена важно, однако нам следует обращать больше внимания на оценку зрения в условиях, максимально приближенных к реальной жизненной ситуации. При этом основной акцент переносится на качественные характеристики зрения», – заявил доктор Доннефельд.

«Я полагаю, что за последний год произошла революция в отношении к мультифокальным интраокулярным линзам (ИОЛ), получившим все большее распространение в клинической практике. Наши пациенты ожидают получить наилучшие результаты, достигаемые при применении этих ИОЛ, в максимально сжатые сроки после операции, а инстилляции НСПВП позволяют улучшить исходы экстракции катаракты, обеспечивая меньшую вероятность кистозных макулярных отеков, меньше боли, меньше воспаления на фоне сокращения времени самой операции», – добавил он.

Доктор Донненфельд объяснил, что при наличии в глазу мультифокальной ИОЛ даже минимальный макулярный отек приводит к существенному падению качества зрения и снижению удовлетворенности пациента исходом операции.

«Иногда мы не учитываем, что при оценке результата операции по поводу катаракты, кроме количественных факторов, следует также принимать во внимание качественные параметры зрения», – сказал Кэлвин Робертс, профессор офтальмологии Weill Medical College Корнельского университета (Cornell University, Итака, штат Нью-Йорк), представивший результаты своего исследования НСПВП.

Доктор Робертс считает работу Донненфельда «значимой вехой» в офтальмологии. По его мнению, количественные факторы зрения, оцениваемые по Снеллену, более не являются методикой, достаточной для оценки успешности операции.

В исследовании доктора Робертса 200 пациентов, подвергшихся факоэмульсификации с имплантацией монофокальной ИОЛ, были произвольно разделены на группу, получавшую НСПВП в режиме, подобном вышеописанному, и контрольную группу, не получавшую инстилляций НСПВП.

Перед операцией исследователи измерили толщину макулы пациентов с помощью ОКТ. Второе исследование с использованием ОКТ, выполненное через четыре недели после операции, показало, что в контрольной группе средний рост толщины макулы составил десять микрон, тогда как в группе, получавшей лечение, толщина сетчатки увеличилась в среднем всего на четыре микрона.

Несмотря на то что обе группы пациентов дали примерно равные результаты остроты зрения по Снеллену, при проверке контрастной чувствительности группа, прошедшая лечение НСПВС, показала лучшие результаты.

Полученные результаты объясняют, почему некоторые пациенты со зрением после удаления катаракты 100% (20/20) могут предъявлять жалобы на плохое зрение, а другие пациенты, со зрением всего 0,5 (20/40), удовлетворены исходом оперативного лечения, заявил доктор Робертс.

«Ранее мы относили этот феномен за счет особенностей или вариабельной чувствительности некоторых пациентов. Однако, согласно другой концепции, пациент со зрением 0,5 имеет лучшую контрастную чувствительность, а пациент со 100% зрением – плохую контрастную чувствительность. Очевидно, что первый пациент более удовлетворен результатом. Много лет я слышал от своих коллег: мне не нужно применять НСПВП после катарактальной хирургии, у моих пациентов и так все в порядке, и они имеют после операции остроту зрения 100% (20/20). Да, но пациент может иметь остроту зрения 100% и кистозный макулярный отек, который негативно влияет на контрастную чувствительность», – подчеркнул он.

Доктор Паккард согласился: «Я думаю, что эти данные зависят от практики, и считаю, что нам нужно провести действительно широкомасштабное исследование, подобное тому, что было выполнено ESCRS в отношении эндофтальмита, чтобы окончательно разобраться в эффективности применения НСПВП».

John Wittpenn, MD
jwittpenn@ocli.net; www.lasikli.com

Richard Packard, MD
mail@eyequack.vossnet.co.uk

Calvin Roberts, MD
robertsMD1@aol.com

Eric Donnenfeld, MD
eddoph@aol.com

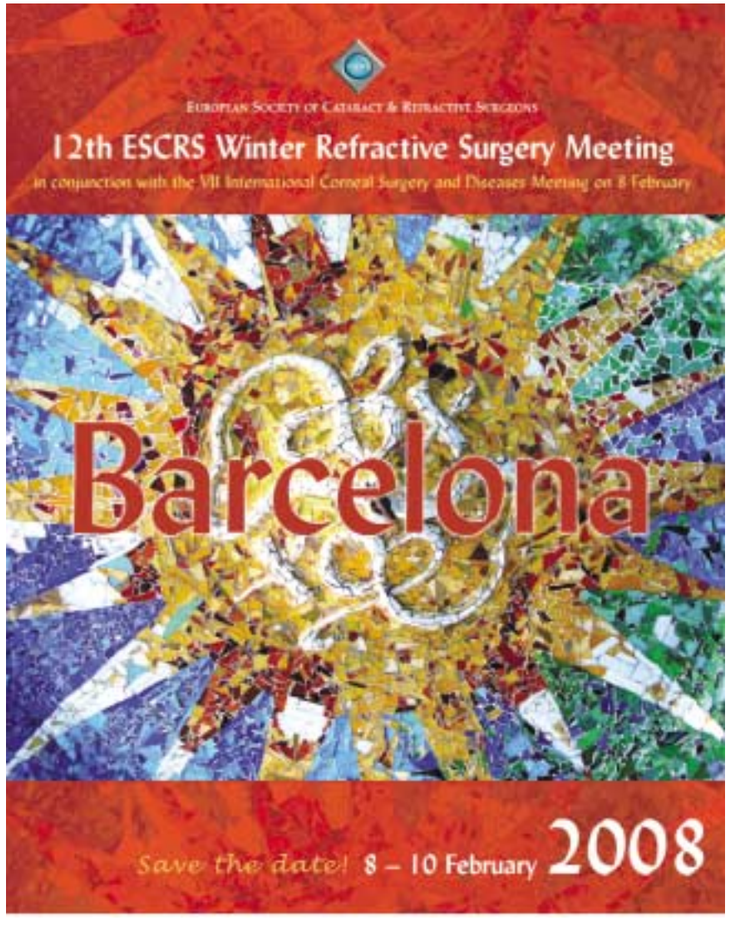

По мнению ретинальных специалистов, отсутствуют убедительные основания для проведения радиальной оптической нейротомии у пациентов с окклюзией центральной вены сетчатки

Стефани Петроу Биндер, Франкфурт

Пилотное исследование по применению пункции решетчатой пластинки и радиальной оптической нейротомии (РОН) при лечении пациентов с окклюзией центральной вены сетчатки (ОЦВС) продемонстрировало результаты, сходные с прогнозируемым естественным течение данного заболевания. Эффективность этих методов столь неубедительна, что целый ряд исследователей отказались от применения указанных методик.

«Существует огромная заинтересованность в поиске хирургических вариантов лечения ОЦВС. Это состояние крайне тяжелое и имеет неблагоприятный прогноз. Были испробованы многие методики: лазерное воздействие, системная терапия, интравитреальное введение препаратов и хирургические вмешательства. Однако роль витреальной хирургии и вмешательств на диске зрительного нерва (ДЗН) при ОЦВС с применением пункции ламины и радиальной оптической нейротомии в настоящее время очень ограничена», – заявил Дональд Дж. Д'Амико на Франкфуртском заседании ретинальных специалистов Frankfurt Retina Meeting.

Доктор Д'Амико провел пилотное исследование, включавшее 20 пациентов, подвергшихся пункции ламины при ОЦВС. В отличие от РОН, в которой применяется радиальный надрез по краю зрительного нерва, при методике доктора Д'Амико формируется надрез по середине нерва, рядом с центральной веной, что позволяет расширить ее просвет.

По результатам у четырех пациентов, исходное зрение которых было 0,1 (20/200) или хуже, зрение после операции улучшилось до 0,4 (20/50) – 0,1 (20/200). У оставшихся 16 пациентов зрение осталось без изменений.

Доктор Д'Амико включил в исследование пациентов с ОЦВС, возникшей не более одного года назад. Он пытался набрать пациентов с длительностью заболевания менее одного месяца, однако такие пациенты не проявляли желания подвергаться операции и принимать участие в исследовании. Все пациенты были старше 65 лет и имели остроту зрения 0,1 (20/200) или хуже. Двенадцать пациентов имели неишемическую форму ОЦВС, остальные восемь – ишемическую.

Средний возраст двадцати пациентов составил 72 года. Среднее время от возникновения ОЦВС до пункции ламины – 5,4 месяца. За исключением трех пациентов, остальные имели исходно низкую остроту зрения. Среднее время наблюдения после операции составило 20 месяцев.

Массаж вены для вытеснения тромба

При пункции ламины доктор Д'Амико пытается создать пространство для расширения вены. Гистологические исследования показали, что кровяной сгусток в области решетчатой пластинки на глазах с ОЦВС, подвергавшихся пункции ламины и радиальной оптической нейротомии смещался. Путем массирования вены в области пункции доктор Д'Амико надеялся во время операции заставить тромб сместиться, а склеральные волокна, прилегающие к вене, растянуться и таким образом расширить просвет вены, восстановив кровоток.

Для этого хирургу требуется нож, один край которого тупой, второй – острый. Тупой край скользит вдоль вены, не раня ее, в то время как острый край лезвия рассекает волокна и формирует свободное пространство рядом с веной.

> «Роль витреальной хирургии и вмешательств на диске зрительного нерва (ДЗН) при ОЦВС с применением пункции ламины и радиальной оптической нейротомии в настоящее время очень ограничена»
>
> Donald J. D'Amico, MD

Доктор Д'Амико сообщил, что результаты его исследования, в основном, подтвердили данные, полученные в исследовании по изучению окклюзии центральной вены сетчатки – Central Vein Occlusion Study (CVOS). В рамках этого исследования проводилось наблюдение 714 глаз с ОЦВС, а общий срок наблюдения составил от одного до трех лет.

Доктор Д'Амико отметил, что в целом при ОЦВС по исходной остроте зрения можно было четко определить финальную остроту зрения. Имелись три следующие категории пациентов по остроте зрения: 0,5 (20/40) или выше, 0,4 (20/50) – 0,1 (20/200) и 0,1 (20/200) и ниже (Arch. Ophthalmol 1997;115:486-491).

Он сказал, что при использовании данной классификации в его исследовании три глаза без операции попали бы во вторую категорию. По данным CVOS, можно было прогнозировать, что при естественном течении заболевания два глаза из трех будут иметь зрение, соответствующее второй категории. Доктор Д'Амико подчеркнул, что результаты CVOS соответствуют результатам, полученным им в пилотном исследовании.

В позднем послеоперационном периоде он отметил кровоизлияние в стекловидное тело на трех глазах, одно из которых очистилось самостоятельно (острота зрения – 0,05 (20/400)), и два потребовали витрэктомии – 0,04 (20/500) и 0,025 (20/800). Другие осложнения включали один случай отслойки сетчатки, зрительный исход – счет пальцев (CF2) и эндофтальмит, исход – 0,1 (20/200).

На пяти глазах развилась неоваскуляризация радужки с или без сопутствующей глаукомы. Доктор Д'Амико смог успешно пролечить один из них с помощью панретинальной фотокоагуляции сетчатки. У остальных четырех пациентов развилась тяжелая степень глаукомы, потребовавшая многократных лазерных оперативных вмешательств. Доктор Д'Амико отметил, что все глаза с неоваскуляризацией радужки и неоваскулярной глаукомой имели дооперационную ишемию.

При сравнении результатов, полученных в исследовании, в котором для лечения ОЦВС применялась РОН (Opremcak, Retina 2001;21:408-415), доктор Д'Амико заявил, что, хотя все 11 глаз в исследовании вначале находились в низшей категории зрения, пять из них перешли во вторую и два – в первую категорию, что значительно лучше, чем естественный прогноз, соответствующий данным CVOS. Прогнозы CVOS реализовались только для нескольких глаз, имевших зрение, соответствующее второй категории.

Чтобы объяснить такое расхождение результатов, доктор Д'Амико отметил, что в работе доктора Опремчака шесть глаз были описаны как трудно диагностируемые из-за наличия значительного кровоизлияния в сетчатку или стекловидное тело, что привело к невозможности точной интерпретации данных флюоресцентной ангиографии. Он объяснил, что, поскольку некоторые из этих глаз подверглись витрэктомии в связи с кровоизлиянием в стекловидное тело, хороший визуальный эффект может объясняться восстановлением прозрачности оптических сред.

Анализируя суммарно 65 глаз, которые подверглись РОН, во всех опубликованных к настоящему моменту исследованиях доктор Д'Амико отметил, что 13 глаз по исходной остроте зрения относились ко второй группе, а 52 – к группе с наихудшей остротой зрения. В результате оперативного лечения окончательная острота зрения на этих 65 глазах была следующей: 5 глаз – в группе с лучшей остротой зрения, 26 – в группе со средней остротой зрения и 34 глаза – в группе с худшей остротой зрения. По прогнозу CVOS, ситуация должна была быть следующей: 3-4 – в первой группе, 15 – во второй и 47 – в третьей категории.

Доктор Д'Амико также отметил, что дополнительный эффект при проведении операций был получен при очищении стекловидного тела от кровоизлияний, что неизбежно повлияло на оценку эффективности вмешательств, так как указанные исследования были нерандомизированными и пилотными. Он также отметил высокий уровень осложнений операции. Разница результатов, полученных при использовании РОН, пункции ламины и CVOS, была минимальной.

Он заключил свое выступление тем, что проведенный им анализ трансвитреальных вмешательств на ДЗН при ОЦВС с применением РОН или пункции ламины показал результаты, настолько близкие к прогнозируемому естественному развитию данного заболевания, соответствующие данным CVOS, что он в настоящее время прекратил применять пункцию ламины и рекомендует также перестать использовать РОН.

Donald J. D'Amico, MD
djdamico@meei.harvard.edu

Исследования нейрофизиологов — в фокусе внимания

John Tsotsos

Пиппа Висонг, Торонто

Международной группой исследователей решена проблема точной фокусировки при взгляде на объект и возникновения вокруг него зон размытого изображения.

Исследование, недавно опубликованное в Proceedings of the National Academies of Science (PNAS), фактически показало, что мозг активно подавляет обработку некоторой части зрительной информации, касающейся области, окружающей фокусную зону, которую исследователи называют «окружающей супрессией (подавлением)». С точки зрения нейрофизиологии восприятие фокуса обусловлено т.н. «вниманием» к определенной области, тогда как восприятие размытых зон — «невниманием».

Возможность концентрации внимания на отдельных целях в поле зрения (и фокусировки на них) сходна со способностью выделять и слушать в шумной толпе только одного собеседника, отметил Джон Цоцос, директор научно-исследовательского центра Университета Йорка (Торонто, Канада).

Это противоречит предыдущим представлениям, согласно которым считалось, что мозг предоставляет режим особого предпочтения и выделяет больше ресурсов для обработки данных, поступающих из зон, на которых сконцентрировано внимание. За последние 100 лет предлагалось множество теорий, объясняющих, почему только очень небольшая зона в поле зрения находится в фокусе внимания, что отличает ее от остальных областей.

«Есть множество различных мнений, опубликованных в литературе, согласно которым, при концентрации внимания на определенной зоне область вокруг нее в некоторой степени выделяется из окружающих. Это выделение, согласно одним данным, уменьшается к периферии плавно, согласно другим, — ступенчато. Сложившегося окончательного мнения о том, какой из вариантов в действительности имеет место в мозгу, к настоящему моменту не существует», — подчеркнул доктор Цоцос в интервью EuroTimes.

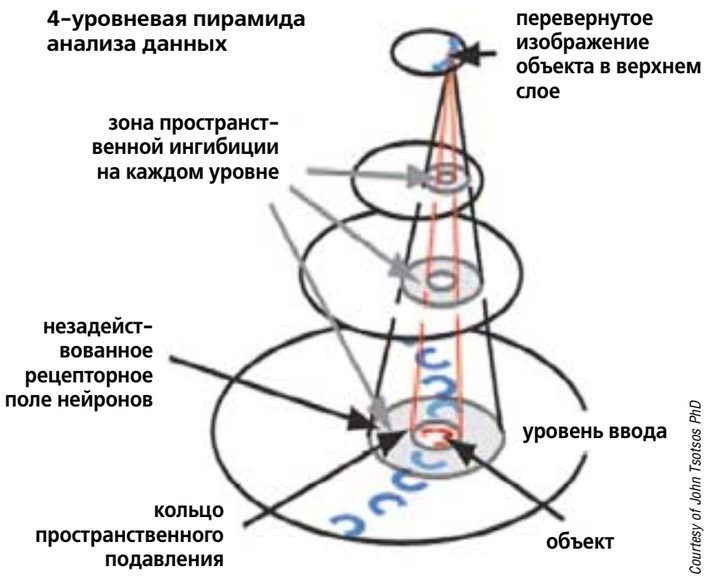

Четырехуровневая пирамидальная система обработки зрительной информации

Соотношение сигнал-шум

В 1990-х гг. он предложил теоретическую модель с применением численного моделирования, на основании которой аргументированно доказывал, что области, располагающиеся вокруг зоны фокусировки, подавляются.

«Данный процесс наиболее просто описывается соотношением сигнала к шуму. То, на чем концентрируется внимание, — это сигнал, а все остальное — шум. С инженерной точки зрения, наиболее выгодно иметь наиболее высокие значения соотношения сигнала к шуму», — подчеркнул он.

Группа нейрофизиологов провела исследование с помощью магнитоэнцефалографии (МЭГ) на добровольцах, которым предъявляли различные целевые объекты. Пациентам надевали шлем МЭГ, имеющий 148 магнитометров, и просили их сфокусировать внимание на центре компьютерного экрана. Рисунок состоял из фигур, сходных с буквой «С», произвольно расположенных по дуге, которая в свою очередь была ориентирована по диагонали экрана. Большинство букв имели синюю окраску, однако пациентам одновременно с фокусировкой на центре экрана следовало искать букву красного цвета. Расположение красной буквы «С» менялось на различных этапах эксперимента.

В половине исследований на экране в различных положениях относительно дуги мигало белое кольцо (тестовый раздражитель). Расстояние между буквой «С», на которую смотрел испытуемый, и белым кольцом варьировали. Данный фрагмент исследования проводили под руководством доктора Йенса Макса Хопфа в Otto-von-Guericke University (Магдебург, Германия).

«Исследователи не проводили измерений, связанных с буквами, а определяли изменение мозговой активности, связанной с этим белым кольцом. Они обнаружили, что когда кольцо мигало и находилось прямо возле буквы «С», на которой концентрировался пациент, то мозг как будто бы не видел его. При увеличении расстояния между буквой и кольцом последнее становилось видимым», — подчеркнул доктор Цоцос.

Иными словами, мозг подавлял визуализацию кольца, если оно находилось рядом с зоной фокусировки внимания, и пациент его просто не видел. Если кольцо находилось немного дальше, то мозг воспринимал некоторые детали изображения, о чем свидетельствовал соответствующий рост сигналов МЭГ. Общего подавления поля зрения исследователи не отмечали.

Преимущества с точки зрения эволюции

Данные механизмы обоснованы с точки зрения эволюции развития, отметил доктор Цоцос. Даже фокусируясь на каком-то одном объекте, человек должен быть в состоянии воспринимать, хотя бы и в минимальной степени, окружающее пространство.

«Судя по всему, даже побочные зрительные сигналы полностью не подавляются, поскольку в этом случае человек будет беззащитным, например, перед тигром, нападающим сбоку. По крайней мере, для первобытных людей это имеет существенное значение», – сказал он.

Данный эксперимент был повторен в нескольких различных модификациях. Полученные результаты были практически идентичными.

Эти открытия могут повлиять на различные сферы жизнедеятельности, включая выбор вариантов изображений, используемых в тренажерах для пилотажа, создание веб-страниц и даже конструирование оптики интраокулярных линз.

Что касается веб-страниц, то знание особенностей фокусировки взгляда человека может помочь в оптимальном размещении и дизайне рекламы.

«Так, например, размещение рекламного баннера на веб-странице возле зоны, где сфокусирована основная информация, не принесет никакой пользы — стоит отодвинуть его немного подальше. Сегодня дизайнеры не отдают себе отчет в том, что некоторые части изображения могут показаться наблюдателю невидимыми», – сказал он.

Мартин Штейнбах, профессор офтальмологии из Университета Торонто, отметил, что в офтальмологии есть множество возможностей к практическому приложению этих открытий.

«Мне кажется, что концентрация внимания играет очень важную роль в процессе обучения и адаптации к мультифокальной оптике, применяющейся в некоторых моделях интраокулярных и контактных линз. Люди должны обучаться «обращать внимание» на близко расположенные объекты, которые находятся в фокусе одновременно с отдаленными объектами», – подчеркнул доктор Штейнбах. Примером является фокусировка взгляда на цветке, а не на деревьях за ним.

«Теория образования кольца супрессии, окружающей зону наибольшей концентрации внимания, может помочь нам в этом», – отметил он.

Результаты данного исследования были опубликованы в журнале PNAS от 24 января 2006 г. (выпуск 103, №4, стр. 1053-1058).

John Tsotsos, PhD
tsotsos@cs.yorku.ca

Martin Steinbach, PhD
mjs@yorku.ca 3

Несмотря на успехи, достигнутые при применении высокоактивной антиретровирусной терапии, битва со СПИДом еще не выиграна

Дермот МакГрат, Сан-Пауло

По мнению ведущих экспертов, представленному в докладе, прозвучавшем на Мировом конгрессе офтальмологов (World Congress of Ophthalmology), введение высокоактивной антиретровирусной терапии (ВААРТ) в середине 1990-х годов существенно повлияло на уровень смертности от СПИДа в развитых странах, однако складывать оружие пока еще рано.

«Несмотря на впечатляющий прогресс с момента введения ВААРТ, битва все еще не выиграна», – сказал Дуглас Джебс, профессор офтальмологии из Wilmer Eye Institute Johns Hopkins University School of Medicine (г. Балтимор, штат Мэриленд, США).

Смертность от СПИДа в США упала, однако постепенно ее уровень вновь повысился. Подобным образом сократилось, а затем снова увеличилось количество случаев цитомегаловирусного (ЦМВ) ретинита. В США растет количество случаев передачи СПИДа через гетеросексуальные контакты, тогда как в других странах это число начинает сокращаться.

«Существует множество людей, которые не знают, что они инфицированы ВИЧ, и могут распространять вирус. Это служит дополнительным свидетельством того, что работу медиков нельзя признать законченной», – добавил доктор Джебс.

В обзоре эпидемиологической ситуации и результатов лечения СПИДа доктор Джебс акцентировал глобальность эпидемии, которая приобрела особый размах в Африке в регионах, расположенных южнее Сахары, а также в Юго-Восточной Азии. Согласно последним данным UNAIDS, эпидемия ВИЧ (СПИД) уже унесла более 25 миллионов жизней во всем мире, и еще 40 миллионов человек живут с этим заболеванием.

Однако доктор Джебс отметил, что глазные осложнения, связанные с ВИЧ, очень зависят от региона. Например, в США более высокий уровень ЦМВ-ретинитов, чем в Африке. Это может быть связано с тем фактом, что продолжительность жизни пациентов в Африке может быть недостаточной для сильного падения количества клеток CD4, что влияет на развитие ЦМВ-инфекций, сказал он.

ЦМВ–инфекции повышают уровень смертности

Другим важным аспектом, отметил доктор Джебс, является тот факт, что ЦМВ-ретинит – это системное заболевание, которое следует лечить соответствующим образом. Он привел данные исследований, проведенных после начала применения ВААРТ, которые показали, что ЦМВ-инфекции напрямую связаны с повысившимся уровнем смертности.

В исследовании, проведенном в центре Johns Hopkins, оценивались факторы риска смертности среди 1583 пациентов со СПИДом, у 374 из которых был цитомегаловирусный ретинит. Все они были участниками долговременного исследования глазных осложнений СПИДа – Longitudinal Study of Ocular Complications of AIDS – проспективного группового исследования пациентов с тяжелыми формами ВИЧ. Оно показало, что ЦМВ-инфекции различных органов, например, выражаемые в форме ретинита, связаны с ростом смертности. Данный фактор риска имел место и не снижал своей прогностической значимости, несмотря на демографические, лечебные, иммунологические и вирусологические особенности заболевания ВИЧ в различных группах пациентов.

> «При анализе уровня цитомегаловирусов в крови пациентов стало ясно, что их наличие в крови связано с ростом смертности. И чем больше концентрация цитомегаловируса, тем выше был уровень смертности. То есть цитомегаловирус является системным заболеванием с системными последствиями»

Доктор Джебс добавил, что у 70% пациентов с цитомегаловирусным ретинитом на момент диагностики ретинита в крови присутствовал определенный титр цитомегаловируса.

«При анализе уровня цитомегаловирусов в крови пациентов стало ясно, что их наличие в крови связано с ростом смертности. И чем больше концентрация цитомегаловируса, тем выше был уровень смертности. То есть цитомегаловирус является системным заболеванием с системными последствиями», – подчеркнул он.

Доктор Джебс привел также данные другого исследования, проведенного Джоном Кемпеном, с соавторами в центре Johns Hopkins которое показало, что уровень смертности пациентов, проходивших системную антицитомегаловирусную терапию,

снижался по сравнению с пациентами, получавшими только локальную терапию. Он добавил, что системная терапия также снижает возможность возникновения других осложнений ЦМВ-ретинита, эффективно уменьшая риск заболевания второго глаза, а также внутренних заболеваний, таких, как ЦМВ-колит и ЦМВ-воспаление пищевода.

Ганцикловирные имплантаты сохраняют зрение

Хотя системная терапия и является главным средством эффективного лечения ЦМВ-ретинита, доктор Джебс подчеркнул, что локальная терапия и, в частности, имплантаты с ганцикловиром, являются важным дополнением к системному лечению.

«Имплантат – это резервуар, содержащий ганцикловир, хирургическим путем имплантируемый в глаз, что значительно более эффективно для контроля развития ретинита, чем только системный прием ганцикловира. Это означает, что у таких пациентов существует высокий риск потери зрения, и данный метод лечения является предпочтительным. Данная рекомендация изложена в инструкции Министерства здравоохранения США по лечению условно-патогенных инфекций при СПИДе», – сказал он.

Другим выводом, который можно сделать по опыту применения ВААРТ в США, является то, что восстановление иммунитета является наиболее важной целью лечения, отметил доктор Джебс. ВААРТ допускает пролонгированное подавление ауторепродукции ВИЧ с восстановлением иммунитета, что ведет к сокращению случаев условно-патогенных инфекций, цитомегаловирусного ретинита и смертности от СПИДа.

Со времени внедрения ВААРТ у пациентов с цитомегаловирусным ретинитом наблюдали меньшую степень потери зрения и более низкую частоту развития отслоек сетчатки, чем до терапии. Доктор Джебс отметил, что, несмотря на основания для прерывания антицитомегаловирусной терапии у пациентов с ЦМВ-ретинитом, прошедших восстановление иммунитета с ВААРТ, необходимо продолжать тщательное контрольное наблюдение пациентов, особенно в случаях, когда реактивация заболевания может привести к тяжелой потере зрения.

Доктор Джебс подчеркнул, что выбор лечения зависит от иммунологического статуса пациента, а также природы ретинита. Для пациентов с ЦМВ-ретинитом, которым грозит быстрая потеря зрения из-за распространения поражения на зрительный нерв или центральную зону сетчатки, рекомендуется хирургическое лечение с введением внутриглазного имплантата, содержащего ганцикловир нередко в сочетании с системной терапией.

Для пациентов с периферическим цитомегаловирусным ретинитом, не подвергавшихся ВААРТ, состояние которых не является угрожающим, предпочтительными будут валганцикловир перорально и ВААРТ. Для пациентов с угрожающим для зрения состоянием, восстановление иммунитета которых невозможно, необходима комбинация местной и системной антицитомегаловирусной терапии, хотя выбор наилучшей тактики лечения их всегда является непростым решением для врача.

Доктор Джебс также рассмотрел симптоматический увеит, возникающий при восстановлении иммунитета, который часто развивается у пациентов со СПИДом на фоне неактивного ЦМВ-ретинита, успешно пролеченных ВААРТ. Он отметил, что восстановление иммунитета у этих пациентов может приводить к развитию внутриглазного воспалительного процесса, помутнению стекловидного тела, а также макулярному отеку, эпиретинальным мембранам, неоваскуляризации и формированию катаракты. Такие пациенты обычно жалуются на размытость зрения и «плывущее» изображение, что не сопровождается покраснением или болями. Потеря зрения обычно незначительная или умеренная, однако при отсутствии лечения состояние может усугубиться.

Douglas Jabs, MD, MBA
djabs@jhmi.edu

Прежде всего, надо научить человека ловить рыбу...

Волонтеры ORBIS ищут способы борьбы со слепотой путем создания системы оказания помощи пациентам с офтальмологической патологией в странах третьего мира

Говард Ларкин

Ирландский офтальмолог Донал Броснахан провел неделю в Аддис-Абебе. Он привез с собой нечто гораздо более ценное чем восстановленное зрение нескольких детей, которых он вылечил. Благодаря его усилиям и усилиям волонтеров ORBIS из Великобритании, в Эфиопии теперь есть еще два офтальмолога, обученные новым хирургическим методикам, используемым в педиатрической практике.

«Целью было обучение хирургическим навыкам», — заявил доктор Броснахан, работающий в больницах Our Lady's Hospital for Sick Children

> «В первый день мы провели скрининг 36 пациентов, чтобы выявить оптимальные случаи для обучения. До известного предела я предоставлял офтальмологам возможность выбирать случаи, наиболее полно соответствующие их потребностям»
>
> Donal Brosnahan, FRCS

и Royal Victoria Eye and Ear Hospital (Дублин, Ирландия). «У нас было два местных офтальмолога, один из них с уже имеющимся небольшим опытом лечения детей, — вспоминает доктор Броснахан. — В первый день мы провели скрининг 36 пациентов, чтобы выявить оптимальные случаи для обучения. До известного предела я предоставлял офтальмологам возможность выбирать случаи, наиболее полно соответствующие их потребностям».

Courtesy of Matt Shonfeld/ORBIS

Courtesy of Matt Shonfeld/ORBIS

Доктор Броснахан проводит показательный обход с целью отбора пациентов на операцию

Доктор Броснахан в течение пяти дней оперировал в мобильной больнице ORBIS Flying Eye Hospital — самолете DC-10, который несет на борту полностью оборудованный офтальмохирургический комплекс и аудиторию на 48 мест для обучения врачей, медсестер, ассистентов офтальмологов, технических специалистов. Доктор Броснахан также провел один день, обучая и помогая оперировать врачам в больнице города Менелек.

Donal Brosnahan

Arvind Chandna

Выбранные доктором Броснаханом случаи включали билатеральную врожденную катаракту, которую удалили методом аспирации хрусталика с имплантацией ИОЛ, заднюю капсулотомию, полную катаракту у ребенка шести лет и подвывих хрусталика у пациента с синдромом Марфана.

> «Это комплексный подход, который определяет все необходимое для проведения операции — анестезия, медсестринское дело, обслуживание оборудования и само оборудование, а также хирургические навыки. Обучение только одному из этих элементов недостаточно для эффективной работы всей системы»
>
> Donal Brosnahan, FRCS

Он также выполнил плановое удаление ИОЛ после развившейся кальцификации оптики. «Это осложнение гораздо чаще возникает у юных пациентов», — заявил доктор Броснахан. Кроме упомянутых случаев, он обучил местных специалистов лечению различных форм косоглазия.

Доктору Броснахану помогала в качестве детского анестезиолога жительница Дублина Сюзанн Кроу, которая обучала местных анестезиологов методикам работы с детьми. Также они проводили курсы для хирургических медсестер и лечащих врачей и инструктировали работников системы здравоохранения по навыкам скрининга и последующего наблюдения пациентов в отдаленных деревнях и городских окраинах. Технические специалисты ORBIS помогали обучать местных специалистов работе с оборудованием операционной и обслуживанию оборудования.

Courtesy of Polly Braden/ORBIS

Д-р Чандна готовится к операции в летающем госпитале

«Это была максимально полная программа обучения», — заявил доктор Броснахан, впервые участвовавший в волонтерской миссии ORBIS. «Это комплексный подход, который определяет все необходимое для проведения операции — анестезия, медсестринское дело, обслуживание оборудования и само оборудование, а также хирургические навыки. Обучение только одному из этих элементов недостаточно для эффективной работы всей системы».

Системный подход к борьбе со слепотой

Системный подход к оказанию офтальмологической помощи, с которым столкнулся доктор Броснахан, иллюстрирует философию ORBIS, заявил Арвинд Чандна, MD, FRCOphth, детский офтальмолог-консультант в больнице Royal Liverpool Children's Hospital (Великобритания). Действительно, программа ORBIS в Эфиопии также включает сотрудничество с соответствующими структурами системы здравоохранения, отвечающими за контроль насекомых — распространителей трахомы — главной причины слепоты в стране.

«Операции на веках при трахоме — это хорошо, они помогают, но это не полное решение проблемы», — объяснил доктор Чандна, работающий

Courtesy of Matt Shonfeld/ORBIS

волонтером в британской программе ORBIS UK с 1993 года и ставший одним из кураторов программы в 1997 году. «Мы также сотрудничаем с местными властями в вопросе водоснабжения. Ведь известно, что чистая вода и безопасные уборные могут предотвратить распространение инфекций. Мы предоставляем азитромицин и проводим блефаропластику при лечении запущенных форм заболевания. Эта работа идет по нескольким направлениям, необходимым для полного уничтожения трахомы».

С момента основания в начале 1970-х годов американским офтальмологом Дэвидом Патоном ORBIS продолжает расширяться. Достигнув высокого уровня и успехов в профилактике слепоты в развивающихся странах на протяжении многих лет, доктор Патон предложил идею мобильной больницы с возможностью обучения и совершенствования навыков местных специалистов. При этом реализуется программа обучения хирургов, которая дает возможность специалистам не предпринимать дорогостоящую поездку в более развитую страну, а проходить практическое обучение на месте. При этом отпадает необходимость получения временной лицензии, что является главным препятствием для обучения хирургов в странах Запада.

Другим преимуществом является возможность преподавательского состава ORBIS мобильно адаптировать программы обучения к местным условиям в соответствии с собственным

«Целью является формирование самоподдерживающейся системы на пять лет или более. В случае начала успешной самостоятельной работы такого центра, мы выходим из такого проекта»

Arvind Chandna, FRCOphth

опытом. Например, доктор Броснахан обнаружил в посещенной им больнице Аддис-Абебы неиспользуемое современнейшее оборудование для факоэмульсификации. «Они даже не пытались приобрести нужные для его эксплуатации расходные материалы, поэтому оно так и стояло бесполезной грудой металла».

Первая офтальмологическая больница на борту самолета Flying Eye Hospital ORBIS появилась в 1982 году; в 1993 году ее переоборудовали на базе широкофюзеляжного самолета DC-10. Организация модернизировала не только оборудование, но и подход к проблеме. Были разработаны перспективные планы по искоренению слепоты. В 1985 году команда ORBIS провела первую офтальмологическую операцию вне самолета в Бангладеш.

В 1998 году ORBIS запустила первую годичную программу в Эфиопии. За ней последовали локальные программы в Бангладеш, Китае, Индии и Вьетнаме. Стационарные офисы ORBIS в этих странах, в которых работают местные специалисты, разрабатывают и внедряют многолетние программы по улучшению качества и доступности офтальмологической помощи местному населению, в особенности в сельских и бедных городских районах.

Доктор Чандна объяснил, что конкретное содержание таких программ определяется местными условиями. «В Африке основной является проблема доступности медпомощи; люди не могут приехать в клинику из-за очень плохо развитой транспортной системы. В Индии – это проблема слишком большого количества пациентов. В Эфиопии – социальные заболевания – корь, малярия, авитаминоз и мухи-переносчики трахомы». В некоторых случаях доступ к коррекции аномалий рефракции и очкам очень ограничен. В ORBIS есть мобильные помощники врачей-офтальмологов с соответствующим оборудованием для проведения коррекции рефракции и изготовления дешевых очков в полевых условиях.

Хотя в каждой стране существуют свои специфические проблемы, в большинстве случаев их решение требует обучения не только лечащих врачей, но и социальных работников для скрининга пациентов в отдаленных районах и выявления тех, кто требует транспортировки, более углубленного клинического обследования и обеспечения последующего наблюдения и ухода, необходимого для профилактики инфицирования и других послеоперационных осложнений.

Для каждой страны ORBIS разрабатывает план, ориентированный на инфраструктуру, особенности обучения и финансовые возможности. «Целью является формирование самоподдерживающейся системы на пять лет или более», – заявил доктор Чандна. Он наблюдал, как многие небольшие «перевалочные» медпункты превращались в независимые хирургические центры всего за несколько лет. «В случае начала успешной самостоятельной работы такого центра, мы выходим из такого проекта».

Формирование глобального офтальмологического сообщества

ORBIS и другие всемирные организации по борьбе со слепотой, включая Vision 2020 и фонд Helen Keller Foundation, являются локомотивами, которые движут прогресс в данной области, как считает доктор Чандна. Он отметил, что предполагаемый уровень слепоты в мире за последние несколько лет упал с 48 до 37 миллионов человек. Однако около 28 миллионов человек до сих пор страдают от предотвратимой или поддающейся излечению слепоты.

Доктор Чандна приписывает значительную долю успеха росту компетентности хирургов развивающихся стран. Такая методика, как катарактальная хирургия с использованием микроразреза, но без применения факоэмульсификации, которая обеспечивает исходы, сравнимые с результатами высокотехнологичных вмешательств, осваивается в странах третьего мира и даже применяется в развитых странах. «Для хирурга важно знать эти методики, чтобы при необходимости быстро переориентироваться во время операции», – отметил он.

Доктор Чандна и доктор Броснахан считают, что установление международных отношений является главным достоинством ORBIS и подобных ей программ. «Мы наблюдаем формирование настоящего международного сообщества хирургов», – заявил доктор Чандна.

Он предложил хирургам, техническим специалистам и прочим заинтересованным лицам посетить веб-сайт ORBIS по адресу www.orbis.org.uk для получения дополнительной информации. После проверки резюме, рекомендательных писем и поручительств ORBIS трижды или четырежды в год приглашает будущих волонтеров на координационные собрания в Великобритании. Поскольку на данный момент большинство волонтеров приходит из Великобритании и Ирландии, ORBIS заинтересована во врачах из других стран Европы.

Courtesy of Matt Shonfeld/ORBIS

Момент операции в летающем глазном госпитале

«Кроме обучения, более всего мы нуждаемся в хладнокровных уравновешенных специалистах. Не всегда все идет по плану, и вы должны быстро обучаться и адаптироваться, используя методики и технологии в соответствии с условиями данной территории»

Arvind Chandna, FRCOphth

«Кроме обучения, более всего мы нуждаемся в хладнокровных уравновешенных специалистах», – отметил доктор Чандна. – Не всегда все идет по плану, и вы должны быстро обучаться и адаптироваться, используя методики и технологии в соответствии с условиями данной территории». По его мнению, также необходимо уметь делегировать значительную часть работы вспомогательному персоналу и управляться с огромным количеством пациентов – такая картина характерна для большинства развивающихся стран.

Иногда ORBIS дает врачам, выказавшим интерес к ее работе, небольшой пробный срок, как было с доктором Броснаханом. «Я занимался бумажной работой на протяжении полугода, а затем они позвонили мне и спросили, хочу ли я в Эфиопию».

Он рад, что согласился. Доктор Броснахан говорит, что продолжает общаться с новыми коллегами в Аддис-Абебе и планирует посвящать волонтерской работе неделю ежегодно. «Это дает мне возможность передавать свои знания». Это также помогает ему оценить высокий уровень коллег, с которыми он работает дома, в Ирландии. «Вы предполагаете, что там будут эксперты по анестезии, медсестринскому уходу и обслуживанию оборудования, однако это не так».

Donal Brosnahan
dbros@eircom.net

Arvind Chandna
arvind.chandna@btopenworld.com

Этапы создания коллекции раритетов

N.B. Medow. Evolution of a collector involves several steps // Ophthalmology Times.– 2004.– Vol. 29.– No 16.– P. 10, 12.

Существует множество способов сохранения памяти о прошлом в общем и о прошлом офтальмологии в частности. Кто-то коллекционирует изображения известных офтальмологов, статьи, которые они написали, изучает время, когда они работали, их окружение, уровень технической оснащенности, собирает книги и древние артефакты или просто читает книги по истории. Можно выделить несколько этапов создания коллекции раритетов.

Офтальмоскоп Liebreich (1890 г.)

Набор хирургических инструментов для экстракции катаракты (1900 г.)

Первый этап. Изучение предмета коллекционирования. На 1-м этапе будущий коллекционер должен изучить предмет коллекционирования. Для этого необходимо чтение книг по теме, посещение музеев, изучение других коллекций. Исследование предметов старины позволит научиться отличать истинные раритеты от современных подделок по состоянию, например, дерева или металла, из которых они изготовлены.

Начинающему коллекционеру следует вступить в различные организации, которые специализируются на коллекционировании оптических и/или офтальмологических инструментов, книг или артефактов. Получив необходимую сумму знаний о предмете и приобретя первый экспонат, можно переходить ко 2-му этапу – созданию коллекции.

Второй этап. Создание коллекции. Существует несколько типов коллекций: 1-й тип – приобретают только те предметы, которые коллекционер может позволить себе купить; 2-й тип – приобретают только предметы без изъянов, хотя они встречаются крайне редко; 3-й тип – приобретают предметы, у которых возможно проследить всех владельцев, от чего повышается их ценность; 4-й тип – коллекционируется широкий перечень предметов или коллекция имеет узкую направленность (например, очки, офтальмоскопы, хирургические инструменты или чашечки для промывания глаз).

Книги по офтальмологии (1984-1987 гг.)

Чашечка для промывания глаз (1800 г.)

Книги являются особым предметом коллекционирования. Ценность книг зависит в основном от двух факторов: исторической ценности (например, книга, в которой в 1851 г. доктор Hermann Helmholtz описал офтальмоскоп, или книга Ophthalmodouelia доктора George Bartisch, впервые написанная на родном языке в 1535 г.) и их состояния. Некоторые коллекционеры мечтают получить книги, которых не касалась рука человека с момента их издания. Им нужны издания с неповрежденными страницами, без пометок на полях, в оригинальных переплетах. Некоторые «старенькие» книги, которыми мы пользуемся, могут являться раритетами и стоить намного больше их реальной цены. Цена книги может повышаться от наличия на ней автографа известного человека, если она когда-то находилась в знаменитой коллекции и т.д.

Став коллекционером со вкусом, обладая определенным опытом и имея деньги, важно не поддаться накопительству.

Третий этап. Накопительство. На этапе накопительства коллекционер не может удержаться от приобретения какого-либо предмета, даже если у него в коллекции уже имеется что-то аналогичное, особенно если его цена ниже цены предмета, купленного ранее. С течением времени накопитель превращается в дилера.

Четвертый этап. Дилерство. По мере разрастания коллекции у накопителя появляется желание продать дубликаты, если они не представляют исключительной ценности. Иногда это делается с целью приобретения новых экспонатов. Такие поступки недостойны серьезных коллекционеров, которым важнее иметь небольшое количество действительно ценных предметов, а не скупать в большом количестве все, что попадает под руку.

Приобретать экспонаты для коллекции рекомендуется на престижных аукционах, у проверенных дилеров или у хорошо знакомых людей, а не по почте или через Интернет. По большому счету, коллекционирование предметов старины – это азартное занятие, которому присущи погоня за добычей, везение и восторг от обладания этой добычей. ■

Пигментный ретинит как одно из проявлений наследственного системного заболевания

N.B. Medow. Retinitis pigmentosa may be accompanied by developmental anomalies // Ophthalmology Times.– 2006.– Vol. 31.– No 18.– P. 18-19.

Пигментный ретинит (ПР) – дегенеративное заболевание сетчатой оболочки, которое встречается в сочетании с другой глазной патологией, в ряде случаев наследственной, и слепотой.

Синдром Laurence-Moon/Biedl-Bardet является аутосомно-рециссивным поражением организма. При болезни Laurence-Moon пациенты, как правило, маленького роста, у них выявляют спастическую параплегию, ожирение, недоразвитие половых желез со снижением их функции, глухоту, почечную недостаточность, задержку умственного развития. ПР в детском возрасте выражен слабо. При болезни Biedl-Bardet у 75-80% больных отмечают полидактилию и синдактилию. Спастическую параплегию у них не выявляют.

John Z. Laurence (1829-1874), британский врач, начал свою карьеру как общий хирург, позже стал специализироваться в области офтальмологии. В 1857 г. он открыл офтальмологическую больницу на юге Лондона, которая позже была переименована в Королевскую глазную больницу. В 60-х гг. XIX века он учредил первый научный журнал, посвященный глазным болезням («The Ophthalmological Review»). John Z. Laurence был сторонником широкого использования офтальмоскопа, созданного доктором Helmholtz в 1851 г., и пропагандировал этот прибор не только в Англии, но и по всему континенту. Благодаря связям в научных кругах доктор Laurence стал одним из основателей Heidelberg Ophthalmological Society (Гейдельбергское офтальмологическое общество).

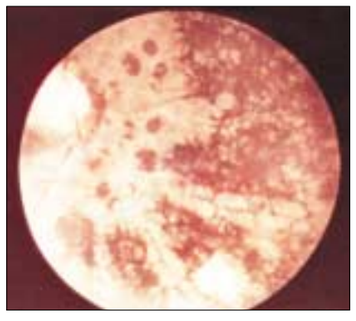

При ПР сосуды сужены, зрительный нерв бледный, отмечается наличие костных телец

Доктор John Z. Laurence

Доктор Robert C. Moon

Доктор Arthur Biedl

В 1866 г. доктор Laurence в соавторстве со своим ассистентом **Robert C. Moon** (1845-1914) представил 4 клинических случая развития ПР у членов одной семьи. У больных были также выявлены полидактилия, задержка умственного развития и роста, ожирение, недоразвитие половых желез со снижением их функции. Впоследствии представленное ими заболевание стали называть синдромом Laurence-Moon. Доктор Moon также был соавтором Laurence при написании книги «A Handy Book of Ophthalmic Surgery», изданной в 1866 г.

В 1879 г. доктор Moon эмигрировал в Филадельфию, где открыл офтальмологическую практику. Используя технику печати отца, который рано ослеп и изобрел систему, альтернативную системе Braille, Robert C. Moon стал выпускать книги для слепых людей.

Arthur Biedl (1869-1933), родившийся в Венгрии, хорошо известен как пионер в области эндокринологии. Благодаря революционной монографии «Internal Secretions», написанной в 1910 г., доктор Biedl считается «отцом» современной эндокринологии. В 1922 г. им были представлены два клинических случая развития ПР у сестер, сочетанного с полидактилией, гипогонадизмом и ожирением. Полученные данные были опубликованы в Германии. Двумя годами ранее, в 1920 г., **George Lewis Bardet** (1885-1970) в дипломной работе, написанной по окончании университета в Париже, представил аналогичные результаты наблюдения за двумя пациентками, находящимися в кровном родстве. Позднее заболевание, описанное этими двумя учеными, стали именовать синдромом Biedl-Bardet.

Несмотря на то что четверо ученых внесли неоценимый вклад в изучение аутосомно-рециссивного заболевания, чаще всего оно именуется синдромом Laurence-Moon-Biedl. ■

Медицинский путеводитель

Пинцет для имплантации дренажа при глаукоме

Accurate Surgical & Scientific Instruments Corporation (ASSI)
Tel.: 800-645-3569, 516-333-2570
Fax: 516-997-4948
Http: www.accuratesurgical.com

Новый пинцет для имплантации дренажа во время выполнения операции по поводу рефрактерной глаукомы разработан в сотрудничестве с доктором Robert D. Fechtner. Бранши инструмента, изогнутые под углом 45°, сконструированы в форме жеоба *(рис. А)*, что позволяет надежно захватывать дренаж в виде трубки диаметром 0,5-1,0 мм, не повреждая его *(рис. Б)*. Длина пинцета составляет 11,0 см.

Ophthalmology Times.– 2006.– Vol. 31.– No 17.– P. 37

Инструмент для маркировки отверстия капсулорексиса

Rhein Medical, Inc.
5460 Beaumont Center Blvd.
Suite 500, Tampa
FL 33634
Tel.: 800-637-4346, 813-885-5050
Fax: 813-885-9346
E-mail: Info@RheinMedical.com
http: www.RheinMedical.com

Инструмент (# 8-12117), разработанный в сотрудничестве с доктором David M. Harman, предназначен для маркировки отверстия капсулорексиса и правильной центрации мультифокальной и аккомодирующей интраокулярных линз. На рабочей части, диаметр которой составляет 5,0 мм, расположены два радиальных ответвления, длина которых равна 6,0 мм, что используется для маркировки при наличии роговицы маленького диаметра (11,0 мм), и 2 ответвления, длина которых – 7,0 мм, предназначенных для маркировки глаз, имеющих роговицу большого диаметра (12,0 мм). Инструмент предназначен для многоразового использования, возможна его стерилизация в автоклаве.

Ocular Surgery News.– 2006.– Vol. 24.– No 18.– P. 59

Манипулятор для использования во время факоэмульсификации

Rhein Medical, Inc.
5460 Beaumont Center Blvd.
Suite 500, Tampa
FL 33634
Tel.: 800-637-4346, 813-885-5050
Fax: 813-885-9346
E-mail: Info@RheinMedical.com
http: www.RheinMedical.com

Манипулятор (# 8-04409), разработанный в сотрудничестве с доктором David M. Harman, имеет тщательно отполированный наконечник, выполненный в форме оливы. С помощью инструмента удобно продвигать фрагменты ядра хрусталика к наконечнику факоэмульсификатора во время операции. Манипулятор также возможно использовать при выполнении ленсэктомии. Инструмент предназначен для многоразового использования, возможна его стерилизация в автоклаве.

Ocular Surgery News.– 2006.–
Vol. 24.– No 18.– P. 59

Пинцет Colibri для выполнения капсулорексиса

Rhein Medical, Inc.
5460 Beaumont Center Blvd.
Suite 500, Tampa
FL 33634
Tel.: 800-637-4346, 813-885-5050
Fax: 813-885-9346
E-mail: Info@RheinMedical.com
http: www.RheinMedical.com

Пинцет Colibri (# 05-2321) разработан для выполнения перфорации и захвата лоскута передней капсулы хрусталика при капсулорексисе без использования цистотома. Бранши инструмента длиной 11,0 мм раскрываются на 1,0 мм, не травмируя операционный разрез. На их концах имеется специальная платформа для удобства проведения манипуляций. Пинцет сконструирован таким образом, что исключается вероятность захвата радужной оболочки во время операции.

Инструмент изготовлен из титана, предназначен для многоразового использования, возможна стерилизация в автоклаве.

Ophthalmology Times.– 2006.–
Vol. 31.– No 9.– P. 3

Дегидратированная человеческая амниотическая мембрана Acelagraft

Celgene Cellular Therapeutics
45 Horsehill Road, Cedar Knolls, NJ 07927
Http: www.acelagraft.com

Дегидратированная человеческая амниотическая мембрана Acelagraft предназначена для лечения различных ран глаза и купирования небольших кровотечений. Трансплантация мембраны создает благоприятные условия для купирования воспалительного процесса и заживления повреждений глаза.

Ophthalmology Times.– 2006.–
Vol. 31.– No 10.– P. 33

Бинокулярный авторефрактометр/кератометр WAM-5500

AIT Industries
224 West James Street
Bensenville, Illinois 60106
Tel.: 800-729-1959
Fax: 800-729-7489
Http: www.aitindustries.com

Бинокулярный авторефрактометр/кератометр WAM-5500 позволяет более точно определять рефракцию и измерять объем аккомодации у пациентов до и после операции. Одновременно с определением рефракции возможно измерение диаметра зрачка. Кроме того, прибор позволяет проводить динамические исследования (300 измерений в минуту). Авторефрактометр/кератометр WAM-5500 работает на основе специально разработанного программного обеспечения. Аппарат используют во многих ведущих учебных и научно-исследовательских институтах мира.

Ocular Surgery News.– 2006.–
Vol. 24.– No 11.– P. 29

Алмазный нож для выполнения послабляющих насечек в области лимба

Accutome
263 Great Valey Parkway
Malvern, PA 19355 USA
Tel.: 800-979-2020, 610-889-0200
Fax: 610-889-3233
Http: www.accutome.com

Алмазный нож для выполнения послабляющих насечек в области лимба разработан доктором Jonathan B. Rubinstein. Он позволяет провести одномоментную коррекцию астигматизма во время экстракции катаракты. Инструмент откалиброван на 0,5, 0,55 или 0,6 мм, наличие ограничителя исключает более глубокое просечение ткани. Конструкция ножа обеспечивает хорошую визуализацию операционного поля. Во время хранения инструмента алмазное лезвие убирается внутрь держателя.

Ocular Surgery News.– 2006.–
Vol. 24.– No 16.– P. 23

Бесконтактная линза Digital High Mag

VOLK
7893 Enterprise Drive
Mentor, OH 44060
Tel.: 800-345-8655, 440-942-6161
Fax: 440-942-2257
Http: www.volk.com

Бесконтактная линза Digital High Mag, используемая при обследовании пациентов за щелевой лампой, дает возможность получить трехмерное изображение сетчатой оболочки глаза с увеличением 1,3 при максимальном разрешении. Применение линзы позволяет диагностировать глаукому на ранних стадиях, выявить отек диска зрительного нерва и степень его экскавации, а также наличие серозной жидкости в макулярной области. Специальное антирефлексное покрытие линзы исключает возникновение эффектов поблескивания и засвета.

Ophthalmology Times.– 2006.–
Vol. 31.– No 8.– P. 8

Местный анестетик TetraVisc

Cynacon/Ocusoft
5311 Ave. N
Rosenberg, TX 77471
Tel.: 800-233-5469
Http: www.ocusoft.com

Местный анестетик TetraVisc с высокой вязкостью, предназначенный для использования во время проведения хирургических операций, обеспечивает длительный обезболивающий эффект. Препарат имеет несколько преимуществ по сравнению с желеобразными анестетиками, поскольку возможна точная дозировка количества капель при мгновенном распределении вещества по всей поверхности роговицы. TetraVisc выпускается во флаконах с капельницей емкостью 5,0 мл.

Ocular Surgery News.– 2006.– Vol. 24.– No 2.– P. 112

Факичная линза VISIAN

STAAR Surgical
Tel.: 800-352-7842
Http: www.staar.com

Факичная линза VISIAN изготовлена из биосовместимого колламера, обеспечивающего высокое качество зрения. ИОЛ имплантируется в цилиарную борозду через операционный разрез длиной 3,0 мм. После имплантации линза мягко расправляется и точно встает на место, причем изменения формы роговицы не происходит, поэтому общее количество индуцированных аберраций снижается, что в свою очередь уменьшает вероятность возникновения эффектов засвета и «гало».

Ocular Surgery News.– 2006.– Vol. 24.– No 24.– P. 33

КОНФЕРЕНЦИИ • СЪЕЗДЫ • СИМПОЗИУМЫ

20-21 сентября 2007 г.

Всероссийская научная конференция, посвященная 20-летию Чебоксарского филиала ФГУ «МНТК "Микрохирургия глаза" им. акад. С.Н. Федорова Росздрава» «Новые технологии в офтальмологии»
г. Чебоксары, Чебоксарский филиал ФГУ МНТК «Микрохирургия глаза» им. акад. С.Н.Федорова. Тел: (8352) 305081, 560575. E-mail: naukachf@pochta.ru

25-26 сентября 2007 г.

Научно-практическая конференция, посвященная памяти проф. Э.С. Аветисова «Рефракционные и глазодвигательные нарушения»
г. Москва, МНИИ глазных болезней им. Гельмгольца.
Тел.: (495) 207-4240. E-mail: eyeconf@yandex.ru

28-29 сентября 2007 г.

Научно-практическая конференция «Современные методы диагностики и лечения заболеваний роговицы и склеры»
г. Москва, ГУ НИИ глазных болезней РАМН
Тел./факс: (495) 248-0679. E-mail: info@eyeacademy.ru

5 октября 2007 г.

10-я Научно-практическая конференция «Актуальные проблемы офтальмологии»
г. Москва, Федеральное медико-биологическое агентство,
Кафедра офтальмологии Института повышения квалификации.
E-mail: ophthalmo@mail.ru

16-18 октября 2007 г.

Научно-практическая конференция «Современные технологии дифференциальной диагностики и лечения внутриглазных новообразований»
г. Москва, МНИИ глазных болезней им. Гельмгольца.
Тел.: (495) 207-4240. E-mail: eyeconf@yandex.ru

19-21 октября 2007

Научно-практическая конференция «Юбилейная конференция, посвященная 20-летию Краснодарского филиала ФГУ «МНТК «Микрохирургия глаза» им. акад. С.Н. Федорова Росздрава»
г. Краснодар Тел.: (861) 222-04-44. E-mail: okocentr@mail.kuban.ru

26-27 октября 2007 г.

Всероссийская научно-практическая конференция с международным участием «Современные технологии катарактальной и рефракционной хирургии»
г. Москва, ФГУ «МНТК "Микрохирургия глаза" им. акад. С.Н.Федорова Росмедтехнологии». Тел.: (495) 484-7298. E-mail: ogrconf@mntk.ru

22-23 ноября 2007 г.

Научно-практическая конференция «Офтальмоиммунология: итоги и пекрспективы»
г. Москва, МНИИ глазных болезней им. Гельмгольца
105062, Москва, ул. Садовая-Черногрязская, 14/19.
Тел.: (495) 624-5713. Факс: (495) 623-7353. E-mail: info@igb.ru

27-29 ноября 2007 г.

Симпозиум с международным участием «Опухоли и опухолеподобные заболевания органа зрения»
г. Москва, Российская медицинская академия последипломного образования
123001, Москва, Мамоновский пер., д. 7
Московская офтальмологическая клиническая больница
Тел.: (495) 699-1763, 699-8008. E-mail: ophthalmoncology@mail.ru

7 декабря 2007 г.

Научно-практическая конференция «Глаукома: теории, тенденции, технологии. HRT Клуб Россия – 2007»
г. Москва, 2-й ЦВКГ им. П.В. Мандрыка. www.GlaucomaNews.ru